DÝCHACÍ SOUSTAVA I.

Anatomické členění

- **Horní dýchací cesty**
  - Nosní dutina
  - Vedlejší nosní dutiny
  - Nosohltan
- **Dolní dýchací cesty**
  - Hrtan
  - Průdušnice
  - Průduškový strom
  - Dýchací oddíl

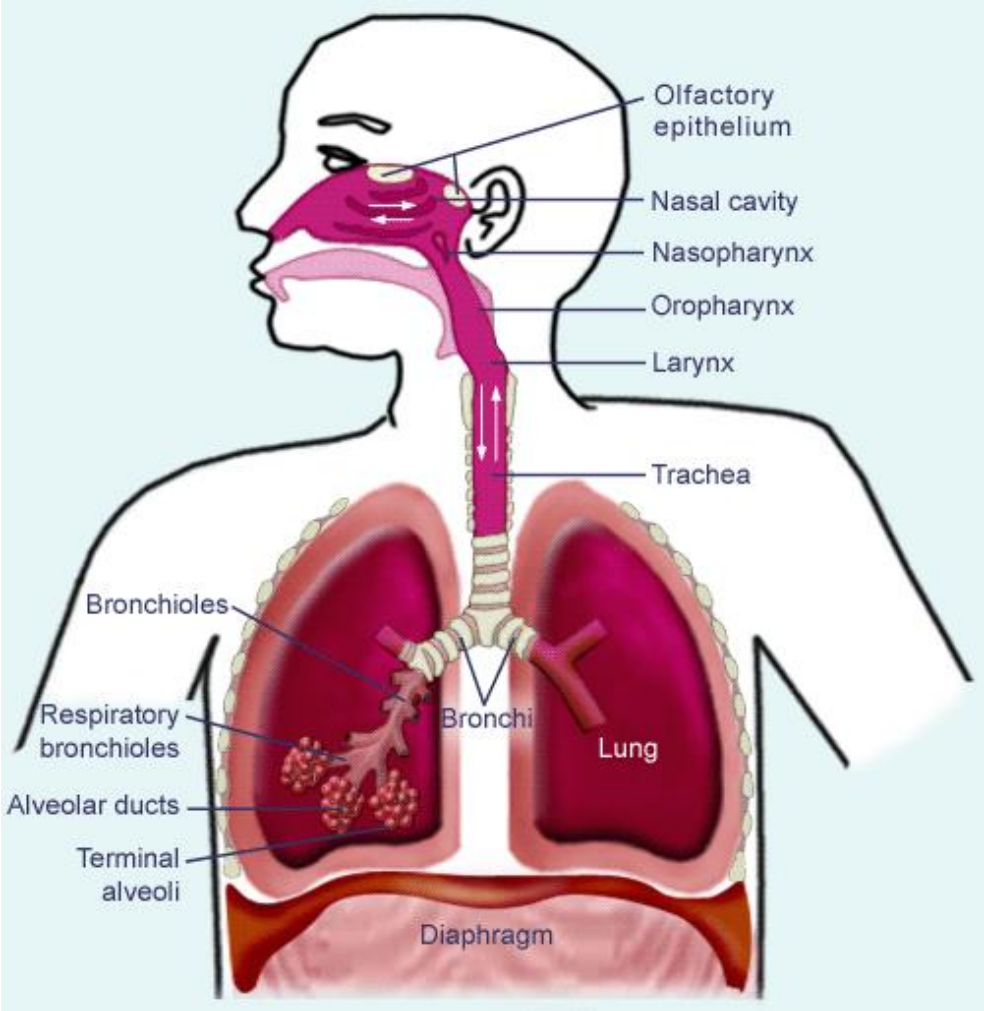

ORL členění

- Horní dýchací cesty
  - Nosní dutina
  - Vedlejší nosní dutiny
  - Nosohltan
  - Hrtan – horní 1/2
- Dolní dýchací cesty

hranice: rima glottidis (plicae vocales)

  - Hrtan – dolní 1/2
  - Průdušnice
  - Průduškový strom
  - Dýchací oddíl

Chirurgické členění

- Horní dýchací cesty
  - Nosní dutina
  - Vedlejší nosní dutiny
  - Nosohltan
  - Hrtan
- Dolní dýchací cesty

hranice: apertura thoracis sup.

  - Průdušnice
  - Průduškový strom
  - Dýchací oddíl

Funkční dělení

- kondukční oddíl (oddíl vedení)
  - mimoplicní (extrapulmonální)
    - nosní dutina, vedlejší nosní dutiny, hltan, hrtan, průdušnice, hlavní průdušky
  - nitroplicní (intrapulmonální)
    - průduškový strom (průdušky a průdušinky)
- respirační oddíl (oddíl dýchání)
  - sklípkový strom

Obecná stavba stěny dýchacích cest

- ***Tunica mucosa* (Sliznice)**
  - *Epithelium* (Výstelka)
    - víceřadý cylindrický s řasinkami (tzv. epitel dýchacích cest, nesprávně *respirační* či *dýchací epitel)*
    - vícevrstevný dlaždicový nerohovějící
  - *Lamina basalis*
  - *Lamina propria*
    - žlázy (seromucinózní tuboalveolární), mízní uzlíky (*noduli lymphoidei*)
- ***Tunica fibromusculocartilaginea***
  - kolagenní a elastické vazivo (i jako vazy – *hrtan, průdušnice*)
  - hladké svaly (*průdušnice, průdušky*)
  - příčně pruhované svaly (*hrtan*)
- ***Tunica serosa*** nebo ***Tunica adventitia***
  - tunica serosa (*pleura*) má vrstvy:
    - *Mesothelium*
    - *Lamina basalis*
    - *Lamina propria*
    - *Tela subserosa*

Epitel dýchacích cest

- víceřadý cylindrický s řasinkami (*epithelium pseudostratificatum columnare ciliatum*)
  - cylindrické buňky s řasinkami (*epitheliocytus ciliatus*)
  - mucinózní pohárkové buňky (*exocrinocytus caliciformis*)
  - kartáčové buňky (*epitheliocytus microvillosus*) = senzorická buňka
  - bazální buňky (*epitheliocytus basalis*)
  - malé granulované buňky *(endocrinocytus respiratorius*) = DNES
- vícevrstevný dlaždicový epitel (*epithelium stratificatum squamosum*)

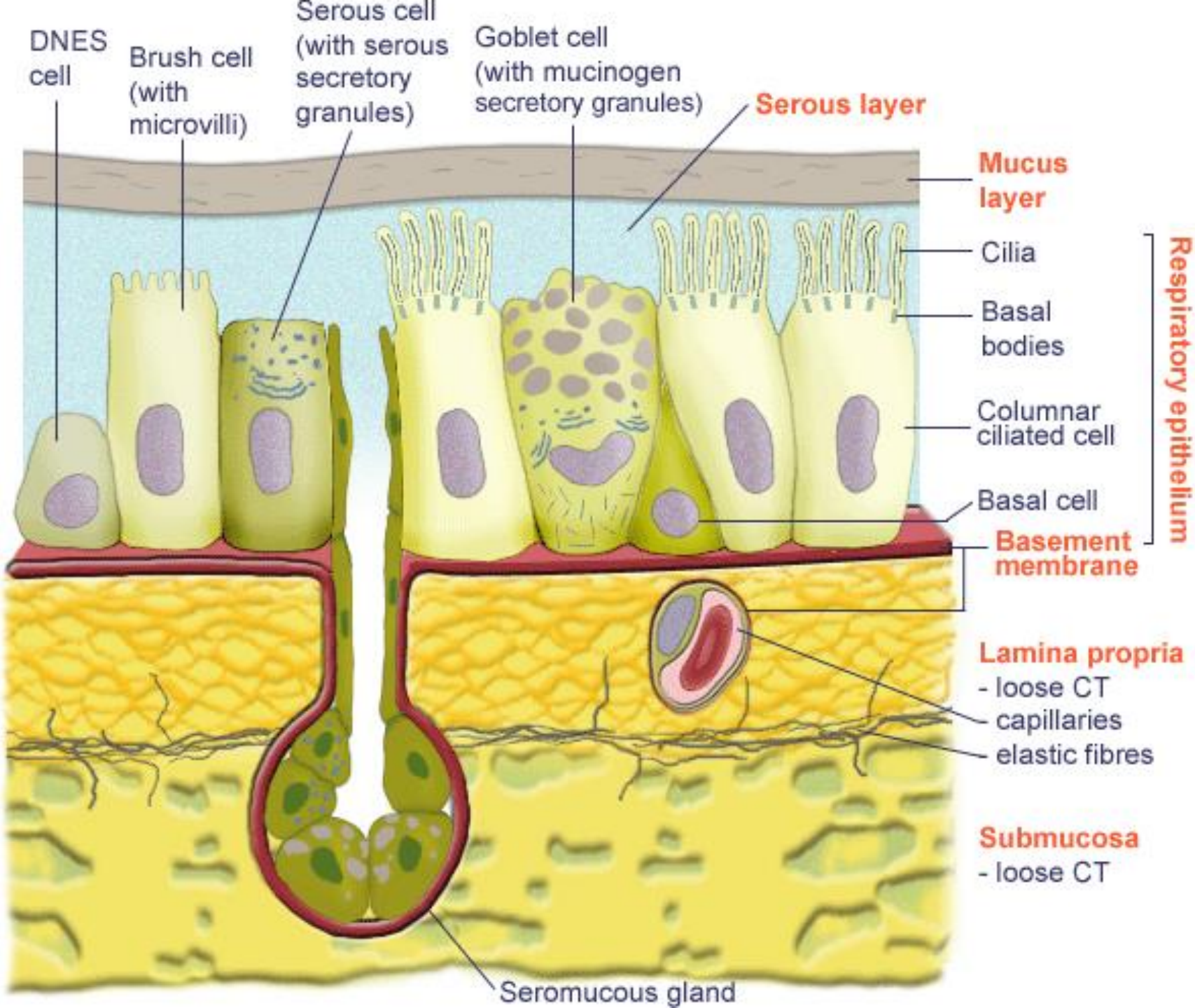
DNES cell
Brush cell (with microvilli)
Serous cell (with serous secretory granules)
Goblet cell (with mucinogen secretory granules)
Serous layer
Mucus layer
Cilia
Basal bodies
Columnar ciliated cell
Basal cell
Basement membrane
Respiratory epithelium
Lamina propria
- loose CT
capillaries
elastic fibres
Submucosa
- loose CT
Seromucous gland

Žlázky dýchacích cest

- tuboalveolární (nosní dutina)
- tuboacinózní (průdušnice)
- seromucinózní
  - mucin – chrání, zvlhčuje
  - serózní složka – antibakteriální proteiny
- myoepitelové buňky

- hlen + řasinky = mukociliární transport

Nos (*Nasus*)

Popis: radix, dorsum, apex, alae, nares

„columella“

Chrupavky:

hyalinní, kolagen II

- c. septi nasi (proc. lateralis et posterior)
- c. alaris major
- cc. alares minores
- cc. nasi accessoriae
- c. vomeronasalis *Jacobsoni*

Kůže: tenká, posunlivá, četné mazové žlázy

Sval: m. nasalis (n.VII)

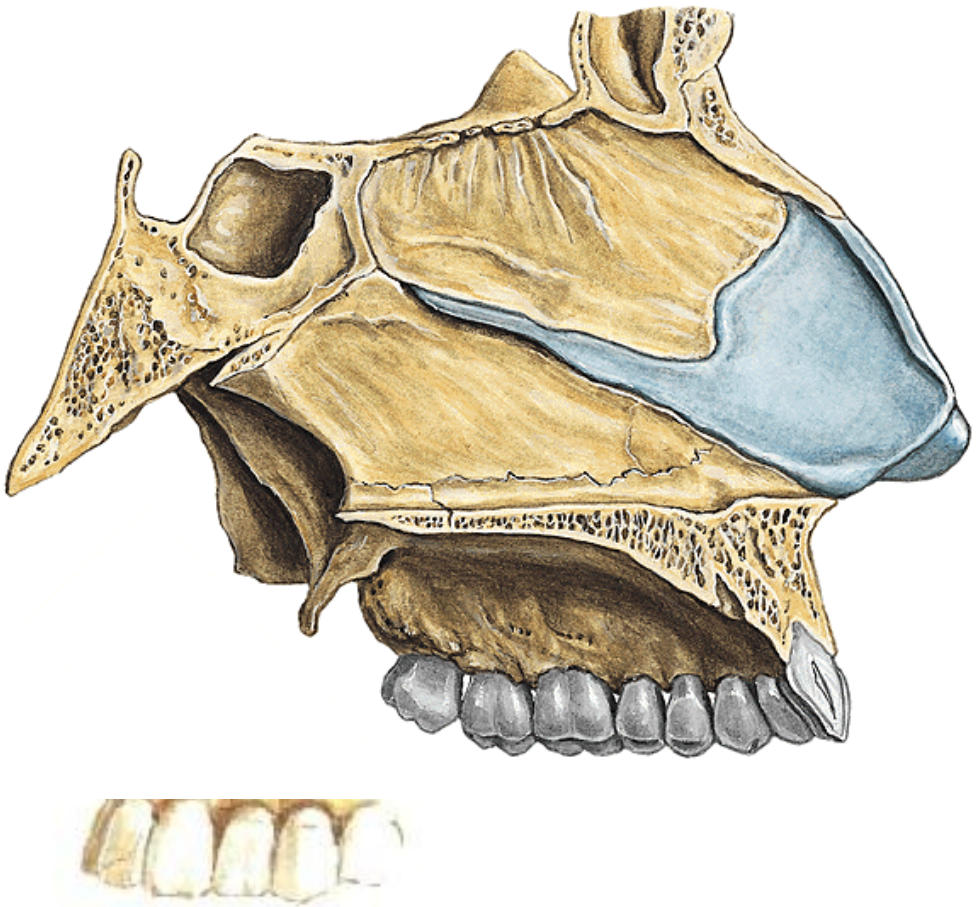

Nos – *cévní zásobení*

Tepny: arteria carotis externa →

- a. facialis → **a. lateralis nasi** – *dost krvácí* ☺
- a. maxillaris → **a. infraorbitalis**

arteria carotis interna →

- a. ophthalmica → **a. dorsalis nasi**

Žíly:

- **v. angularis** → v. facialis → v. jugularis interna
- v. ophthalmica sup. + inf. → lebeční splavy
- v. profunda faciei → plexus pterygoideus

nebezpečí zavlečení infekce z kůže do splavů !

Nos - *inervace*

- motorická – **n. facialis** (*m. nasalis)*

- senzitivní – **n. trigeminus**

  ➔ n. ophthalmicus → n. nasociliaris

  ➔ n. ethmoidalis ant. → r. nasalis externus

  ➔ n. infratrochlearis

  → n. maxillaris → n. infraorbitalis → rr. nasales externi

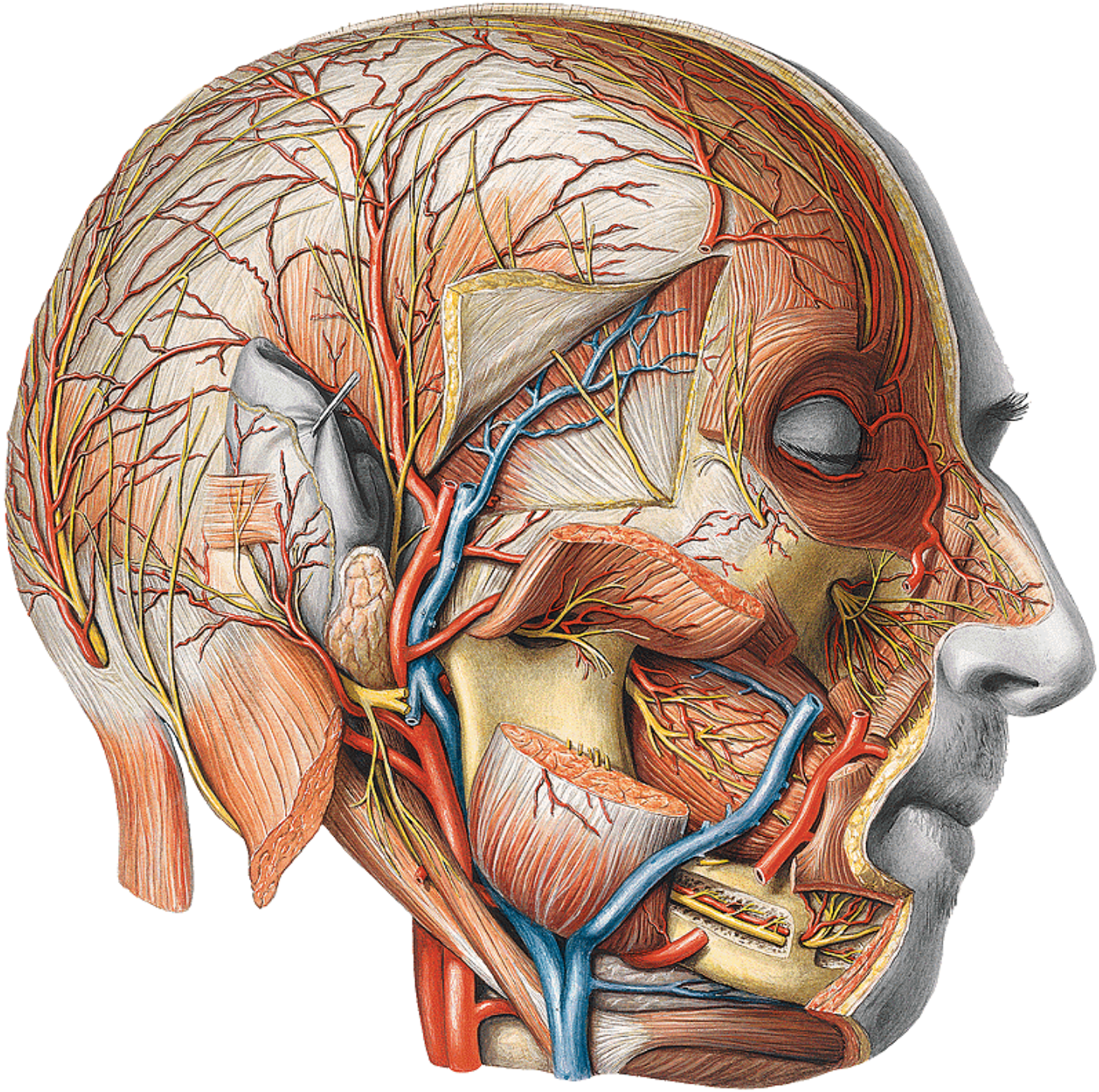

Nosní dutina (*Cavitas nasi*)

- nosní předsíň (*Vestibulum nasi*)
  - hranici tvoří limen nasi (přechod víceřadého dlaždicového rohovějícího epitelu v nerohovějící)
  - vibrissae + glandulae sudoriferae nasales (apokrinní)
  - recessus apicis nasi
- cavitas nasi propria
  - pars respiratoria (epitel dýchacích cest)
  - pars olfactoria (čichový epitel)

glandulae nasales

  - seromucinózní, tuboalveolární

zvlhčení, ohřívání a očista vzduchu

Lateral Nasal Wall - Nasal Conchae Removed

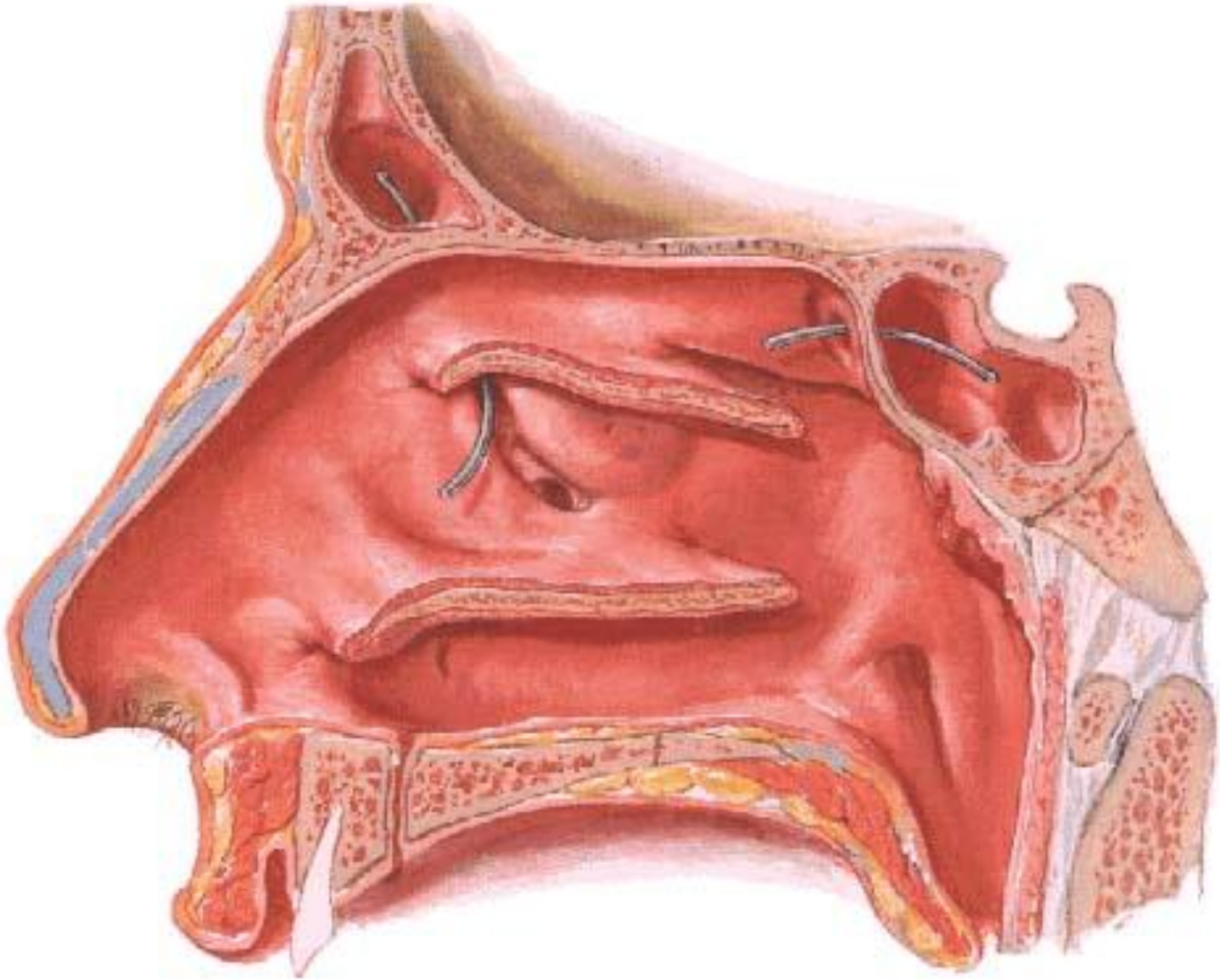

Lateral Nasal Wall - Bony Structure

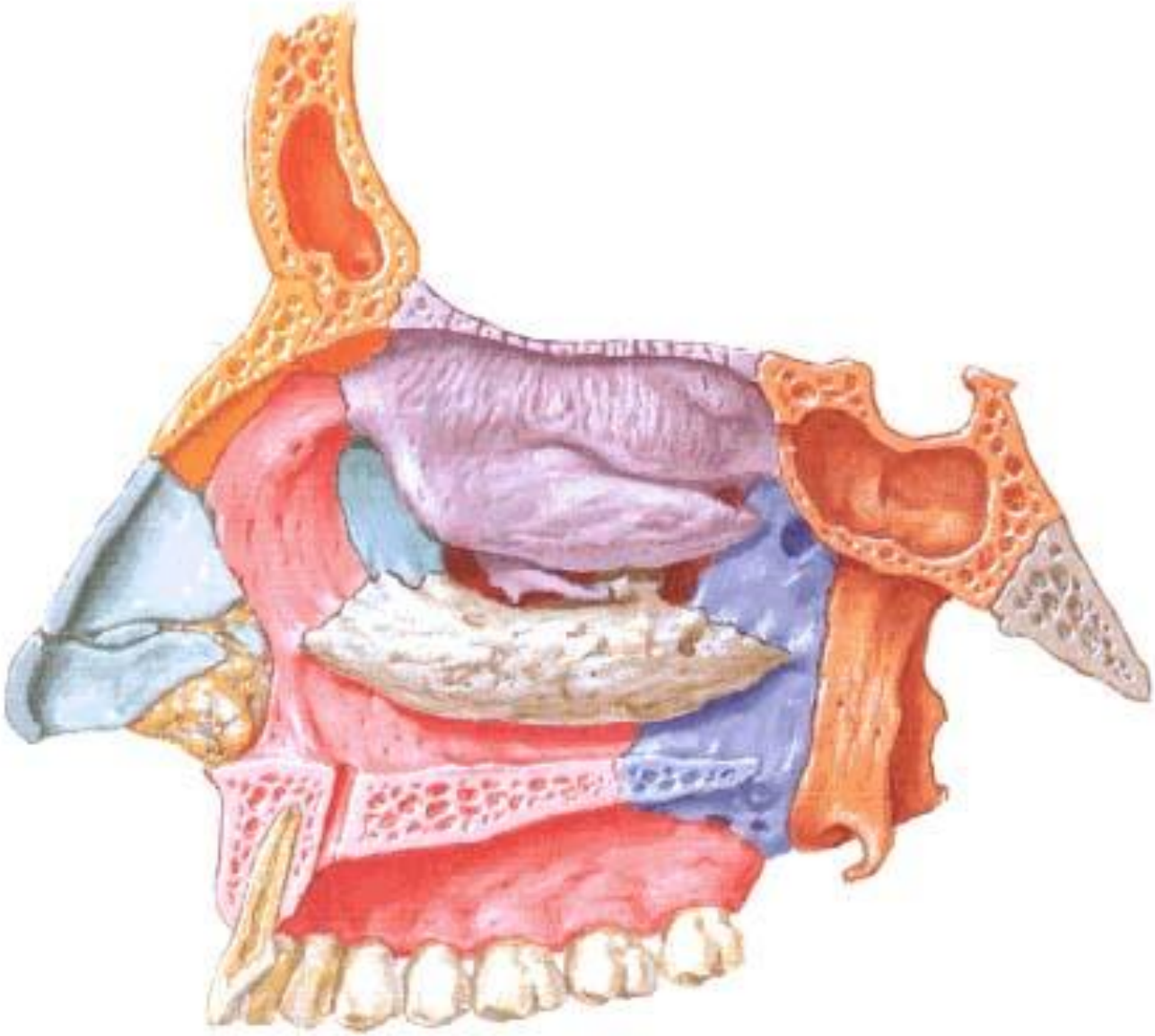

Nosní dutina
kostní ohraničení I.

- kraniálně:

ossa nasalia *(foramen nasale*), pars nasalis o. frontalis, lamina cribrosa o. ethmoidalis *(foramina cribrosa*), corpus o. sphenoidalis

- laterálně:

processus frontalis + facies nasalis maxillae, os lacrimale, labyrinthus ethmoidalis, lamina perpendicularis o. palatini (*foramen sphenopalatinum*), lamina medialis processus pterygoidei o. sphenoidalis

Medial Nasal Wall [Septum]

Bones and Cartilages

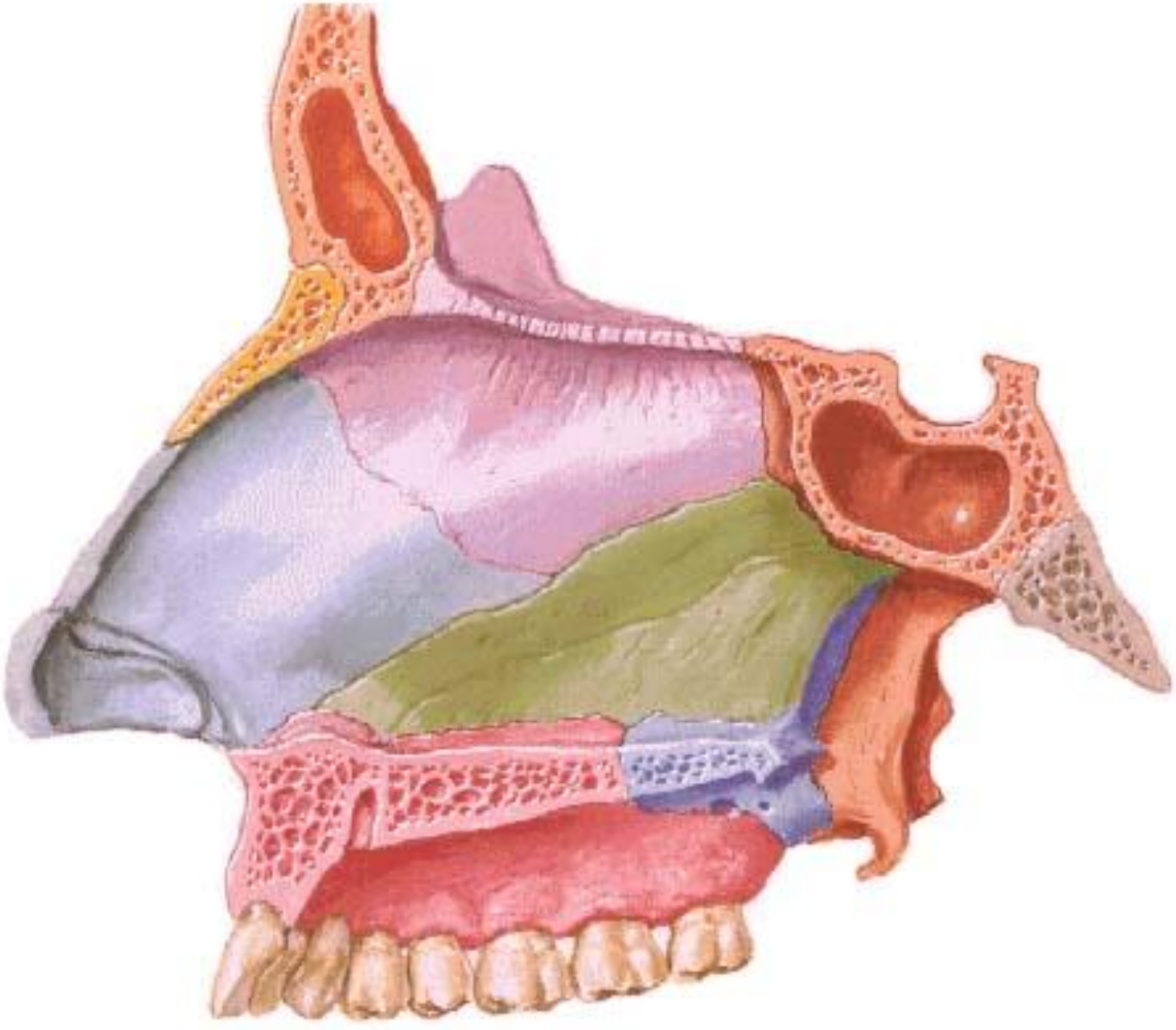

Nosní dutina
kostní ohraničení II.

- kaudálně:

processus palatini maxillae /+os incisivum/ (*canalis incisivus*), lamina horizontalis o. palatini

- septum - pars ossea:

lamina perpendicularis o. ethmoidalis, vomer (+ spina nasalis anterior maxillae, spina nasalis posterior o. palatini, crista sphenoidalis)

- vstup: apertura piriformis (= nozdry)
- výstup: choanae (= zadní nozdry)

Nosní dutina – přepážka + skořepy

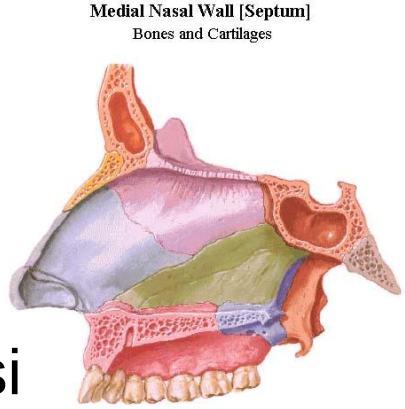

- <u>septum nasi</u>
  - pars ossea
  - pars cartilaginea
  - pars membranacea = pars mobilis septi nasi
    - pars cutanea

deviatio septi (100 %)

- <u>conchae nasales</u> (*anglicky též „turbinates“*)
  - superior, media, (suprema) - součásti os ethmoidale
  - inferior (samostatná kost)
  - (sphenoidalis – součást os sphenoidale)
  - *zbytky po zaniknuvších skořepách*
    - bulla ethmoidalis, agger nasi, processus uncinatus conchae nasalis mediae

Nosní dutina – průduchy

- **meatus nasi superior**
  - recessus sphenoethmoidalis (malá concha nasalis suprema)
  - apertura sisus sphenoidalis (malá concha sphenoidalis)
- **meatus nasi medius**
  - hiatus maxillaris / semilunaris
  - infundibulum ethmoidale
  - ductus frontonasalis
- **meatus nasi inferior**
  - apertura ductus nasolacrimalis

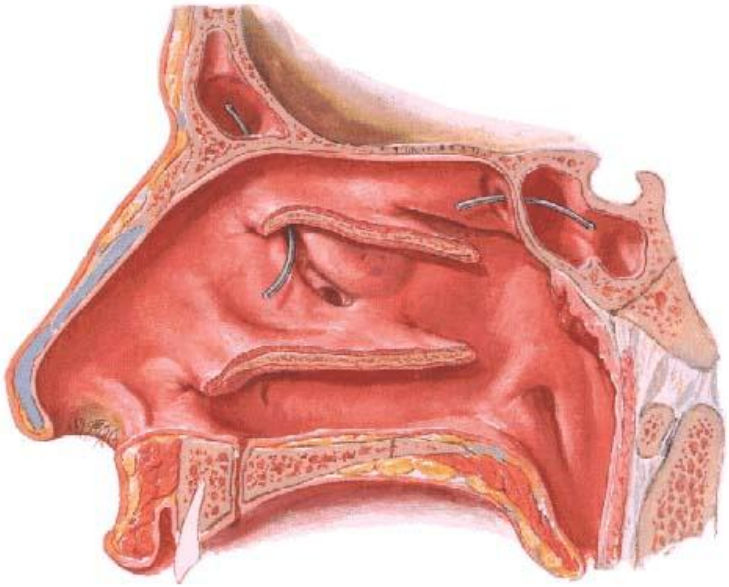

Nosní dutina – průduchy

- **meatus nasi communis**
  - společná část bez skořep při septum nasi
  - *foramen incisivum*
- **meatus nasopharyngeus**
- společná část za skořepami
- *foramen sphenopalatinum*

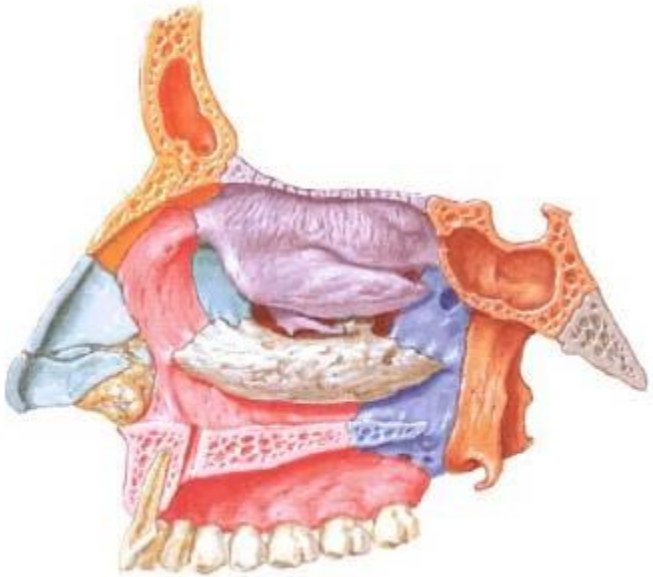

CAVITAS NASI + SINUS PARANASALES

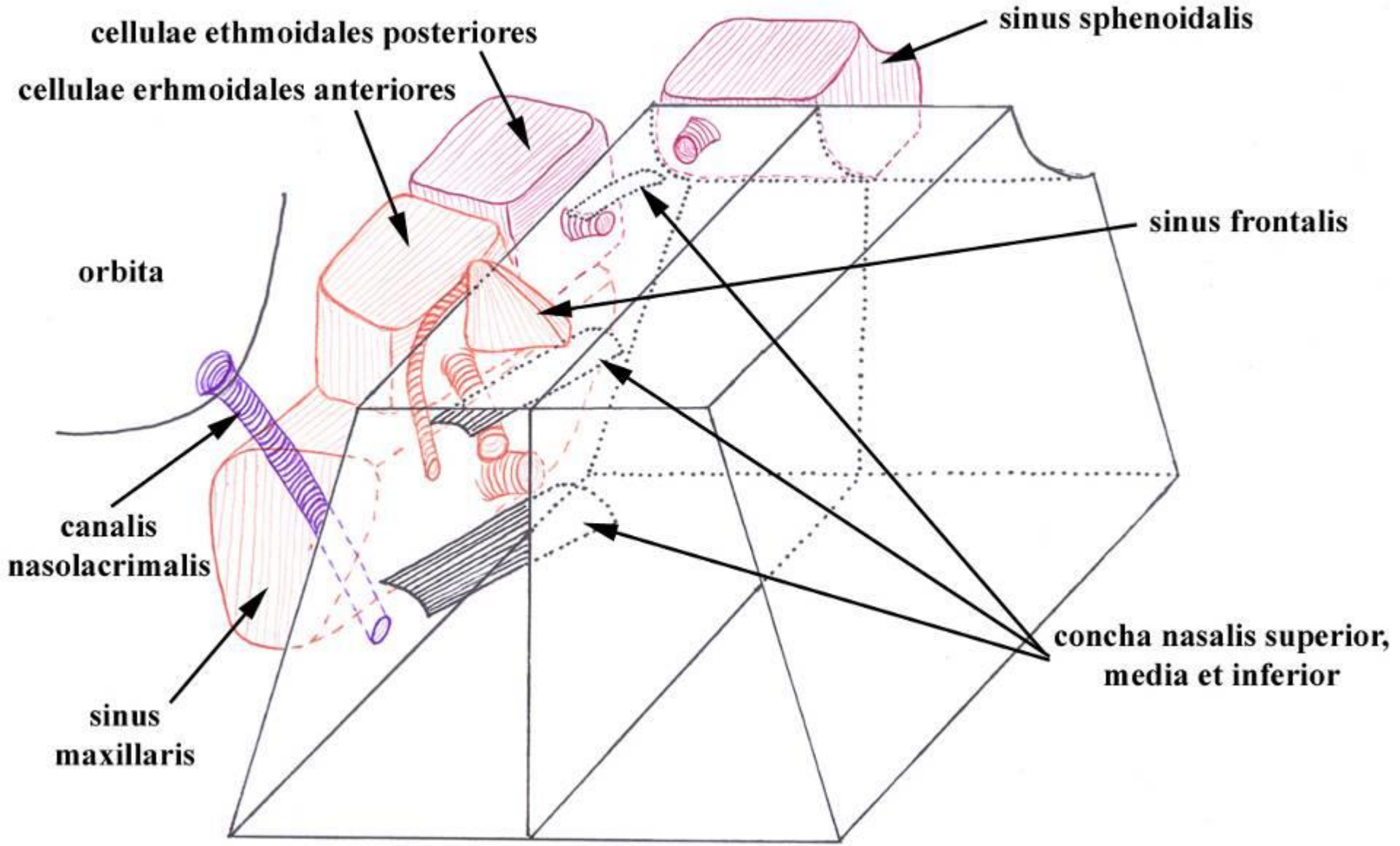

Nosní dutina – *tepenné zásobení*

arteria carotis interna

- a. ophthalmica → **a. ethmoidalis ant.** + post.

arteria carotis externa

- a. maxillaris → **a. sphenopalatina** → rr. nasales posteriores lat. + rr. septales posteriores
- a. maxillaris → a. palatina descendens → a. palatina major → větev *přes canalis incisivus*
- a. facialis → a. labialis superior */vestibulum/*

Arteries of Nasal Cavity

Schematic Hinge

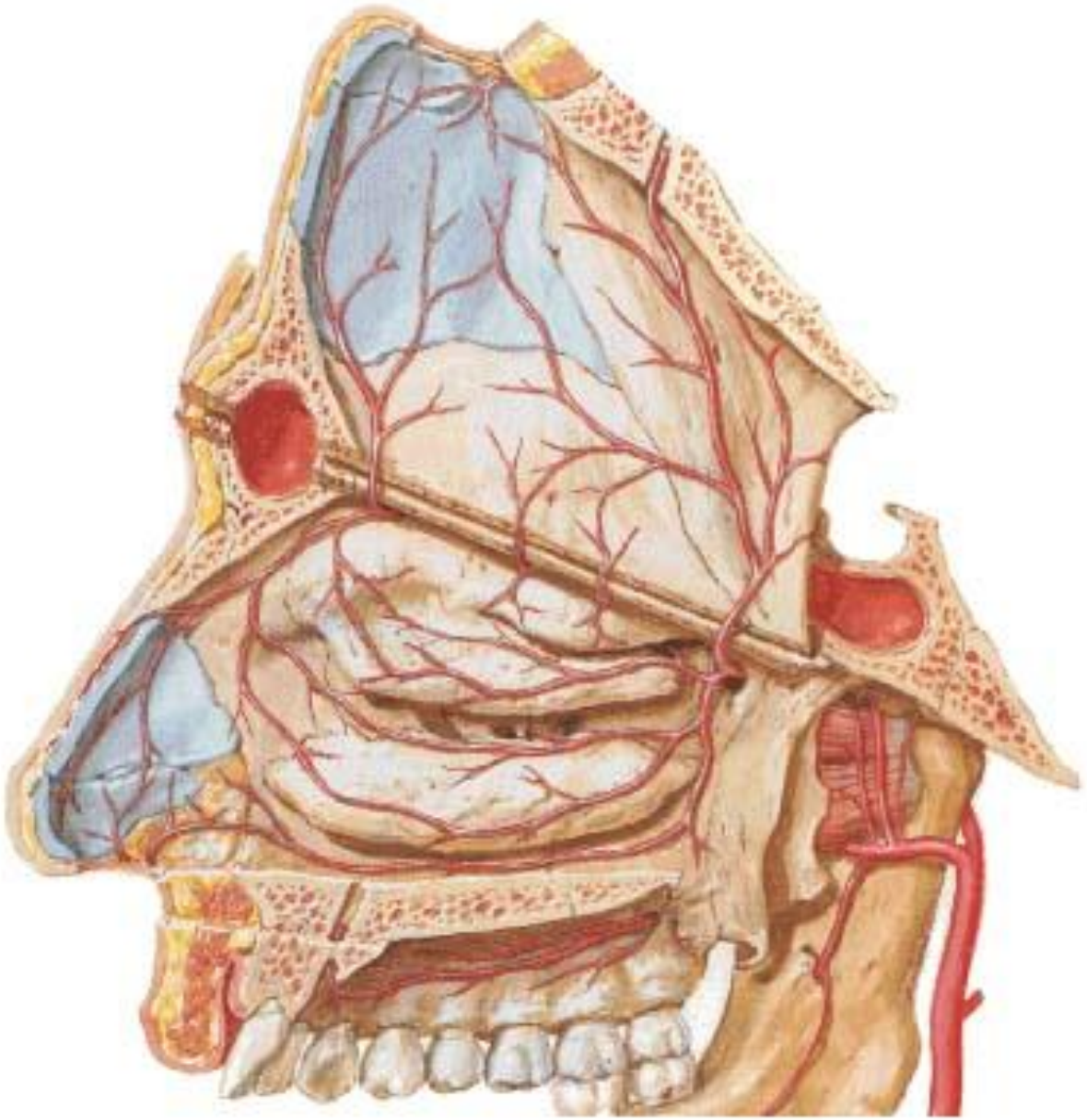

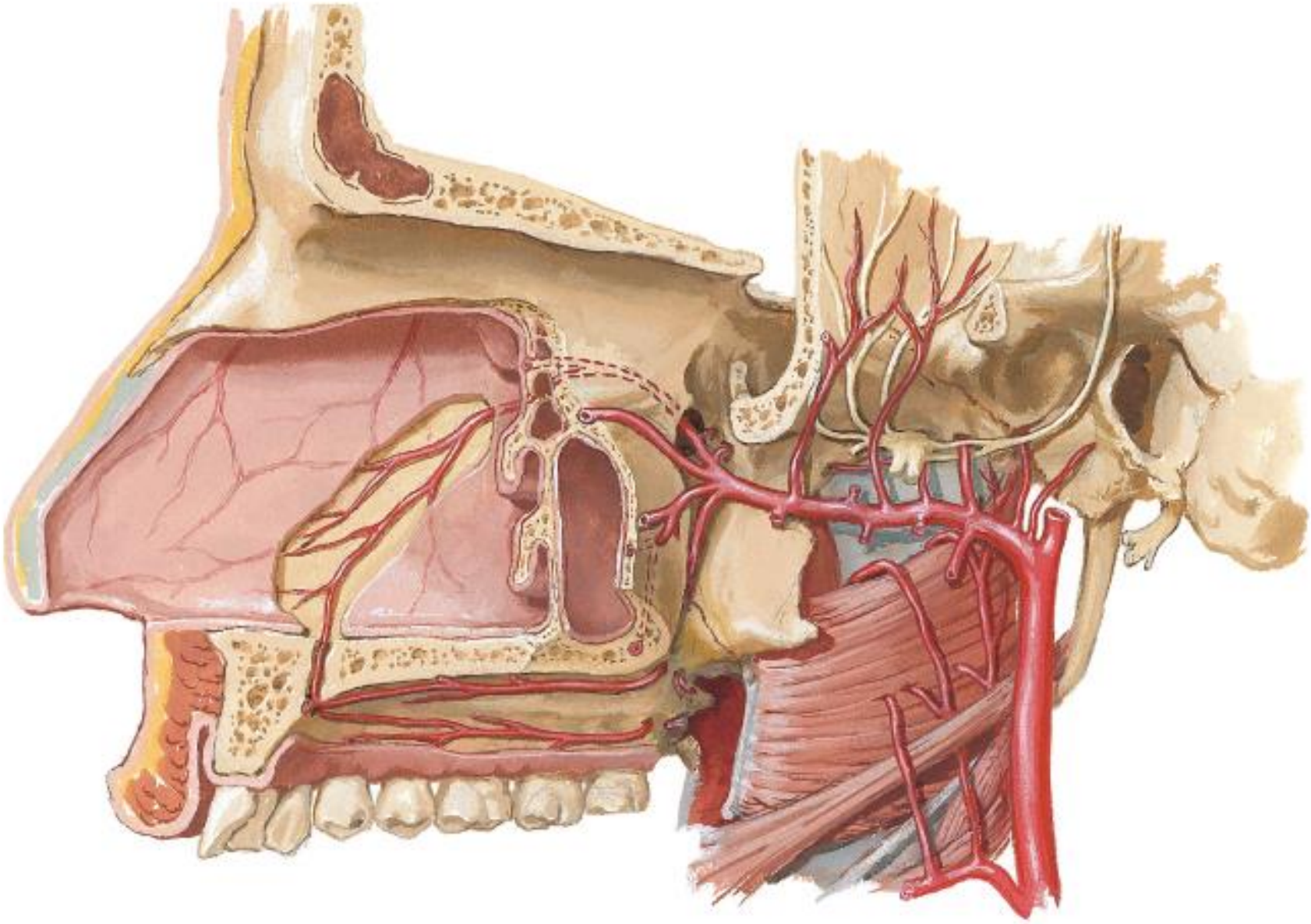

Nosní dutina - *žilní odtok*

plexus cavernosi concharum:

→ v. sphenopalatina → ***plexus pterygoideus***

→ v. maxillaris → v. retromandibularis

→ v. profunda faciei →v. facialis

→ vv. ethmoidales → vv. ophthalmicae

→ přes *lamina cribrosa* → vv. cerebri

→ v. emissaria foraminis caeci (1 %) → vv. cerebri

Nosní dutina – *klinické poznámky*

- locus (minoris resistentiae) *Kiesselbachi*
  - na **chrupavčité části přepážky ve výši dolní skořepy** (= přední dolní část přepážky)
  - vlásečnicová pleteň z povodí 5 tepen: a. labialis sup., a. ethmoidalis ant. + post., a. sphenopalatina, a. palatina major
  - *přední tamponáda*
- plexus Woodruffi
  - žilní pleteň v zadní části meatus nasi inferior
  - *zadní tamponáda*
- řešení neztišitelné epistaxe
  - *kauterizace* a. sphenopalatina, *embolizace* a. sphenopalatina
- plexus cavernosi concharum

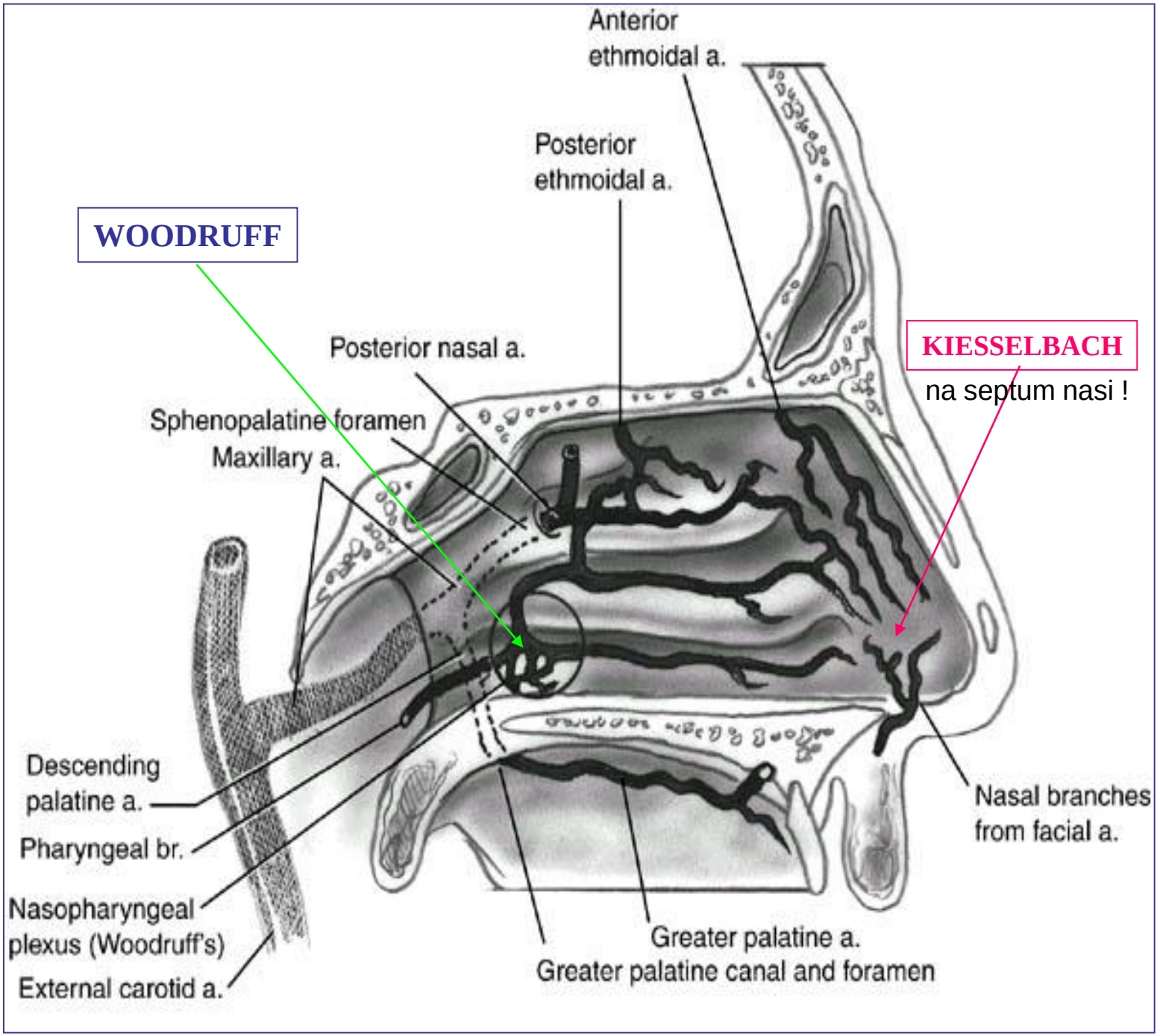
Anterior ethmoidal a.
Posterior ethmoidal a.
WOODRUFF
Posterior nasal a.
Sphenopalatine foramen
Maxillary a.
KIESSELBACH
na septum nasi !
Descending palatine a.
Pharyngeal br.
Nasopharyngeal plexus (Woodruff's)
External carotid a.
Greater palatine a.
Greater palatine canal and foramen
Nasal branches from facial a.

Nosní dutina – *mízní odtok*

- nn.ll. **submandibulares** (přední část)
- nn.ll. retropharyngei + cervicales profundi (zadní část + vedlejší dutiny)

- nn.ll. parotidei (zadní část dna)
- spojky přes *lamina cribrosa* s mízními cévami subarachnoidového prostoru

Nosní dutina – *inervace*

- senzorická:
  - **n. olfactorius**
  - axony čichových buněk v regio olfactoria se spojují ve fila olfactoria → skrz lamina cribrosa → bulbus olfactorius čichového mozku
- senzitivní:
  - **n. trigeminus**

  → n. ophthalmicus → n. nasociliaris → n. ethmoidalis ant. (*strop* + *horní třetina*)

  → n. maxillaris → rr. nasales posteriores (sup. + inf.)

  → n. infraorbitalis (*vestibulum)*
- autonomní:
  - větve z **ganglion pterygopalatinum**

Nerves of Nasal Cavity

Schematic Hinge

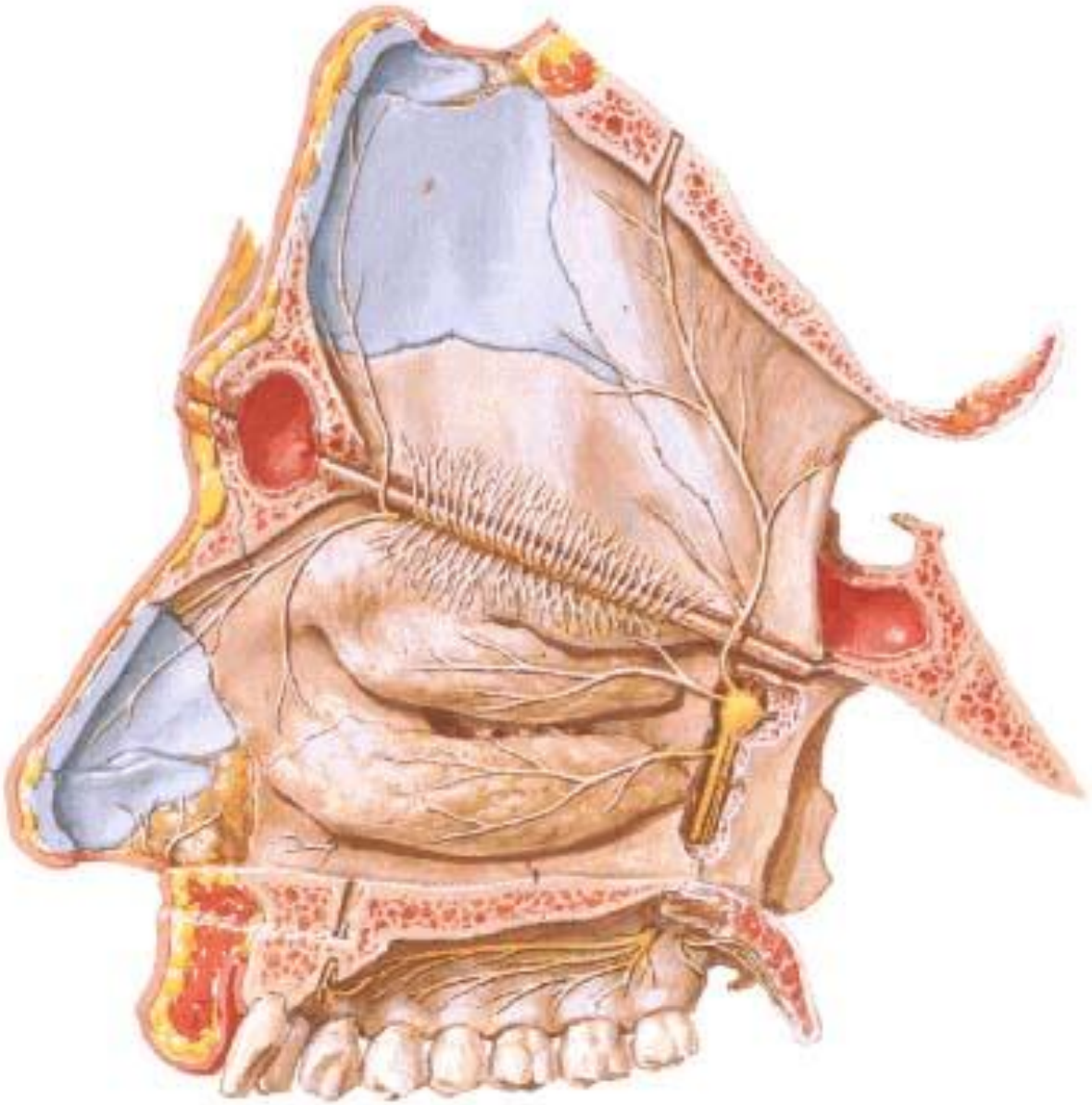

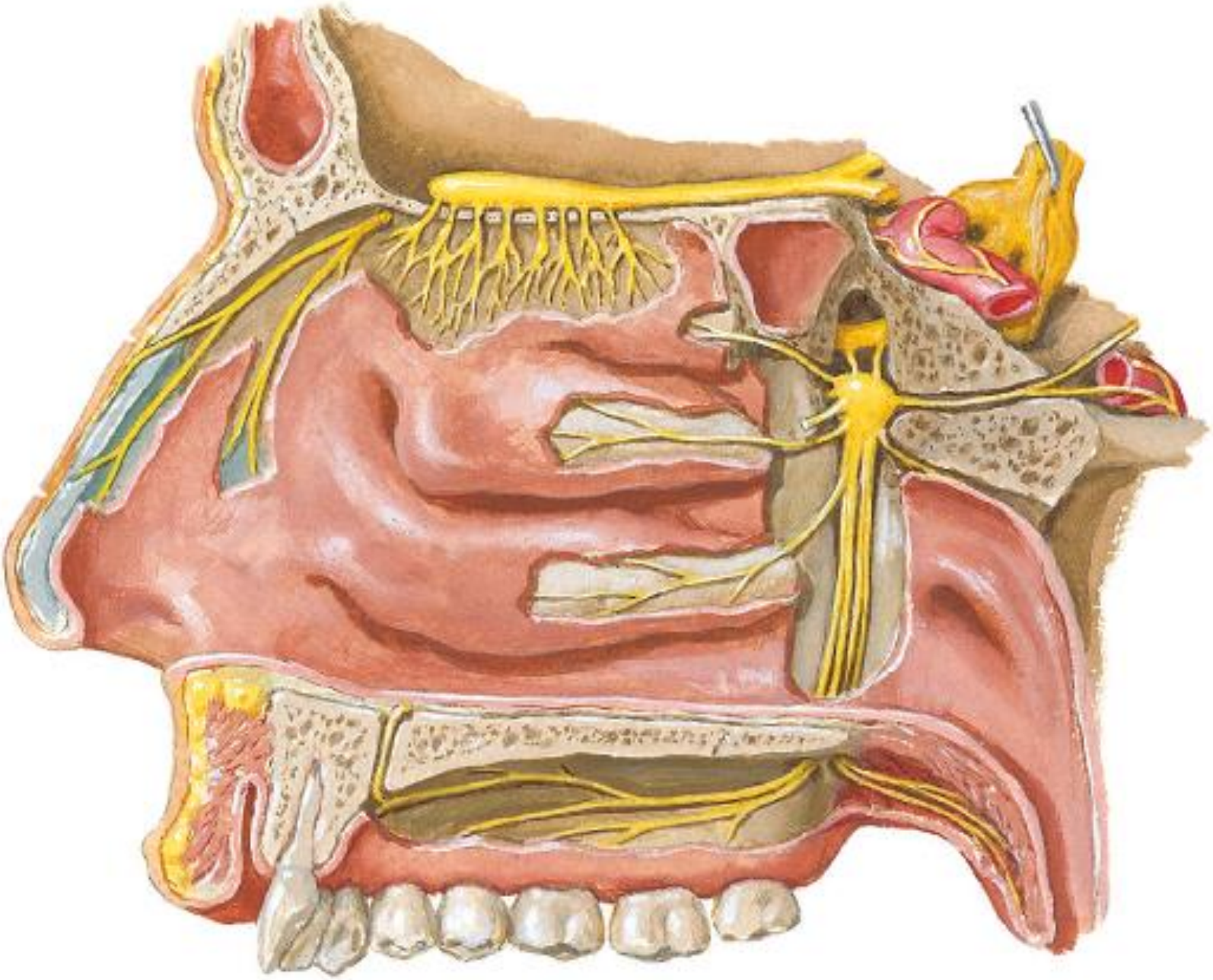

Nerves of Nasal Cavity

Distribution of Olfactory Mucosa

Organum vomeronasale *Jacobsoni*

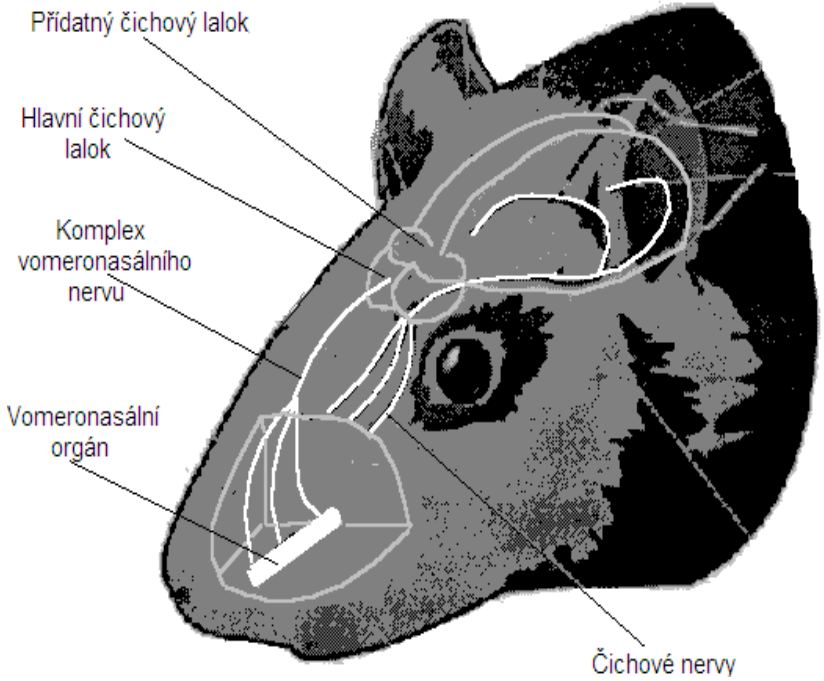

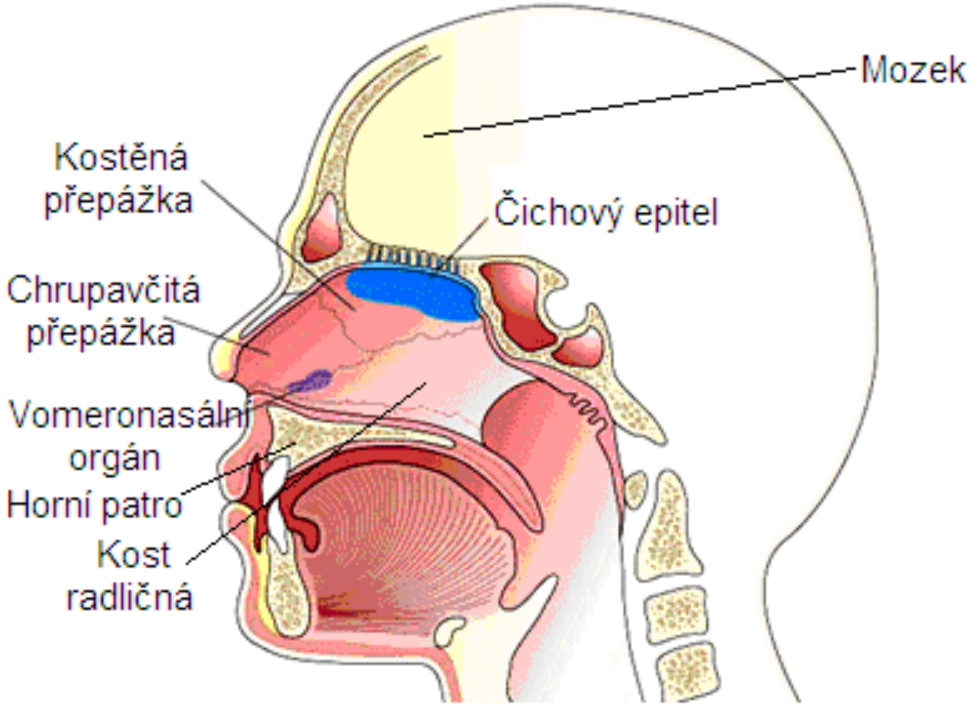

Organum vomeronasale *Jacobsoni*

- rudimentární orgán – feromony
- plazi (hlavní ústrojí čichu), hlodavci
- koně a kočky (souvislost s rozmnožováním)
- podněty z ústní dutiny přes *canalis incisivus* do nosní dutiny
- chemoreceptory
- uvnitř cartilago vomeronasalis na septum nasi
- n. vomeronasalis → bulbus olfactorius (n.I) → hypothalamus + corpus amygdaloideum mozku

Nosní dutina – *slizniční vrstva*

- epitel dýchacích cest
- přechod vícevrstevného dlaždicového rohovějícího epitelu

- čichový epitel
  - strop, přepážka a boční stěna do úrovně horní nosní skořepy (5 cm^2)
  - víceřadý cylindrický epitel

▼ **Frontal section of the nasal cavity and sinuses.**

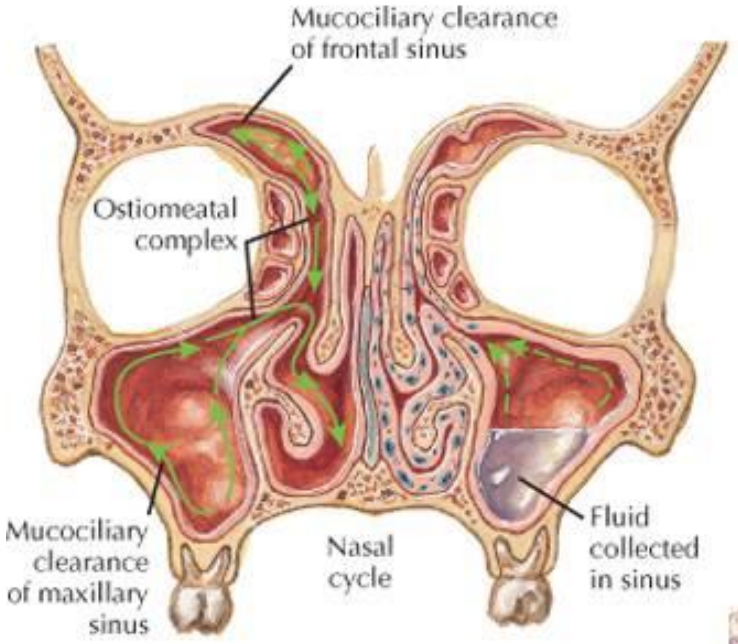

Cilia drain sinuses by propelling mucus (mucociliary clearance) toward small opening into the nasal cavity

▼ **Schematic of the nasal or sinus wall.**

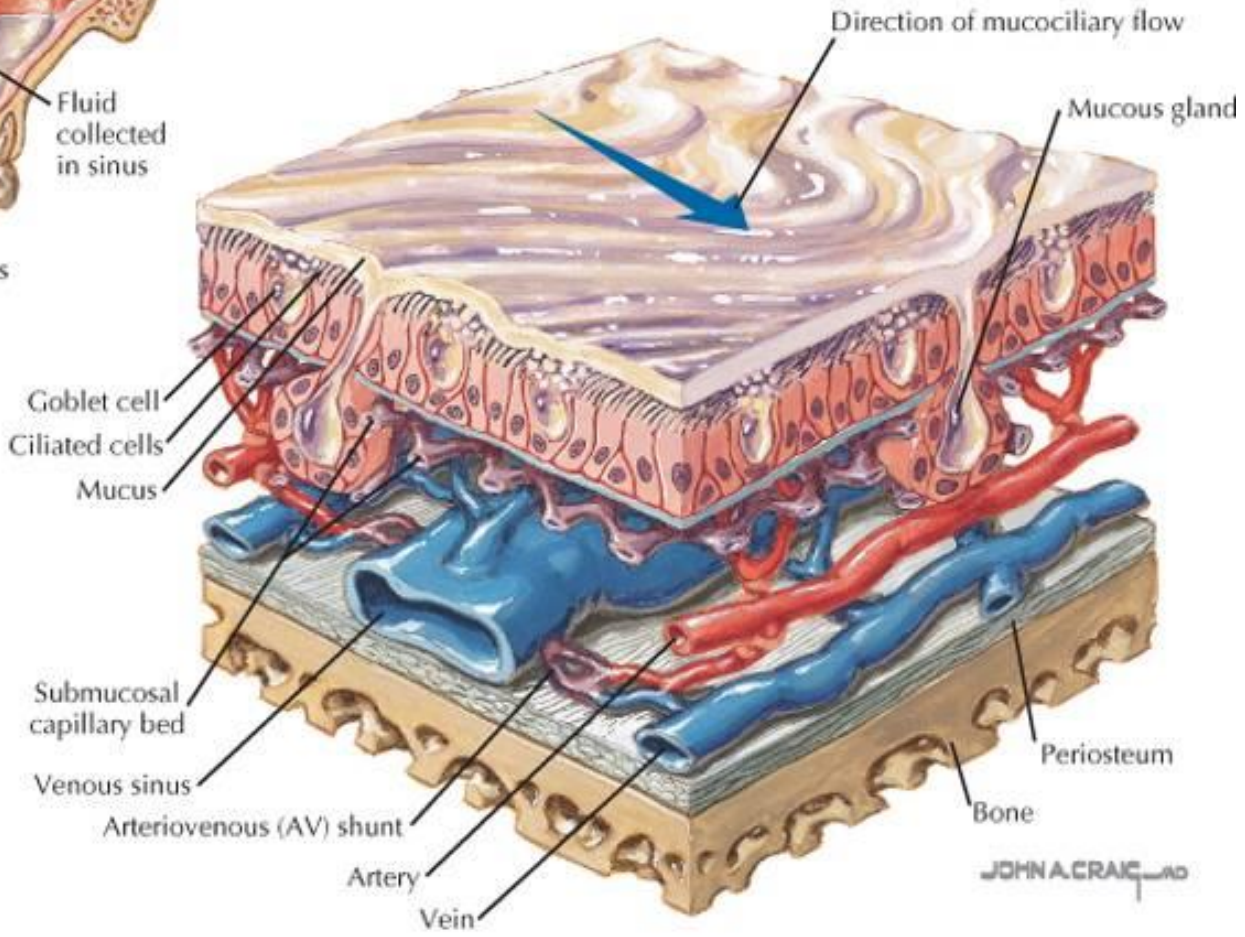

◀ **Low-magnification light micrograph (LM) of a nasal concha.** Respiratory epithelium covers the concha externally and is in direct contact with the nasal cavity lumen (*). Its central core of loose connective tissue contains several thin-walled venous sinuses (**V**) and bony trabeculae (**B**). A small gland in the lamina propria is drained by a duct that opens onto the surface (**arrow**). 100×. *H&E.*

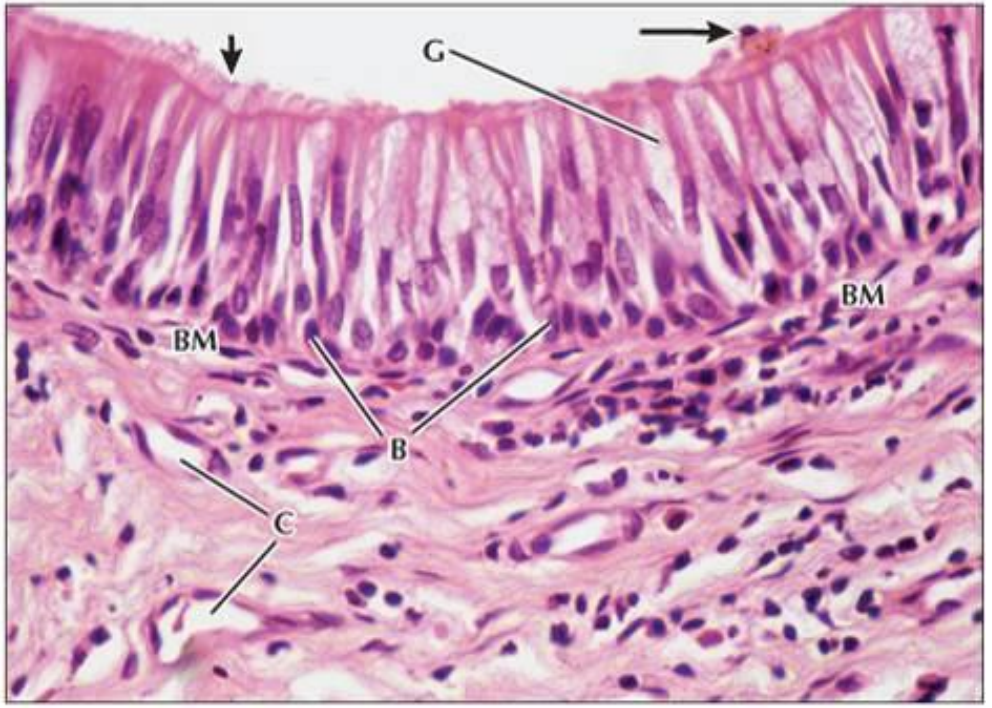

► **LM of respiratory mucosa lining the nasal cavity.** The tall pseudostratified epithelium consists of basal cells (**B**), goblet cells (**G**), and columnar cells bearing apical cilia (**short arrow**). Note the particulate matter (**long arrow**) on the ciliated surface. A thin, imperceptible basement membrane (**BM**) separates the epithelium from underlying lamina propria, which is highly cellular and richly vascularized. This lamina contains a network of capillaries (**C**). 300×. *H&E.*

Vedlejší nosní dutiny
paranazální dutiny
(*Sinus paranasales*)

- Sinus maxillaris (antrum *Highmori*) (25 cm^3)
- Sinus frontalis (18 cm^3)
- Sinus sphenoidalis (6 cm^3)
- Cellulae ethmoidales
  - anteriores (+ mediae)
  - posteriores

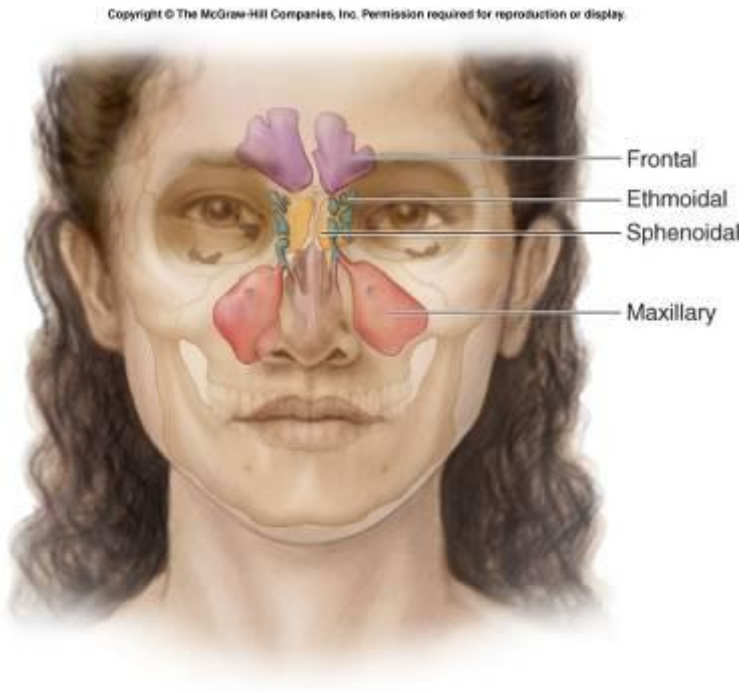

http://trialx.com/curetalk/wp-content/blogs.dir/7/files/2011/05/diseases/Paranasal_Sinuses-1.jpg

Sinuses

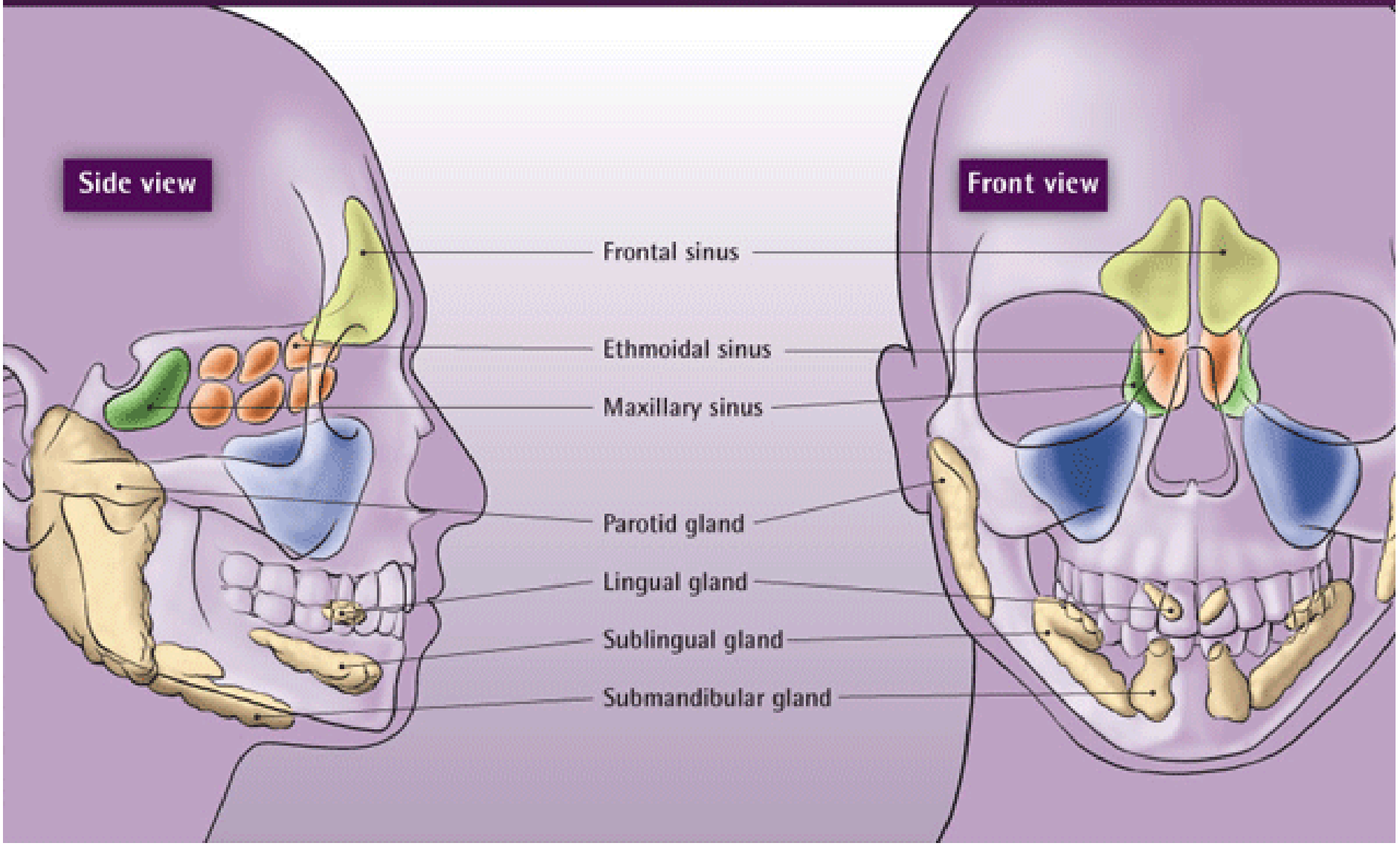
Side view
Front view
Frontal sinus
Ethmoidal sinus
Maxillary sinus
Parotid gland
Lingual gland
Sublingual gland
Submandibular gland

Paranasal Sinuses

Coronal Section

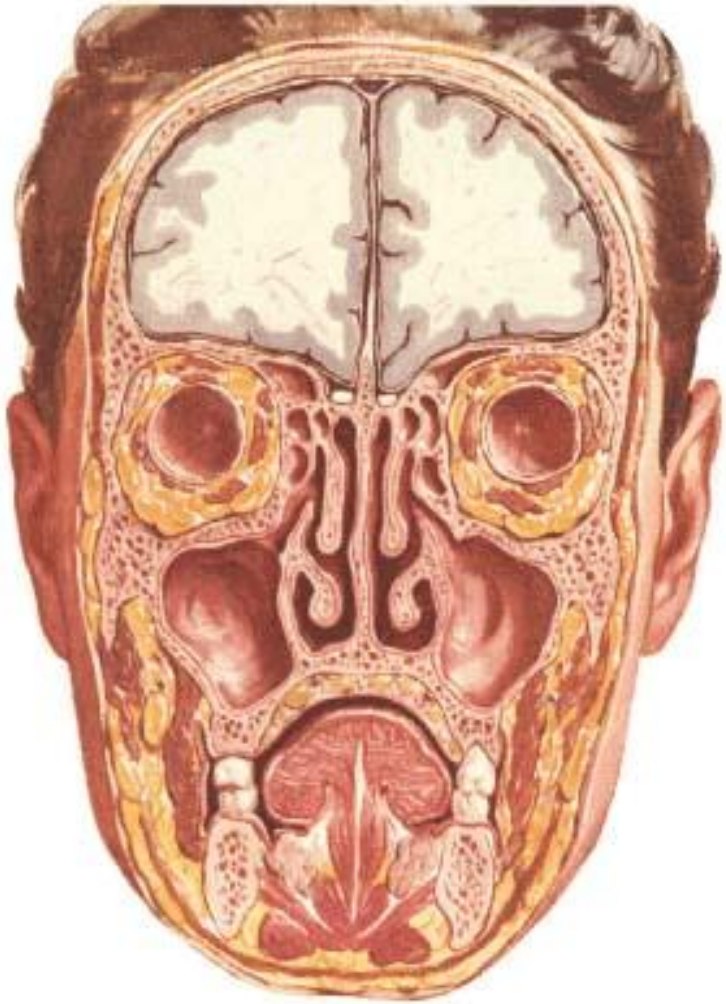

Paranasal Sinuses

Horizontal Section

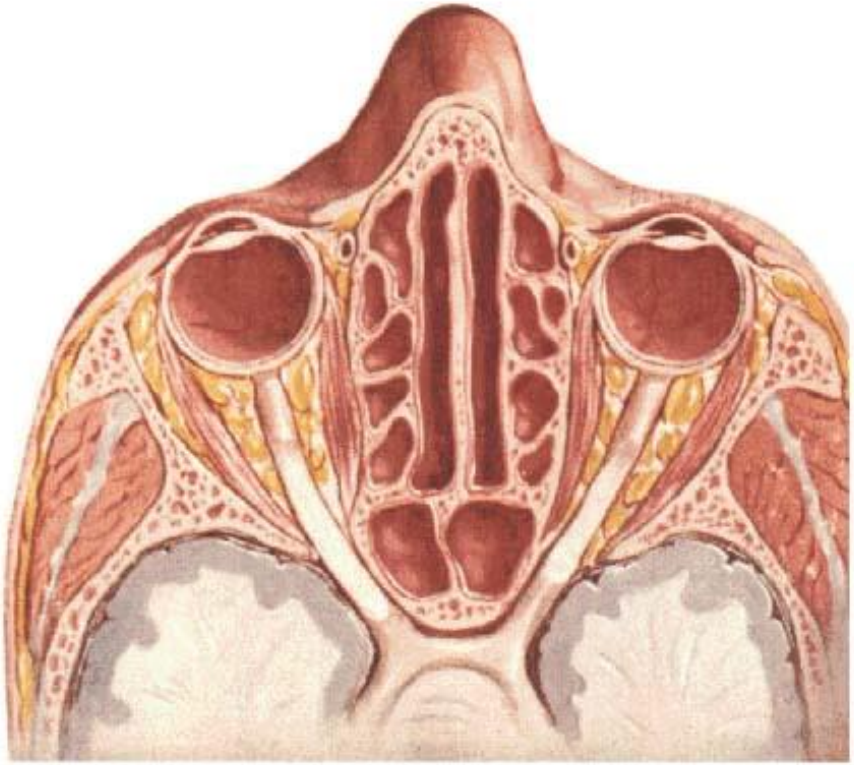

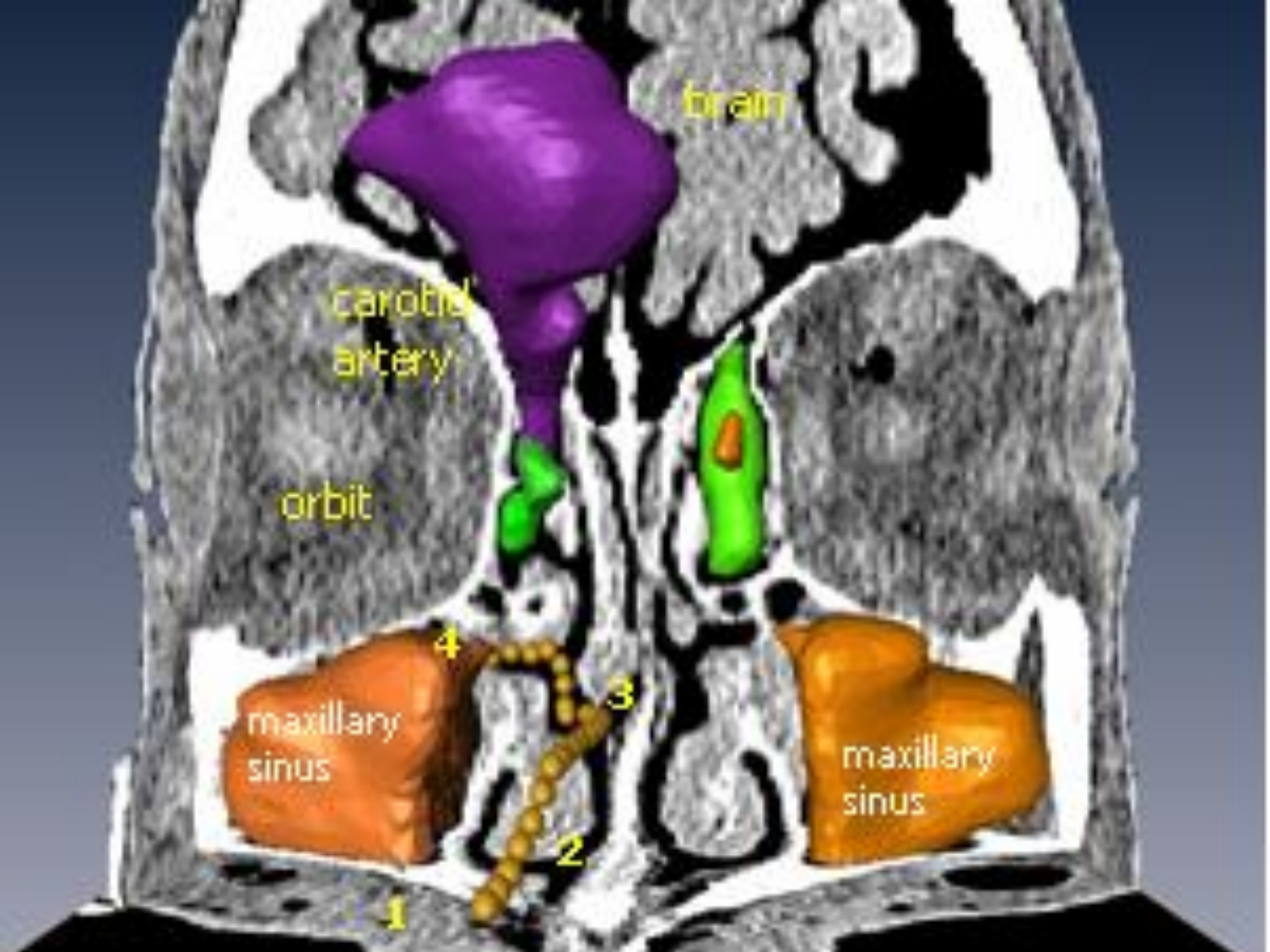
brain
carotid artery
orbit
4
3
maxillary sinus
maxillary sinus
2
1

RTG VDN

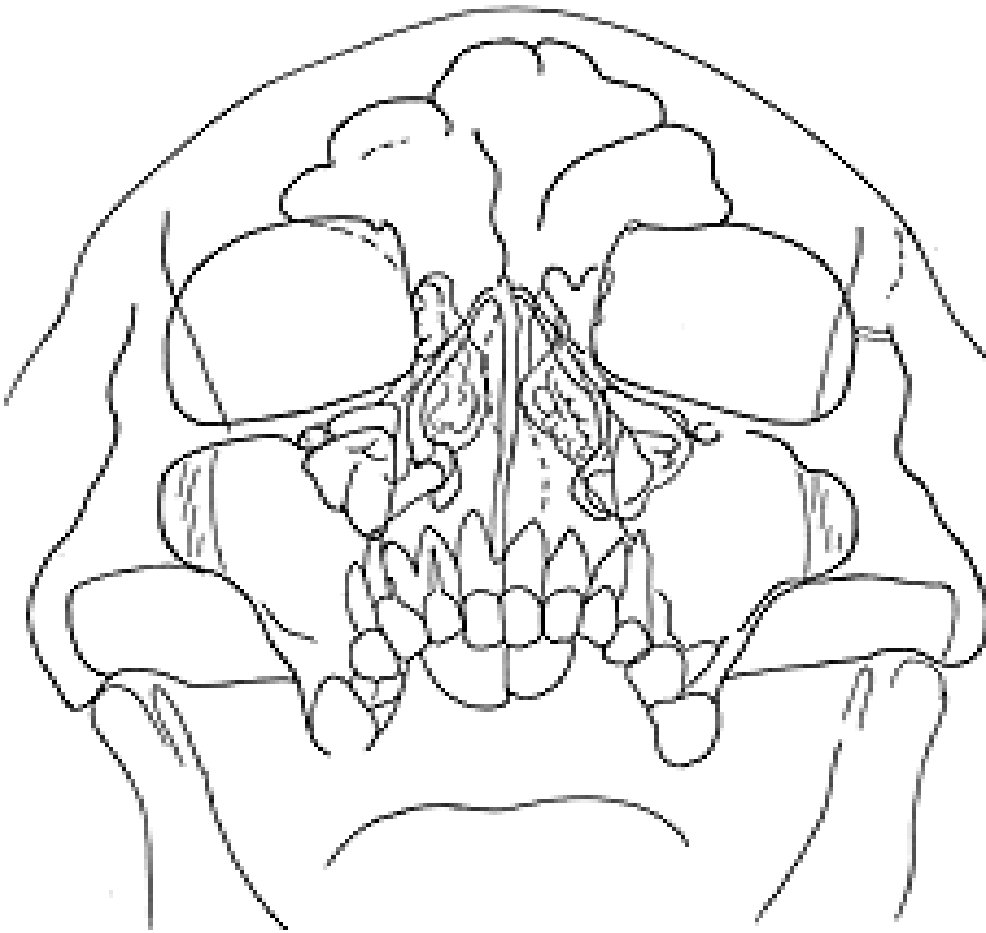

VDN – vývoj

Maxilloturbinale
→ concha n. inf.

Ethmoturbinale
→ concha n. media
→ concha n. superior
→ concha n. suprema
→ agger nasi
→ processus uncinatus

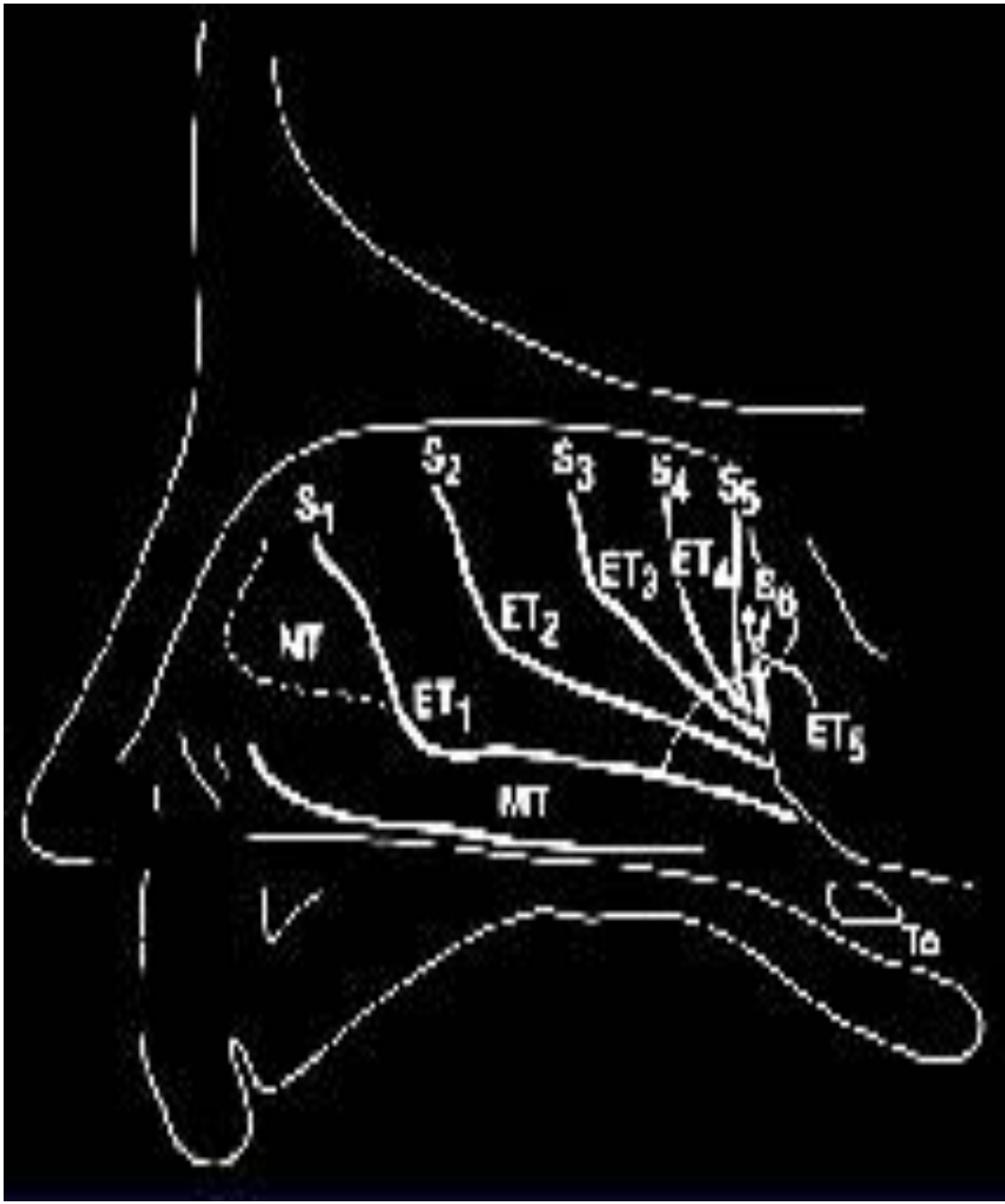

VDN – vývoj

- základy vytvořeny ve 4. měsíci
- *cellulae ethmoidales* a *sinus maxillaris* založeny při porodu
- hotové po pubertě

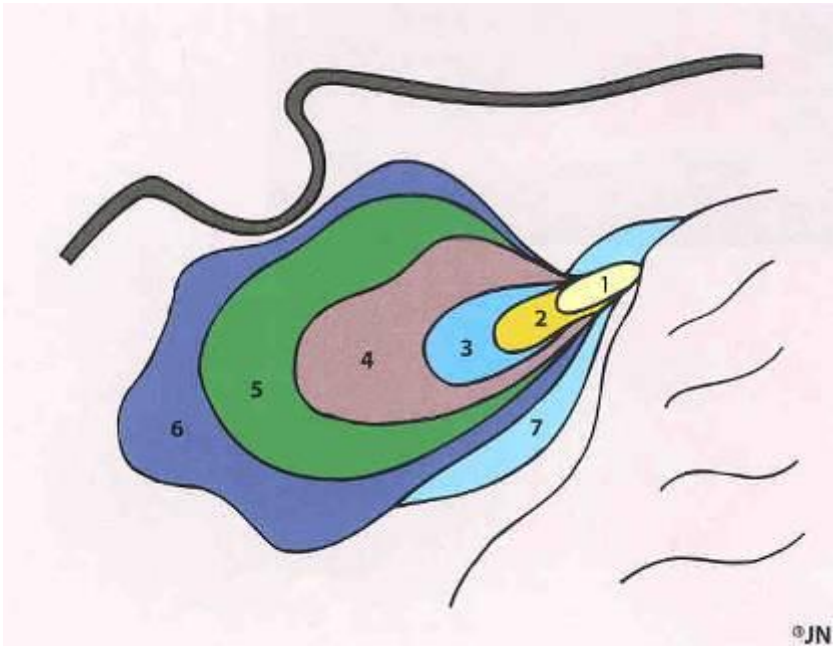

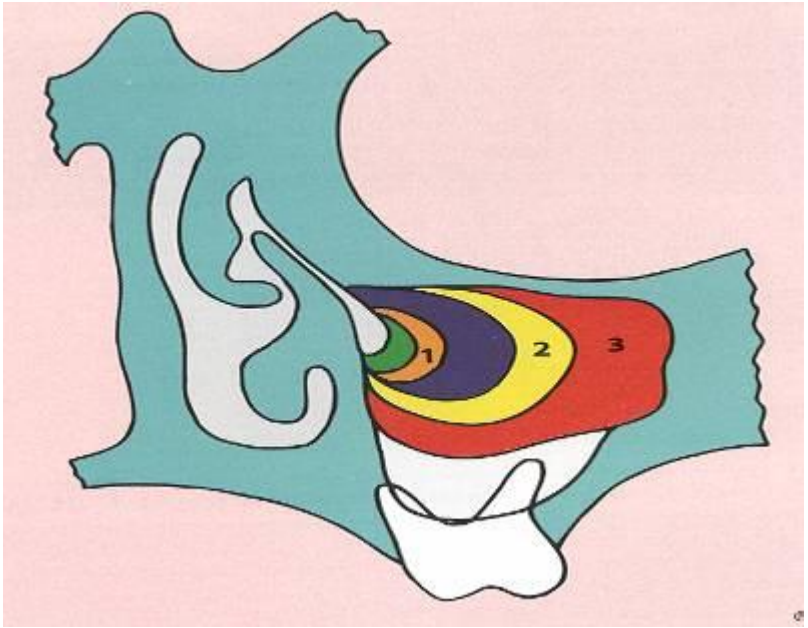

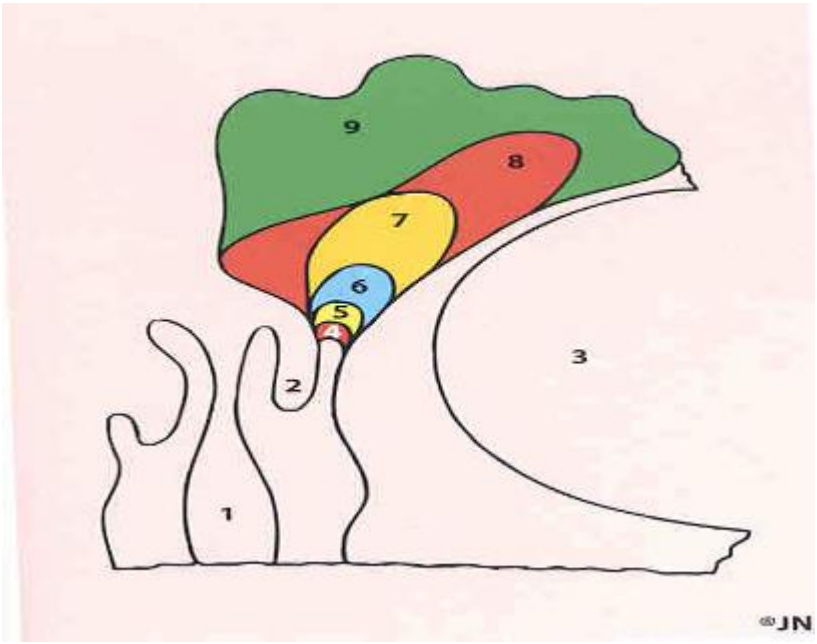

VDN – vývoj

- sinus maxillaris – 2 období růstu
  - při porodu (vyplněn tekutinou)
  - 0-3 roky (vodorovně dozadu)
  - 6-12 let (dolů k zubům)
- sinus frontalis
  - zač. po 2 roce, zejména v 6-7 letech
  - do 9. roku (popř. až do pozdní puberty)
- cellulae ethmoidales
  - při porodu (vyplněny tekutinou)
  - postupný růst do 12. roku
- sinus sphenoidalis
  - do pozdní puberty

Vedlejší nosní dutiny

- OMJ = ostiomeatální jednotka – otvory SM+SF+CEA
- epitel dýchacích cest
- ohřev a zvlhčení vzduchu, rezonance při tvorbě hlasu

OSTEOMEATAL UNIT

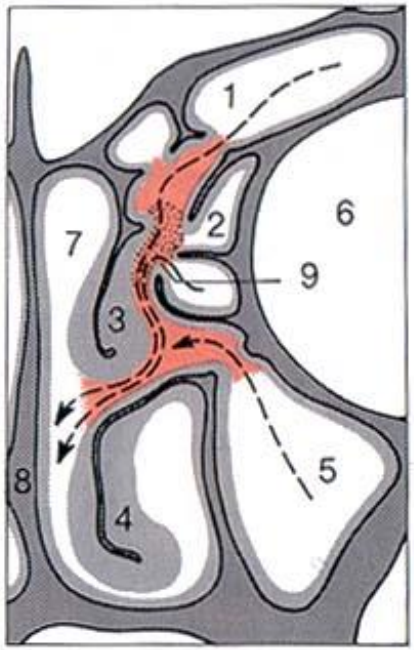

1 - sinus frontalis
2 - cellulae ethmoidales
3 - concha nasalis media
4 - concha nasalis inferior
5 - sinus maxillaris
6 - orbita
7 - cavitas nasi
8 - septum nasi
9 - infundibulum frontoethmoidale /black dotted area/

Vedlejší nosní dutiny

cévní zásobení odpovídá nosní dutině + následující:

- a. infraorbitalis, aa. alveolates superiores anterioreas et posteriores *pro sinus maxillaris*
- r. pharyngeus a. maxillaris *pro sinus sphenoidalis*

nervové zásobení odpovídá nosní dutině

Nosní dutina + VDN – *klinické poznámky*

- epistaxis (krvácení z nosu) – locus *Kiesselbachi*, plexus *Woodruffi*, a. sphenopalatina
- liquorrhea (mozkomíšní mok z nosu) – zlomeniny basis cranii
- sinusitis
  - punkce přes nosní dutinu (pro sinus maxillaris v úrovni dolního průduchu – dolní antrotomie)
  - odsávání
  - FESS (= funkční endonazální chirurgie)
- operační přístup k podvěsku přes sinus sphenoidalis
- sinus maxillaris – zuby
- cellulae ethmoidales – očnice
- vyšetření: rhinoskopie (přední, zadní), diaphanoskopie, rtg, CT

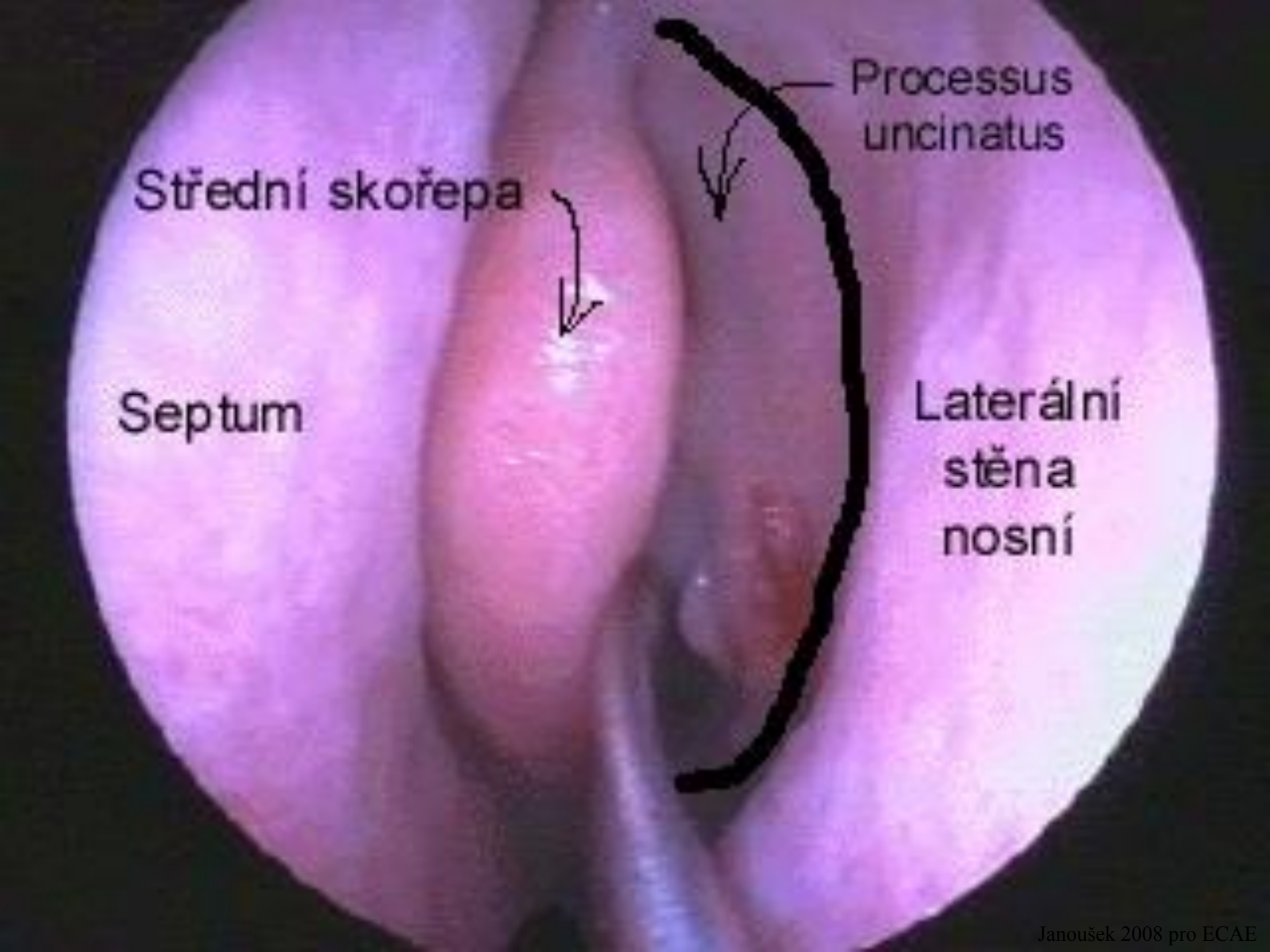
Processus uncinatus
Střední skořepa
Septum
Laterální stěna nosní

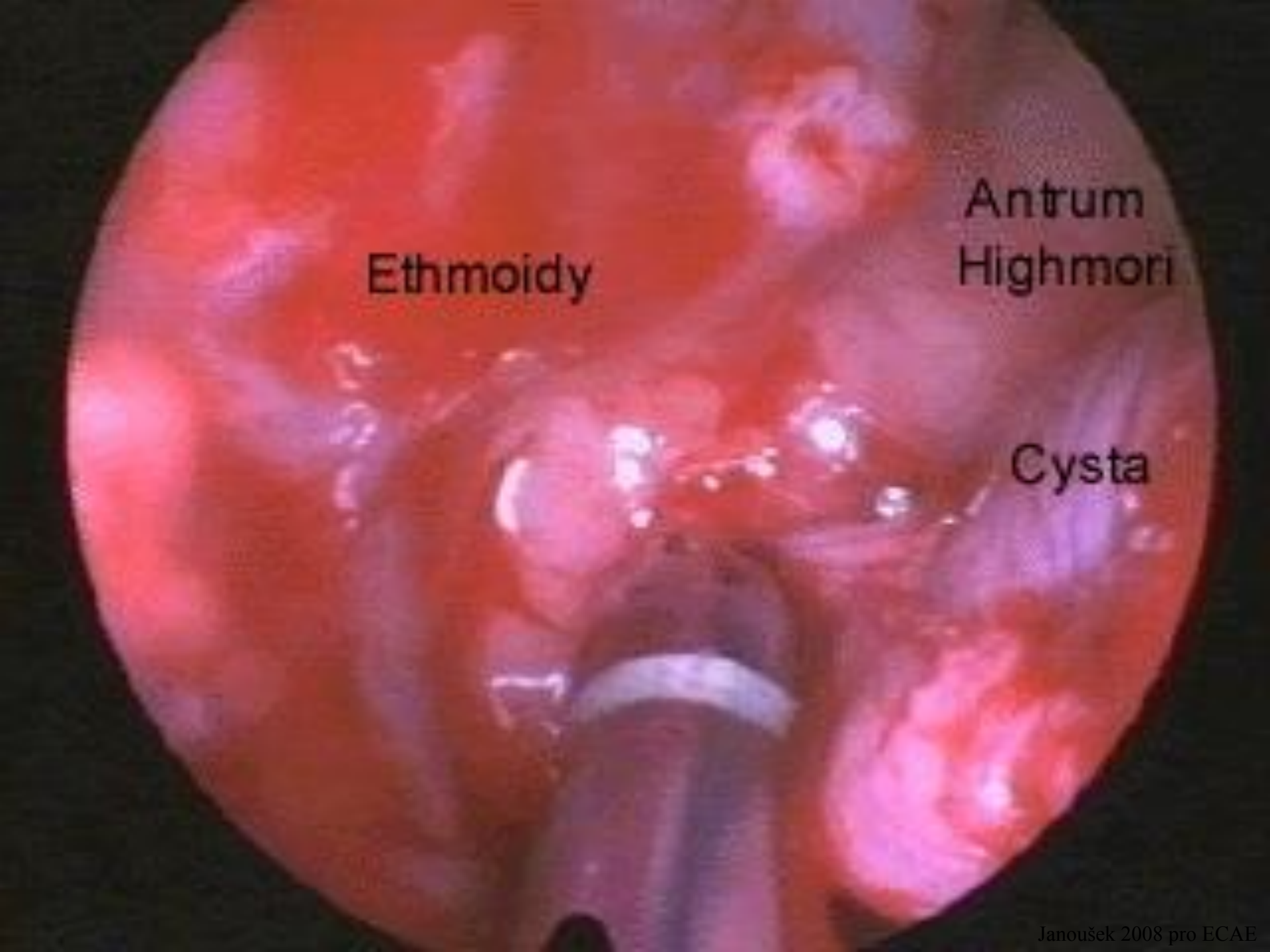
Ethmoidy
Antrum
Highmori
Cysta

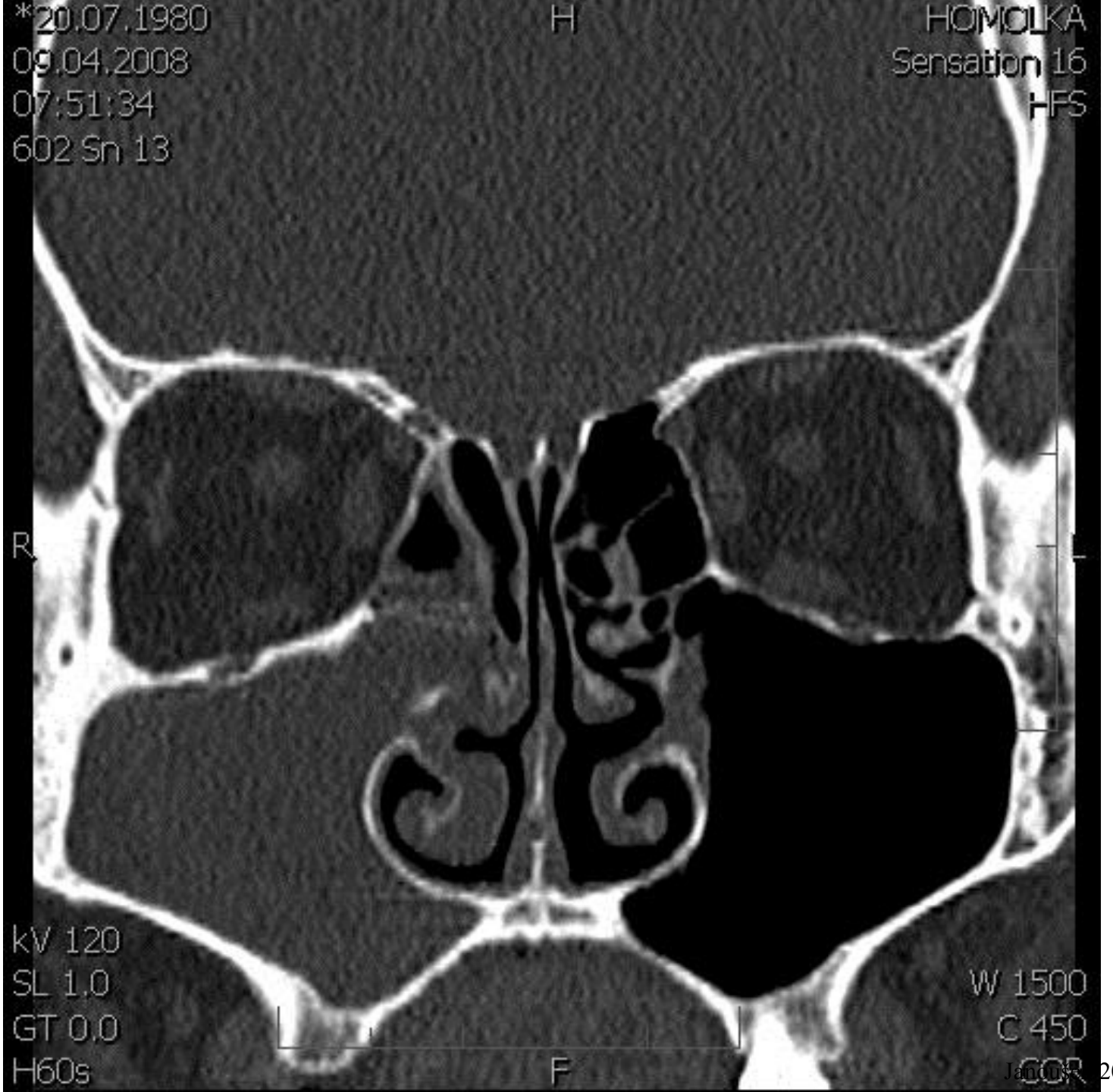
*20.07.1980
09.04.2008
07:51:34
602 Sn 13
H
HOMOLKA
Sensation 16
HFS
R
L
kV 120
SL 1.0
GT 0.0
H60s
F
W 1500
C 450
COR

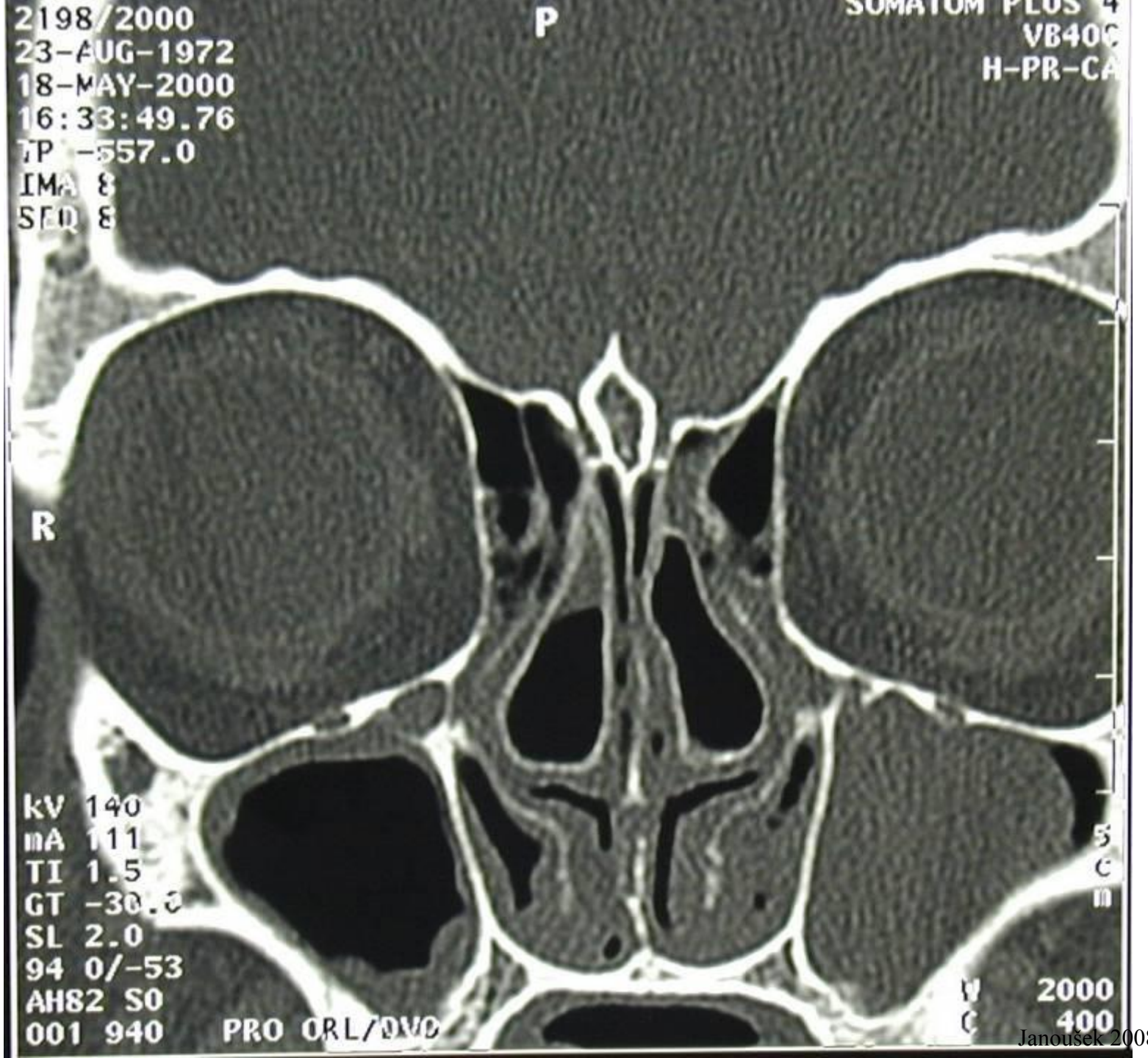
2198/2000
23-AUG-1972
18-MAY-2000
16:33:49.76
TP -557.0
IMA 8
SER 8
P
SOMATOM PLUS 4
VB40C
H-PR-CA
R
kV 140
mA 111
TI 1.5
GT -30.0
SL 2.0
94 0/-53
AH82 S0
001 940
PRO ORL/DVD
W 2000
C 400
5 cm

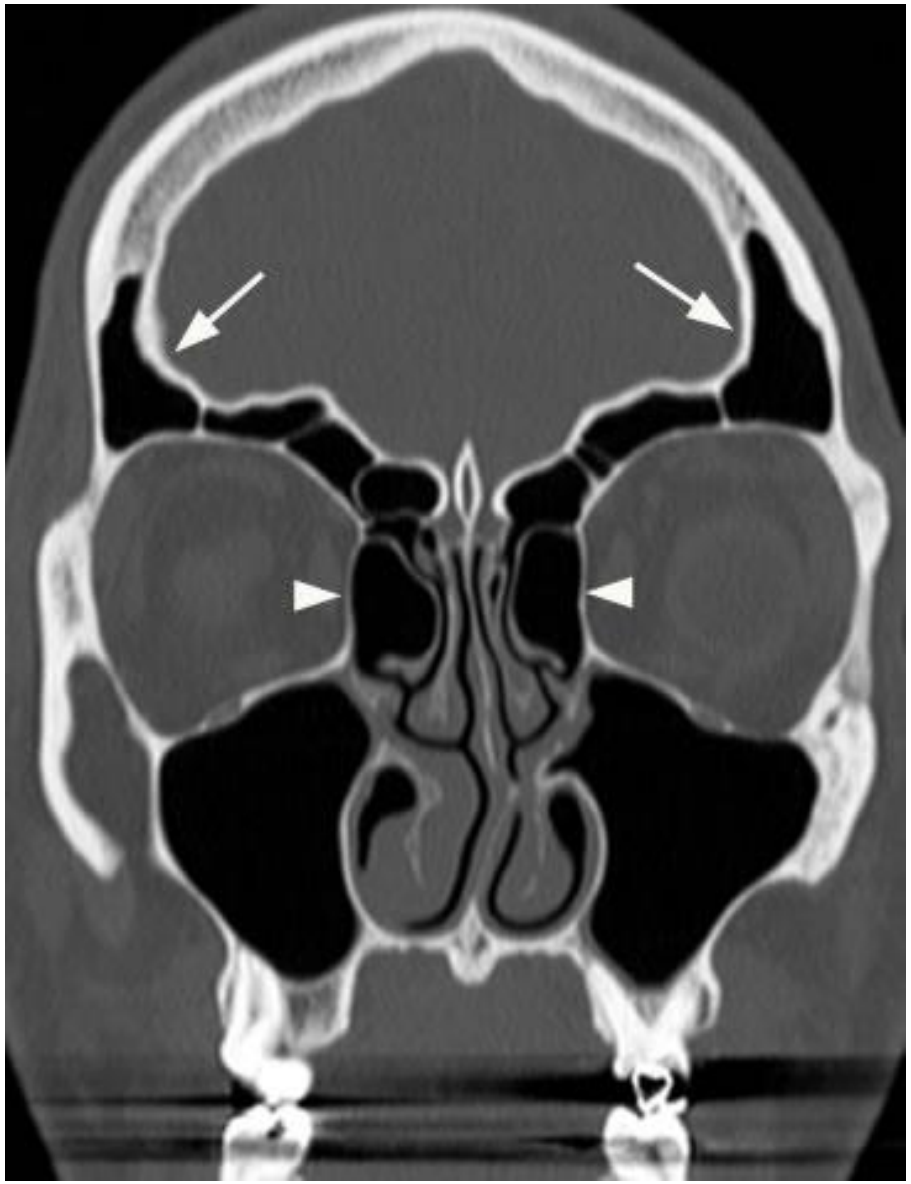

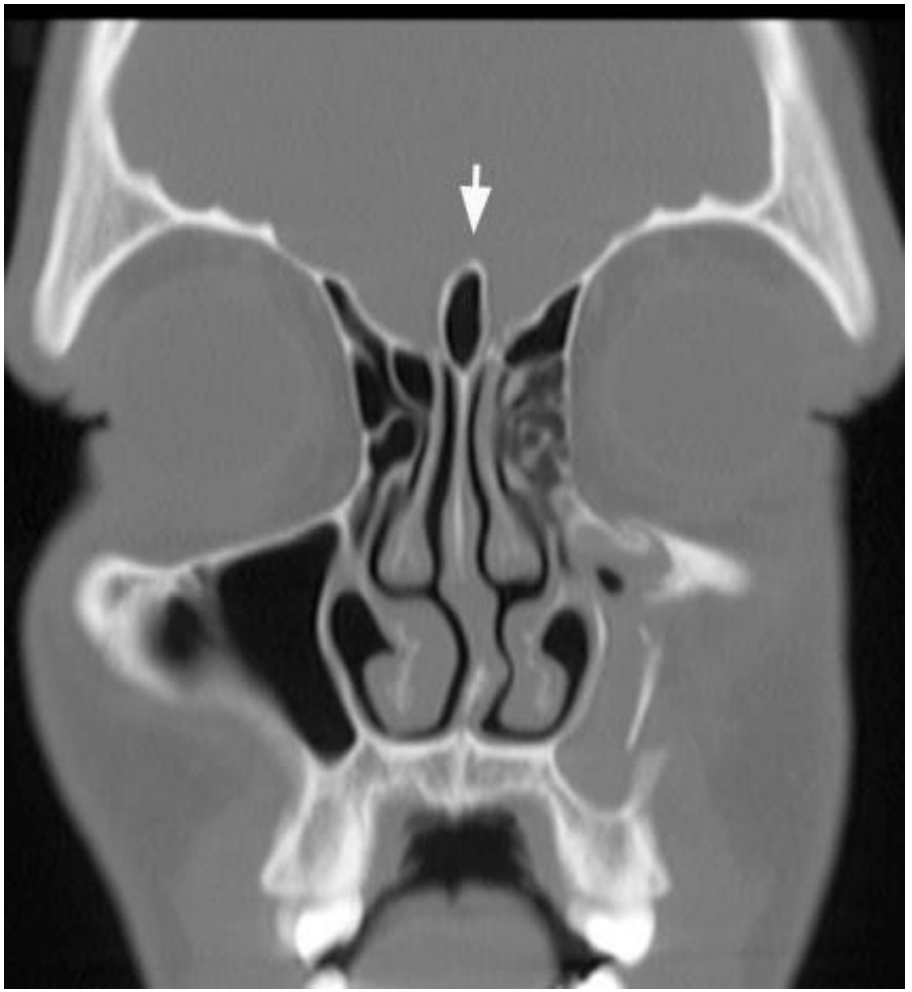

http://uwmsk.org/sinusanatomy2/Frontal-Normal.html

Agger nasi

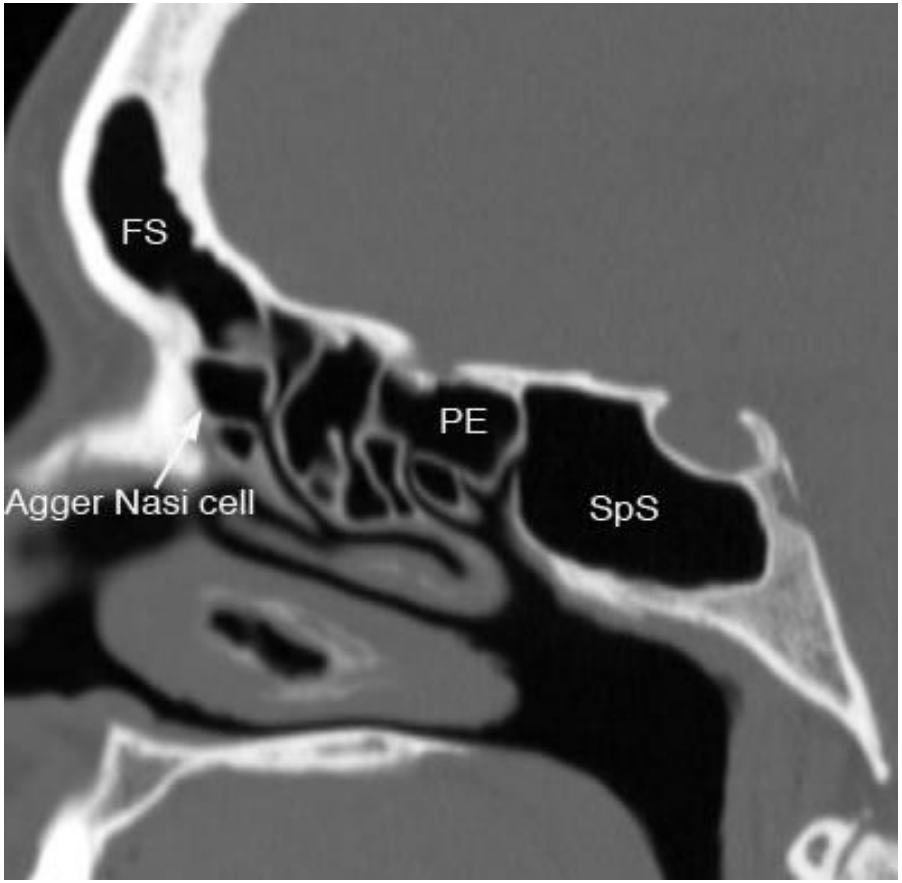

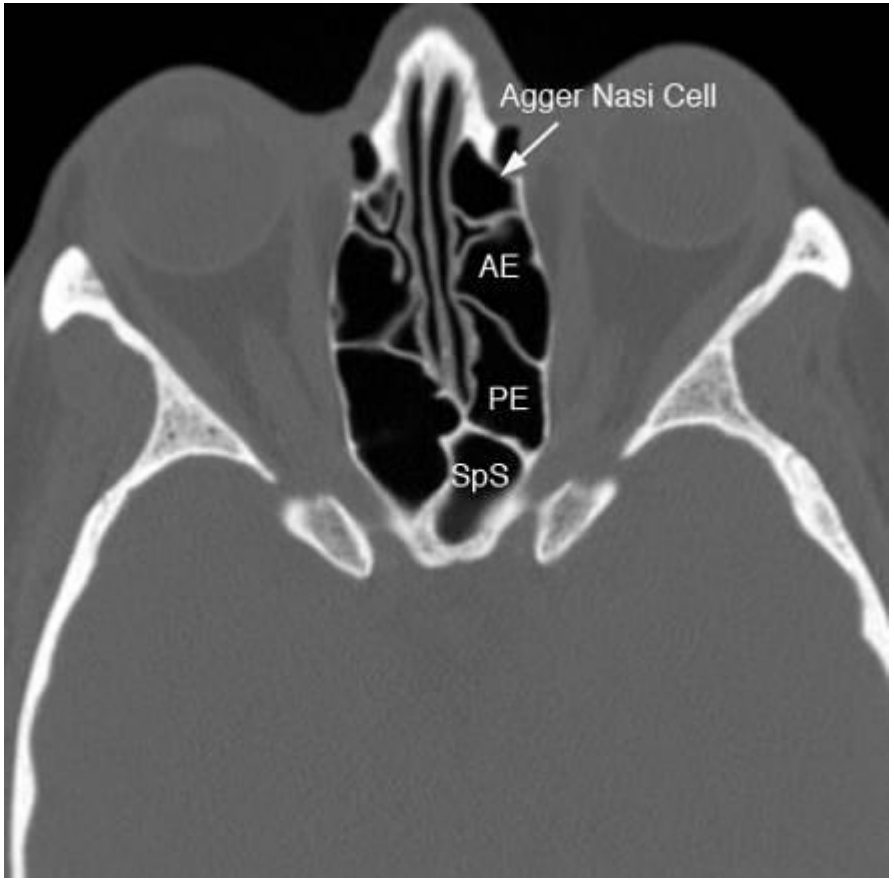

http://uwmsk.org/sinusanatomy2/Ethmoid-Normal.html

Hallerovy sklípky

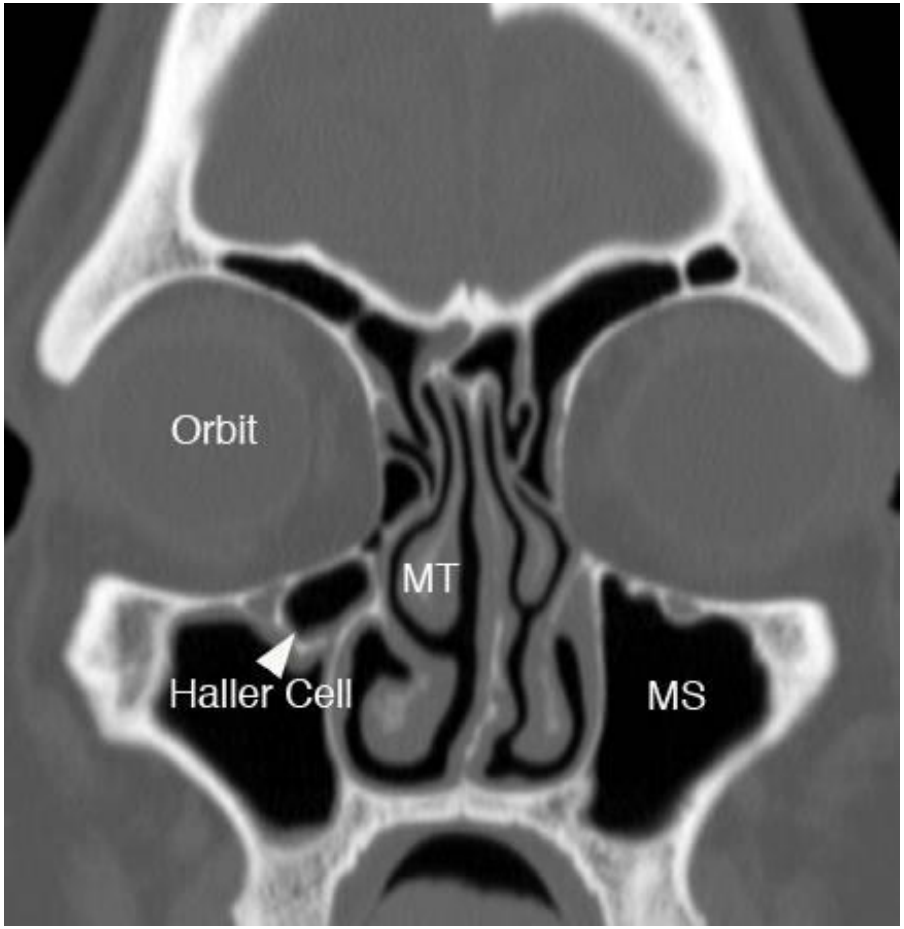

http://uwmsk.org/sinusanatomy2/Ethmoid-Normal.html

Onodiho sklípky

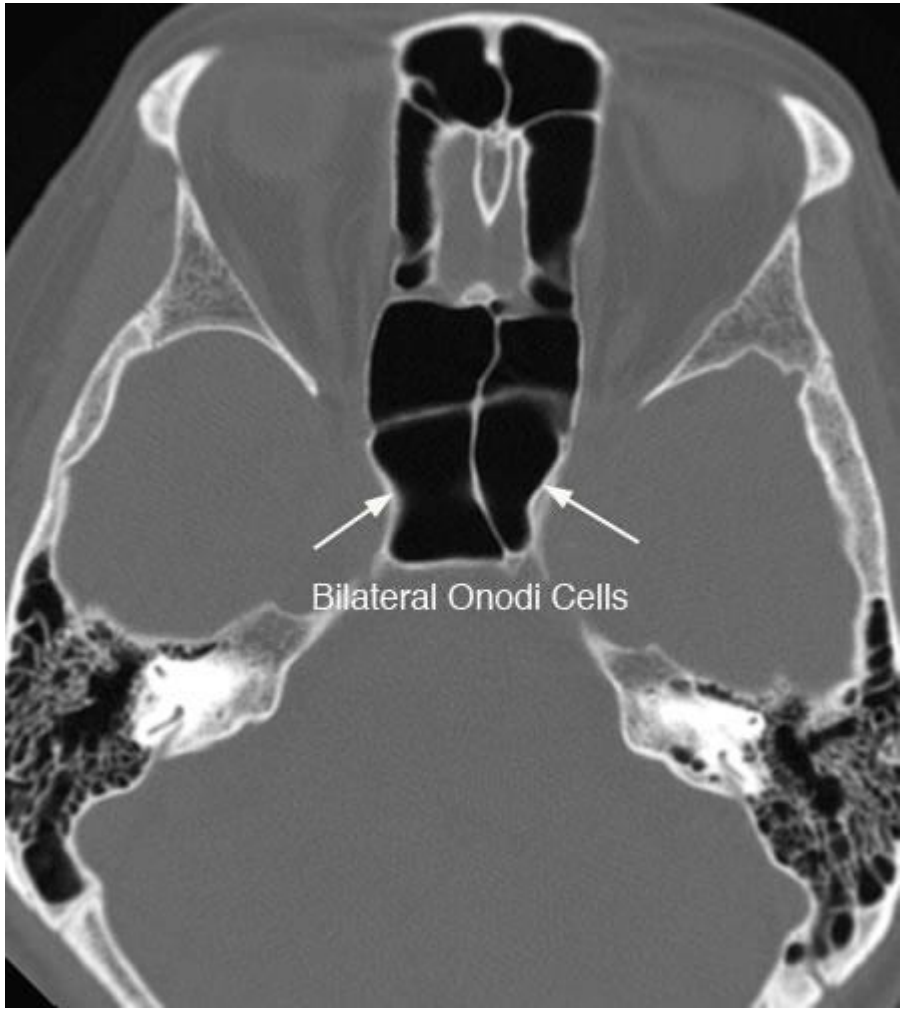

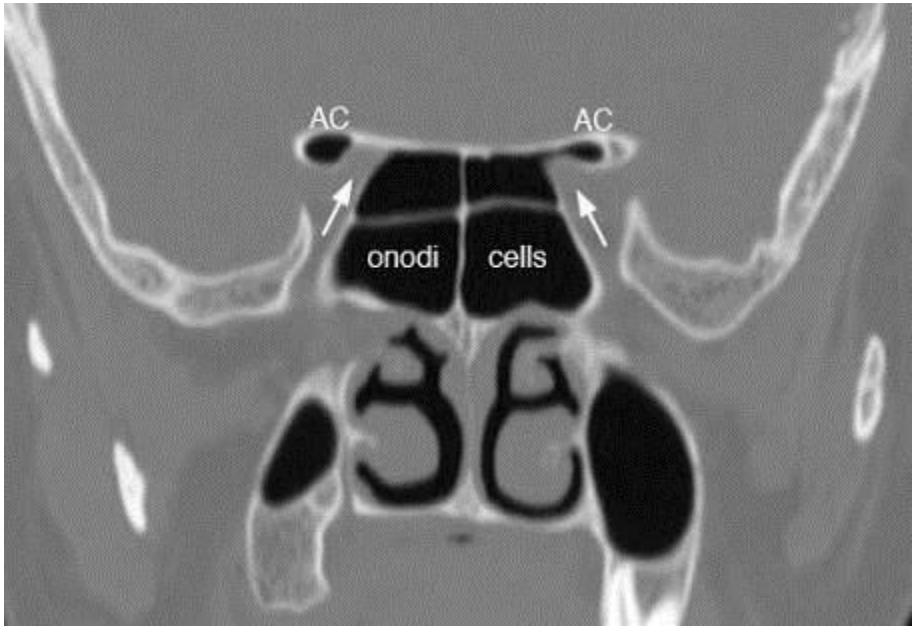

http://uwmsk.org/sinusanatomy2/Sphenoid-Normal.html

Onodiho
sklípek
Sphenoidální
dutina

Bulla ethmoidalis

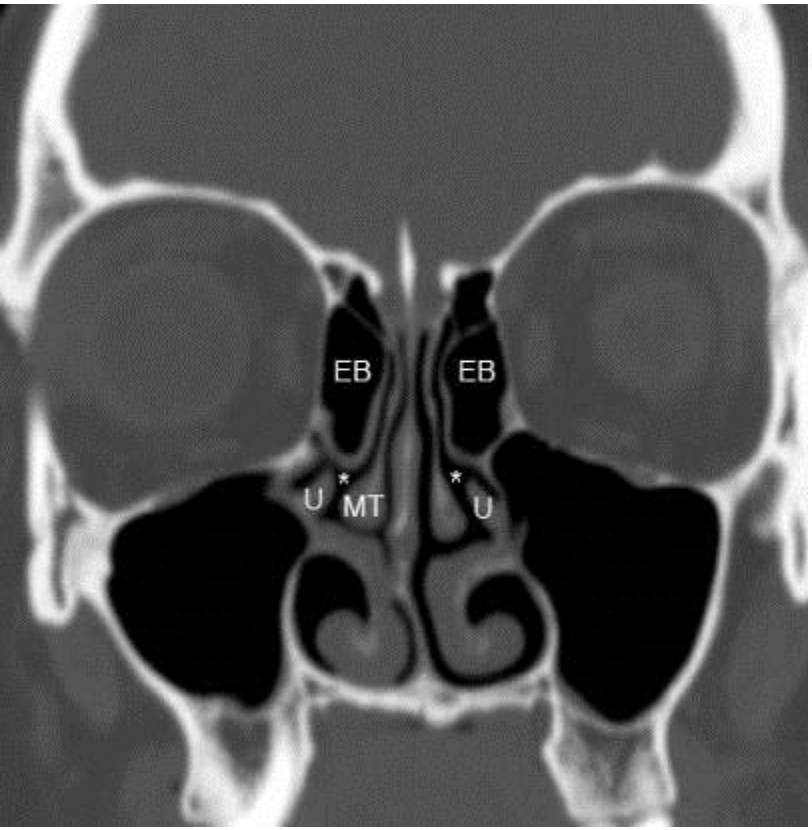

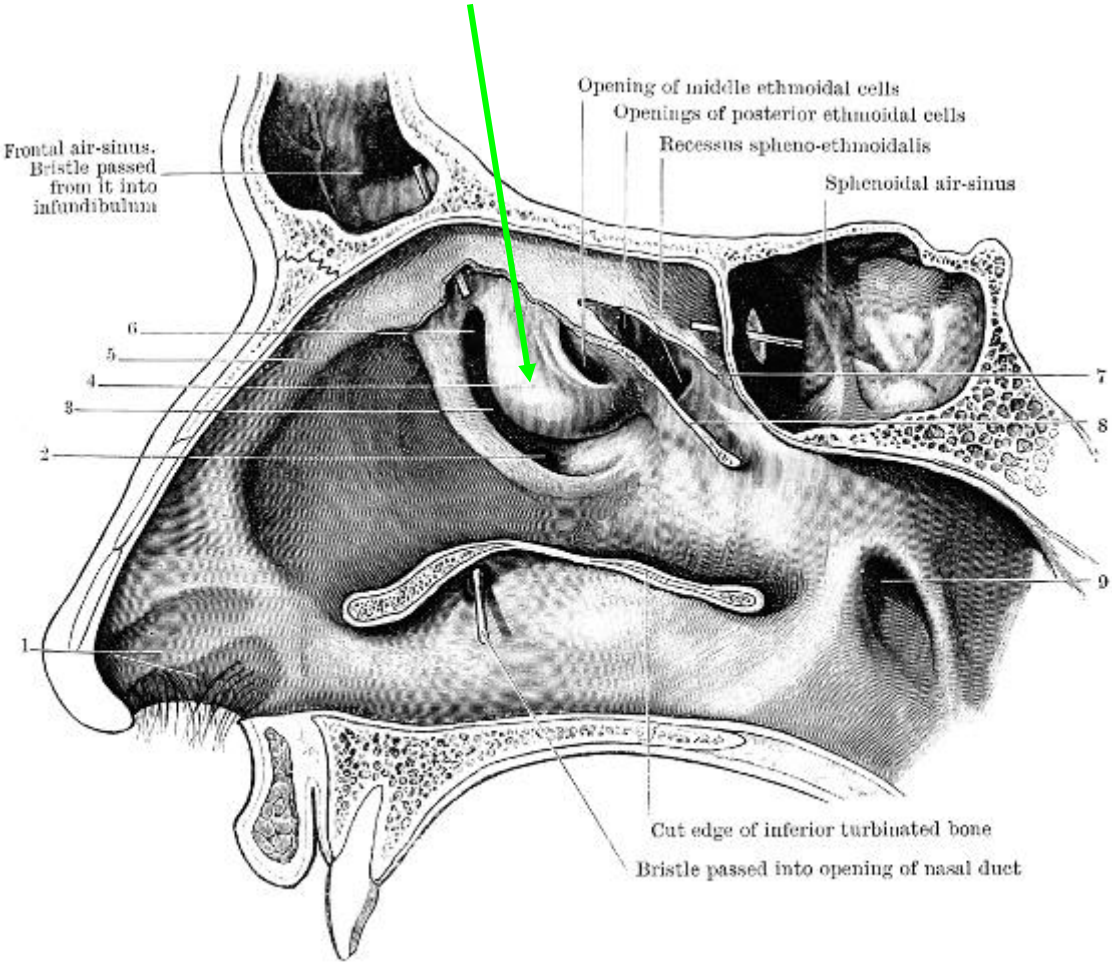

http://uwmsk.org/sinusanatomy2/Ethmoid-Normal.html

http://etc.usf.edu/clipart/56500/56596/56596_nose.htm

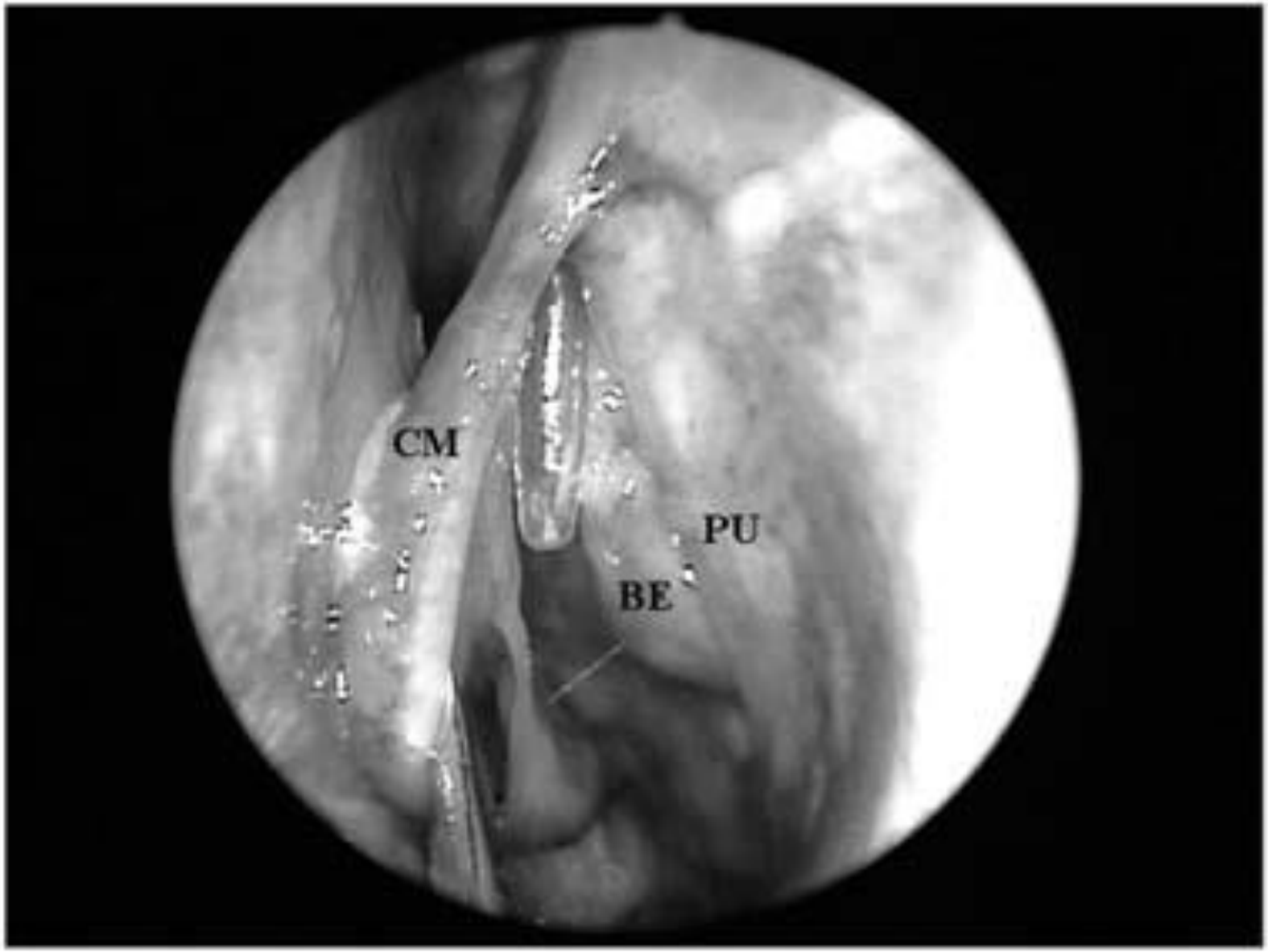

Figure 1. Left nasal cavity endoscopy showing the flexible plastic tube emerging from the middle meatus (CM = middle turbinate; PU = unciform process; BE = ethmoidal bulla).

Processus uncinatus c.n.mediae

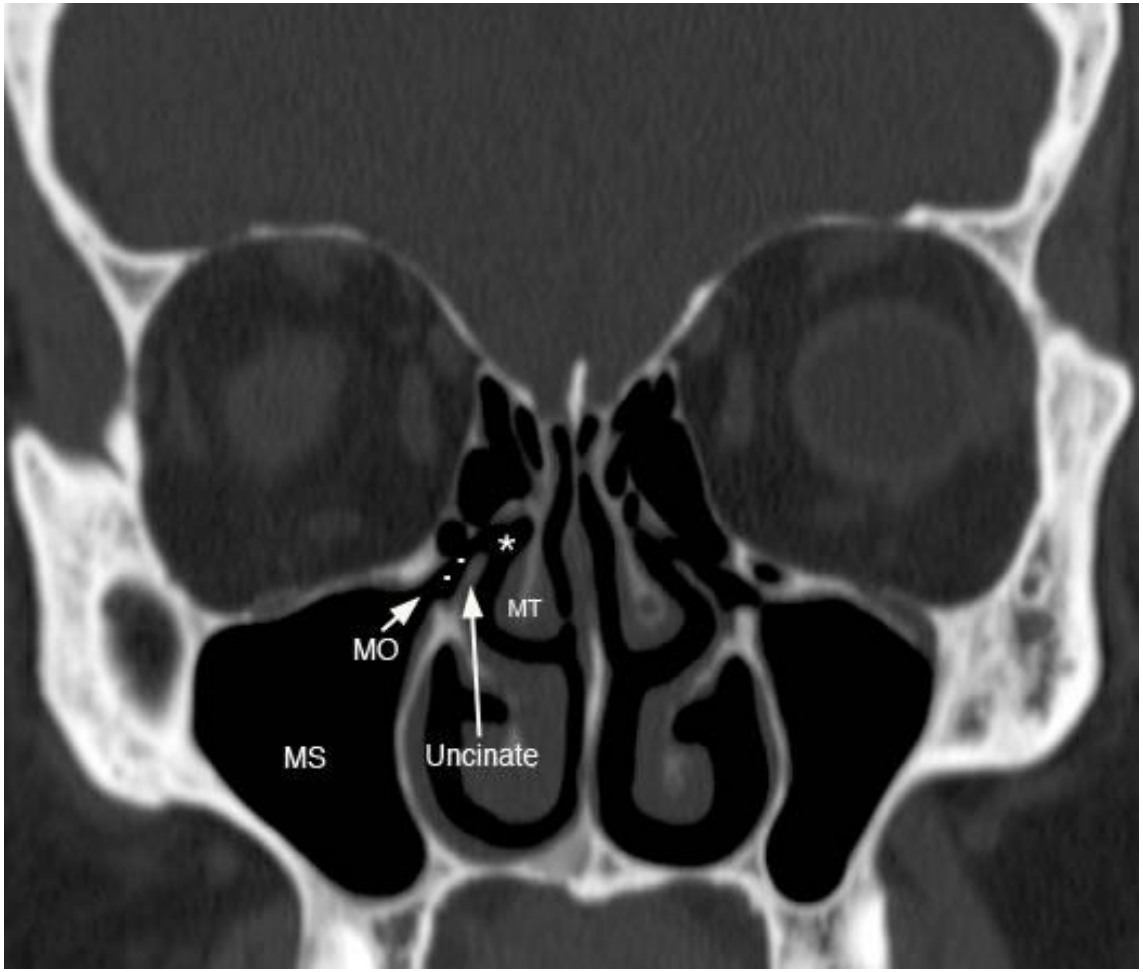

Concha bullosa

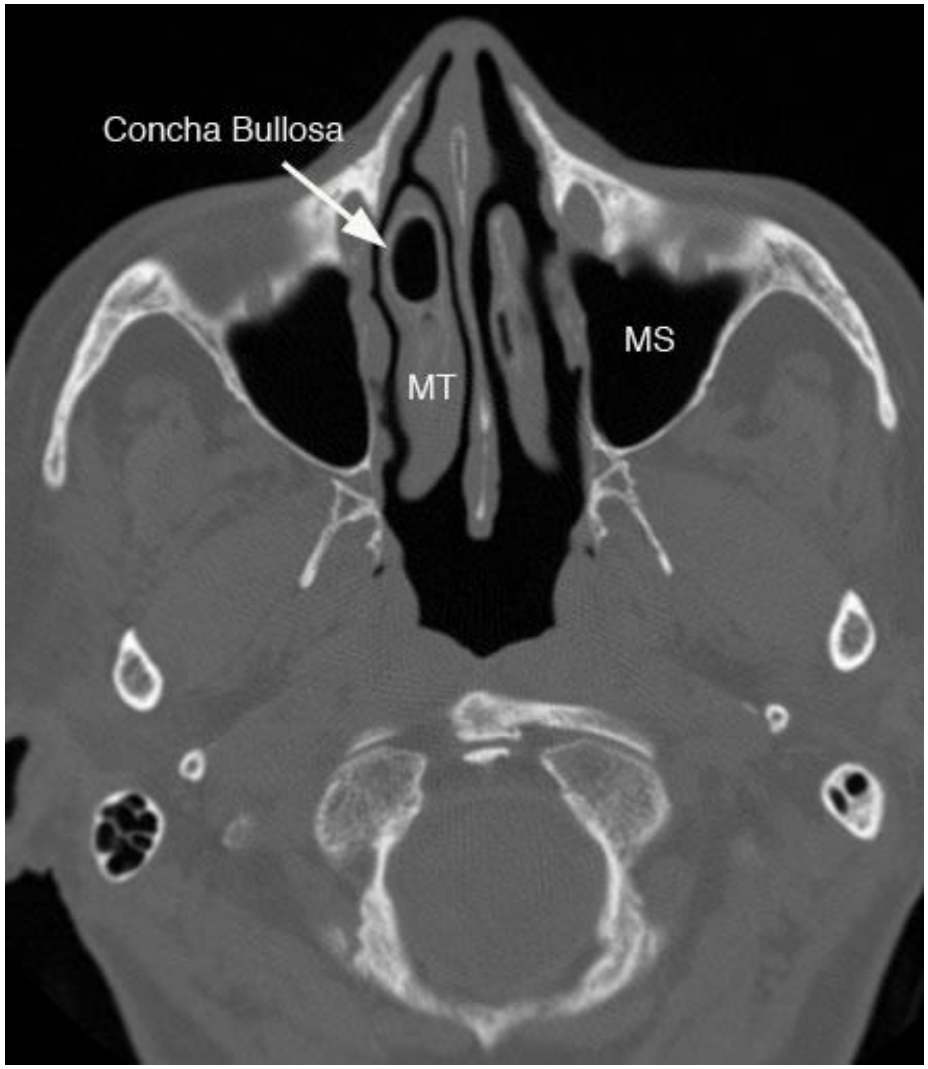

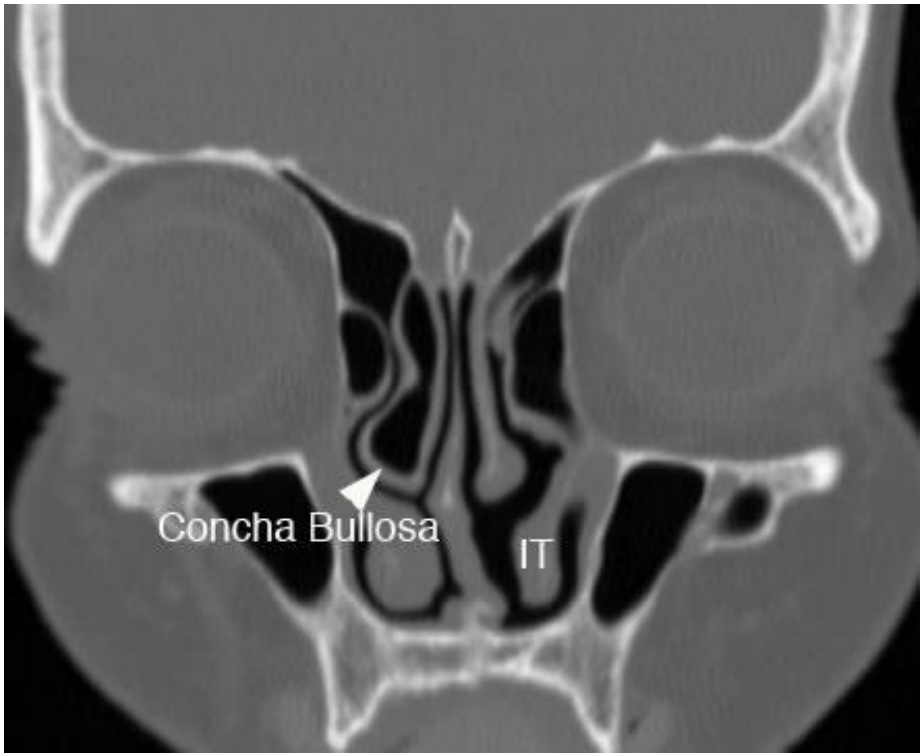

http://uwmsk.org/sinusanatomy2/Maxillary-Normal.html

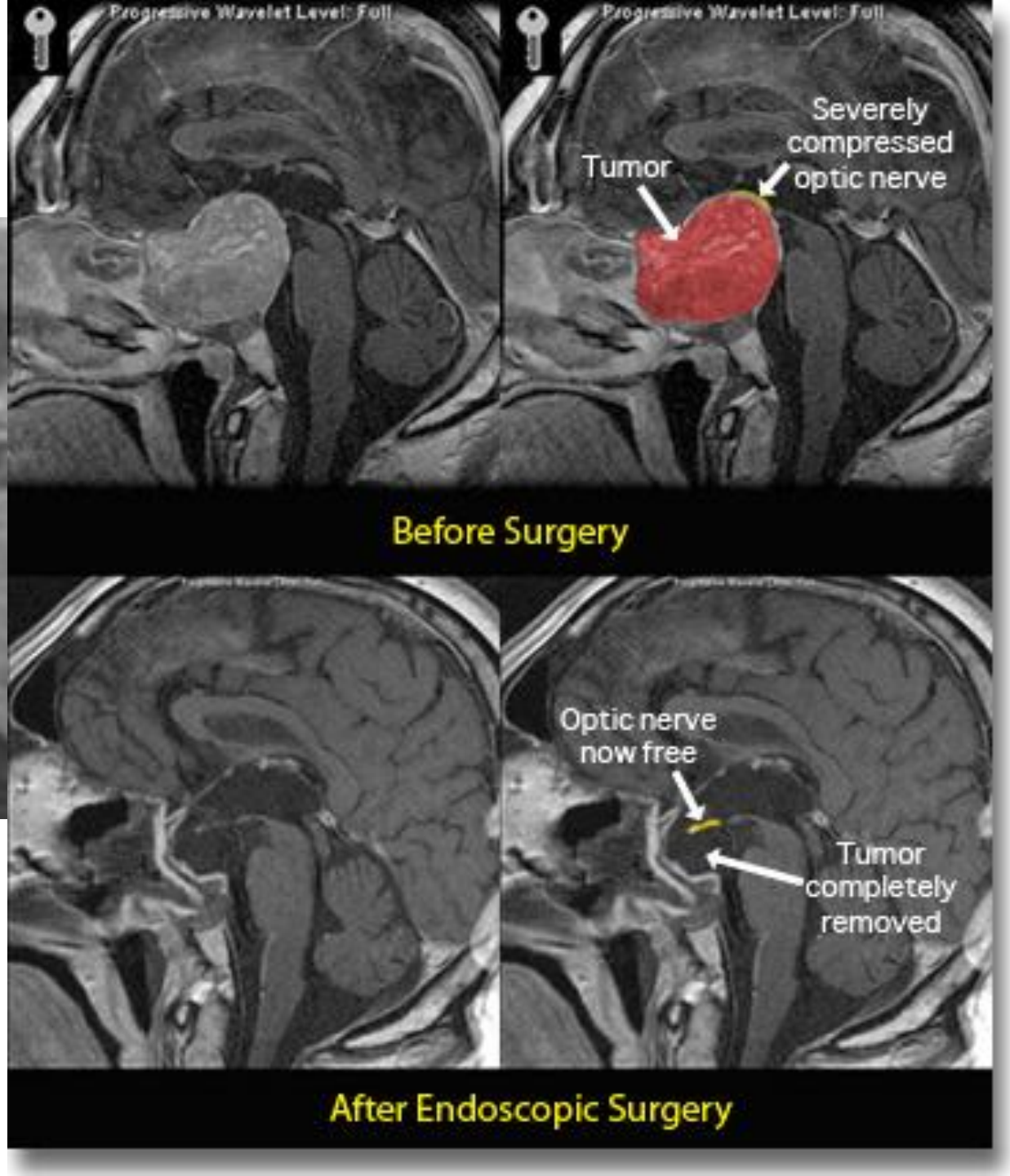
Progressive Wavelet Level: Full
Progressive Wavelet Level: Full
Tumor
Severely compressed optic nerve
Before Surgery
Optic nerve now free
Tumor completely removed
After Endoscopic Surgery

Nosohltan
Pars nasalis pharyngis;
Nasopharynx

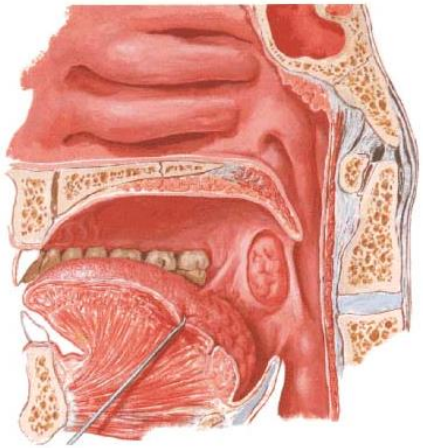

- kraniální třetina hltanu
- nesprávně „*epipharynx*“
- epitel dýchacích cest

- **<u>nosní mandle</u> (*tonsilla pharyngealis* *Luschkae*)**
  - nosohltanová mandle, „adenoidní vegetace“
  - *adenotomie (= odstranění)*
  - *bursa pharyngea* = slepá kapsa za mandlí
    - místo výskytu první mízní tkáně za vývoje (styk s chorda dorsalis)

Nosohltan

- ostium tubae auditivae
  - tuba auditiva = sluchová trubice, salpinx, tuba pharyngotympanica, tuba *Eustachii*
  - ve výši dolního nosního průduchu
  - přestup infekce do středouší !
- sinus *Morgagni*
  - zeslabení místo stěny vstupem tuba auditiva
  - šíření procesů do spatium parapharyngeum
- recessus pharyngeus *Rosenmülleri*
  - dorzálně za torus tubarius – špatně přehledný při zadní rhinoskopii
- tonsilla tubaria *Gerlachi*
  - u ústí Eustachovy trubice

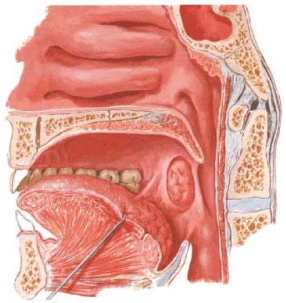

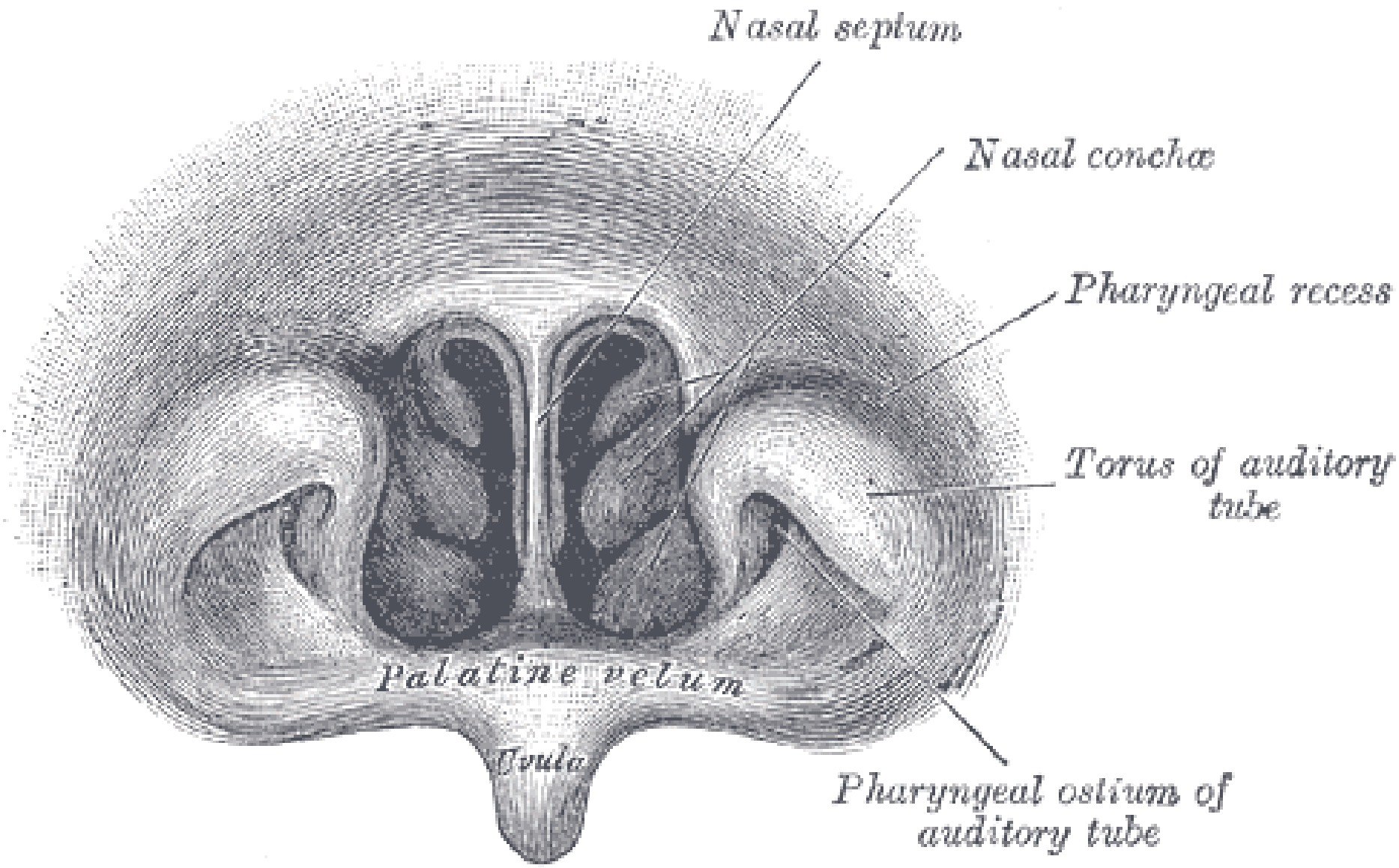
Nasal septum
Nasal conchæ
Pharyngeal recess
Torus of auditory tube
Palatine velum
Uvula
Pharyngeal ostium of auditory tube

Nasopharynx

Medial Sagittal View

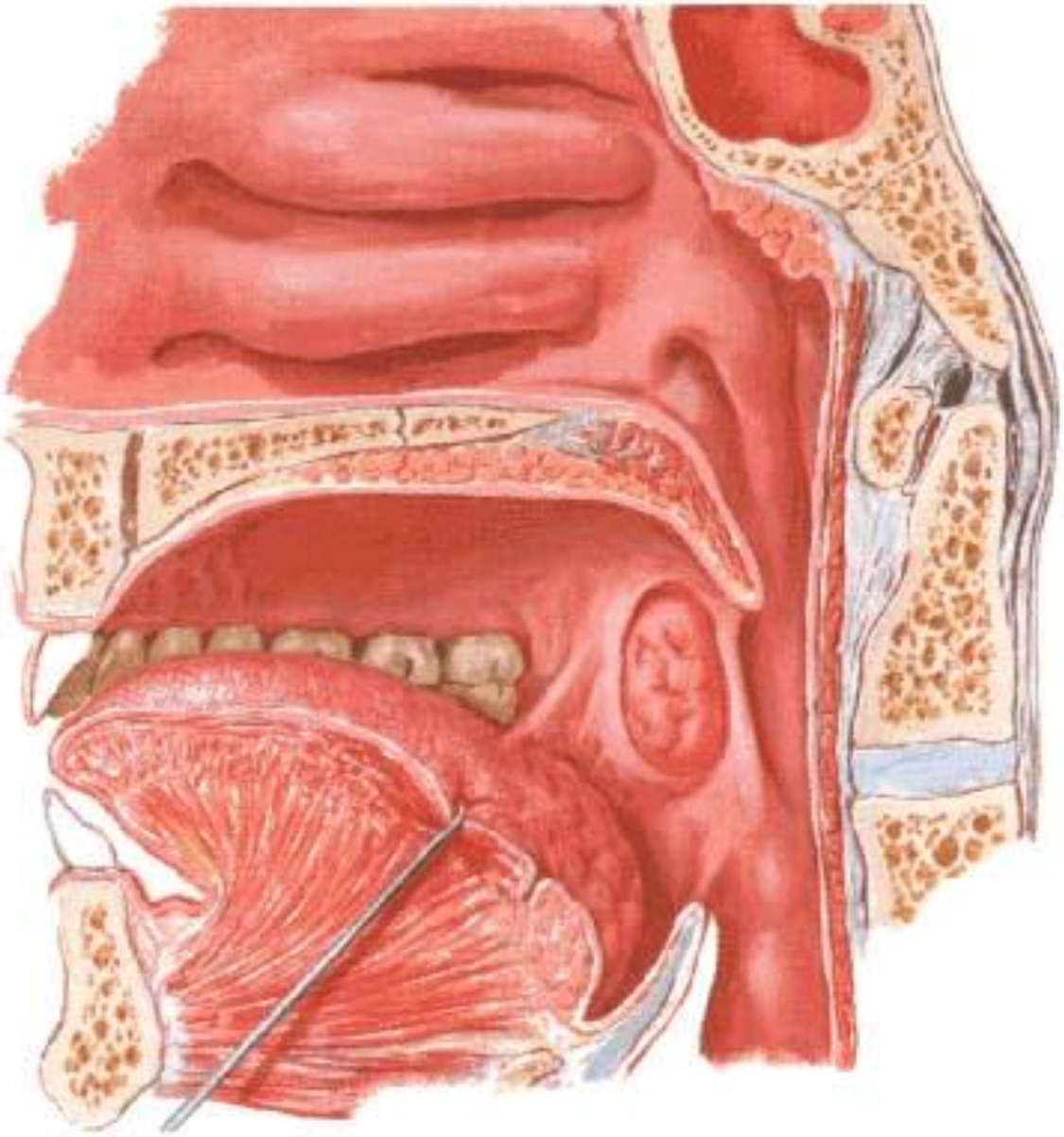

Nosohltan – *vyšetření, adenotomie*

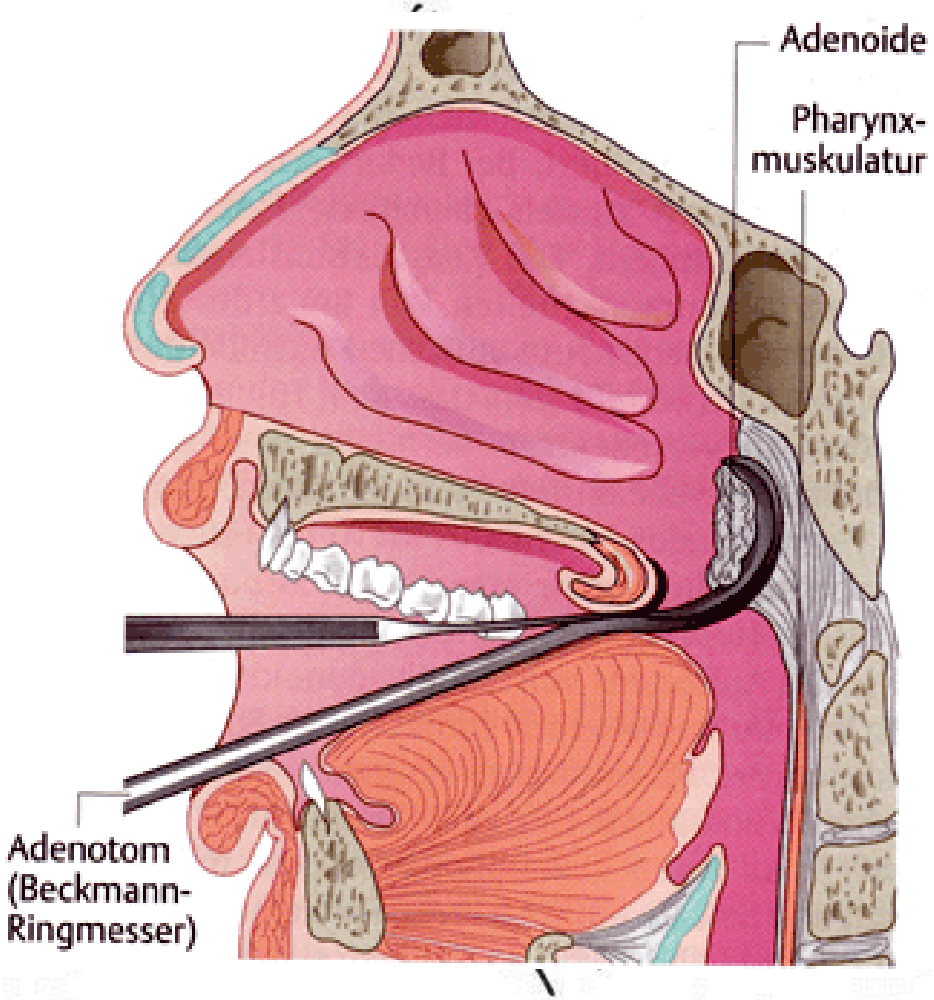

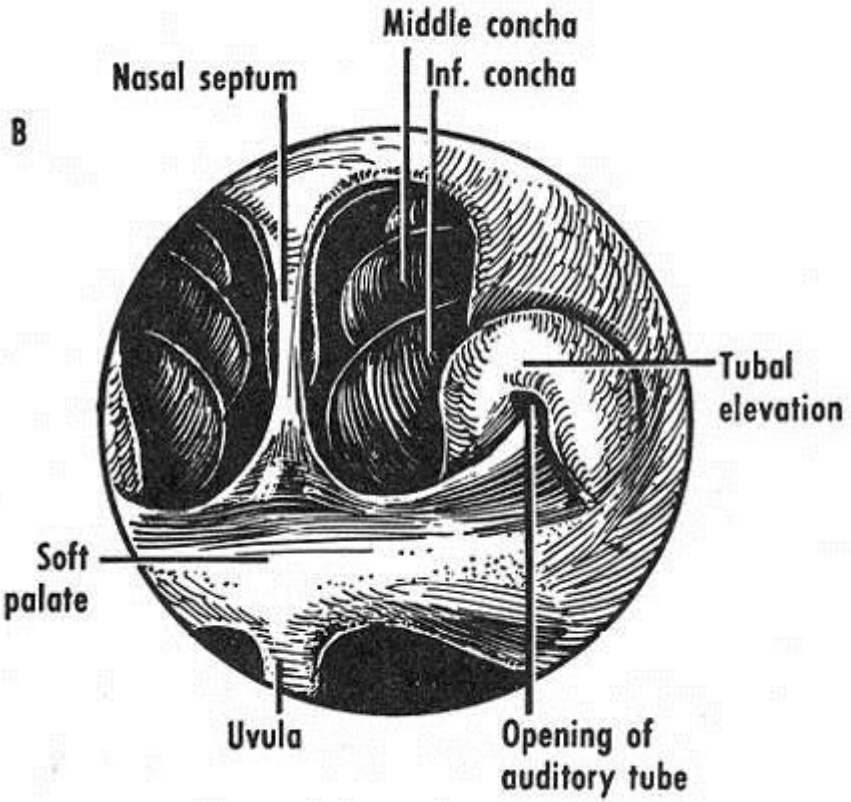

HRTAN

Larynx

Hrtan (*Larynx*)

- nepárový dutý chrupavčitý orgán
- tvar přesýpacích hodin
- odstupuje ventrálně z pars laryngea pharyngis
- zavěšen prostřednictvím jazylky a vazů na lebeční spodině

- dýchání (*respirace*) a tvorba hlasu (*fonace*)

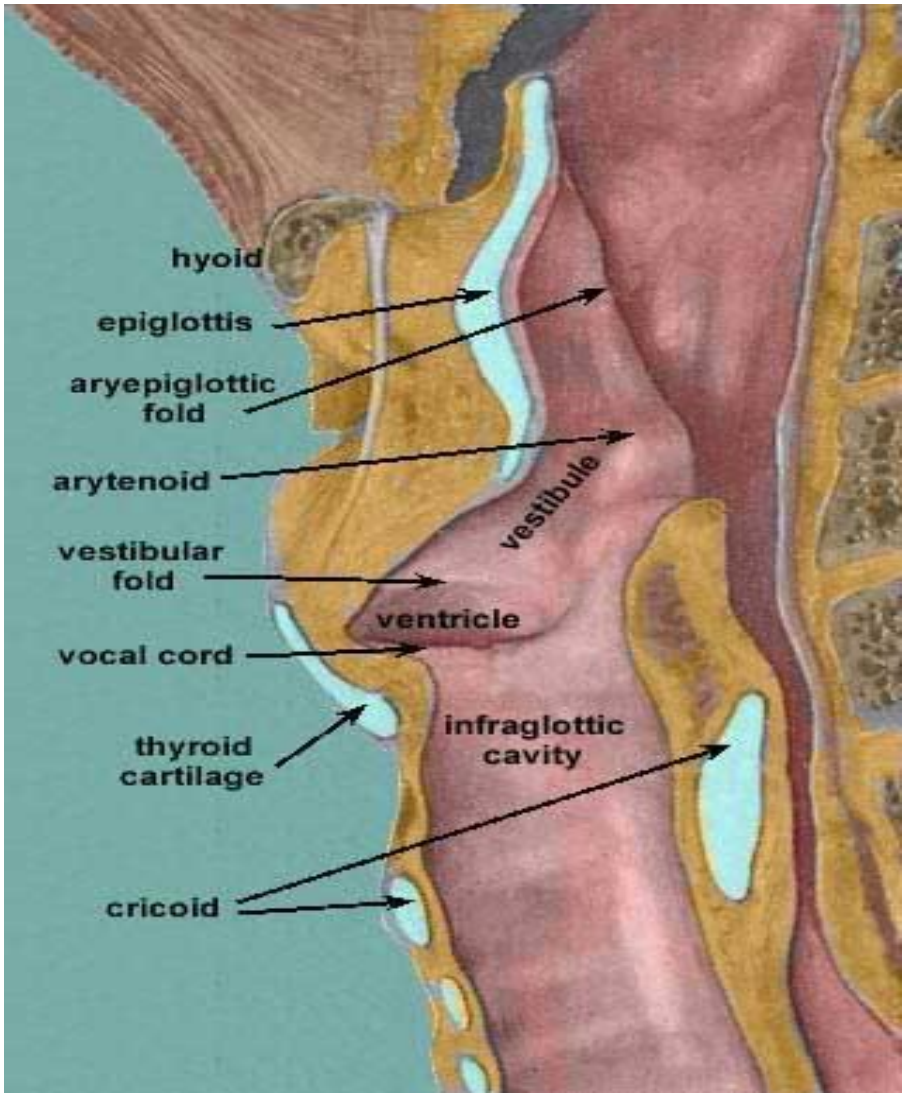

Hrtan (*Larynx*) - *chrupavky*

Nepárové:

- cartilago thyroidea (štítná chrupavka)
- cartilago cricoidea (prstencová chrupavka)
- cartilago epiglottica (příklopková chrupavka)

Párové:

- cartilago arytenoidea (hlasivková chrupavka)
- cartilago corniculata *Santorini*
- cartilago cuneiformis *Wrisbergi*
- cartilago triticea
- cartilago sesamoidea (v lig. vocale, plica interarytenoidea)

Štítná chrupavka (*cartilago thyroidea*)

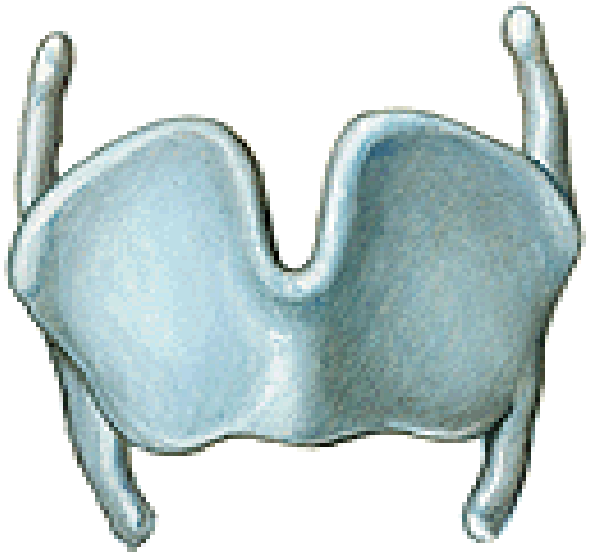

- lamina dextra + sinistra
- prominetia laryngis
- incisura superius + inferius
- cornu superius + inferius
- linea obliqua
- tuberculum thyroideum superius + inferius
- facies articularis cricoidea
- (foramen thyroideum)

osifikace od puberty (osifikační centra charakteristického tvaru a šíření) → antropologie, soudní lékařství

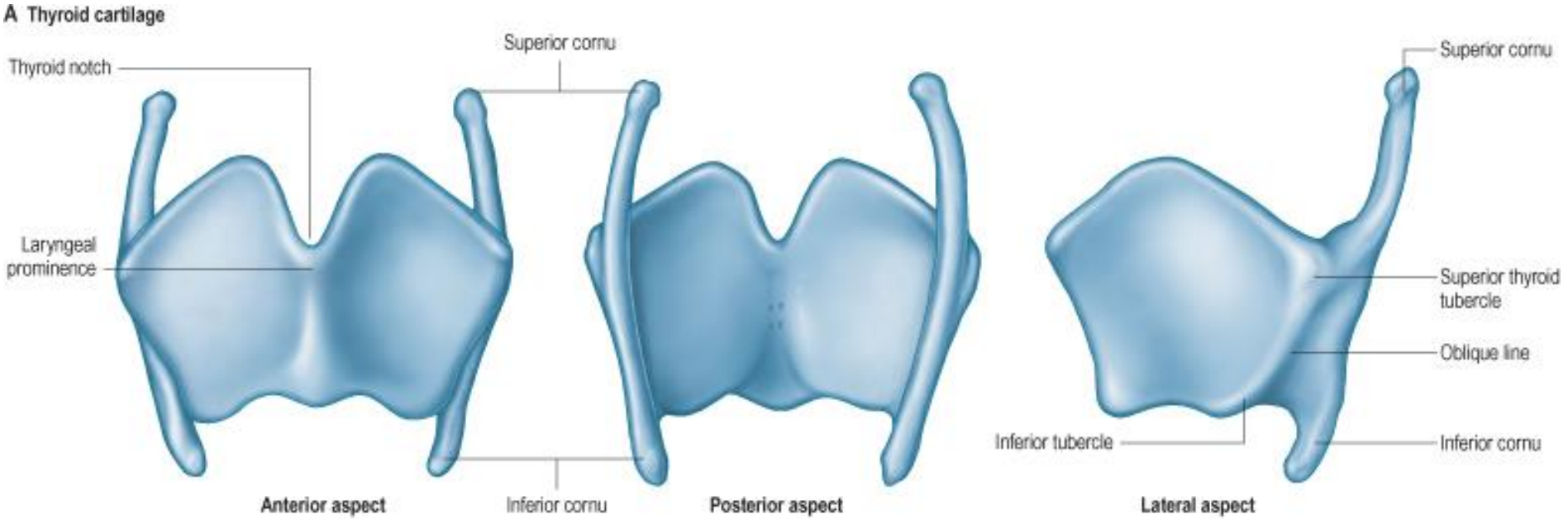

© Elsevier Ltd 2005. Standring: Gray's Anatomy 39e - www.graysanatomyonline.com

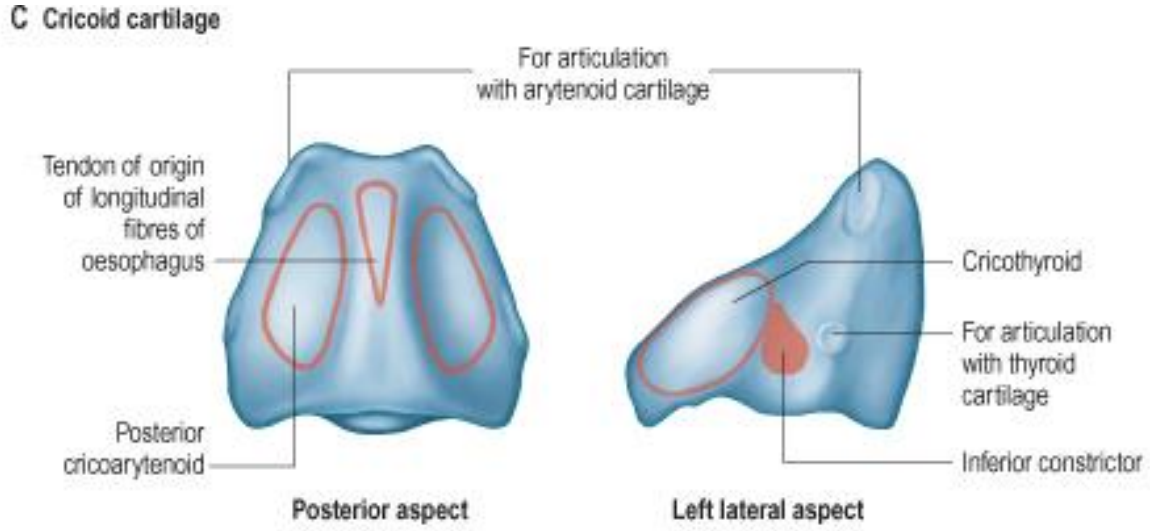

© Elsevier Ltd 2005. Standring: Gray's Anatomy 39e - www.graysanatomyonline.com

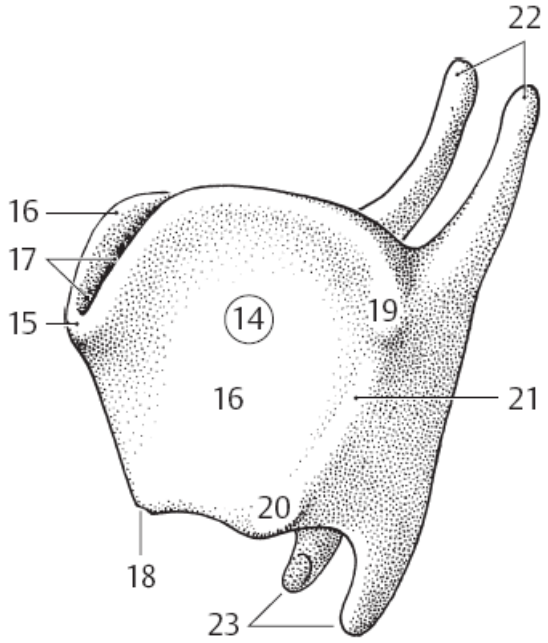

Cartilages of Larynx

Anterior View

Cartilages of Larynx

Posterior View

Hrtan (*Larynx*)
nepárové chrupavky

- **prstencová (*cartilago cricoidea*)**
  - arcus
  - lamina
  - facies articularis thyroidea
  - facies articularis arytenoidea

- **příklopková (*cartilago epiglottica*)**
  - petiolus
  - tuberculum
  - *elastická chrupavka*



Hlasivková chrupavka (*cartilago arytenoidea*)

- basis (facies articularis *pro cartilago cricoidea*)
- apex (m. transversus obliquus)
- processus vocalis (lig. vocale, m. vocalis)
- processus muscularis (m. cricoarytenoideus

lat. + post., m. arytenoideus transversus + obliquus)

- facies medialis, posterior, **anterolateralis,**
  - kraniálně: fovea triangularis (žlázky)
  - colliculus, crista arcuata
  - kaudálně: fovea oblonga (m. thyroarytenoideus)

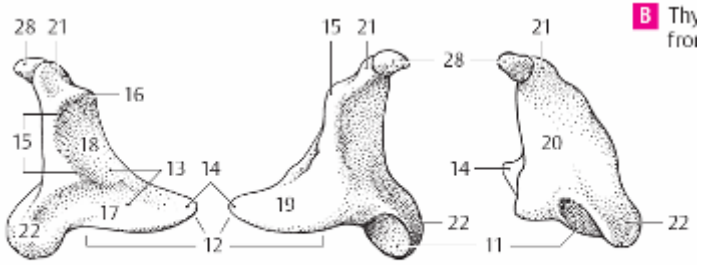

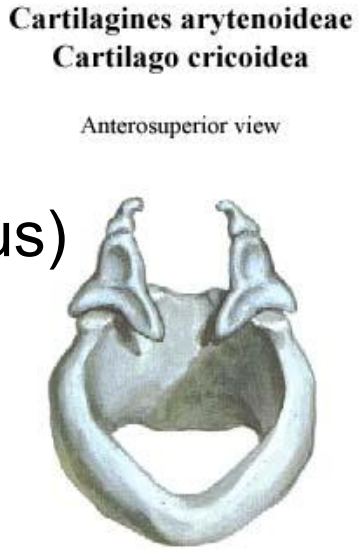

Hrtan (*Larynx*)
párové chrupavky

- cartilago corniculata *Santorini*
- cartilago cuneiformis *Wrisbergi*
  - obě *fibroelastické*
  - prodlužují apex cartilaginis arytenoideae
    - apex → c. corniculata → c. cuneiformis

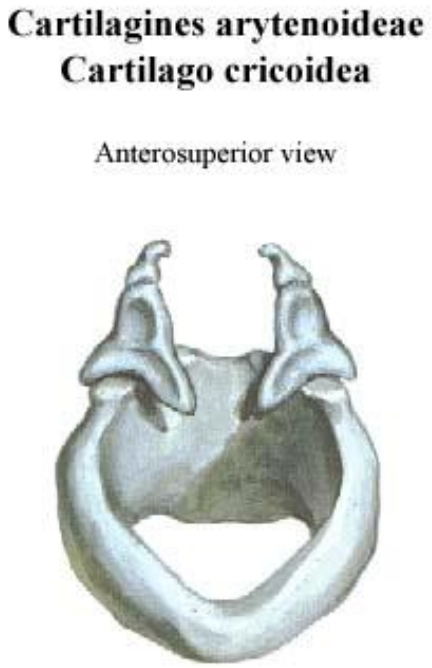

- cartilago triticea
- cartilago sesamoidea (v lig. vocale, plica interarytenoidea)

Hrtan - *klouby*

articulatio cricoarytenoidea

- *elipsovitý*
- lig. cricoarytenoideum

articulatio cricothyroidea

- *válcový*
- lig. ceratocricoideum

Hrtan – *vazy*

- membrana thyrohyoidea
- lig. thyrohyoideum lat. + medianum
- lig. cricothyroideum medianum
- lig. cricotracheale
- lig. cricopharyngeum
- lig. thyroepiglotticum
- lig. hyoepiglotticum
- *corpus adiposum preepiglotticum*
- *bursa retrohyoidea* + *infrahyoidea*
- **lig. vocale**
- **conus elasticus**

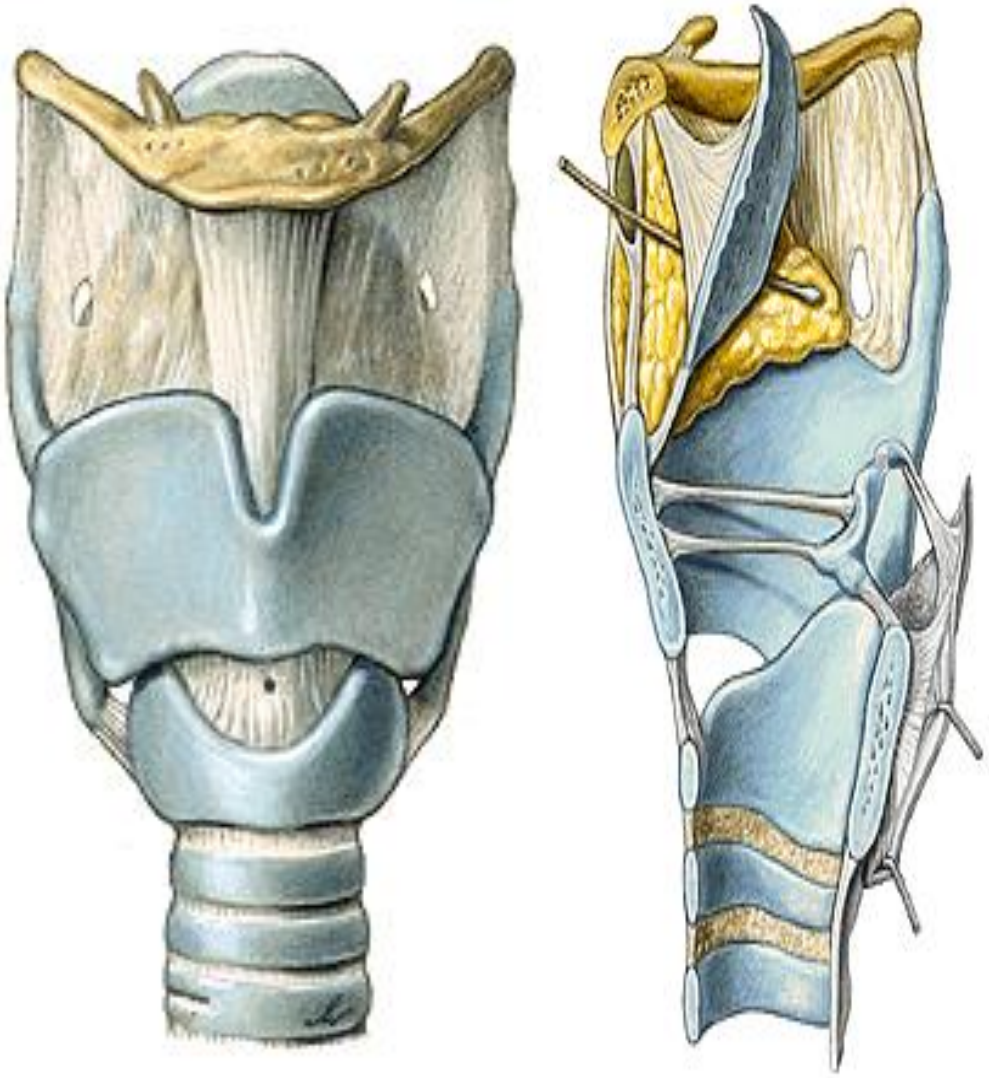

Hrtan – *svaly*

přední skupina

- musculus cricothyroideus

← n. laryngeus sup.

Hrtan – *svaly*

zadní skupina

- m. arytenoideus transversus
- m. arytenoideus obliquus
  - pars aryepiglottica
- m. cricoarytenoideus post.
  - jediný roztahuje hlasivky

← n. laryngeus recurrens

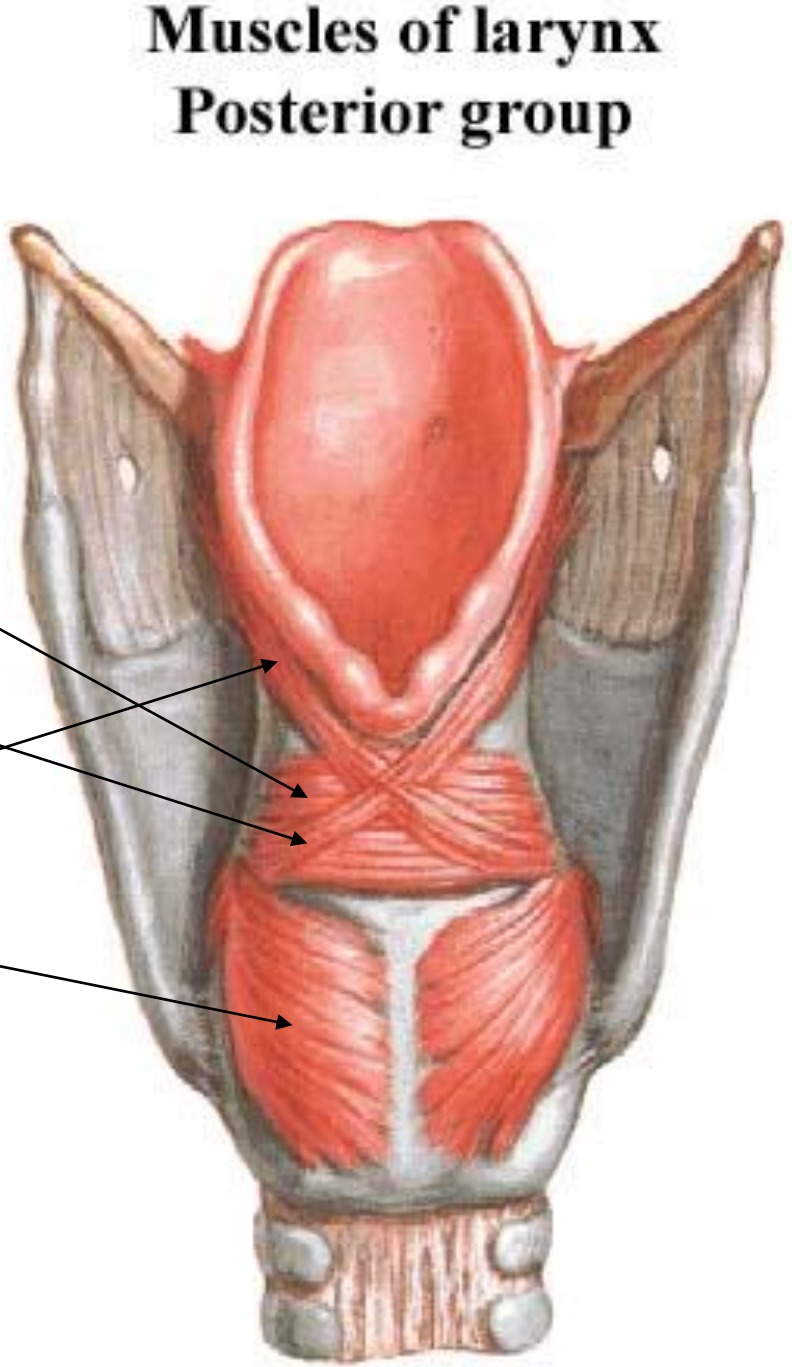

Hrtan – *svaly*

boční skupina

- m. thyroarytenoideus
  - pars thyroepiglottica
- m. vocalis
- m. cricoarytenoideus lat.

← n. laryngeus recurrens

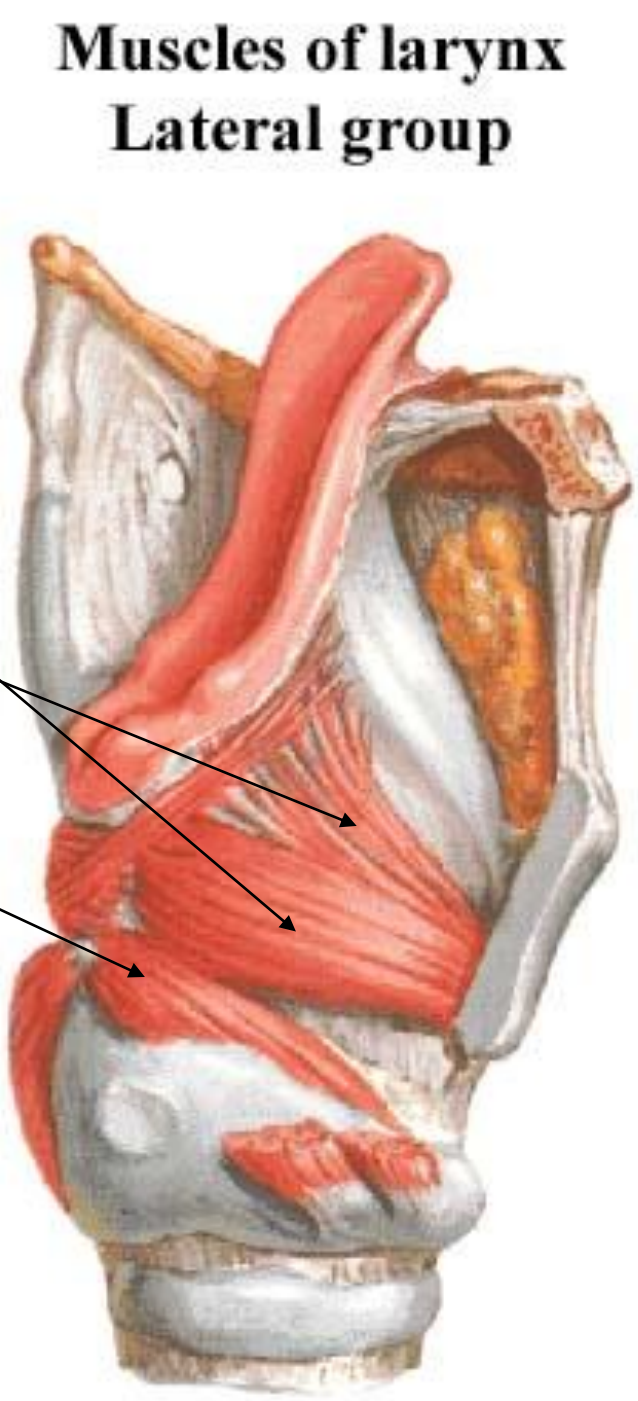

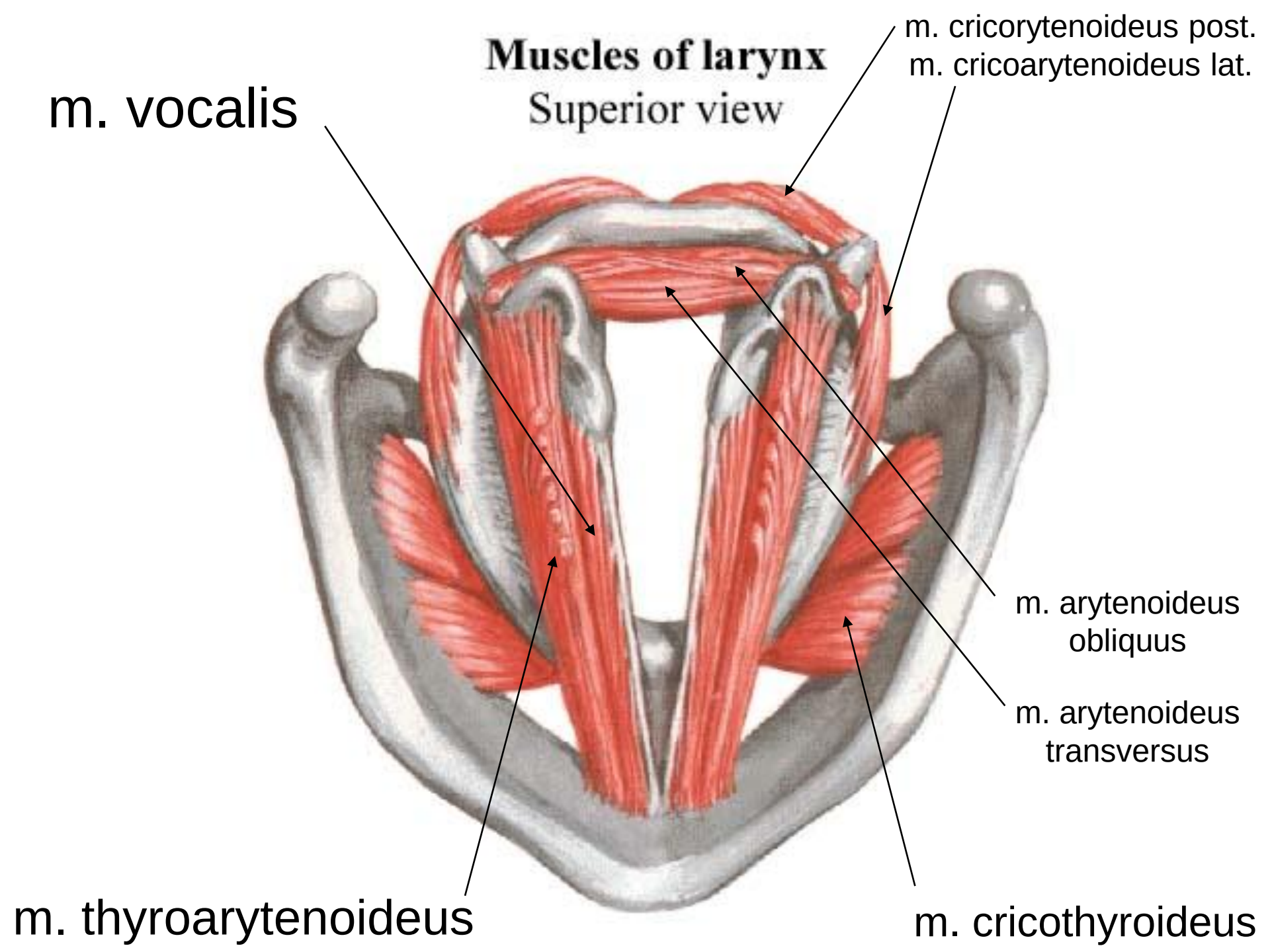
Muscles of larynx
Superior view
m. vocalis
m. cricorytenoideus post.
m. cricoarytenoideus lat.
m. arytenoideus obliquus
m. arytenoideus transversus
m. thyroarytenoideus
m. cricothyroideus

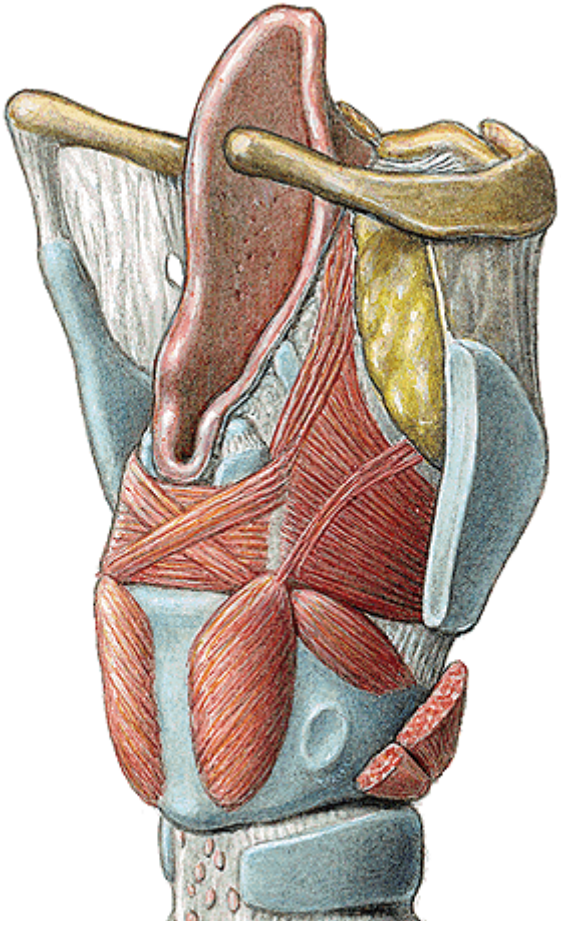
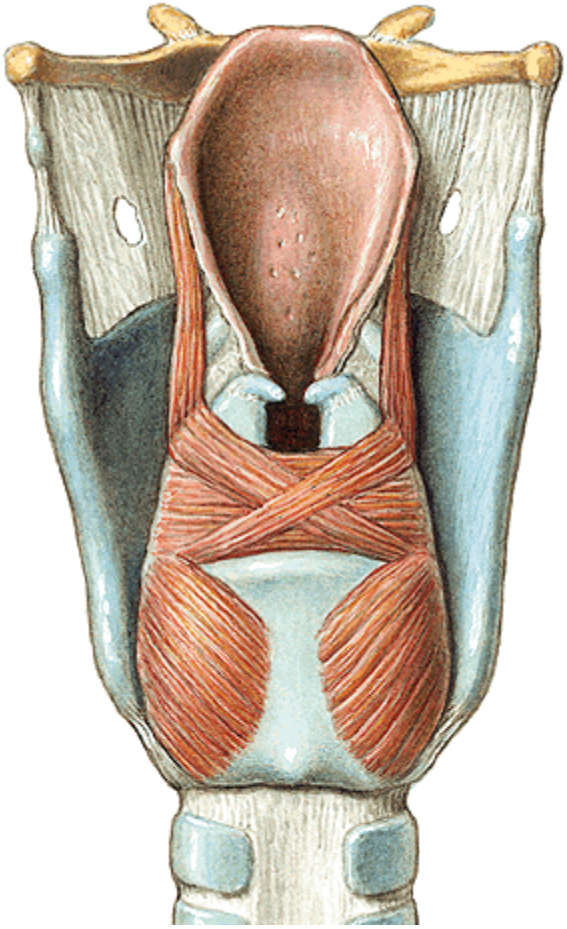
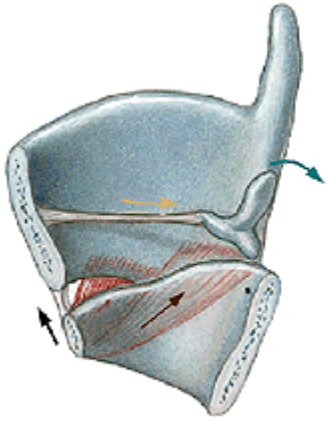
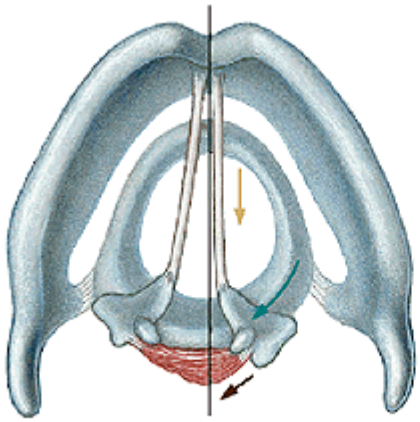
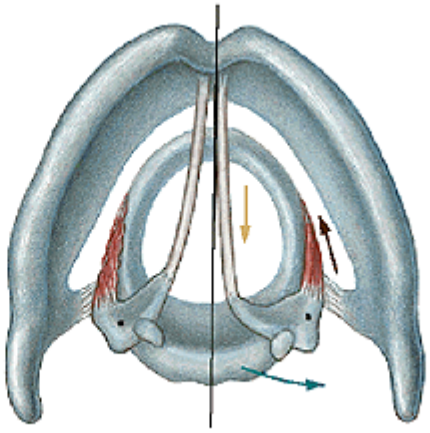
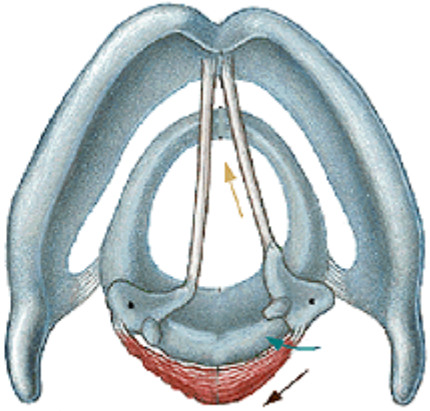

Hrtan pohyby

hlasivky

rotace: vnitřní x vnější

abdukce x addukce

zkrácení x prodloužení

aditus laryngis

zúžení x rozšíření

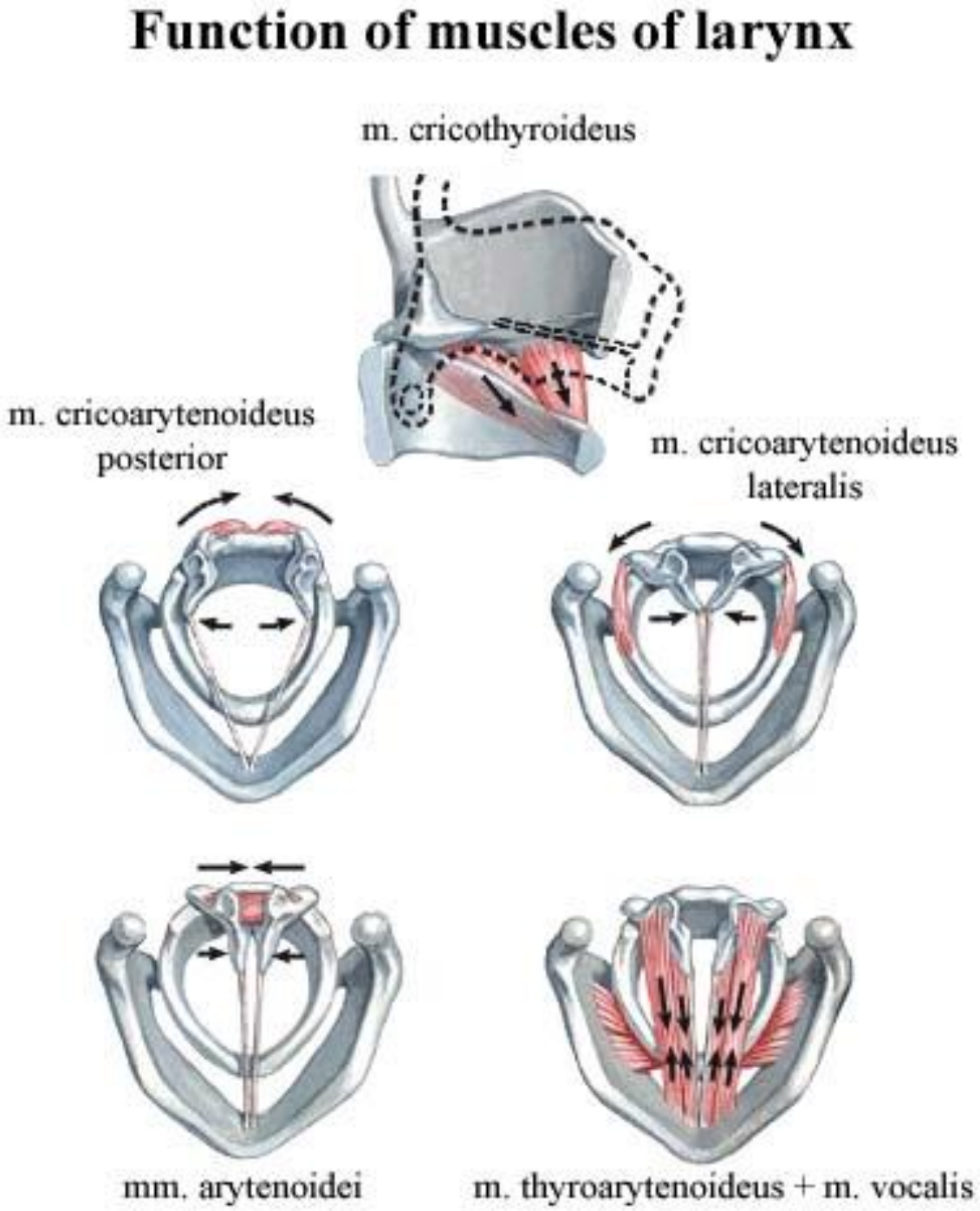

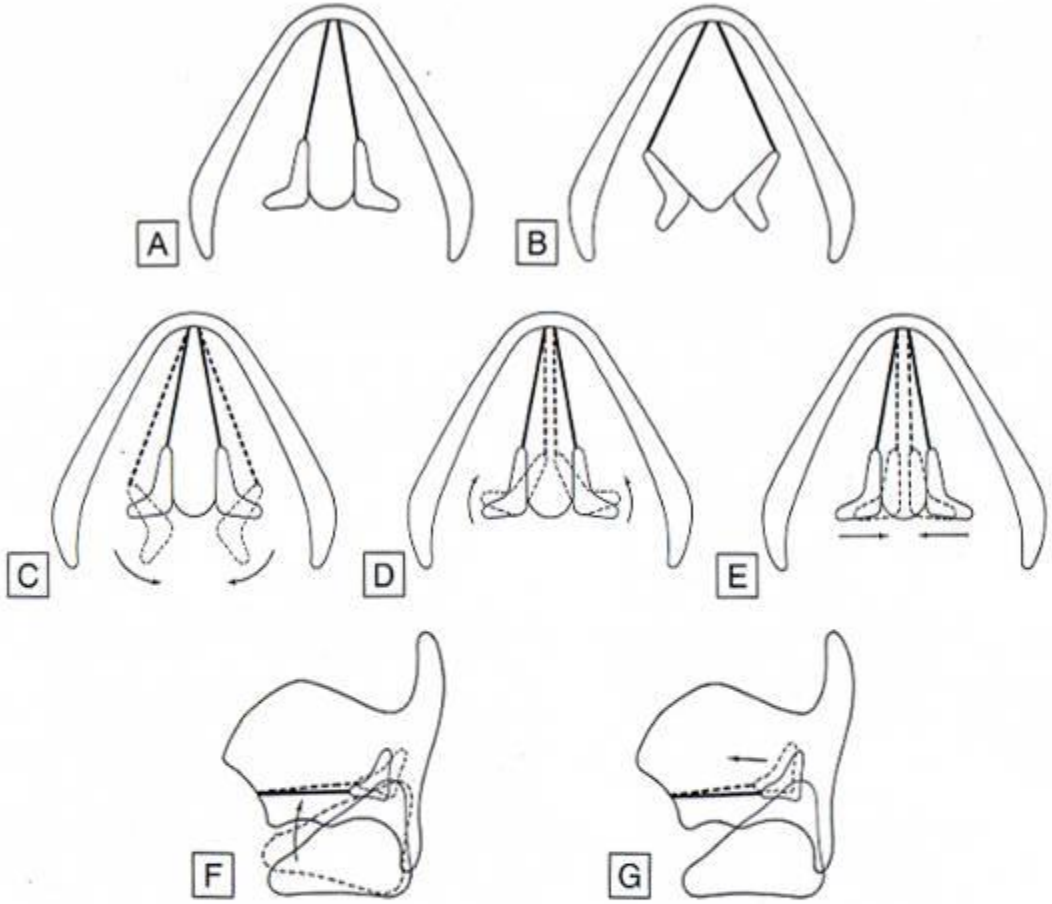

11.28 Different positions of the vocal folds and arytenoid cartilages.

A Position of rest in quiet respiration. The intermembranous part of the rima glottidis is triangular and the intercartilaginous part is rectangular in shape.

B Forced inspiration. Both parts of the rima glottidis are triangular in shape.

C Abduction of the vocal folds. The arrows indicate the lines of pull of the posterior crico-arytenoid muscles. The abducted vocal folds and the abducted, retracted and laterally rotated arytenoid cartilages are shown in dotted outline. Both parts of the rima glottidis are triangular.

D Adduction of the vocal folds. The arrows indicate the lines of pull of the lateral crico-arytenoid muscles. The adducted vocal folds and the medially rotated arytenoid cartilages are shown in dotted outlines.

E Closure of the rima glottidis. The arrows indicate the line of pull of the transverse arytenoid muscle. Both the vocal folds and the arytenoid cartilages are adducted, but there is no rotation of the latter.

F Tension of the vocal folds, produced by the action of the cricothyroid muscles which tilt the anterior part of the cricoid cartilage cranially and so carry the arytenoid cartilages dorsally.

G Relaxation of the vocal folds, produced by the action of the thyroarytenoid muscles, which draw the arytenoid cartilages ventrally.

Hrtan – *dutina*

nad vchodem jsou valleculae epiglotticae

oddělené pomocí plicae glossoepiglotticae mediana + laterales

- <u>aditus (vchod)</u>
  - epiglottis
  - incisura interarytenoidea
  - plica aryepiglottica – tuberculum corniculatum + cuneiforme
- <u>vestibulum (předsíň)</u> („*supraglottis*“)
  - plicae vestibulares („nepravé hlasové řasy“)
    - podkladem lig. vestibularia – nepravé vazy
  - rima vestibuli
  - ventriculus, (sacculus – *novorozenec, opice*)

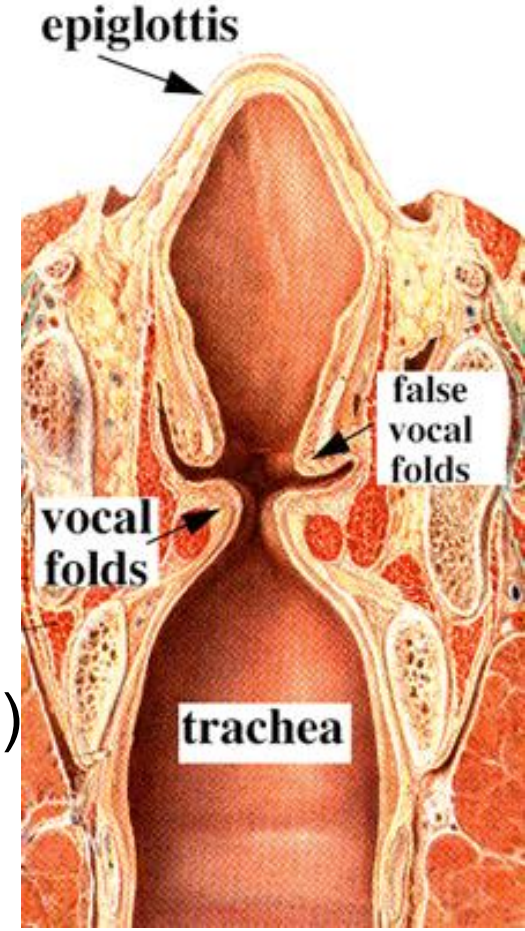

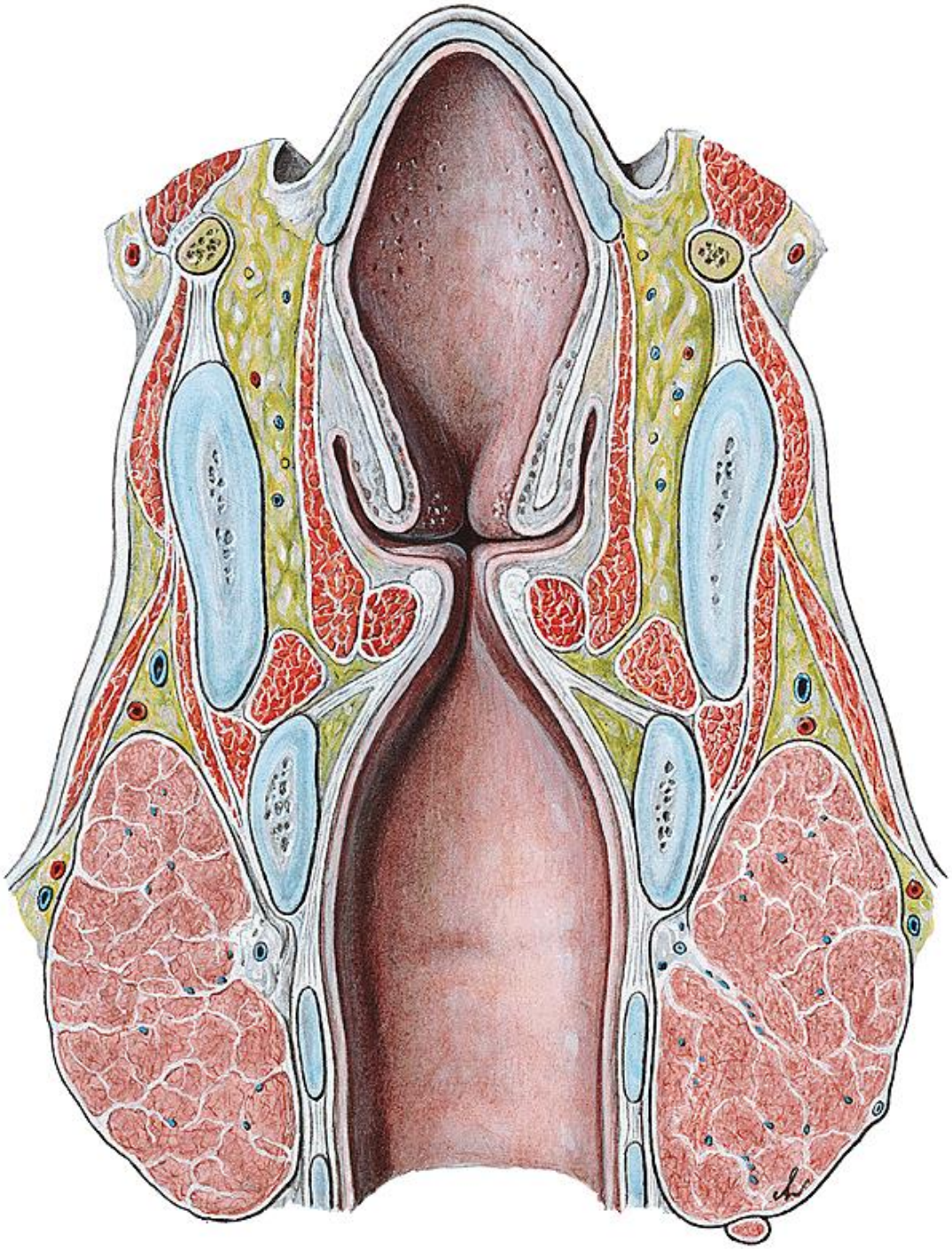

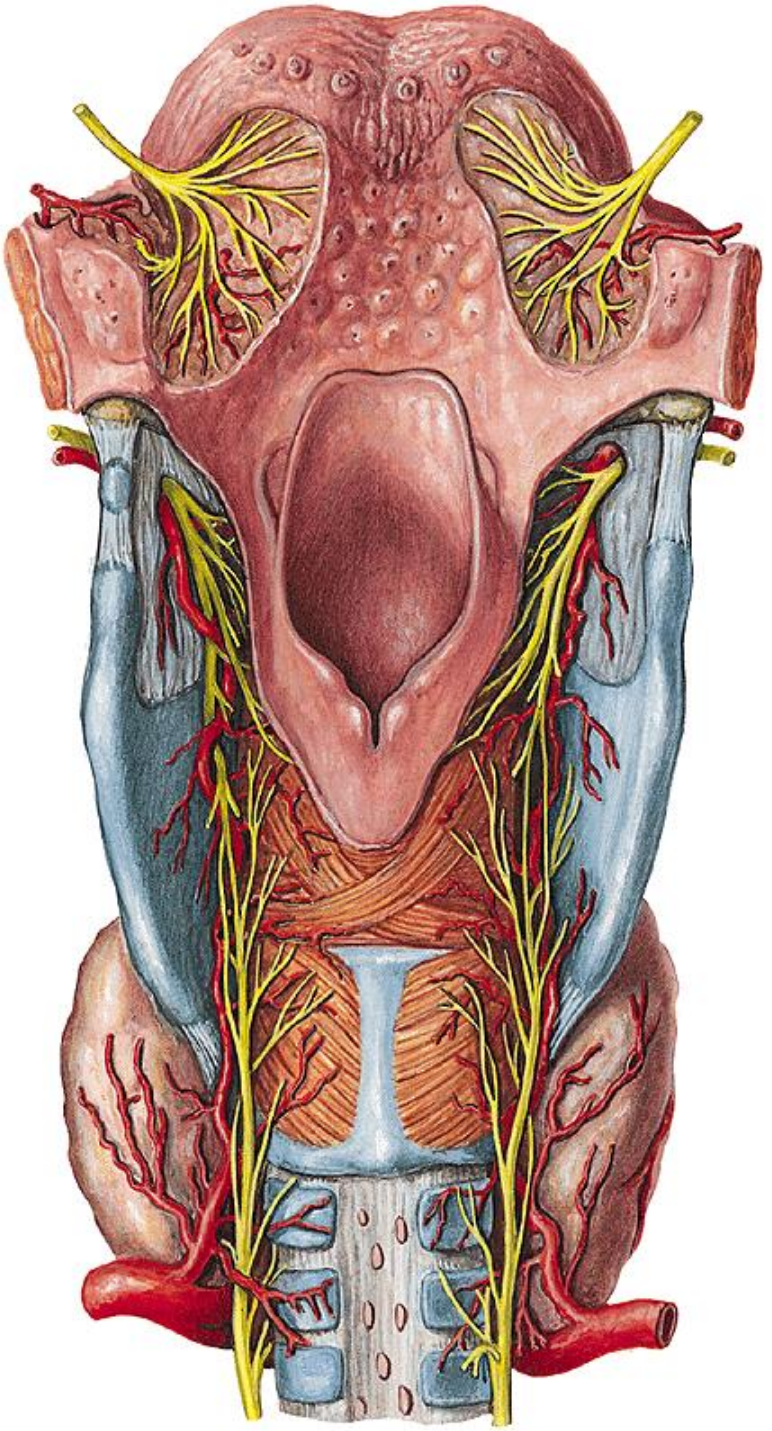

Hrtan – *dutina*

- glottis (hlásilka)
  - plicae vocales („**pravé**“ hlasové řasy; hlasivky)
  - rima glottidis
    - pars intermembranacea
    - pars intercartilaginea
    - pars interarytenoidea
    - nejužší místo u dospělého
- cavitas infraglottica („*subglottis*“)
  - nejužší místo u dítěte

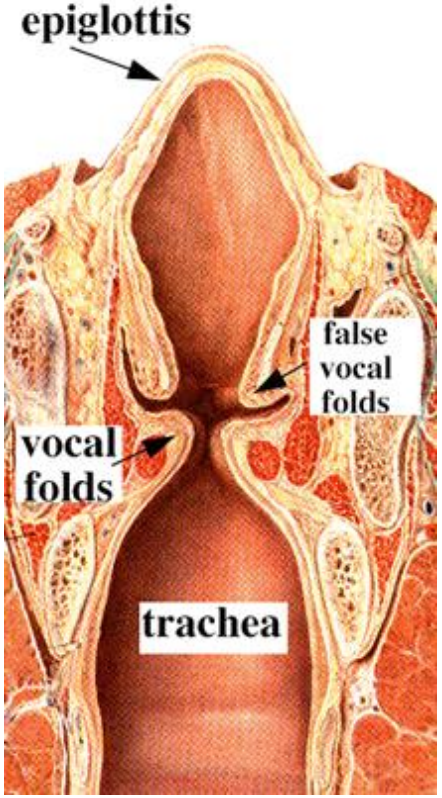

Hrtan – *cévní zásobení*

- tepny:
  - a. carotis ext. → a. thyroidea sup. → a. laryngea sup.
  - a. subclavia → a. thyroidea inf. → a. laryngea inf.

  r. cricothyroideus obou stran se spojuje těsně pod prstencovou chrupavkou
- žíly:
  - tečou do žil štítné žlázy podél tepen
- míza:
  - nodi lymphoidei cervicales profundi

Hrtan – *inervace*

- **n. vagus** (n.X)

motorická, senzitivní, parasympatická vlákna (žlázy)

→ n. laryngeus **sup.** → r. ext. → *m. cricothyroideus*

→ r. internus → skrz membrana thyrohyidea / cartilago thyroidea → *sliznice nad rima glottidis*

→ n. laryngeus **recurrens** → *pro ostatní svaly a sliznici*

(spojka senzitivních větví obou nervů = Galenova anastomóza)

- **truncus sympathicus**

sympatická vlákna (žlázy)

→ ggl. cervicale superius → rr. laryngopharyngei

Nerves of Larynx

Right Lateral Views

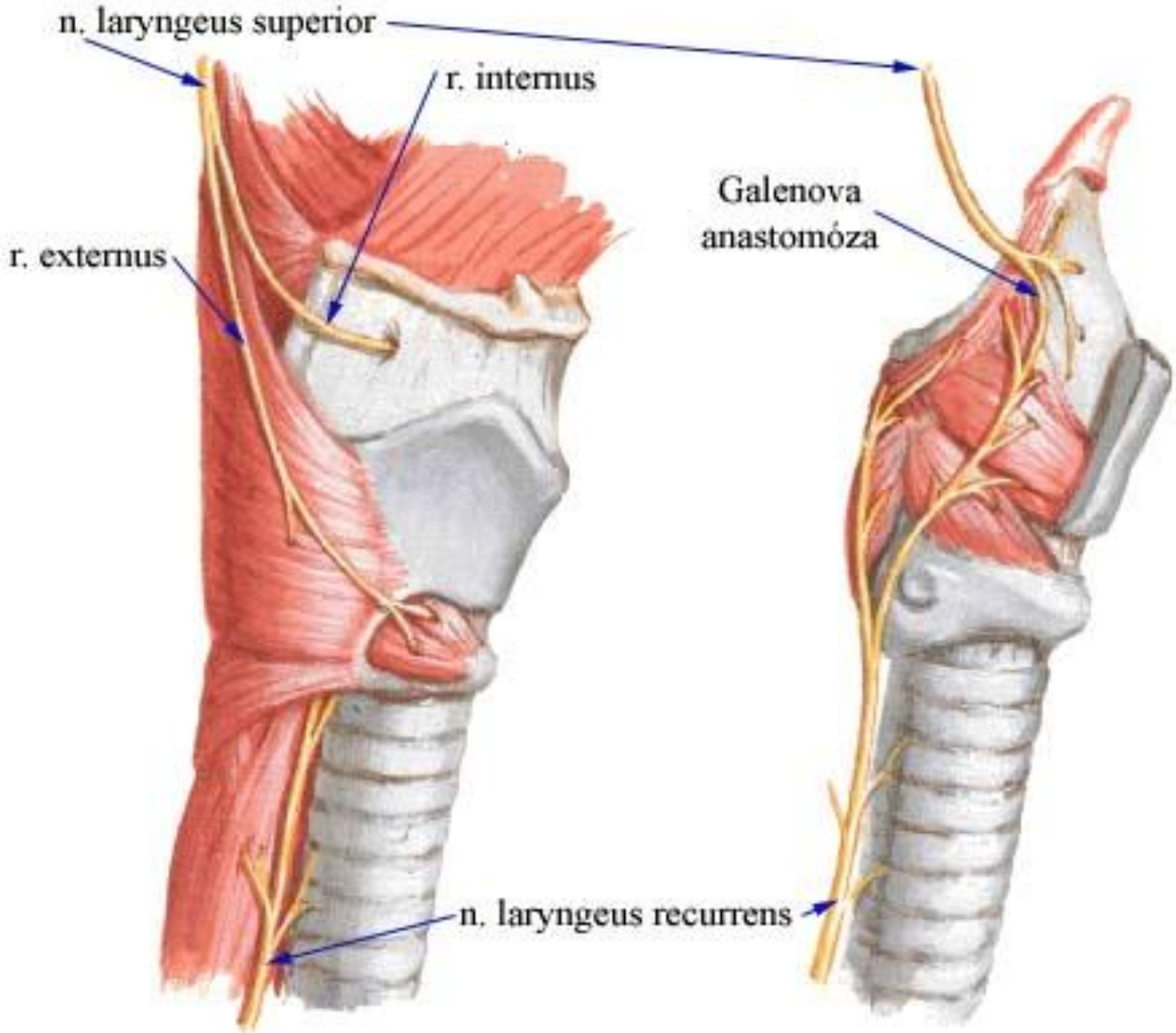

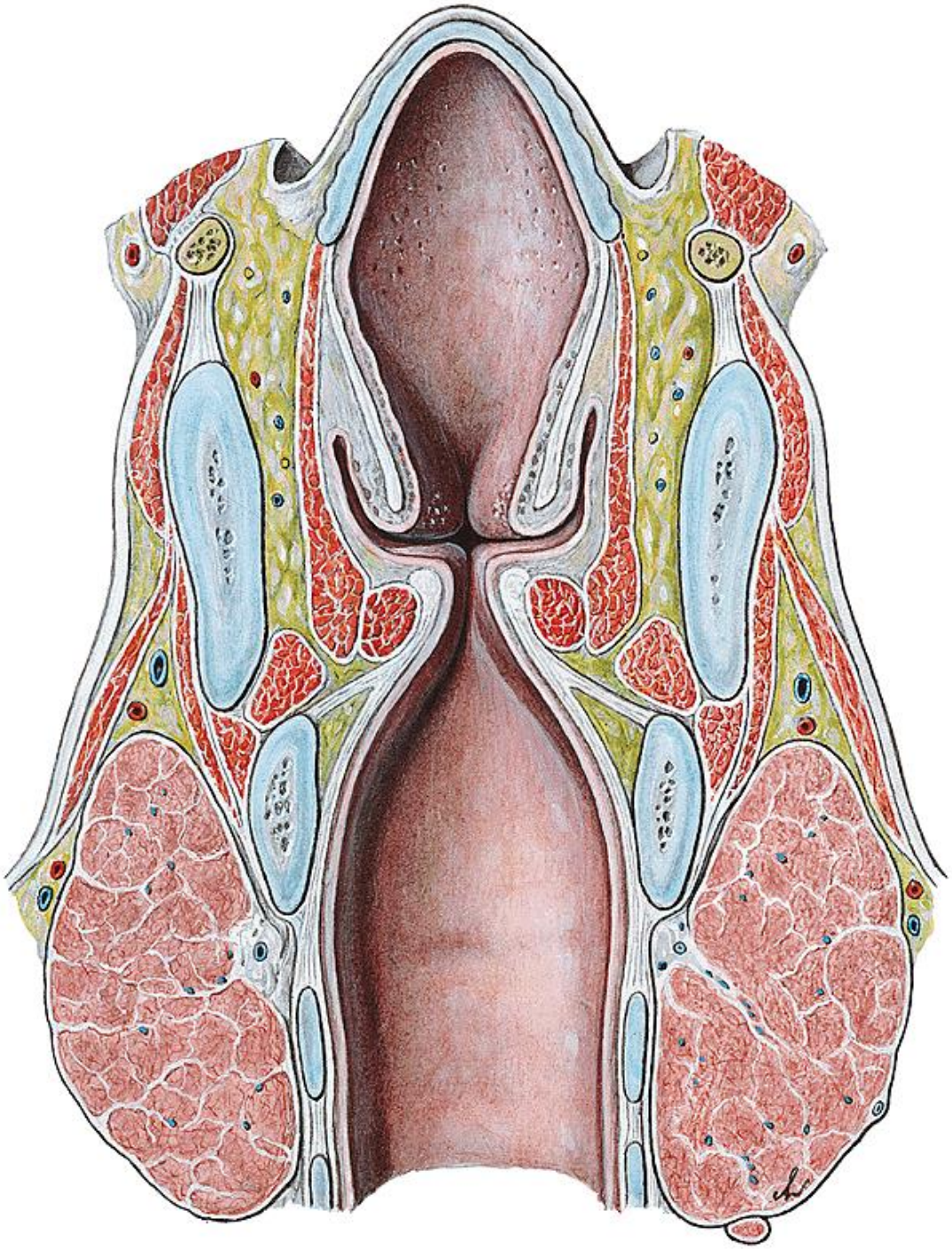

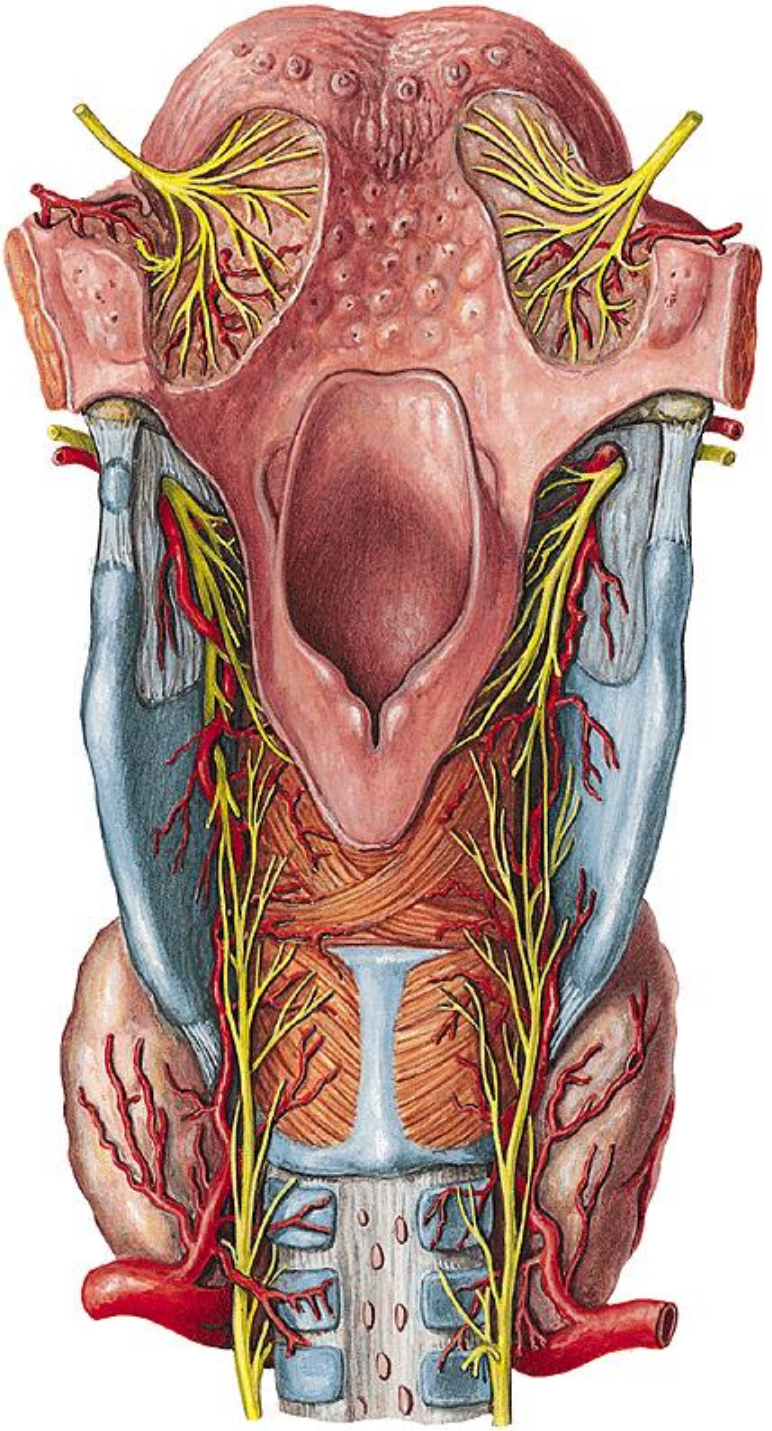

Hrtan – *stavba*

- epitel na příklopce:
  - jazykový povrch
    - vícevrstevný dlaždicový nerohovějící
  - hrtanový povrch
    - epitel dýchacích cest
- epitel na plicae vestibulares
  - epitel dýchacích cest
- epitel na plicae vocales
  - vícevrstevný dlaždicový nerohovějící epitel

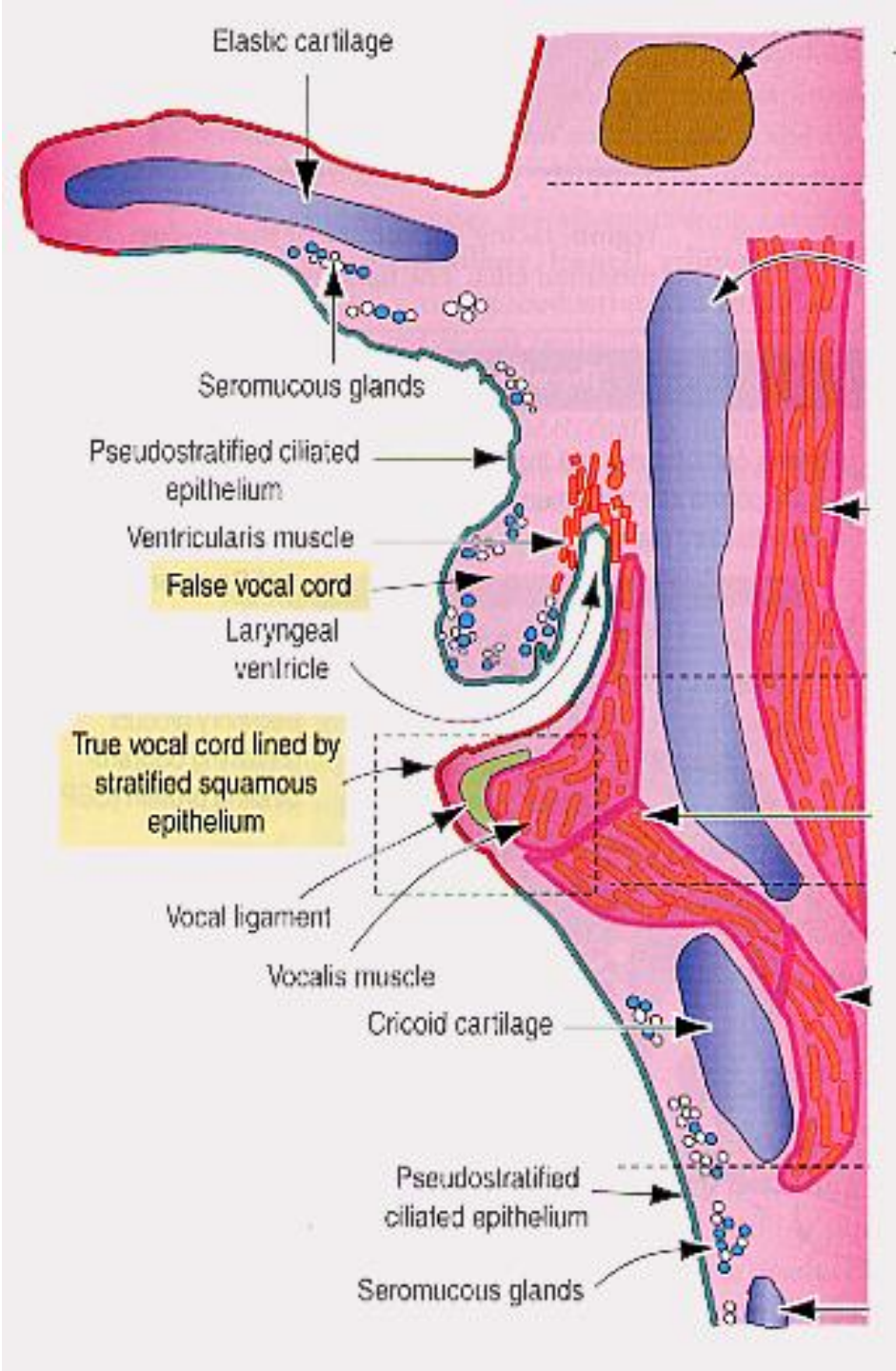

◀ **LM of the tip of the epiglottis at low magnification.** The epiglottis has a core of elastic cartilage (**EC**). Its lingual surface (at bottom) and free margin (upper right) are covered by nonkeratinized stratified squamous epithelium. Halfway along the laryngeal surface (**arrow**), the epithelium undergoes a transition; it eventually becomes respiratory epithelium. 15×. *H&E.*

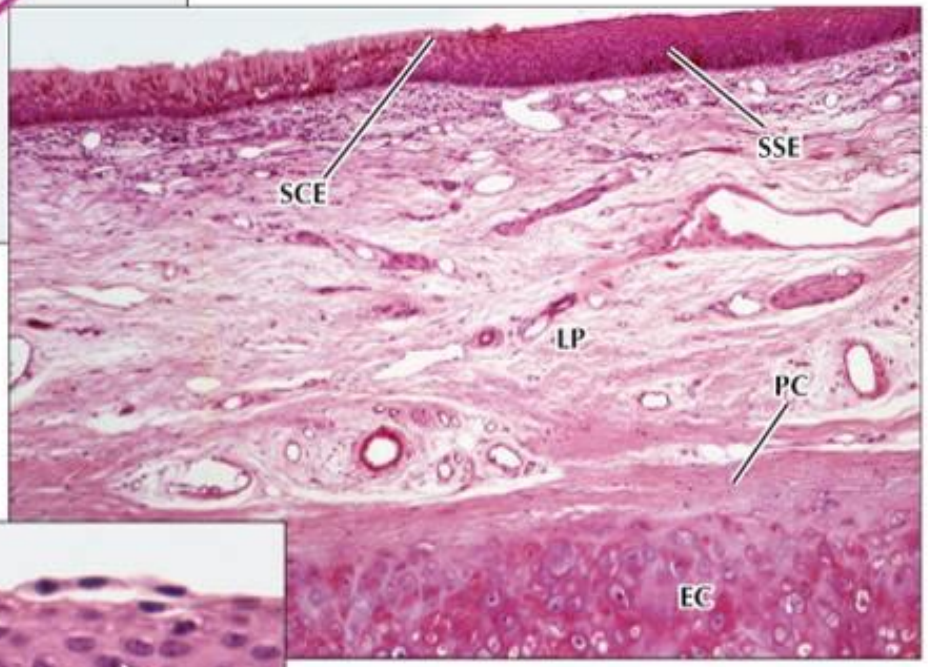

▶ **LM of part of the epiglottis.** Although the transition is difficult to visualize at this power, the epithelium (at top) undergoes an abrupt change from stratified squamous (**SSE**) to stratified columnar (**SCE**). The lamina propria (**LP**) is highly cellular and contains many blood vessels and nerves. Elastic cartilage (**EC**) covered by perichondrium (**PC**) is below. 70×. *H&E.*

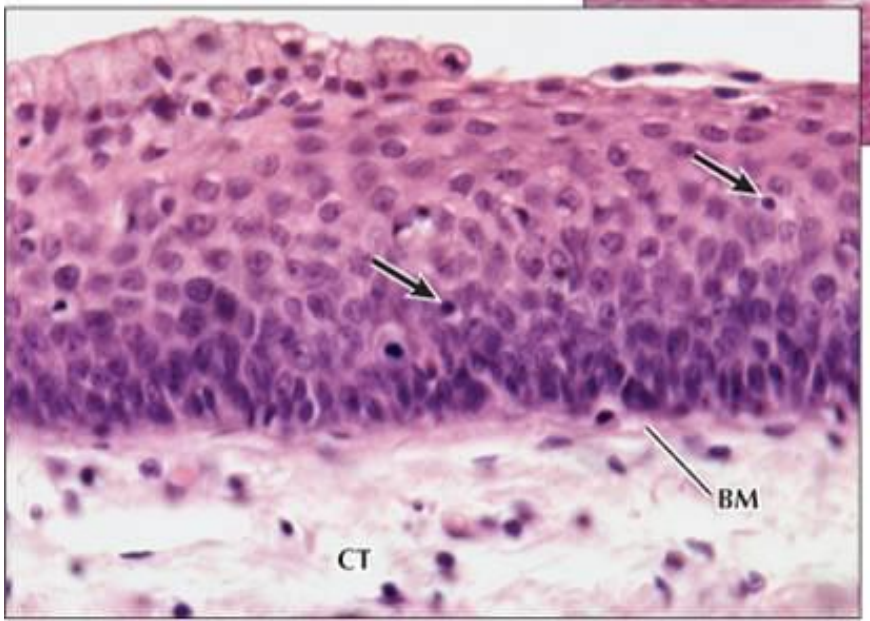

◀ **Details of the epithelial transition at the laryngeal surface of the epiglottis at high magnification.** Nonkeratinized stratified squamous epithelium (to the right) abruptly changes to stratified columnar epithelium (to the left). Such areas of epithelial transition may be sites of tumor formation. A thin basement membrane (**BM**) separates the epithelium from underlying lamina propria, which consists of loose connective tissue (**CT**). **Arrows** point to several intraepithelial lymphocytes. 500×. *H&E.*

Hrtan – *stavba stěny*

- epitel pevně lne v místech vícevrstevného dlaždicového nerohovějícího
- slizniční vazivo: membrana fibroelastica
  - vestibulum: membrana quadrangularis (až po plicae vestibulares)
  - cavitas infraglottica: conus elasticus (od plicae vocales na cartilago cricoidea)
  - glandulae laryngis, tonsilla laryngealis
- chrupavky – hyalinní
  - elastické – *cartilago epiglottica*
  - fibroelastické - *c. cuneiformis, c. corniculata, hrot processus vocalis c. arytenoideae*
- spatium preepigloticum – corpus adiposum, řídké vazivo, *chirurgický přístup k epiglottis*

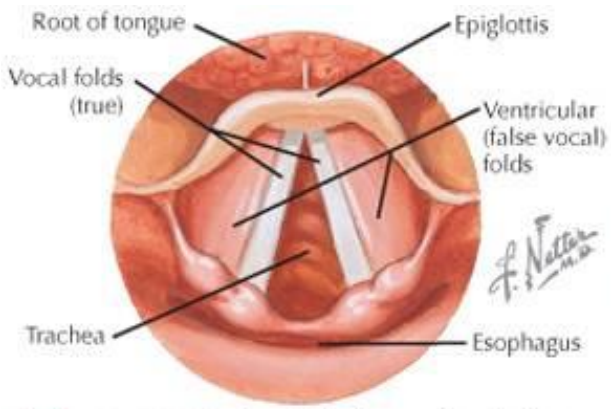

▲ **Laryngoscopic view of the larynx: inspiration.**

► **Frontal section of the larynx.** The vocal cord (**VC**) contains elastic fibers; the false vocal fold (**FF**) contains seromucous glands. Nonkeratinized stratified squamous epithelium covers both folds (**arrows**). An intervening laryngeal ventricle (**LV**) and the vocalis muscle (**VM**) are shown. 15×. *H&E.*

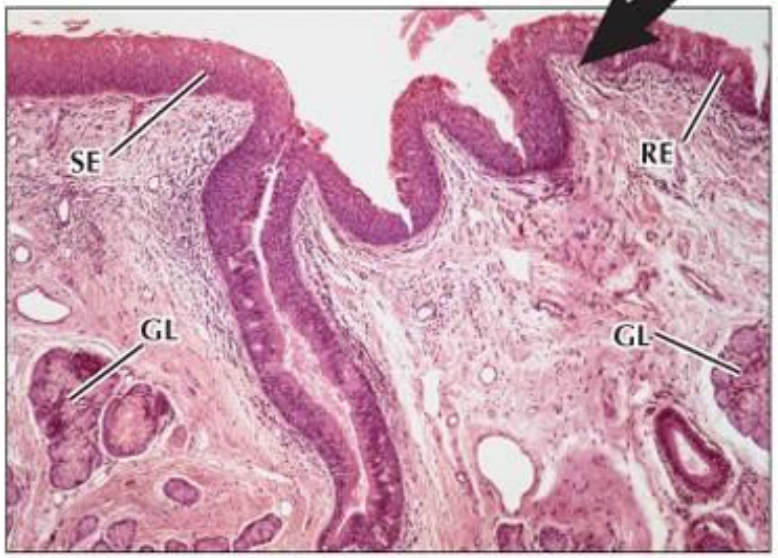

▲ **LM of a ventricular recess in the larynx.** Nonkeratinized stratified squamous epithelium (**SE**) and respiratory epithelium (**RE**) line the mucosal surface. Seromucous glands (**GL**) occupy the lamina propria. 60×. *H&E.*

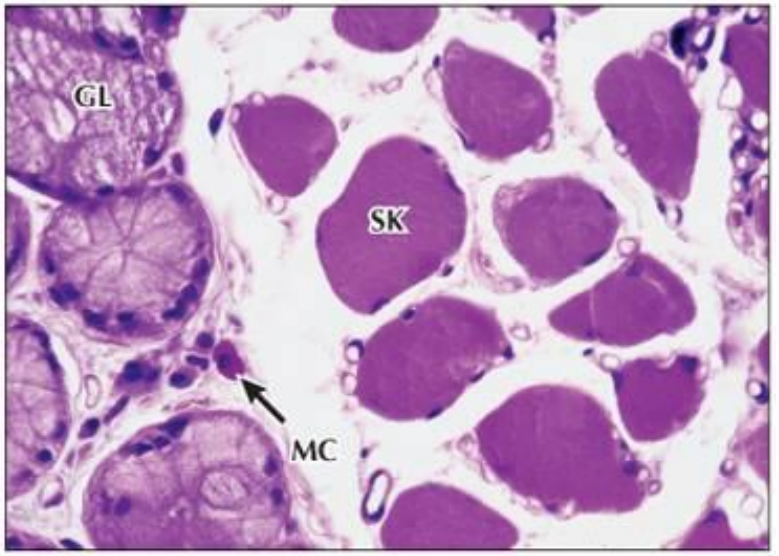

▲ **LM of part of the vocalis muscle of the larynx.** Skeletal muscle fibers (**SK**) in transverse section are close to mucous acini of a gland (**GL**). A mast cell (**MC**) can be seen in the connective tissue. 300×. *H&E.*

Hrtan – Reinkeho prostor

- vrstva ve sliznici plica vocalis
- řídké vazivo
- snadné prosáknutí při zánětu

http://www.voicemedicine.com/reinkes_edema.htm

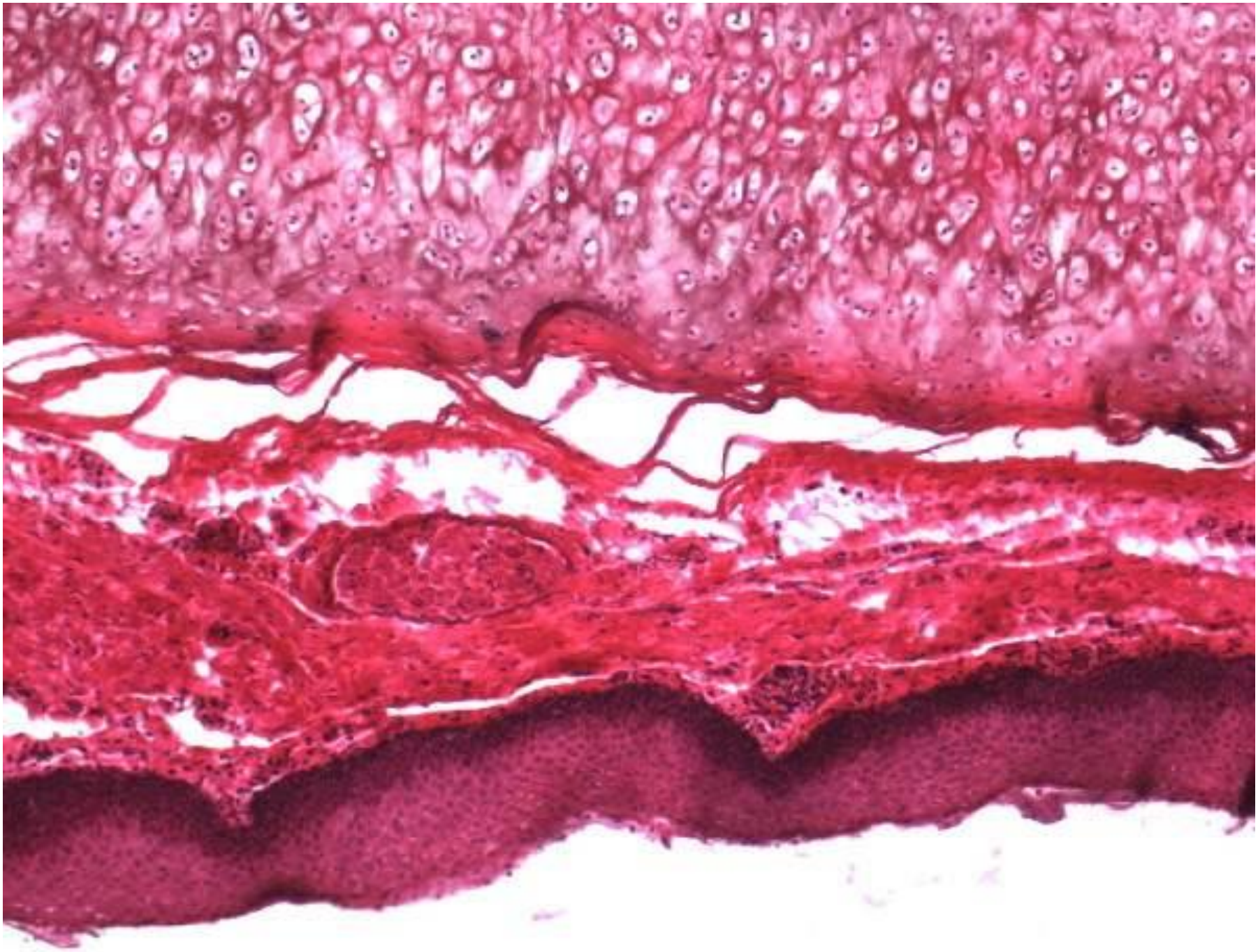

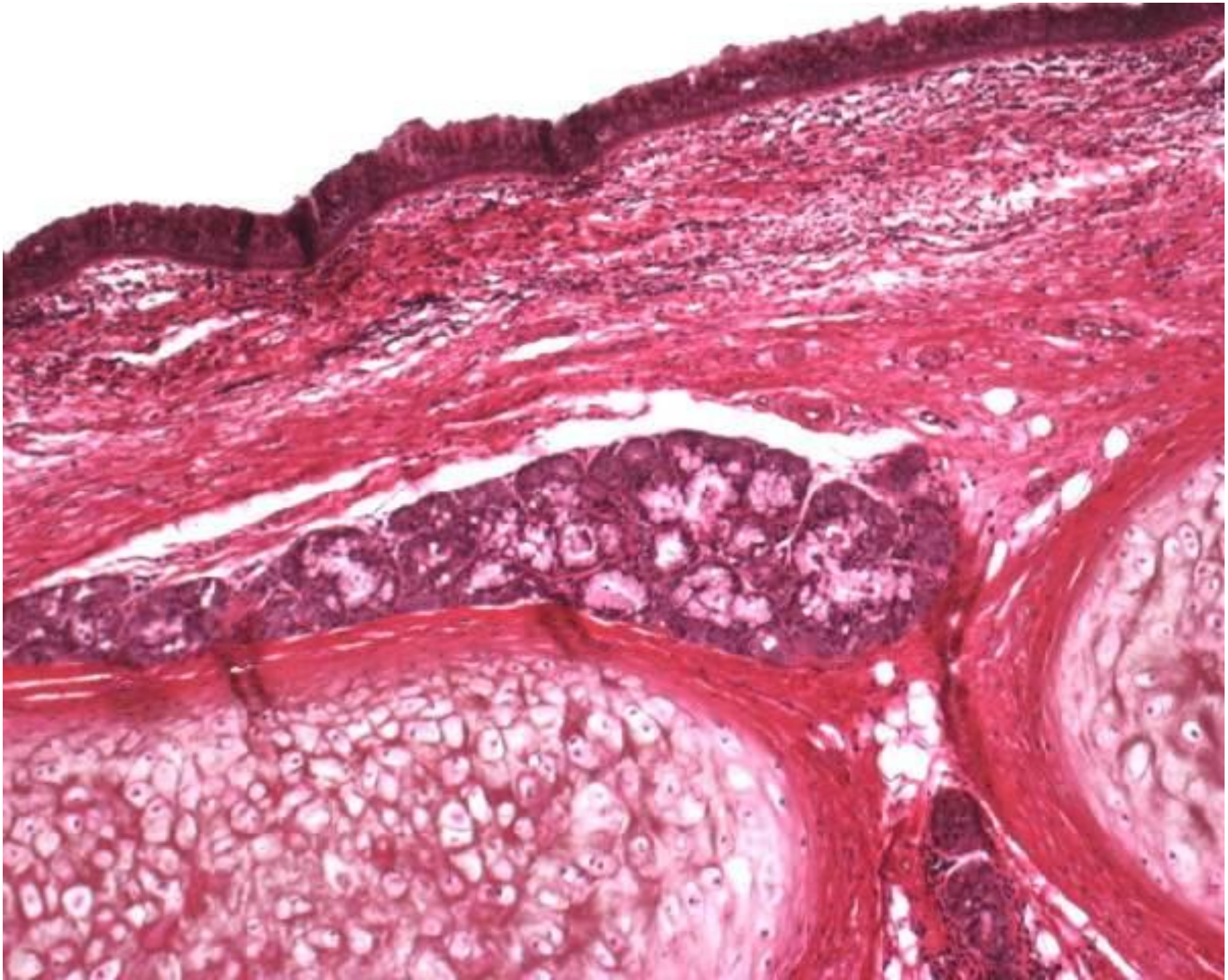

Hrtan – *vyšetření*

- nepřímá laryngoskopie
  - nahřáté zrcátko, jazyk podržet gázou, převrácený obraz v zrcátku; dávivý reflex
  - tzv. zvětšovací laryngoskopie pomocí optiky
- přímá laryngskopie – normální obraz, laryngoskop, v celkové anestézii
- zvětšovací laryngoskopie
- CT, (rtg)

Inspection of Larynx

Technique

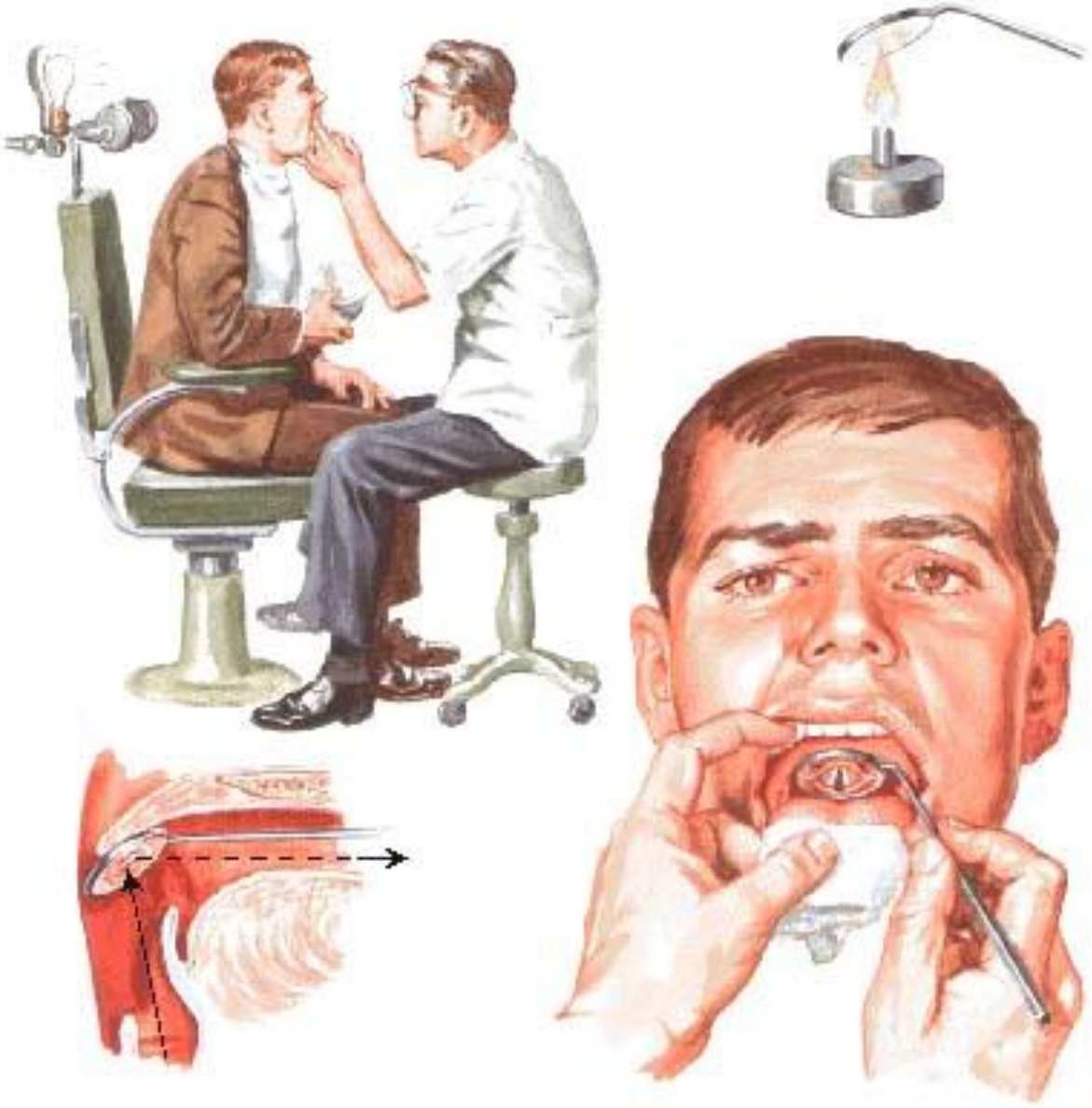

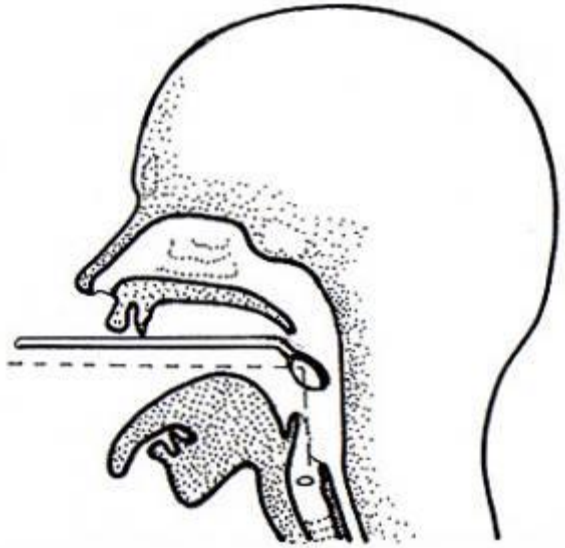

Hrtan
klinické poznámky

- nejužší místo – *cizí tělesa*
- tvorba hlasu – *rezonance, uzlíky na hlasivkách*
- řídké slizniční vazivo – *otoky při alergiích a zánětech*
- laryngitis x epiglottitis

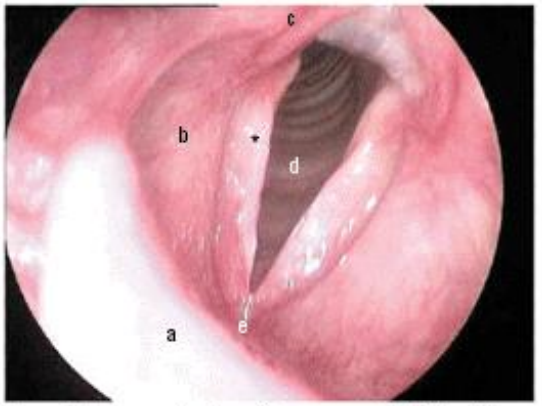

Figure 1. Endoscopic view of larynx. a, epiglottis; b, false vocal cords; c, arytenoid cartilage; d, subglottis; e, anterior commissure; *, true vocal cords.

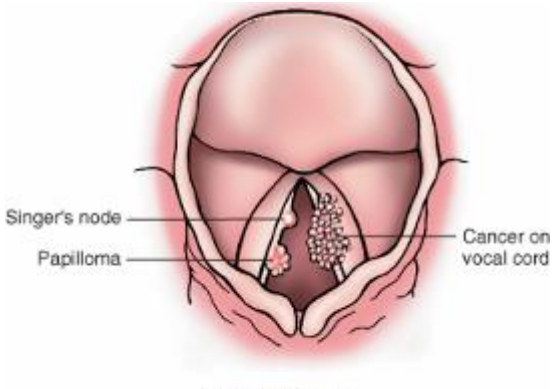

© Elsevier 2005

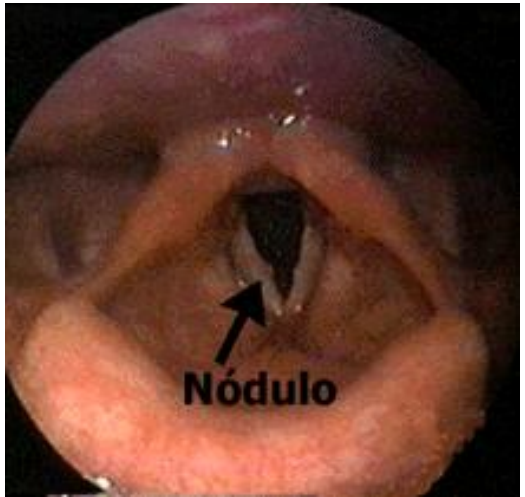

Hrtan – *klinický pohled*

- n. laryngeus recurrens
  - blízký vztah k **a. thyroidea inferior**
  - ! křížení ! – pozor při thyroidektomii
  - při *jednostranné* poruše – porucha tvorby hlasu
  - při *oboustranné* poruše – afonie, poruchy dýchání

- koniotomie = protětí lig. cricothyroideum, zákrok v terénu (mimo Guidelines PP!)
- nádory – laryngektomie (totální, parciální)

Vztah a. thyroidea inferior a n. laryngeus recurrens

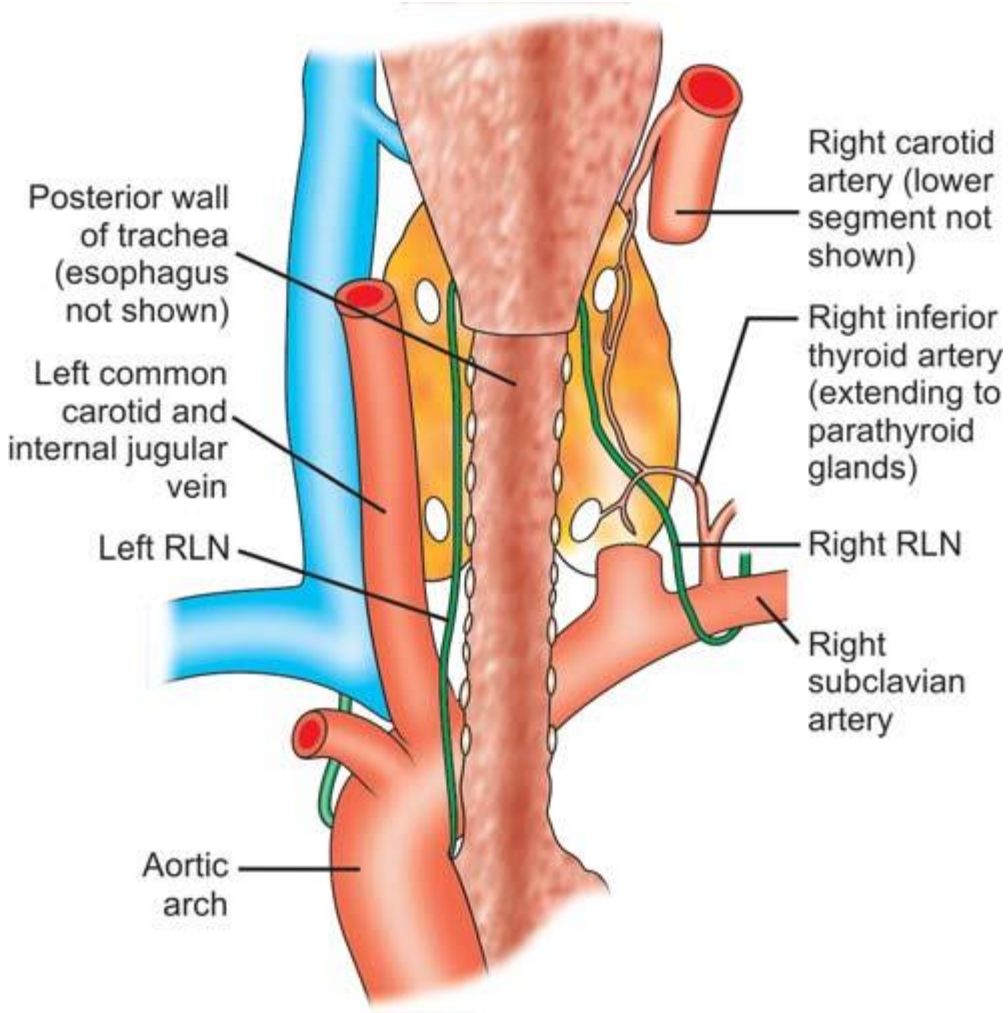

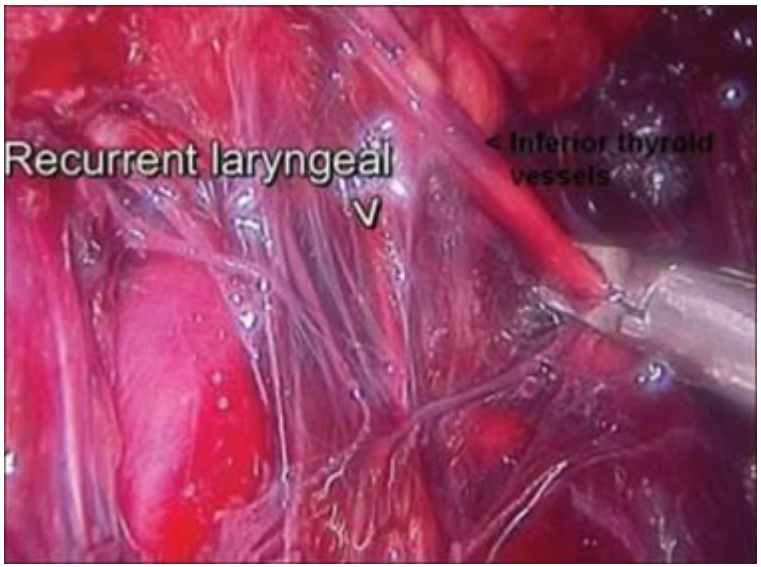

http://openi.nlm.nih.gov/detailedresult.php?img=2749190_JMAS-03-91-g004&query=the&fields=all&favor=none&it=none&sub=none&uniq=0&sp=none&req=4&simCollection=3184268_1742-4682-8-33-17&npos=101&prt=3