PÁTEŘ
HRUDNÍK
PÁNEV jako celek

Columna vertebralis
Skeleton thoracis
Pelvis

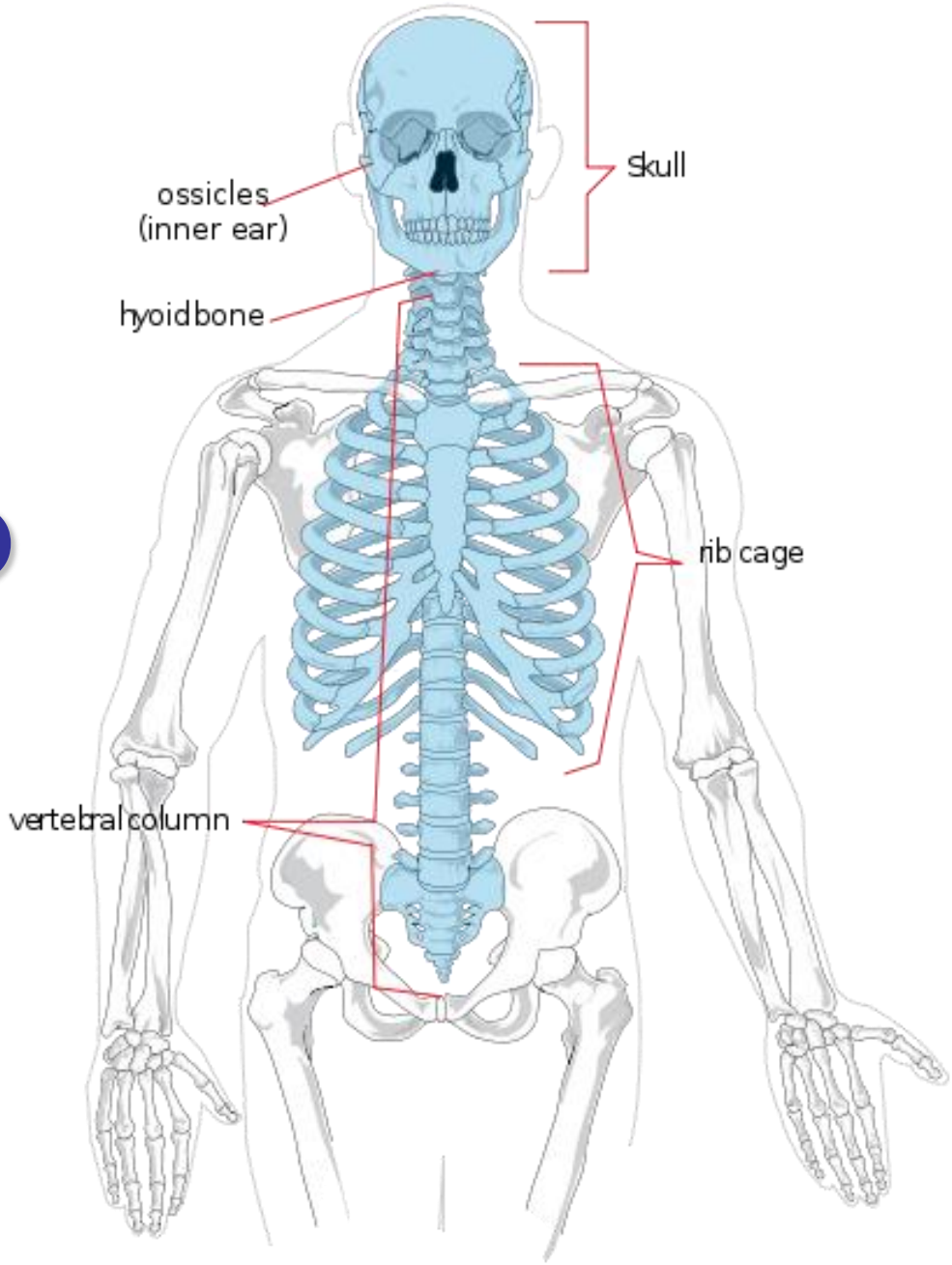

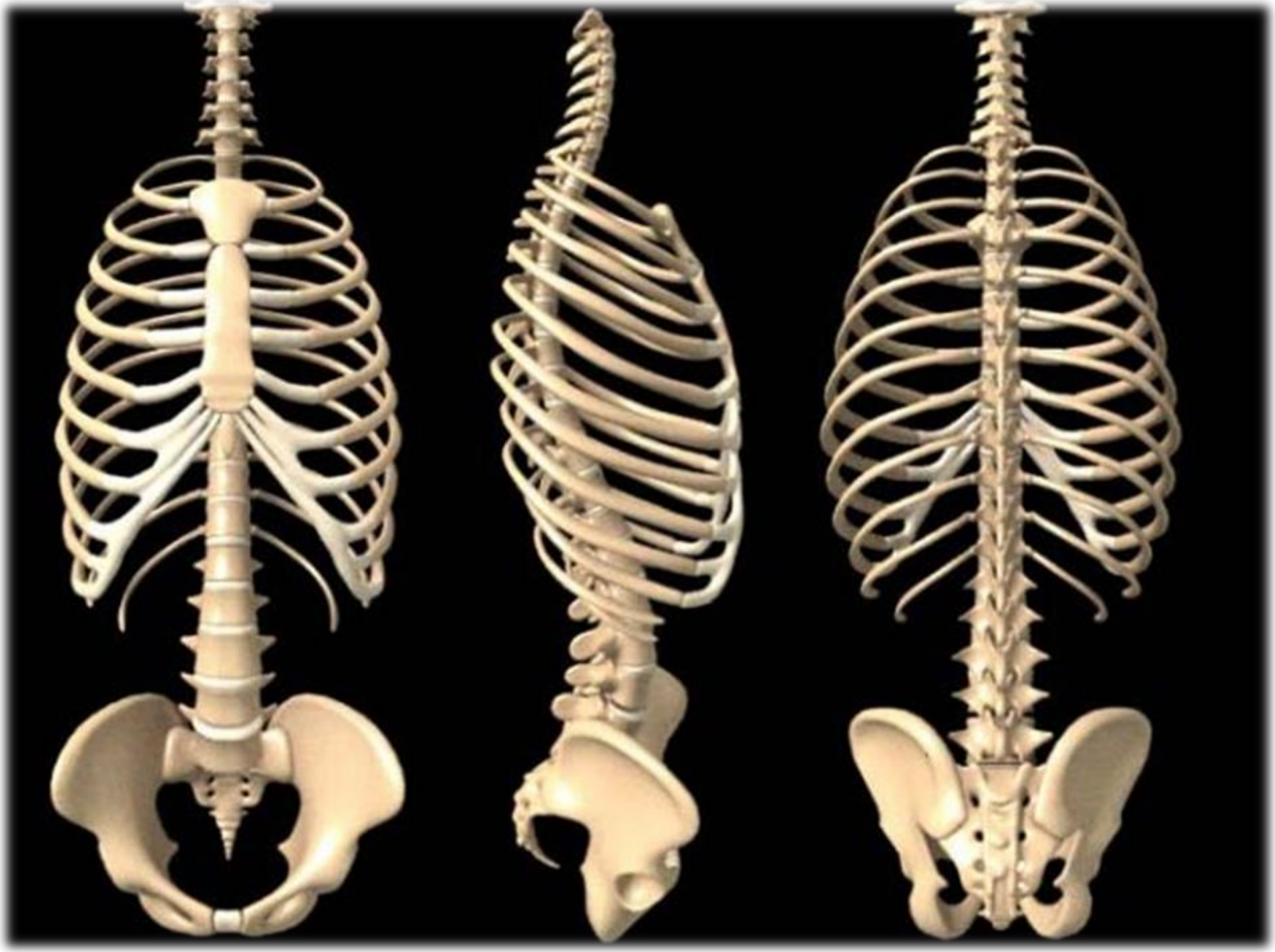

Páteř (*columna vertebralis*)

složená z obratlů

- 7 krčních
- 12 hrudních
- 5 bederních
- 5 křížových
  - srostlých v křížovou kost
- 4–5 kostrčních
  - zakrnělých, srostlých v kostrč

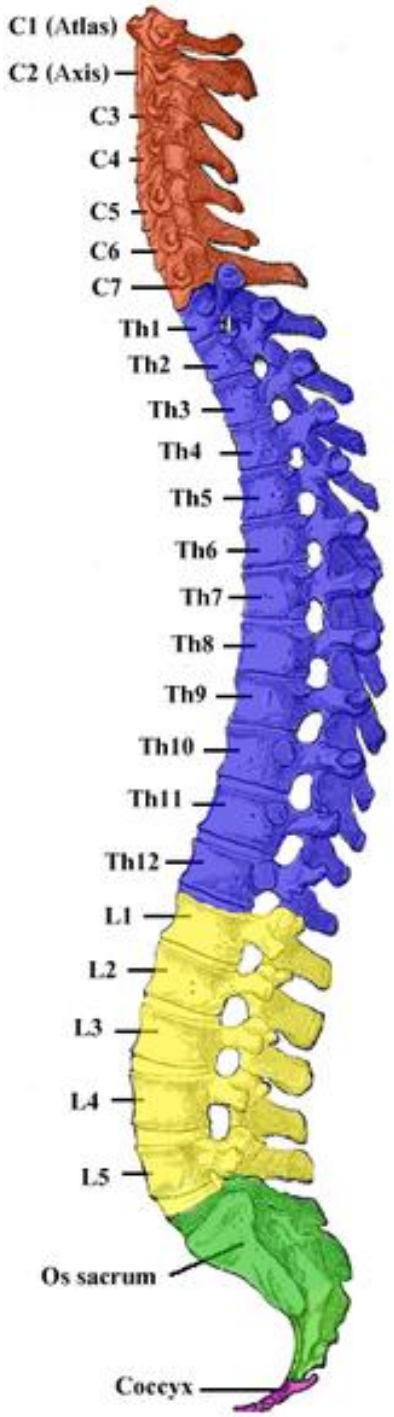

Vývoj páteře

- somity
- výstupy míšních nervů
- „okcipitální obratel“
- notochord (hřbetní struna)

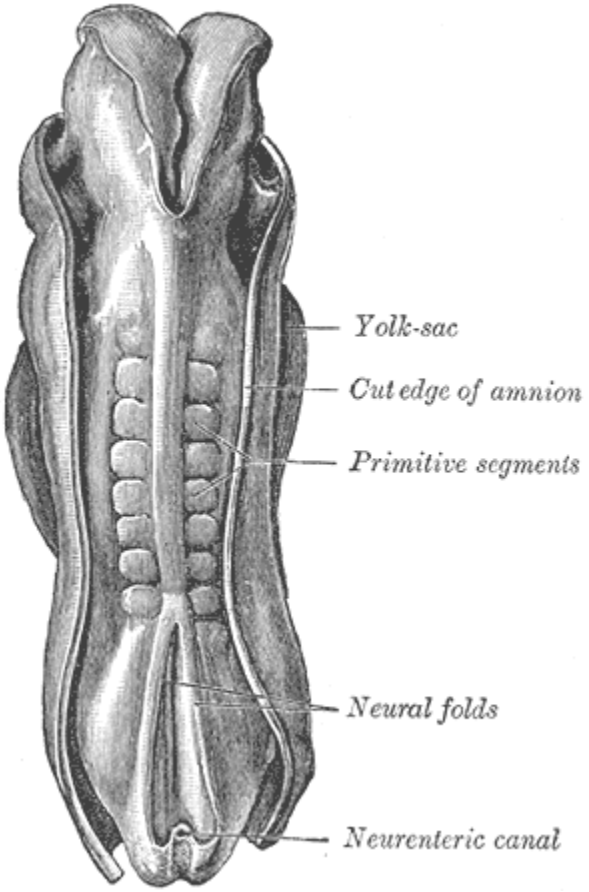

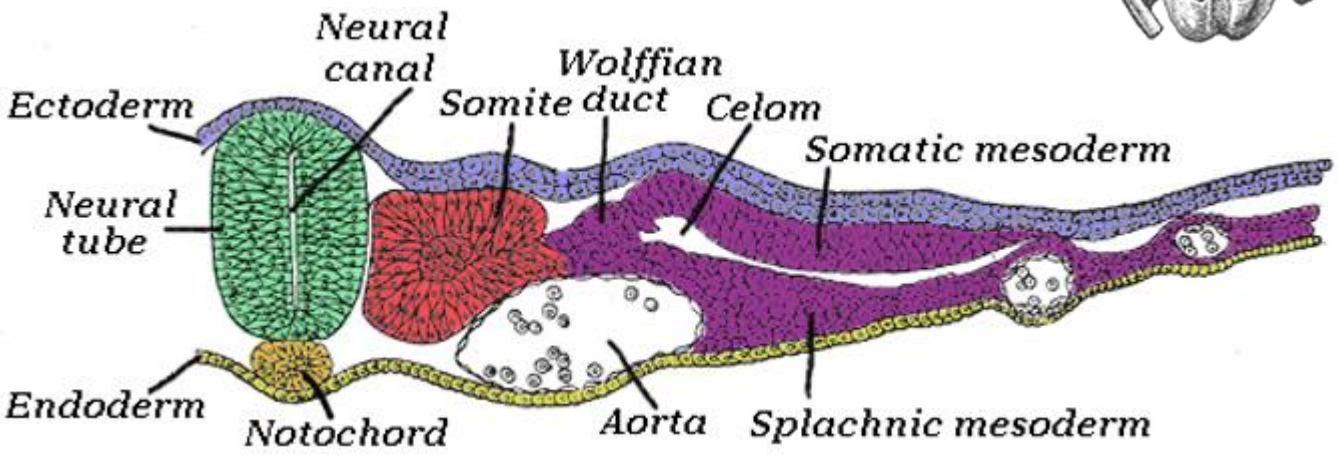

Somity

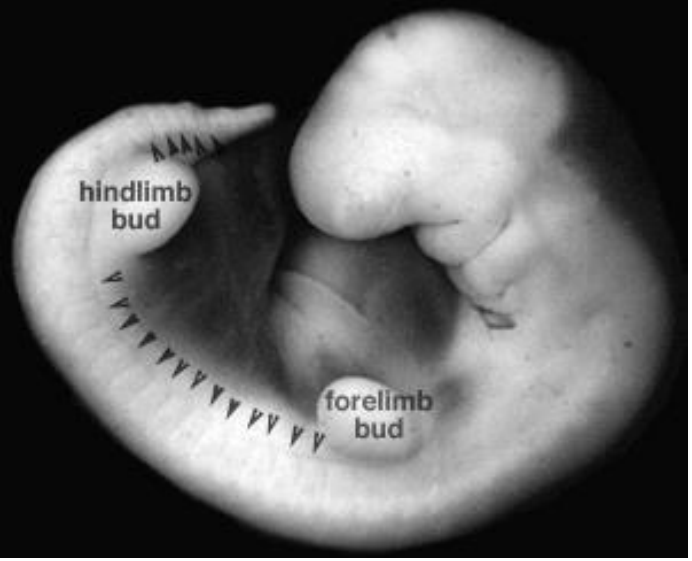
hindlimb bud
forelimb bud

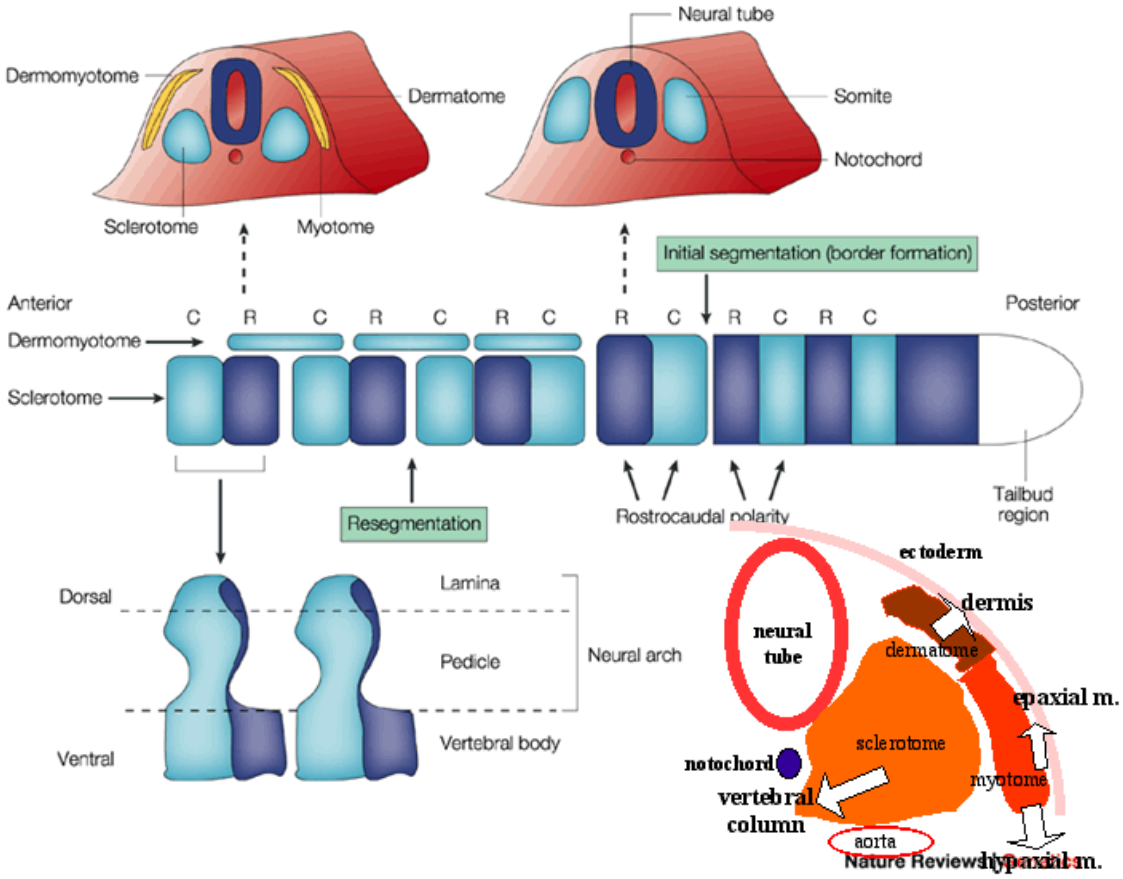
Neural tube
Dermomyotome
Dermatome
Somite
Notochord
Sclerotome
Myotome
Initial segmentation (border formation)
Anterior
Posterior
Dermomyotome
Sclerotome
C R C R C R C R C R C R C
Resegmentation
Rostrocaudal polarity
Tailbud region
Dorsal
Lamina
Pedicle
Neural arch
Ventral
Vertebral body
ectoderm
dermis
neural tube
dermatome
epaxial m.
sclerotome
notochord
myotome
vertebral column
aorta
hypaxial m.
Nature Reviews

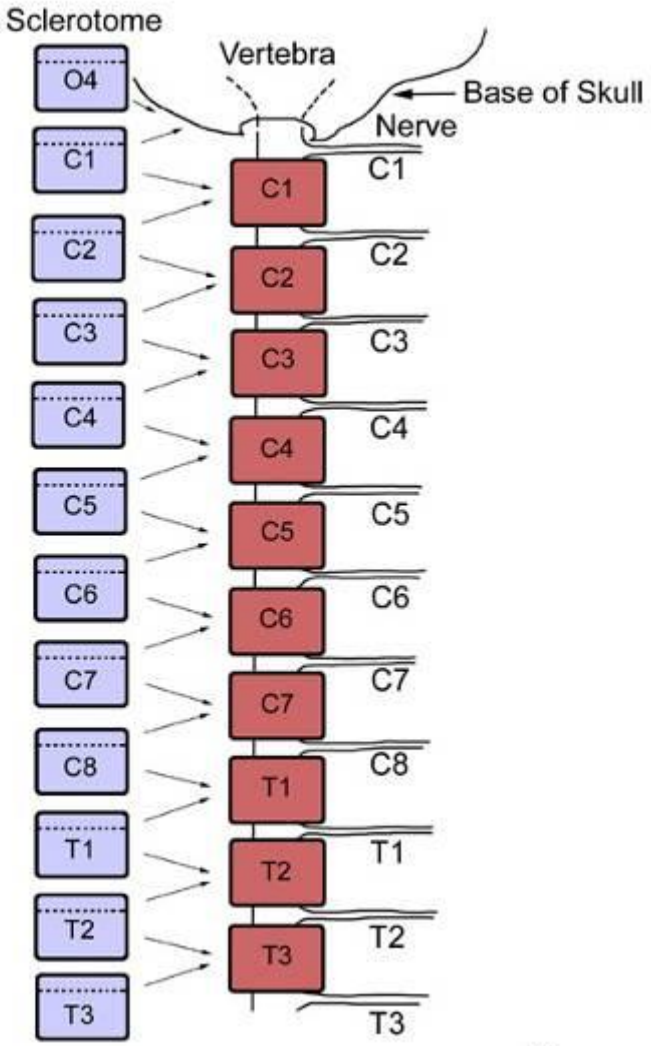
Sclerotome
Vertebra
Base of Skull
Nerve
O4
C1
C2
C3
C4
C5
C6
C7
C8
T1
T2
T3

SOMIT

↓

- dermatom
- mytomom
- sklerotom

Vývoj páteře

- notochord
- myotom
- aa. intersegmentales
- sklerotom
  - řídce uspořádaná část
  - hustě uspořádaná část

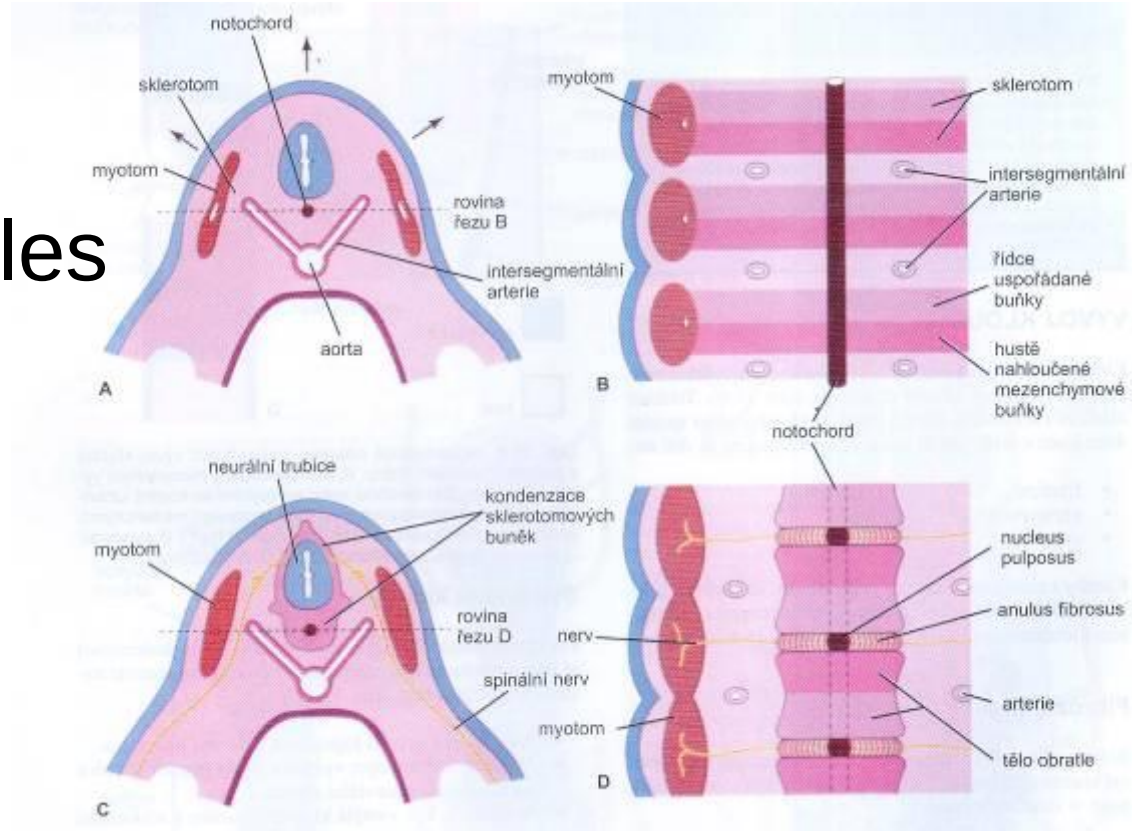

Vývoj páteře

- sklerotom
- resegmentace

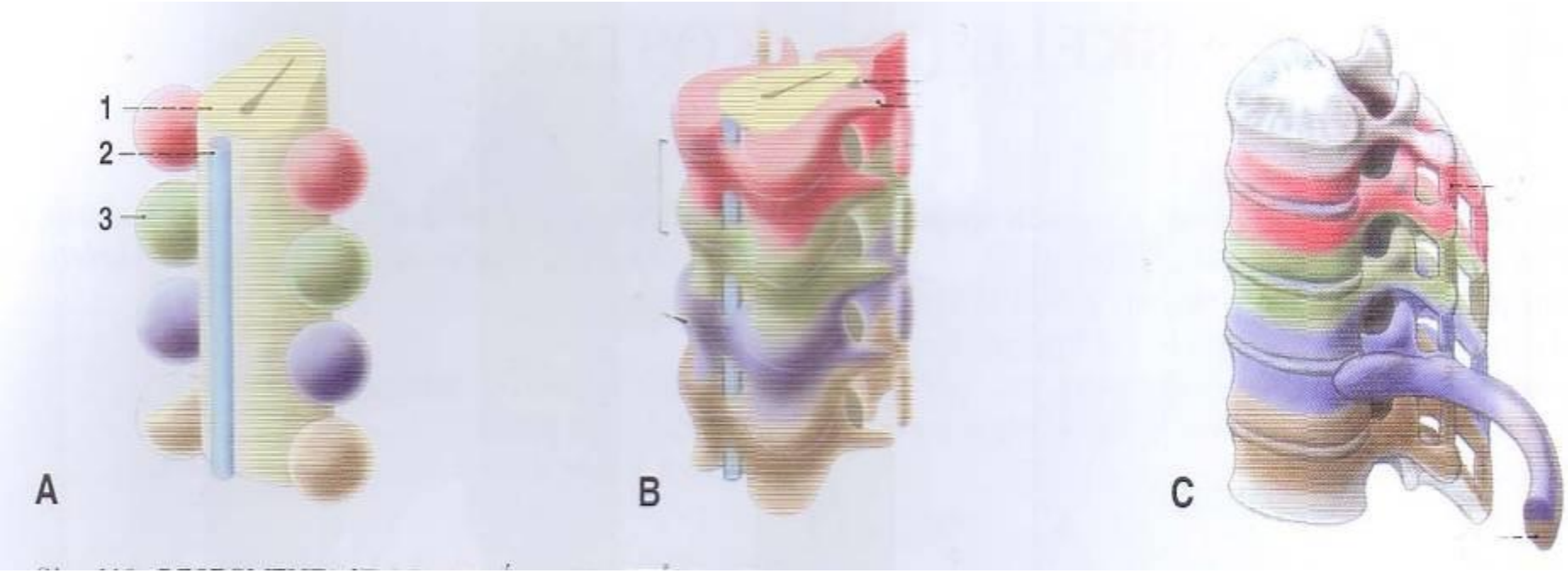

Vývoj páteře

- stádia vývoje:
  - primární provazec
  - mezenchymové
  - chrupavčité
  - kostěné
- centra osifikace:
  - primární
  - sekundární

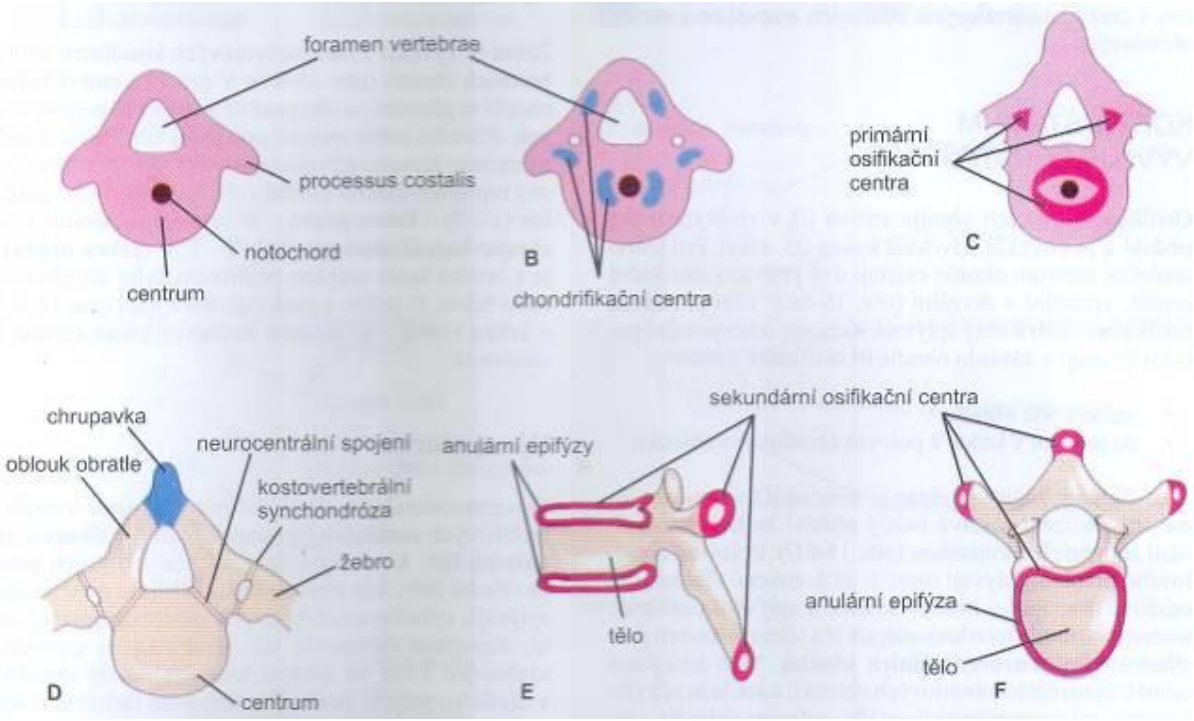

Osifikace

12 týdnů

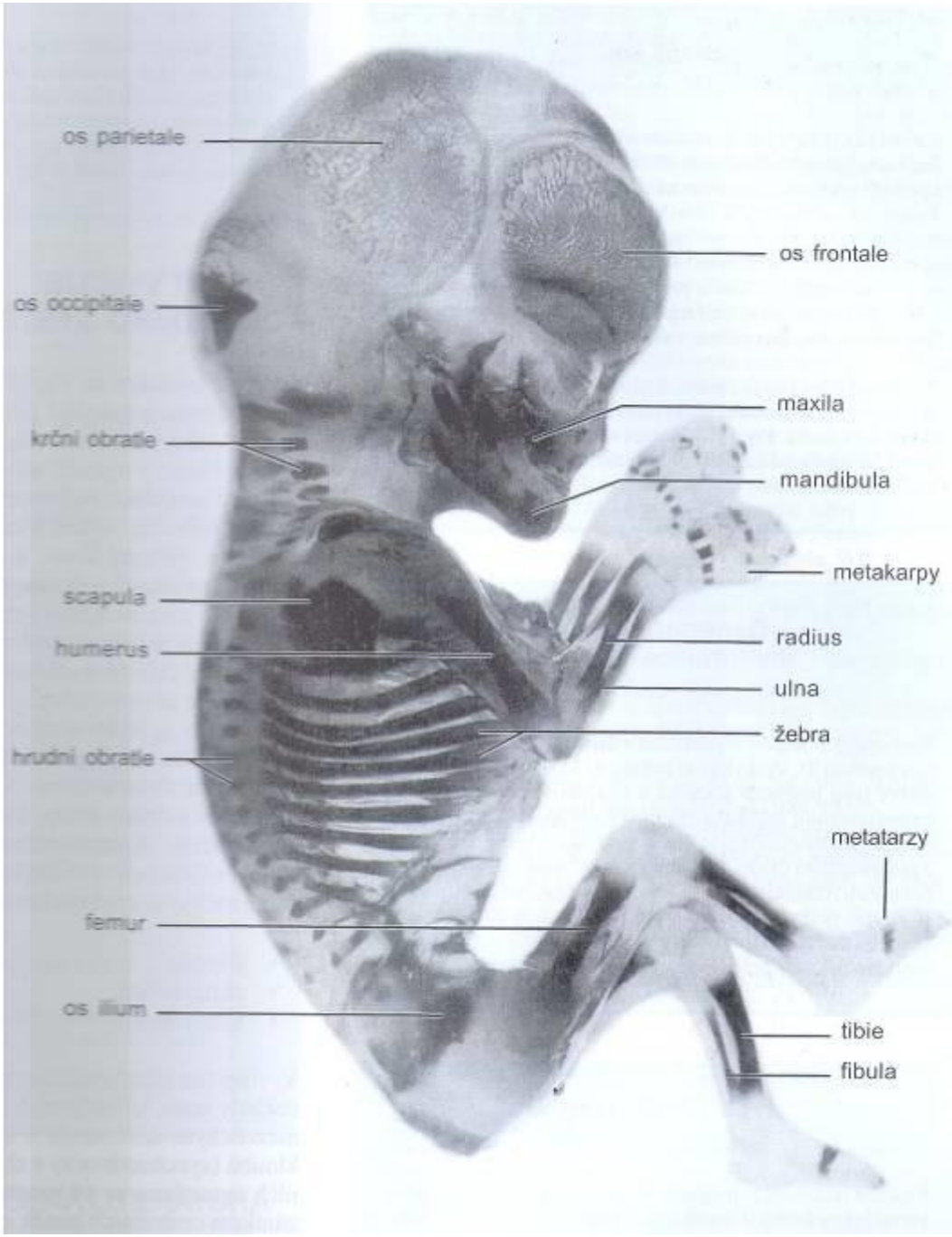

Vývoj páteřního kanálu

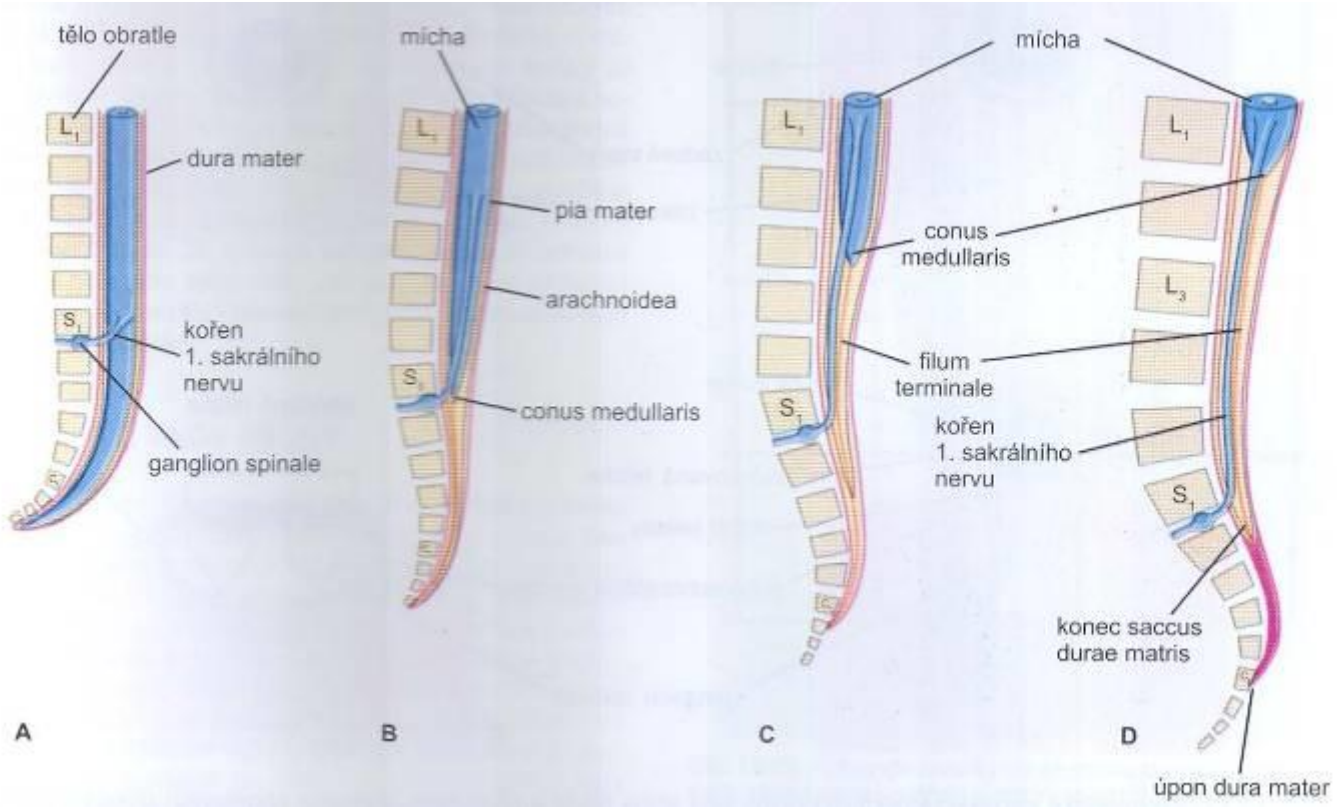

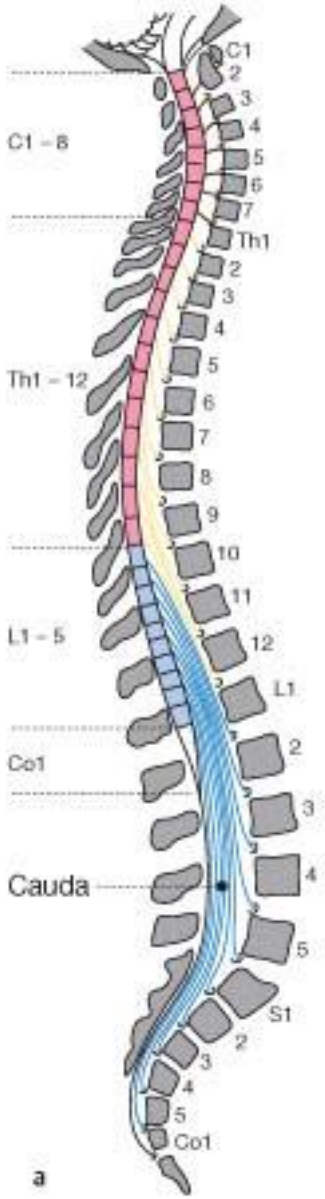

Vývojové vady

základní vady segmentace:

- hemivertebra
- vrozený blok
- sakralizace x lumbalizace

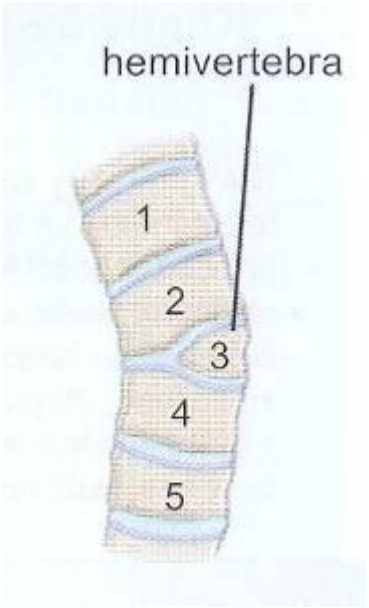

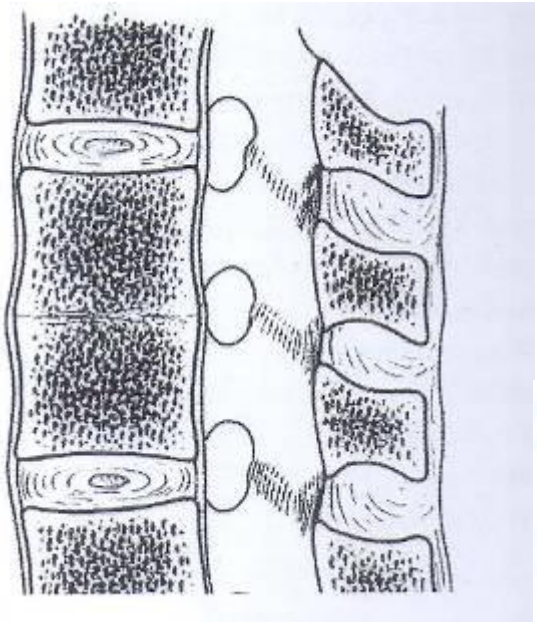

Vývojové vady

vady v segmentaci a tvorbě obratlů

- nesegmentovaný úsek
- klínovitý obratel
- hemivertebra
- quadrivertebra
- rohový obratel

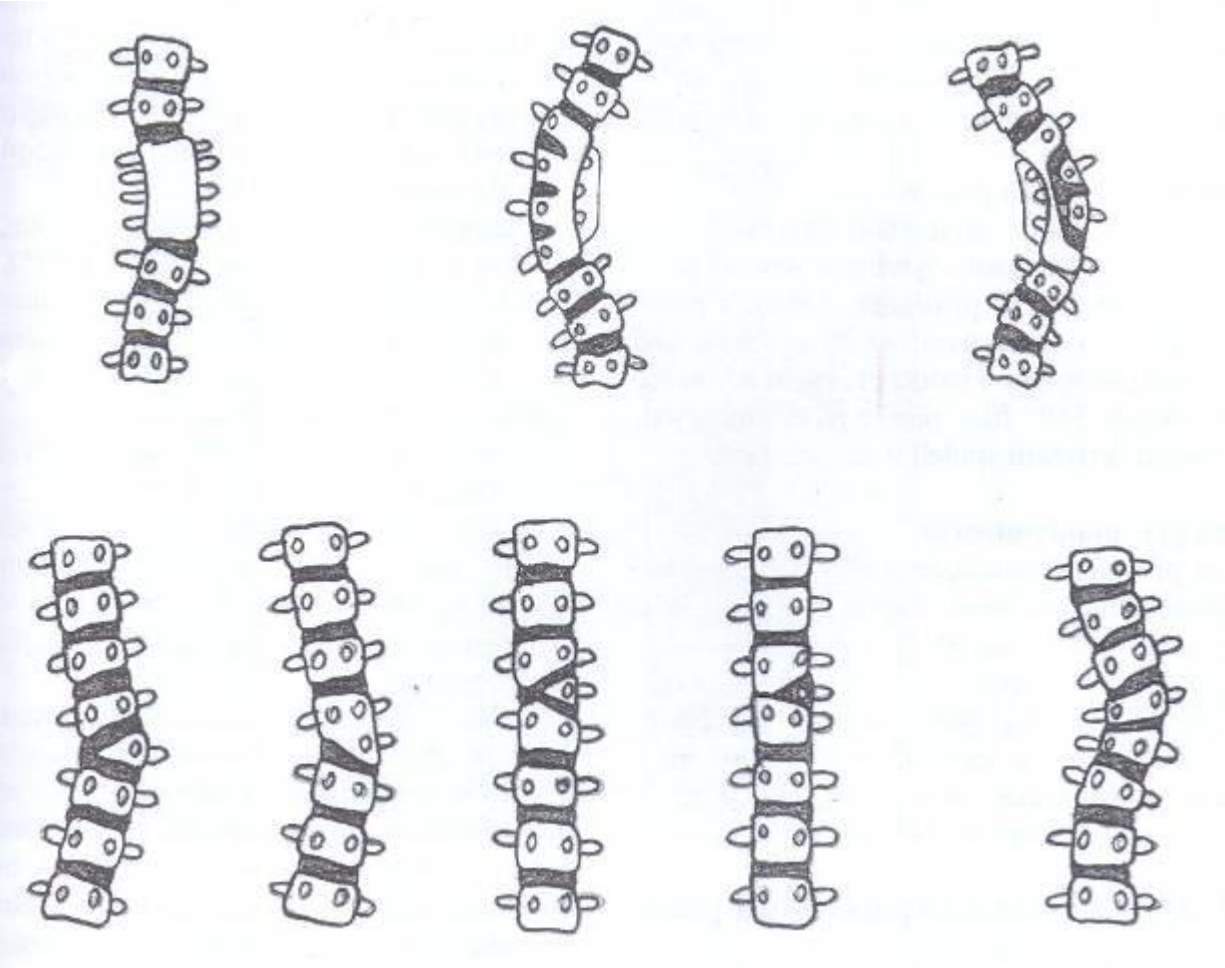

Vývojové vady

vady v uzávěru obratlového oblouku:

- zejména v bederní a křížové oblasti
- často společně s vadami neurální trubice

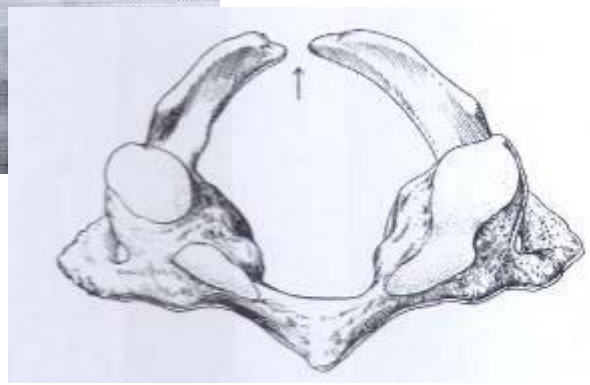

Vývojové vady

spina bifida:

- occulta
- sinus dermalis
- cystica

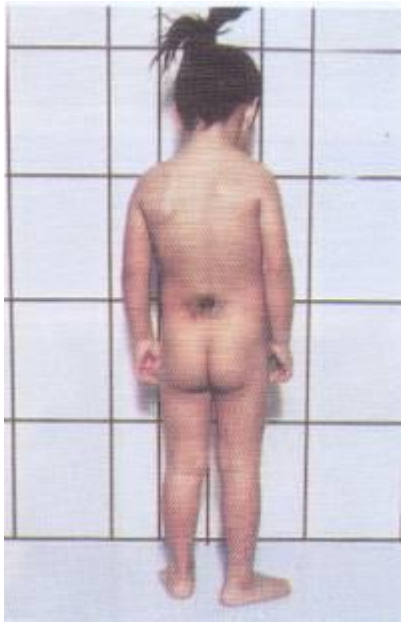

Vývojové vady

- meningomyelocoele
- meningocoele
- myeloschisis

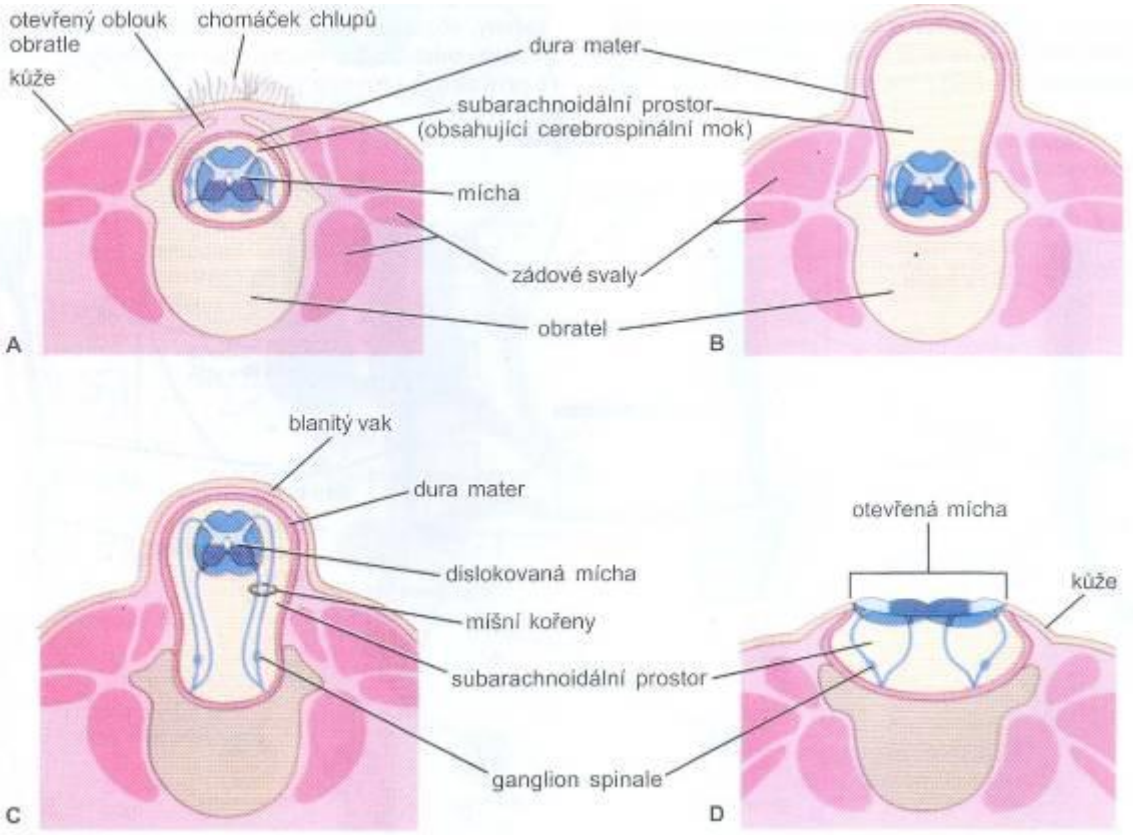

Páteř

- délka páteře – 35 % tělesné výšky
- 1/5 až 1/4 délky tvoří meziobratlové ploténky
- kyphosis thoracica + sacralis
- lordosis cervicalis + lumbalis
- scoliosis

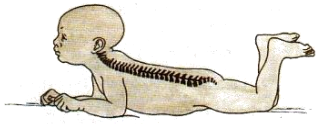

- canalis vertebralis
- foramen intervertebrale

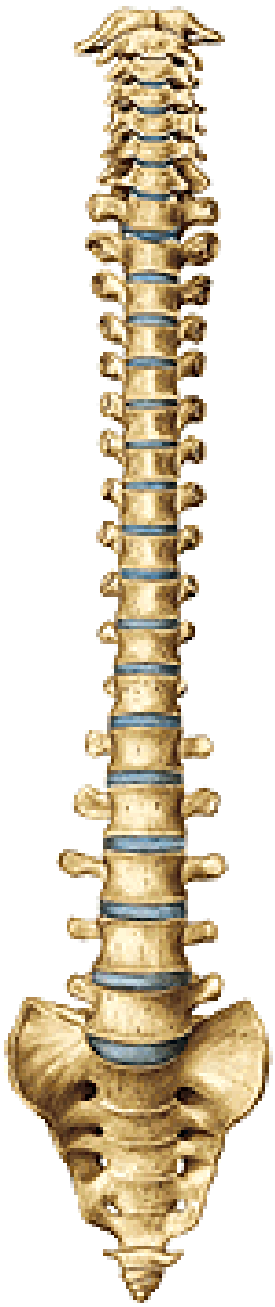

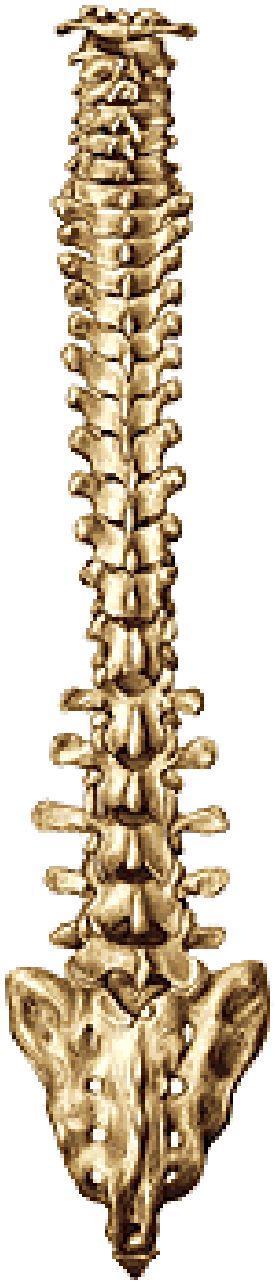

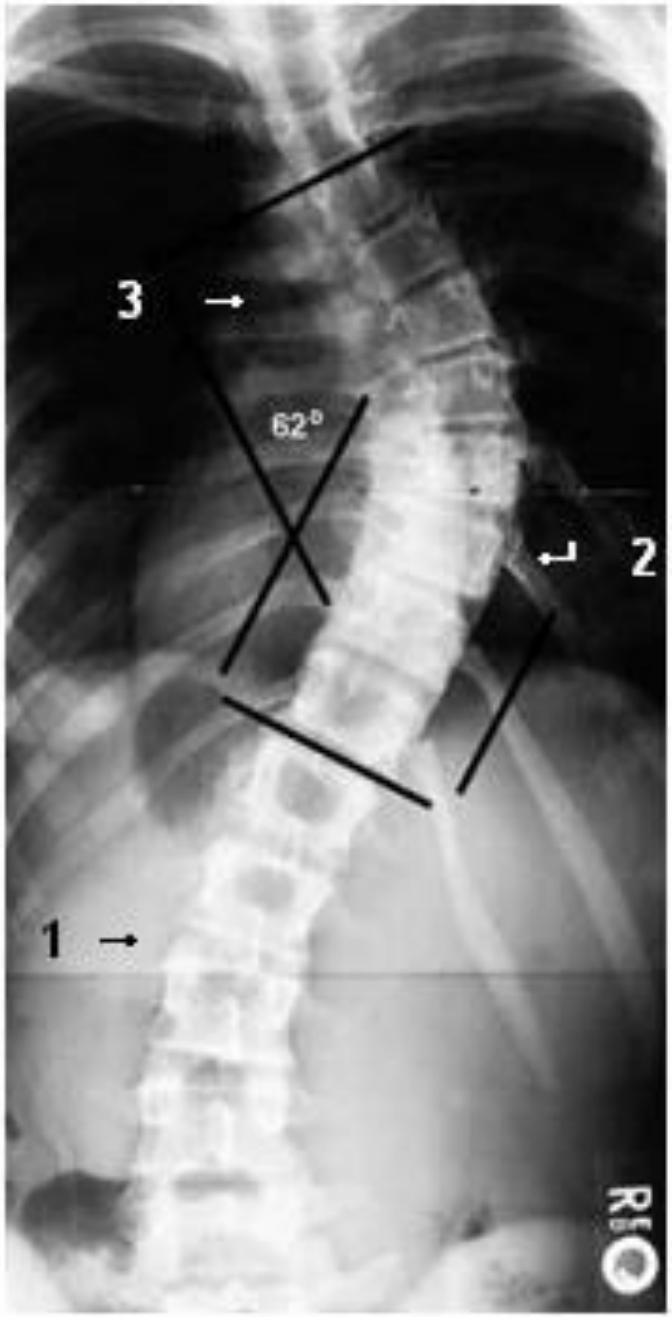
3
62°
2
1

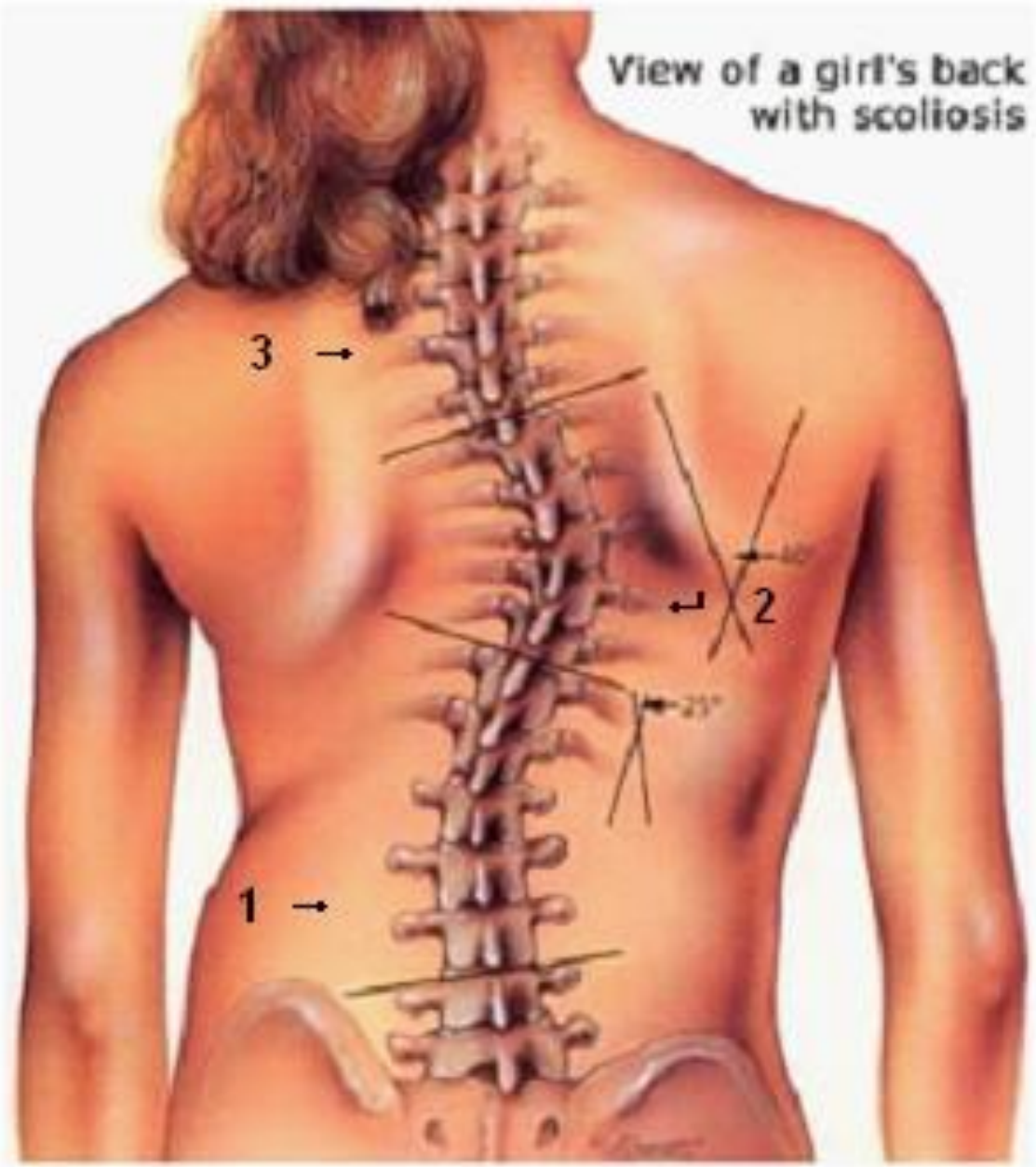
View of a girl's back with scoliosis
3
2
1

Obratel (*Vertebra*)

- corpus vertebrae
- arcus vertebrae
  - pediculus
  - lamina
- foramen vertebrale
- processus spinosus
- processus transversus
- processus articularis

- *epiphysis anularis*

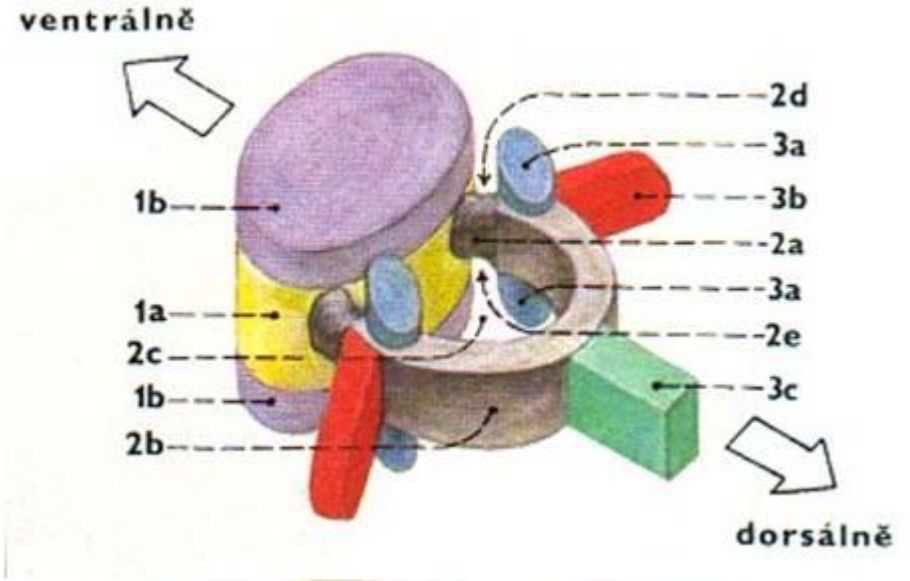

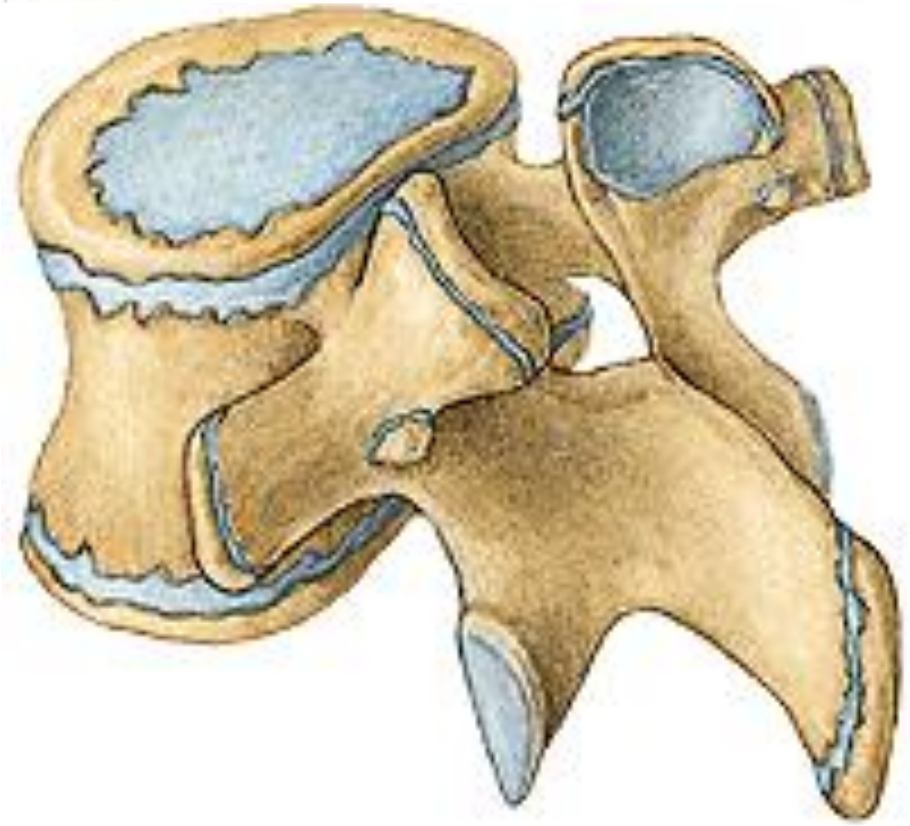

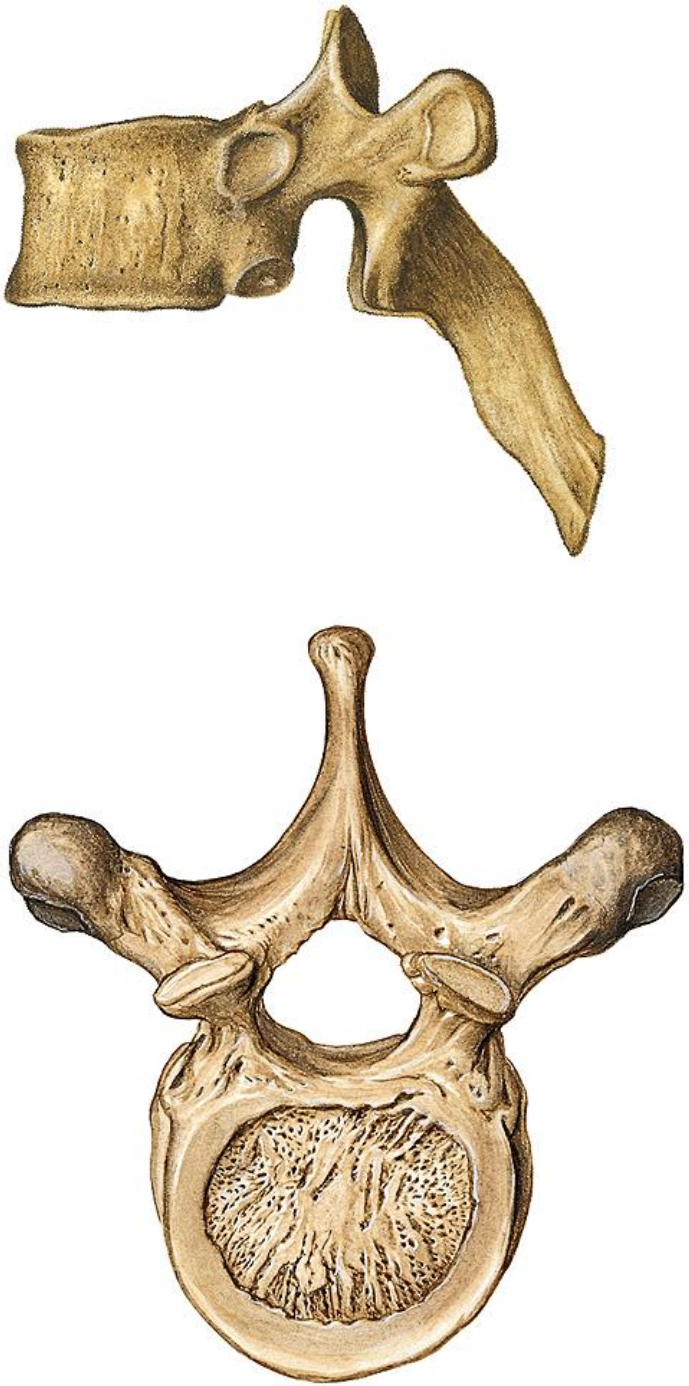

Corpus vertebrae
Facies intervertebralis
Arcus vertebrae
Pediculus arcus vertebrae
Lamina arcus vertebrae
Foramen intervertebrale
Incisura vertebralis superior
Incisura vertebralis inferior
Foramen vertebrale
Processus spinosus
Processus transversus
Processus articularis superior; Zygapophysis superior
Facies articularis superior
Processus articularis inferior; Zygapophysis inferior
Facies articularis inferior

Obratle
topografická místa

- canalis vertebralis
- foramen intevertebrale
- foramen transversarium

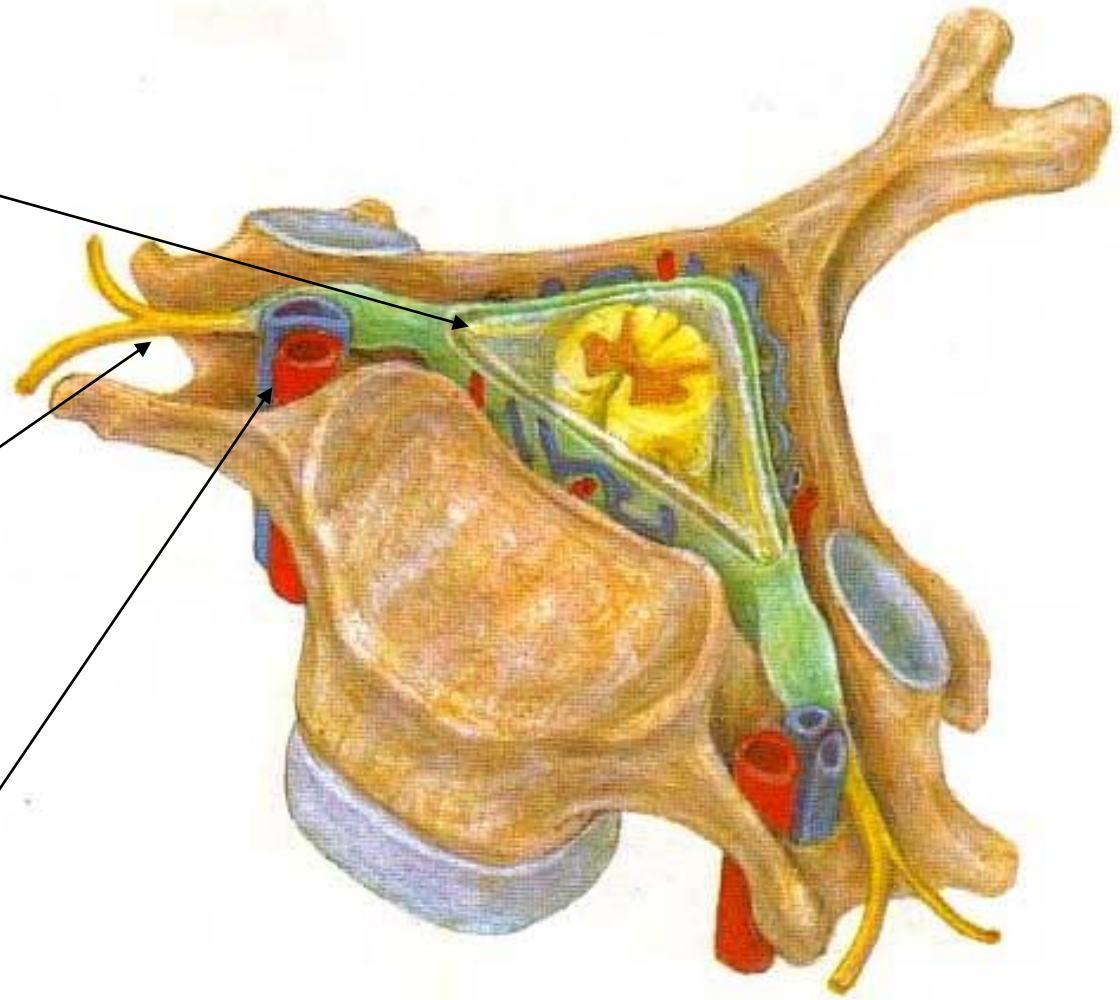

Místní rozdíly mezi obratli

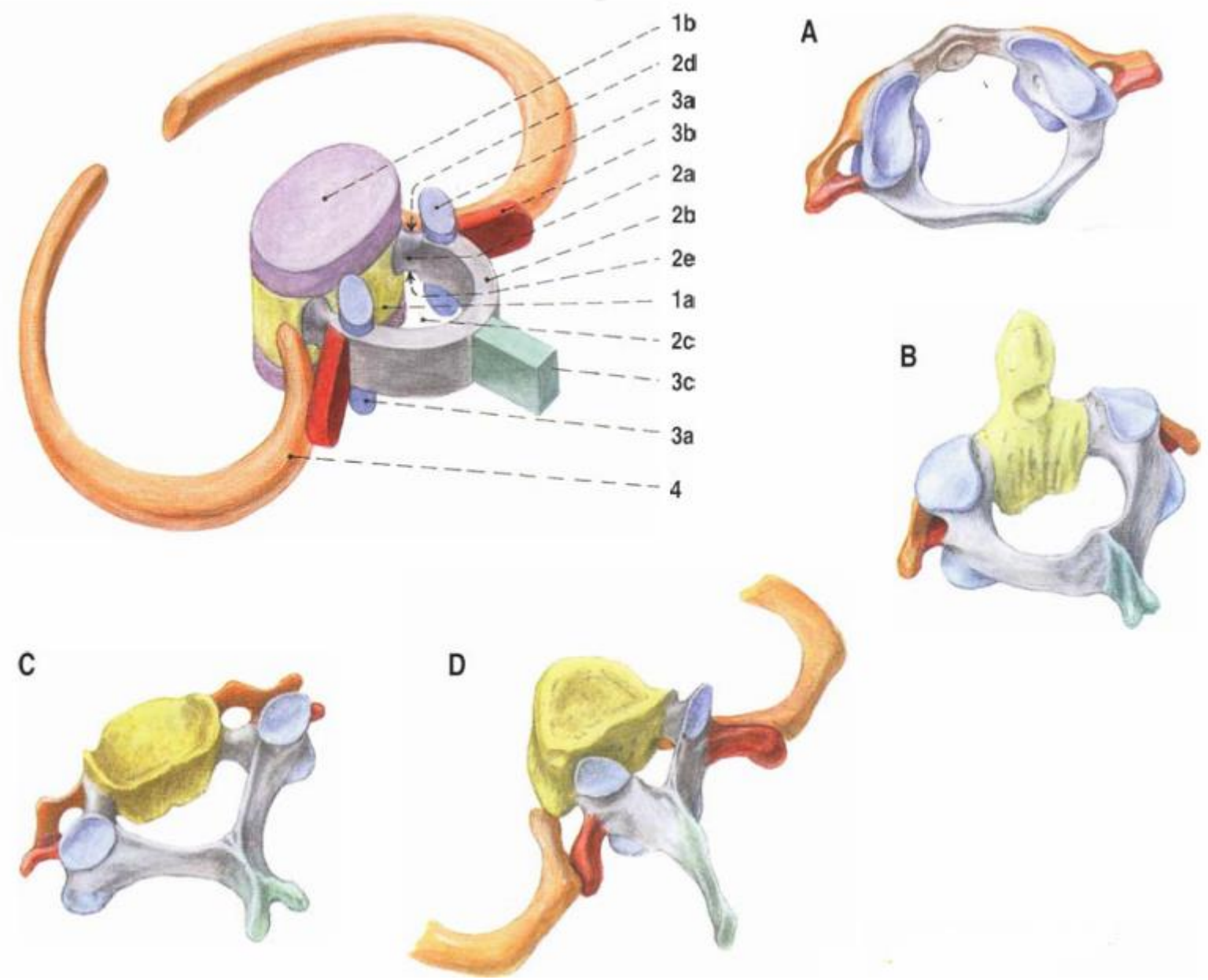

Místní rozdíly mezi obratli

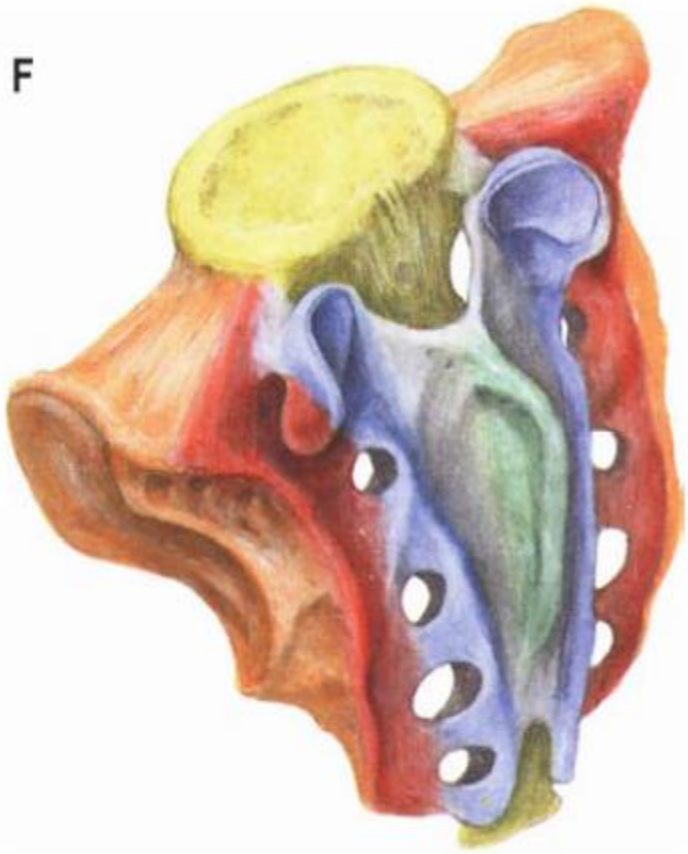

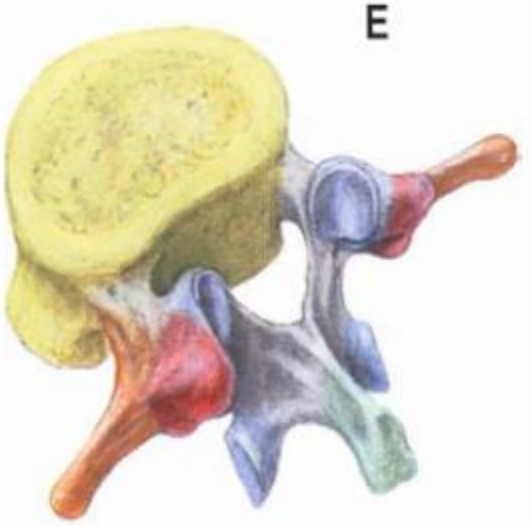

Krční obratle (*Vertebrae cervicales*) CI – CVII

Uncus corporis; Processus uncinatus
Foramen transversarium
Tuberculum anterius
Tuberculum caroticum
Tuberculum posterius
Sulcus nervi spinalis

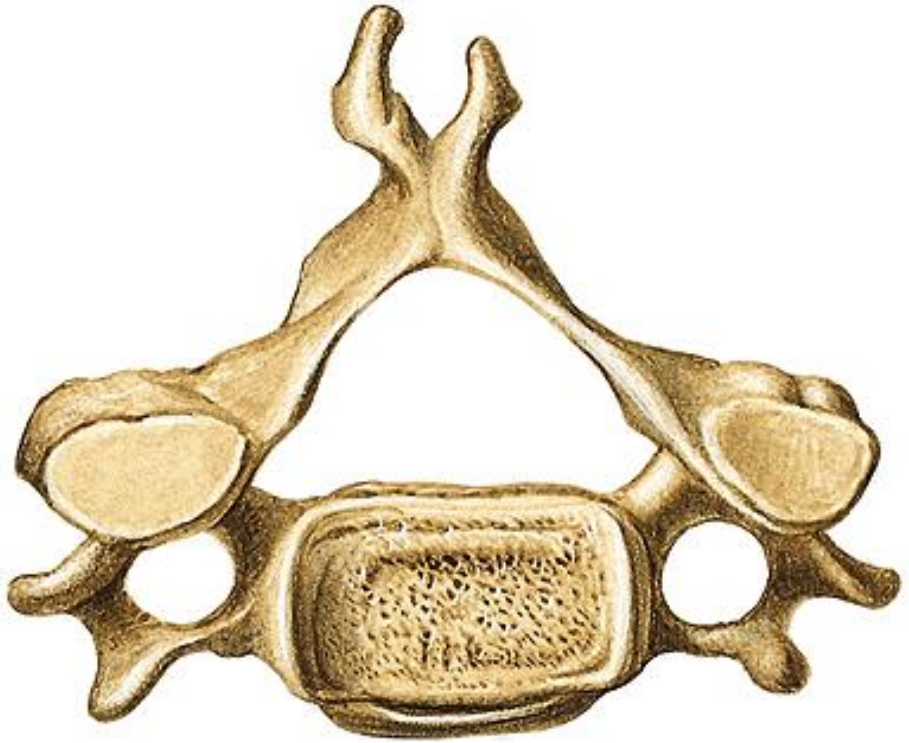

Krční obratle

- ! rozdíl v číslování obratlů a míšních nervů !
  - obratle CI-C**VII**
  - míšní nervy C1-C**8**

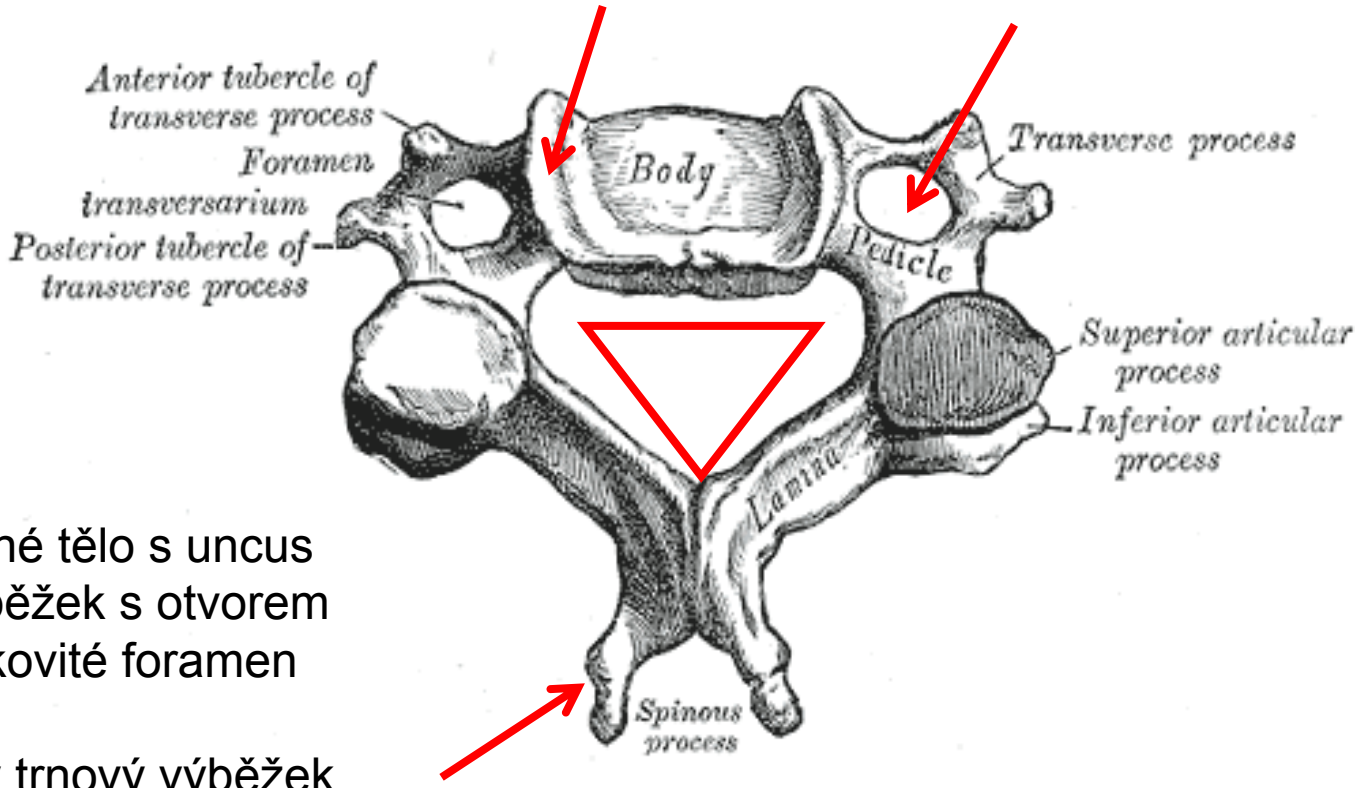

- malé oválné tělo s uncus
- příčný výběžek s otvorem
- trojúhelníkovité foramen vertebrale
- rozvidlený trnový výběžek

Krční obratle

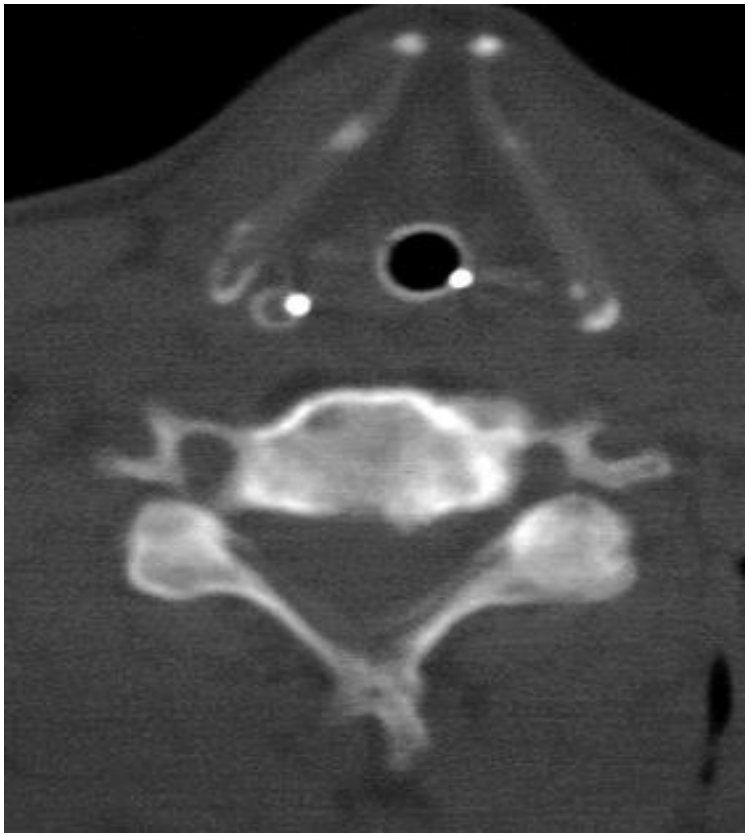

Nosič = *Atlas* (Cl)

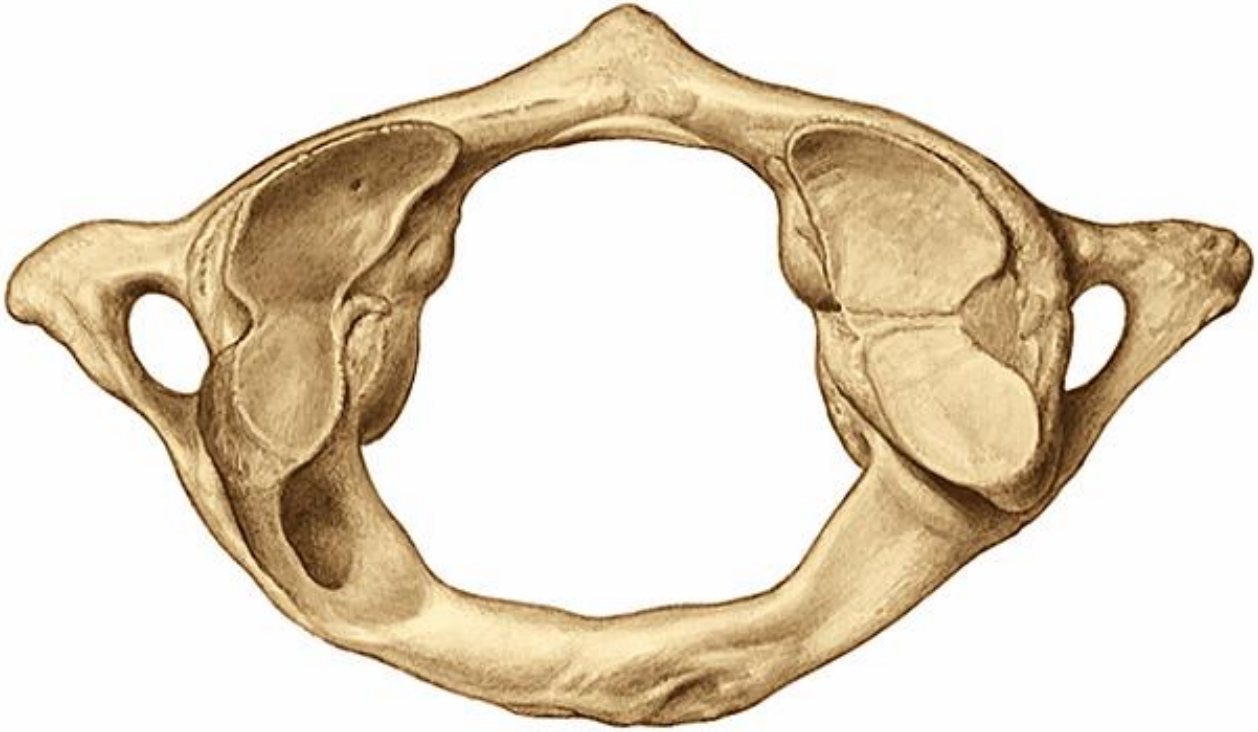

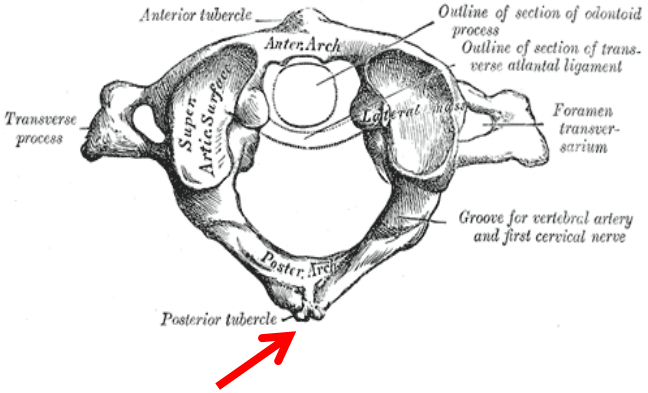

Massa lateralis atlantis
Facies articularis superior
Facies articularis inferior
Arcus anterior atlantis
Fovea dentis
Tuberculum anterius
Arcus posterior atlantis
Sulcus arteriae vertebralis
(Canalis arteriae vertebralis) – 10 %
Tuberculum posterius

Nosič = *Atlas*

- průběh a. vertebralis v *sulcus a. vertebralis*

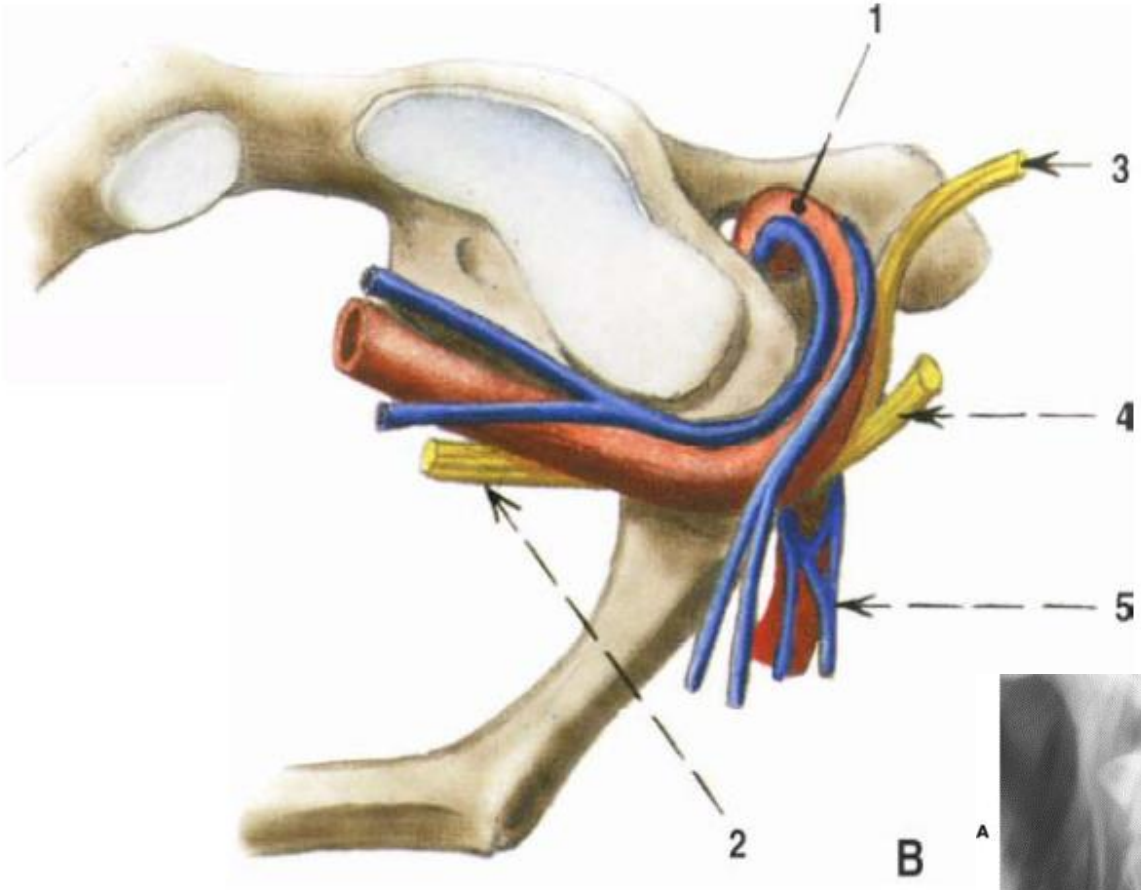

Canalis arteriae vertebralis
variace v 10 %

Čepovec = *Axis* (CII)

dříve „epistropheus“

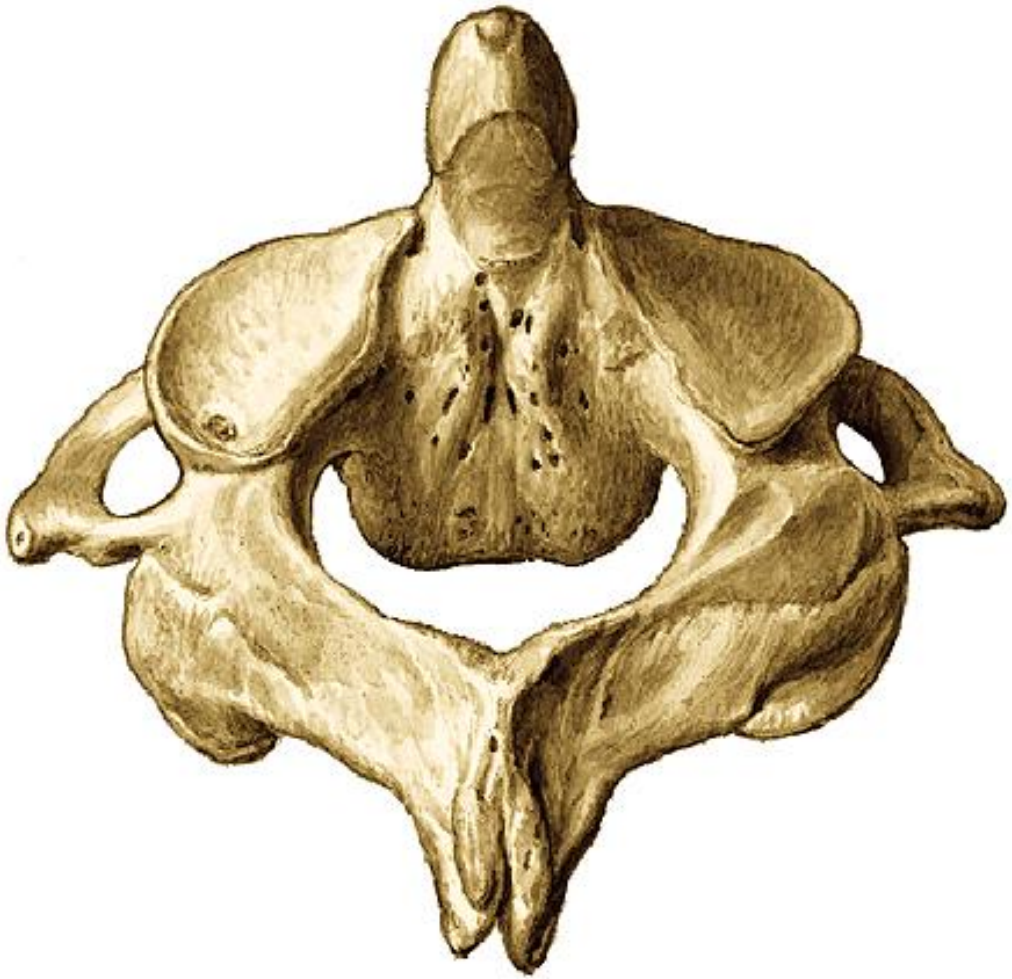

Dens axis
Apex dentis
Facies articularis anterior
Facies articularis posterior

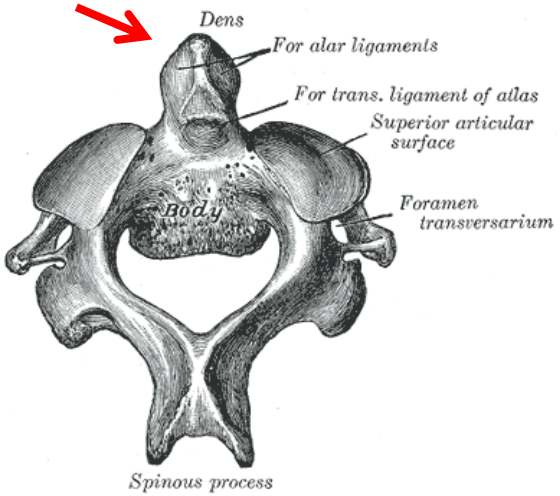

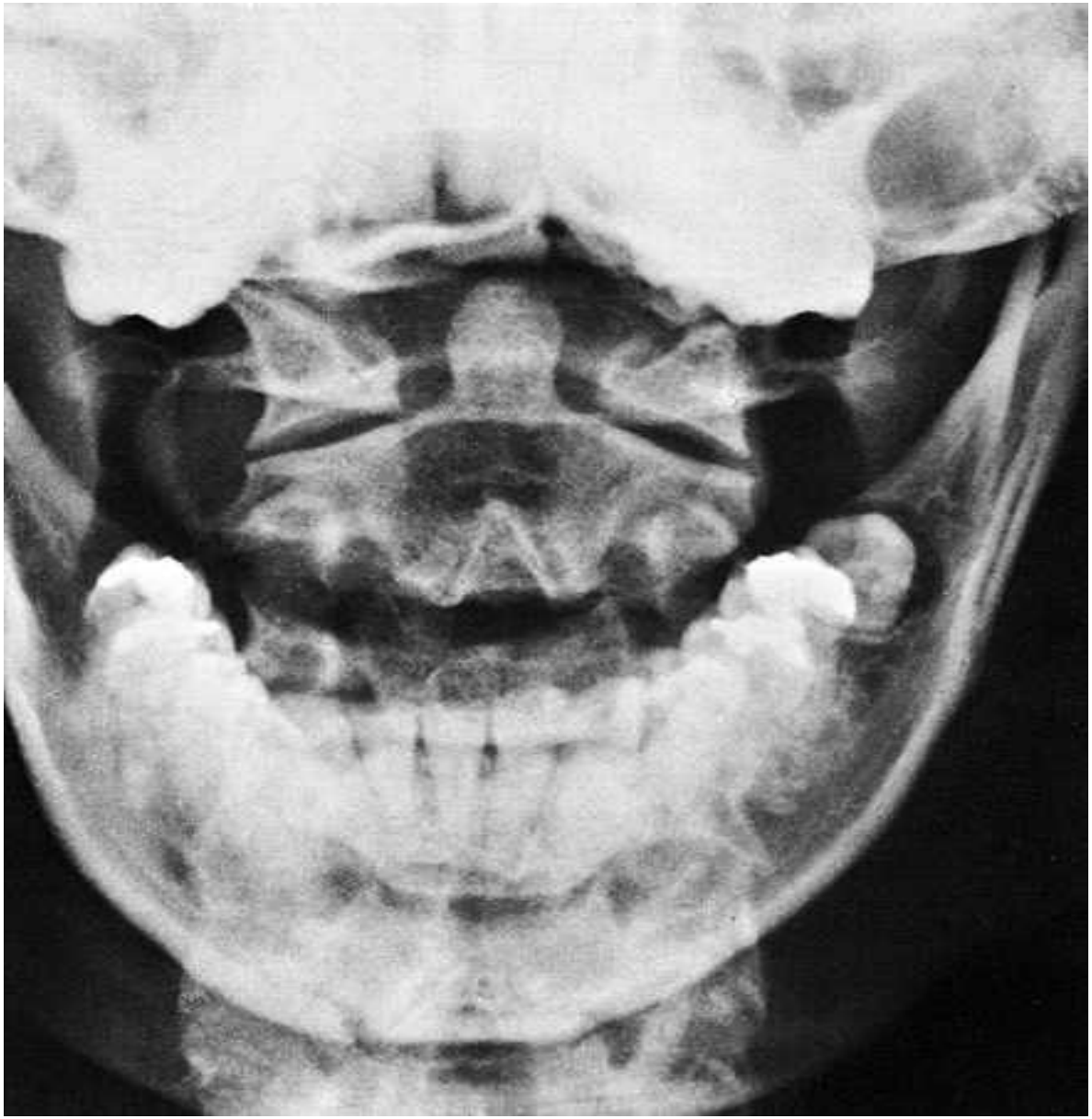

Další obratle

- **C VI**
  - výrazné tuberculum anterius = tuberculum **caroticum** *Chassaignaci*
- **C VII**
  - výrazný **paličkovitý** processus spinosus

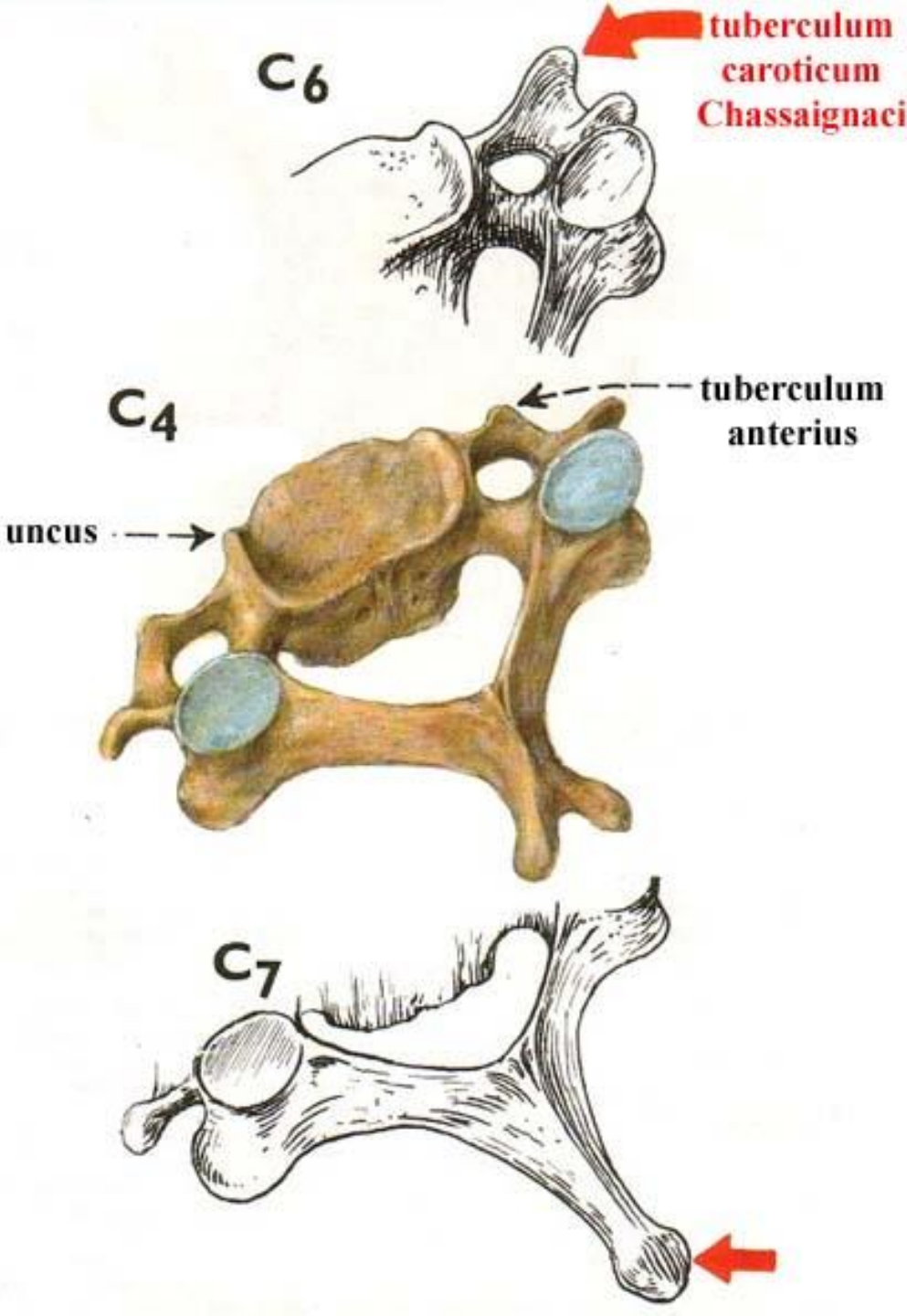

Průběh a. vertebralis

- pars cervicalis (CVI→CI)
- pars atlantica (CI)
- syndrom prohlížení katedrál

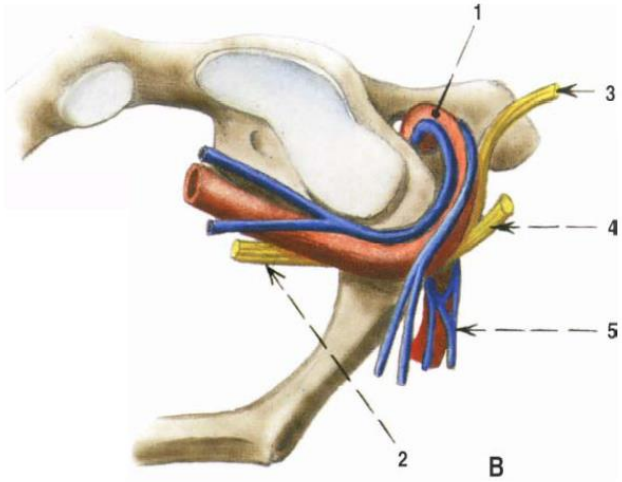

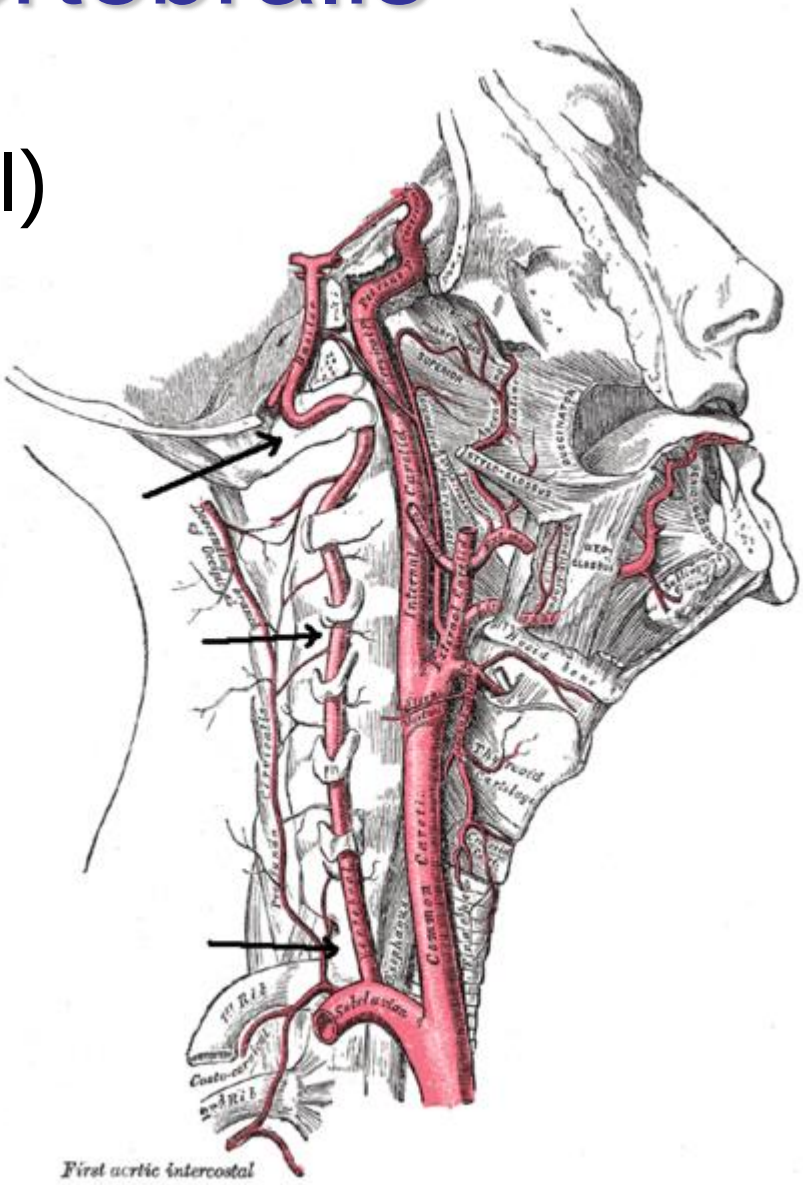

Arteriogram arteriae vertebrales

Rentgen krční páteře

28. Halswirbelsäule, seitlich

A
P

Vývojové vady krční páteře

spina bifida posterior

spina bifida anterior

http://esbirky.netadmin.cz/cz/instituce/narodni-muzeum/prirodovedecke-muzeum/antropologicka-sbirka/sbirka-minulych-populaci/prvni-krcni-obratel-atlas-5/

Klinické poznámky

- **zlomenina C1** (Jeffersonova zlomenina)
  - repozice ze zadního přístupu
- **zlomenina *dens axis***
  - přední transorální přístup (kompresní osteosyntéza dvěma šrouby)
- *cave:* okolní struktury (krční nervově-cévní svazek, *arteria vertebralis,* mícha)
- **krční žebro**
  - *variace*, nejčastěji u C7 – útlak okolí
- krční páteř – horní úsek C1+2, dolní C3-7

Densfraktur

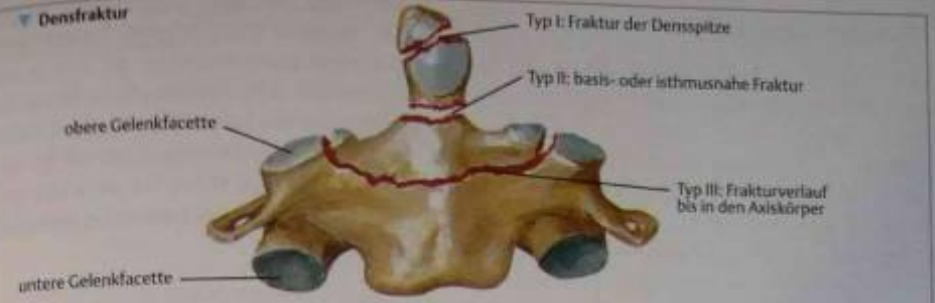

Jefferson-Fraktur des Atlas (C1)

Atlasringsprengung an einer oder an mehreren Stellen

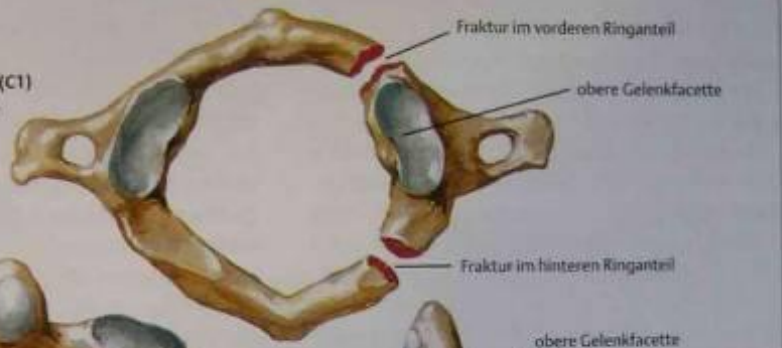

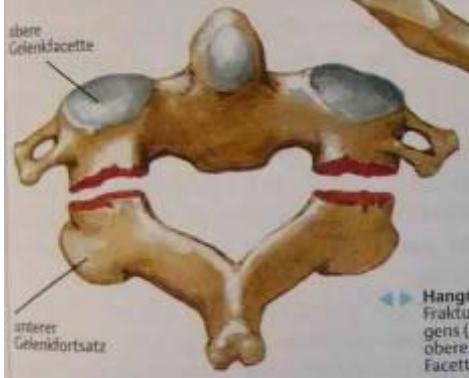

Hangman-Fraktur

Fraktur des Axisbogens (C2) zwischen oberer und unterer Facette

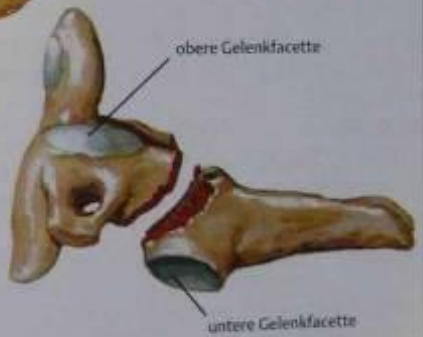

a

b

c

zlomenina dens axis

Berchtold/Bruch/Trentz: Chirurgie, 5.A. © Elsevier GmbH. www.studentconsult.deBerchtold/Bruch/Trentz: Chirurgie, 5.A. © Elsevier GmbH. www.studentconsult.de

Vertebrae thoracicae

Hrudní obratle [T I – T XII]
Fovea costalis superior
Fovea costalis inferior
Fovea costalis processus transversi

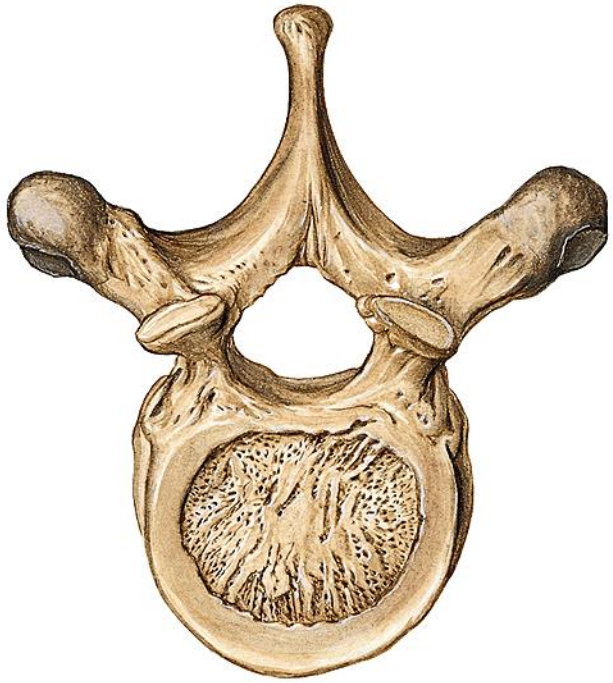

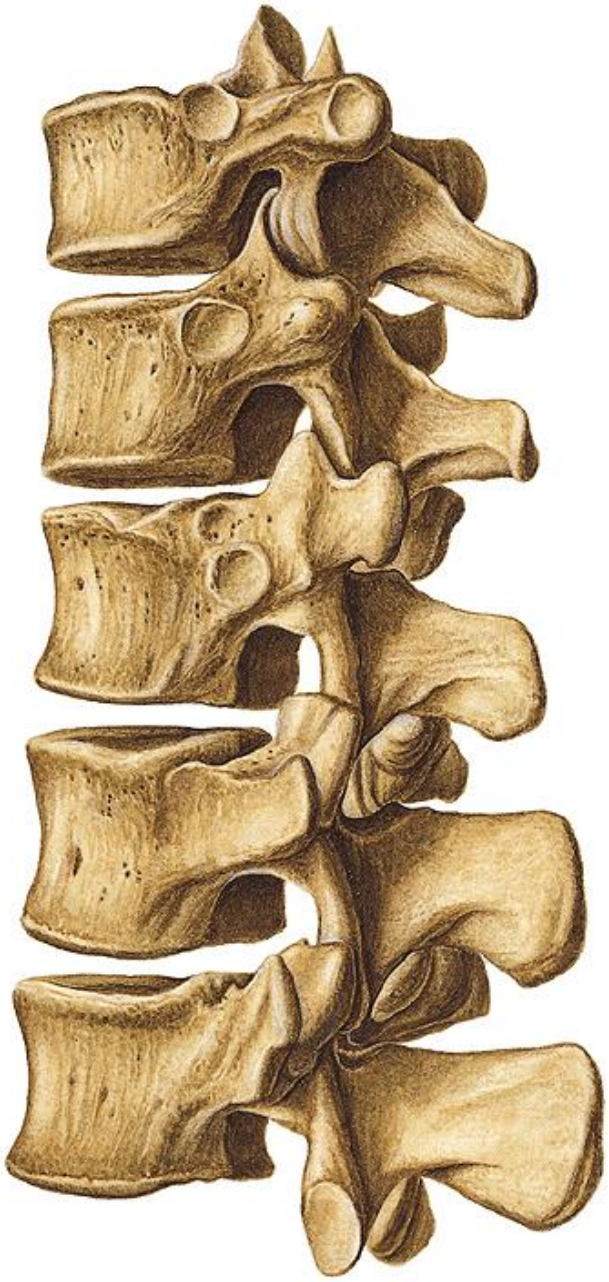

Hrudní obratle

- TI – TXII
- kloubní plošky pro žebra
- „šikmý“ trnový výběžek

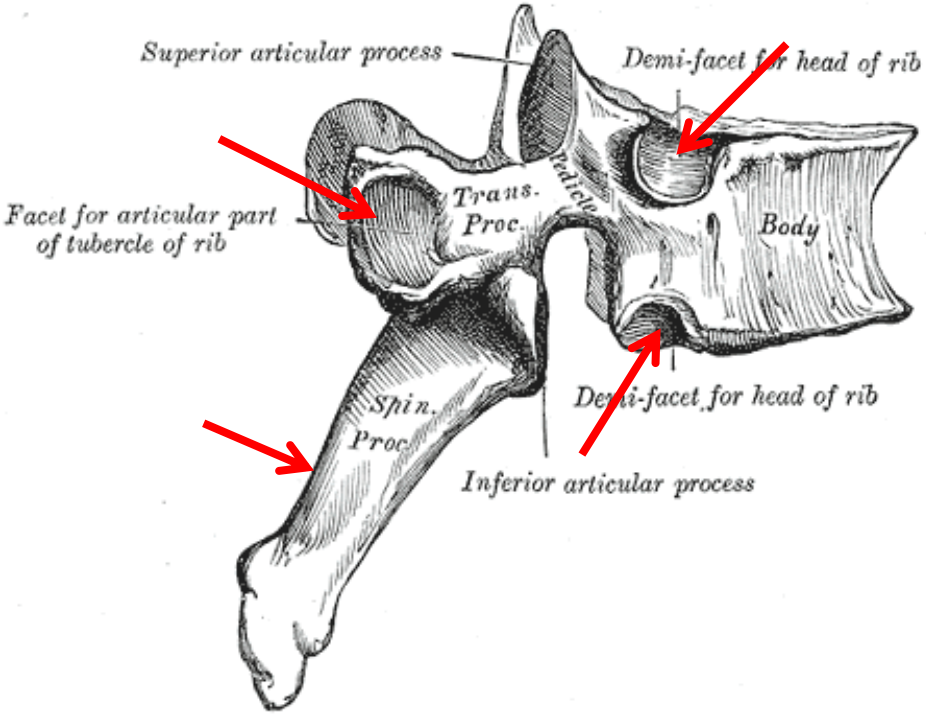

Hrudní obratle

T12

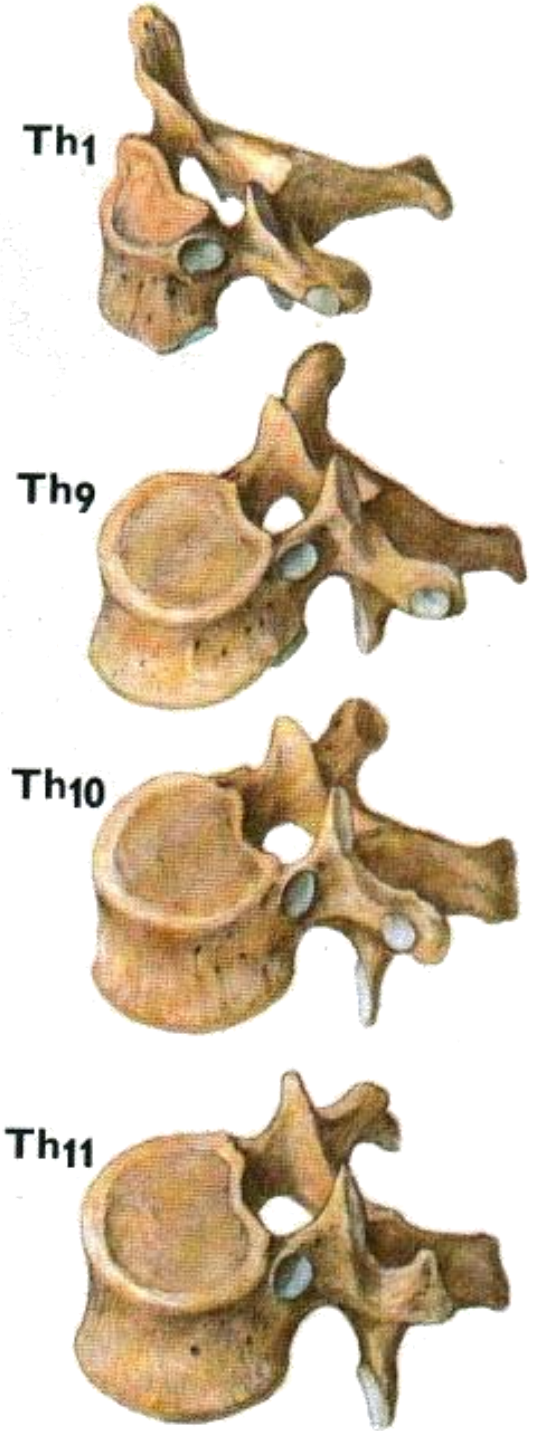

CT hrudního obratle

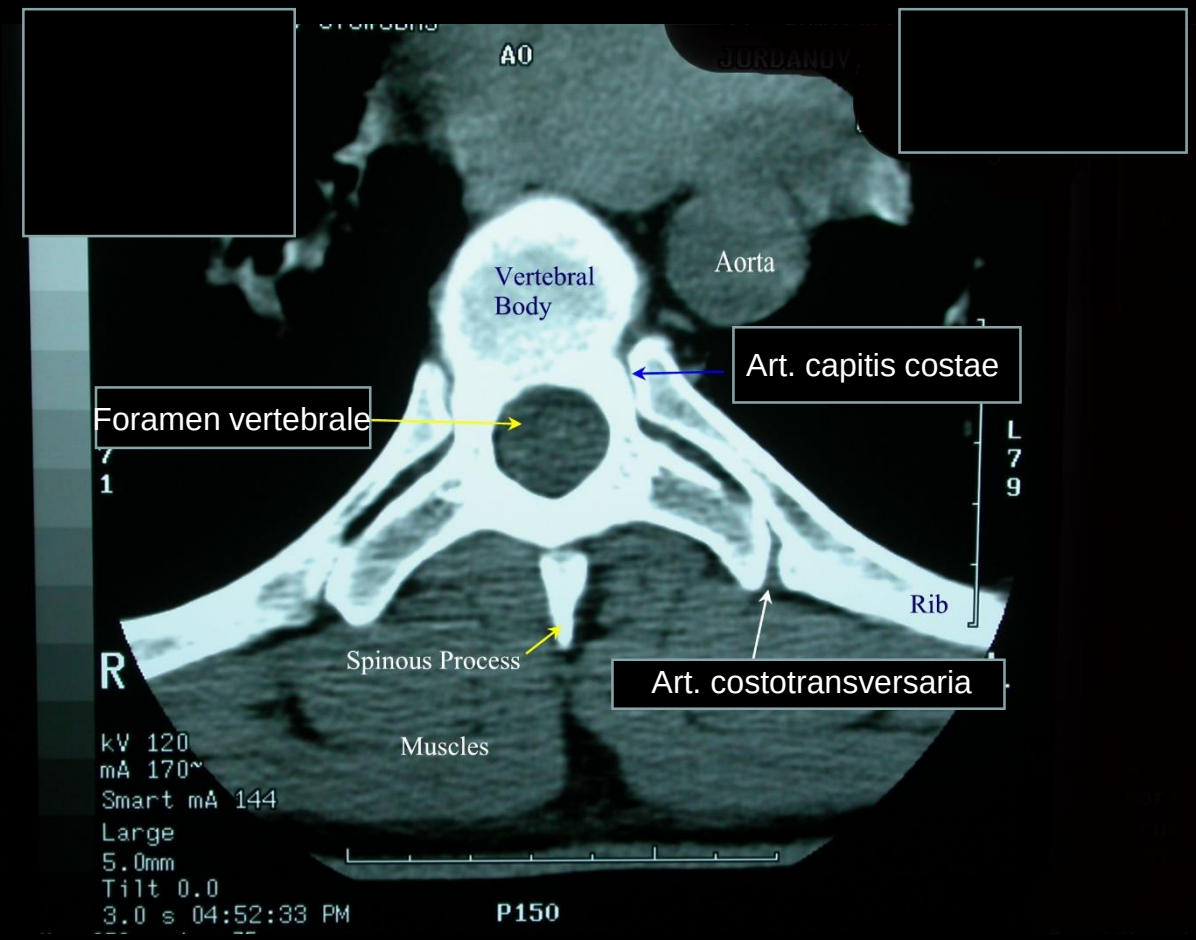

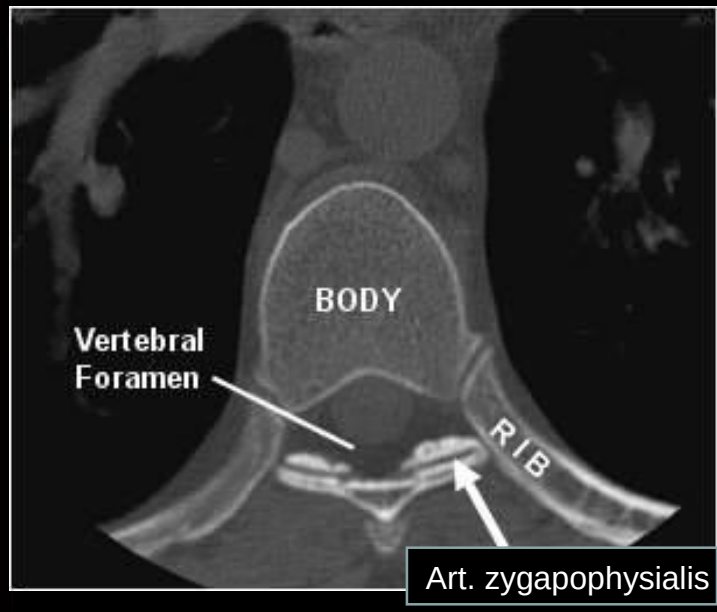

Rentgen hrudní páteře

Abb. 32. Brustwirbelsäule a.p.

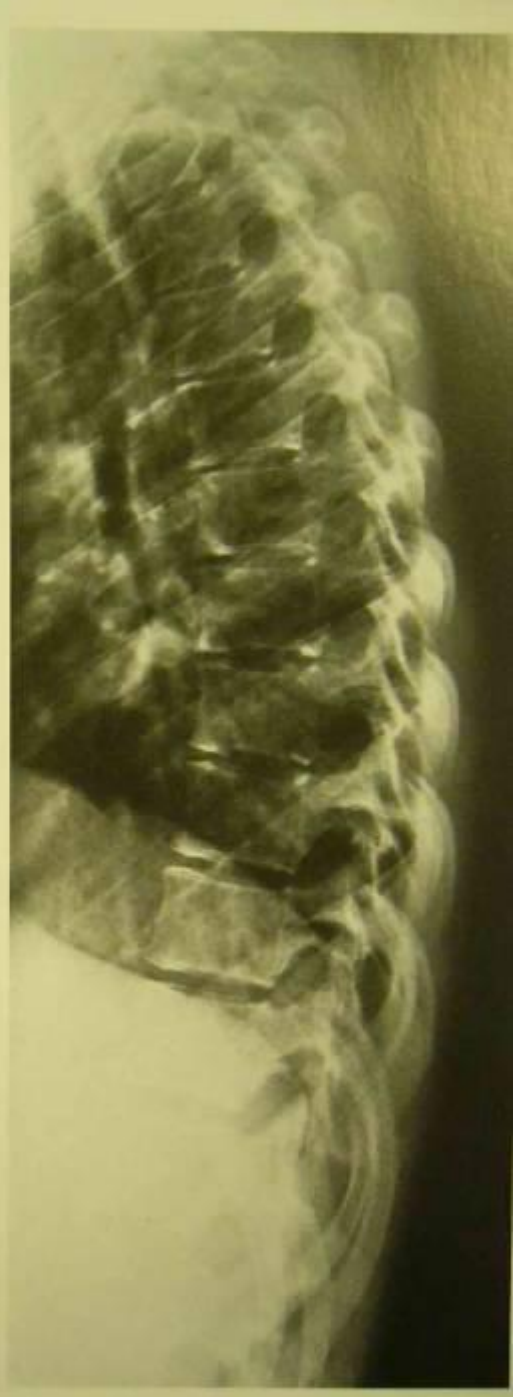

Abb. 33. Brustwirbelsäule, seitlich

srostlé hrudní obratle

Vertebrae lumbales

Bederní obratle [L I - L V]
Processus accessorius (kaudálně)
Processus costalis (dříve costarius)
Processus mammillaris (kraniálně)

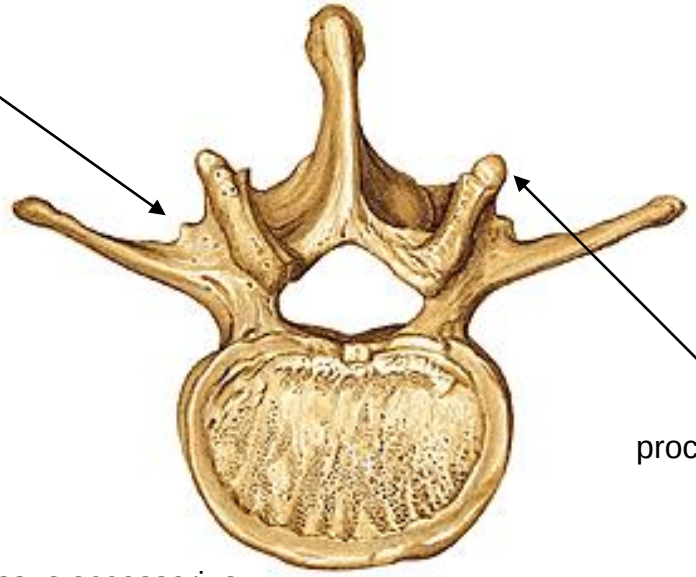

processus accessorius

processus mammillaris

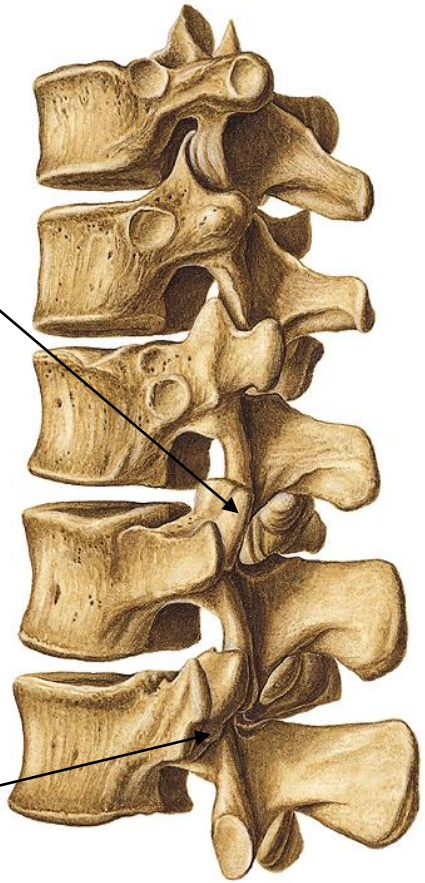

Bederní obratle

- LI – LV
- plochý, široký, destičkovitý trnový výběžek
- spíše sagitálně umístěné kloubní plošky
- trojúhelníkovitý obratlový otvor
- velké vysoké oválné tělo

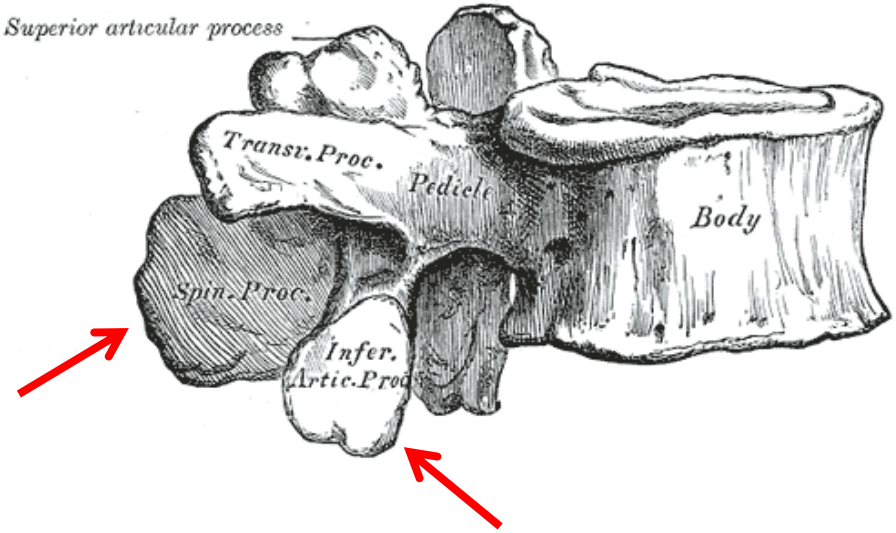

CT bederního obratle

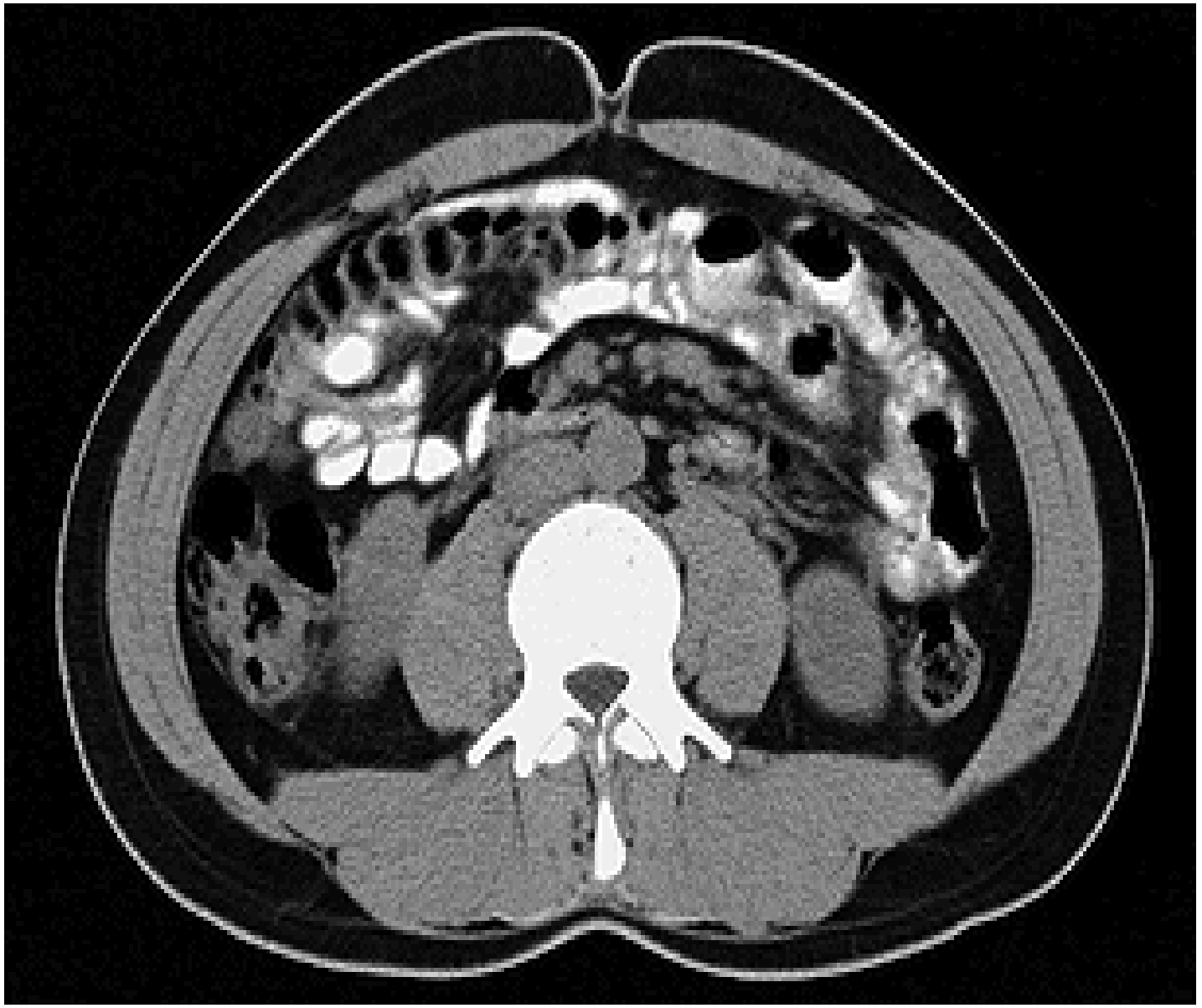

Rentgen bederní páteře

Abb. 34. Lendenwirbelsäule a.p.

säule, seitlich

Vývojové vady bederní páteře

Spondylolýza

= neuzavření zadního oblouku
- u čtvrtého a pátého bederního obratle

http://esbirky.netadmin.cz/cz/instituce/narodni-muzeum/prirodovedecke-muzeum/antropologicka-sbirka/sbirka-minulych-populaci/dva-bederni-obratle-3/

http://esbirky.netadmin.cz/cz/instituce/narodni-muzeum/prirodovedecke-muzeum/antropologicka-sbirka/sbirka-minulych-populaci/bederni-obratle-l4-l5/

Patologické stavy bederní páteře

spondylartritída bederních obratlů L1-L4

http://esbirky.netadmin.cz/cz/instituce/narodni-muzeum/prirodovedecke-muzeum/antropologicka-sbirka/sbirka-minulych-populaci/bederni-obratle-l1-4/

srůst dvou hrudních obratlů

Patologické stavy bederní páteře

Klinické poznámky

- nejčastější zlomeniny obratlů se nacházejí v oblasti přechodu T a L páteře (T12 – L2)
- klasifikace zlomenin – 3 sloupce dle Denise
- kompresivní zlomeniny (osteoporóza, metastázy nádorů), tříštivé zlomeniny, (Chanceho zlomenina)
- operační léčba pouze u nestabilních zlomenin (zadní přístup)
- poranění nervových struktur!
  - (Brown-Séquardův syndrom)
- pozdní následky

- klasifikace zlomenin

3 sloupce dle Denise

- kompresivní zlomenina

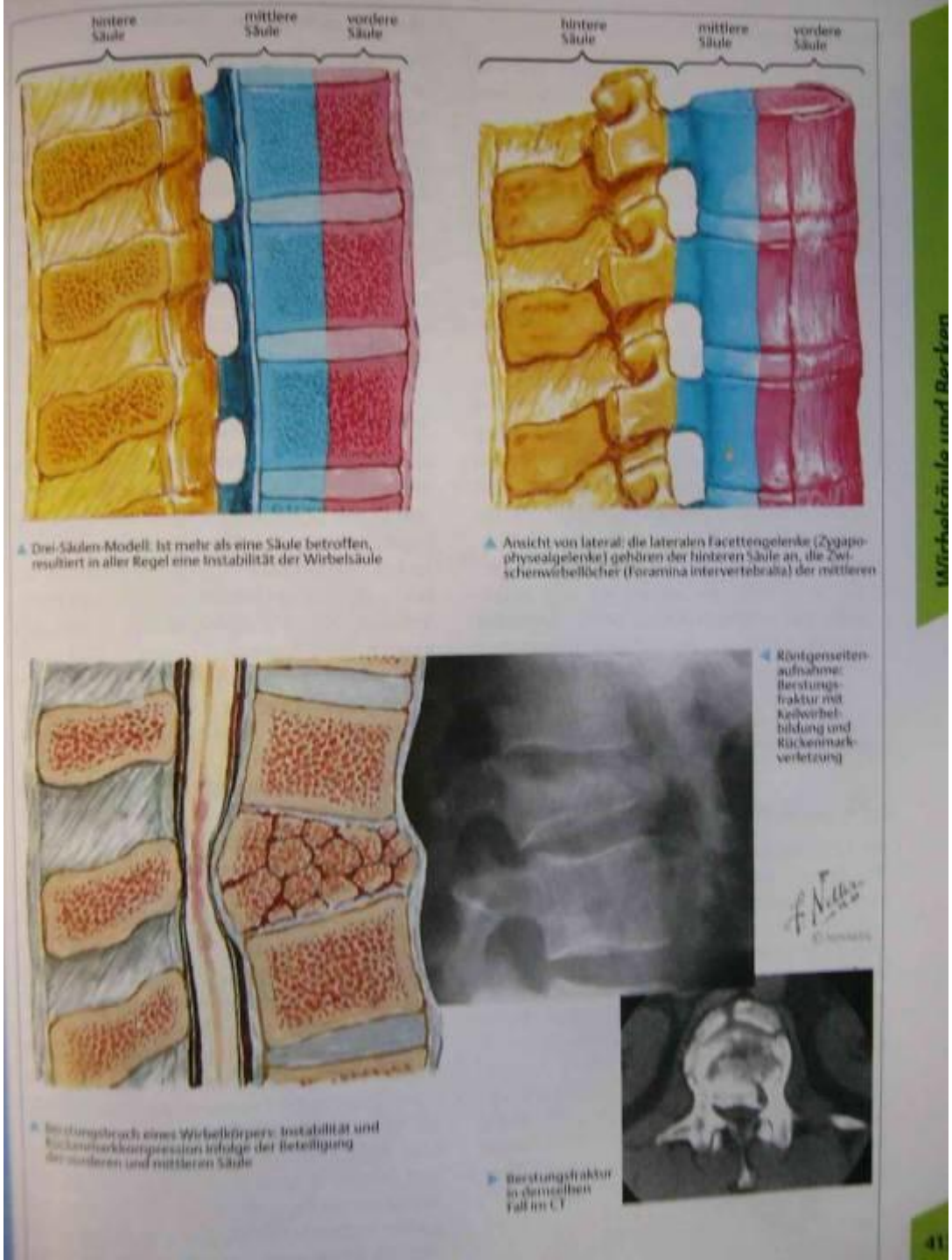

Stabilní a nestabilní zlomenina

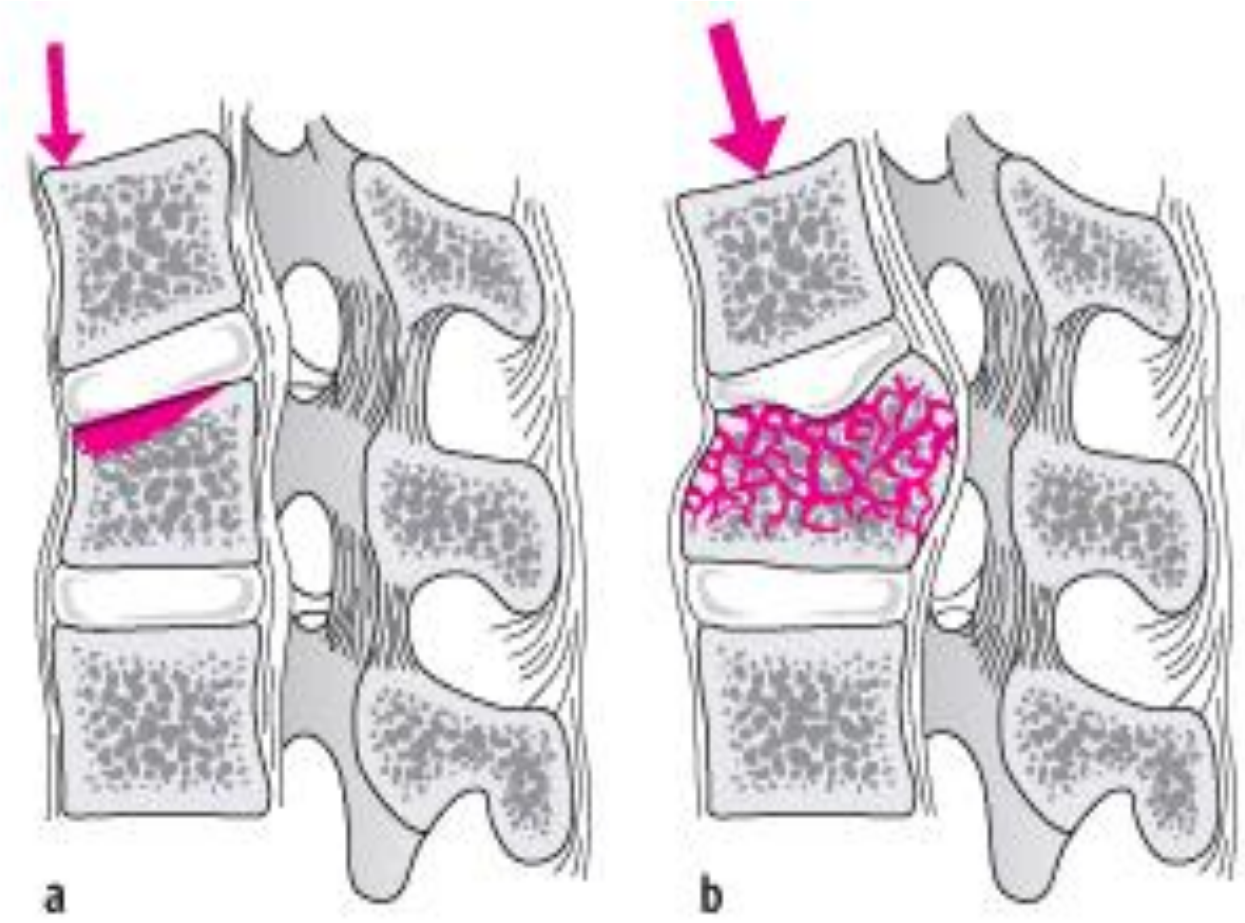

Berchtold/Bruch/Trentz: Chirurgie, 5.A. © Elsevier GmbH. www.studentconsult.de

Chanceova zlomeina

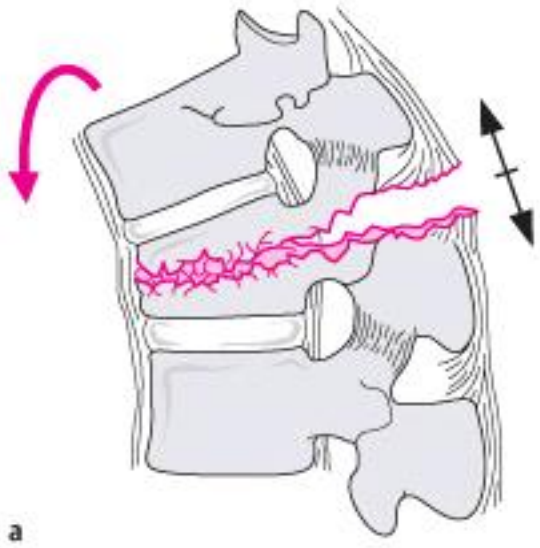

a

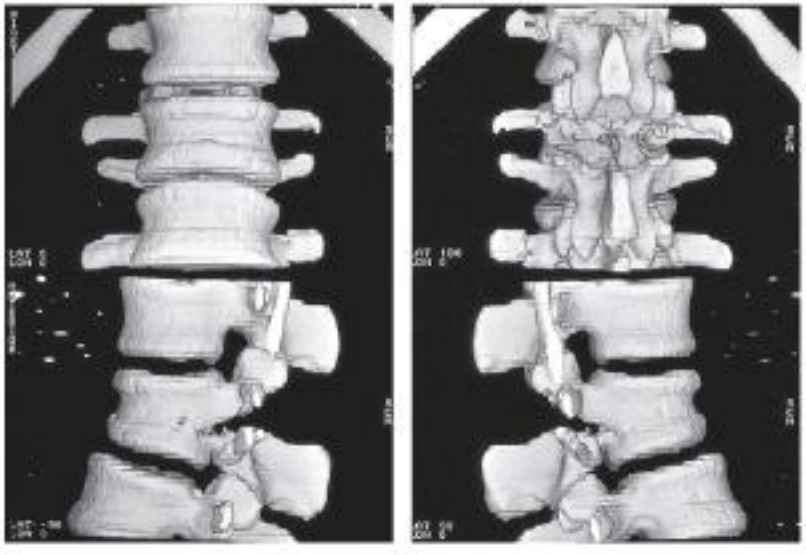

b

Berchtold/Bruch/Trentz: Chirurgie, 5.A. © Elsevier GmbH. www.studentconsult.de

Léčba zlomenin

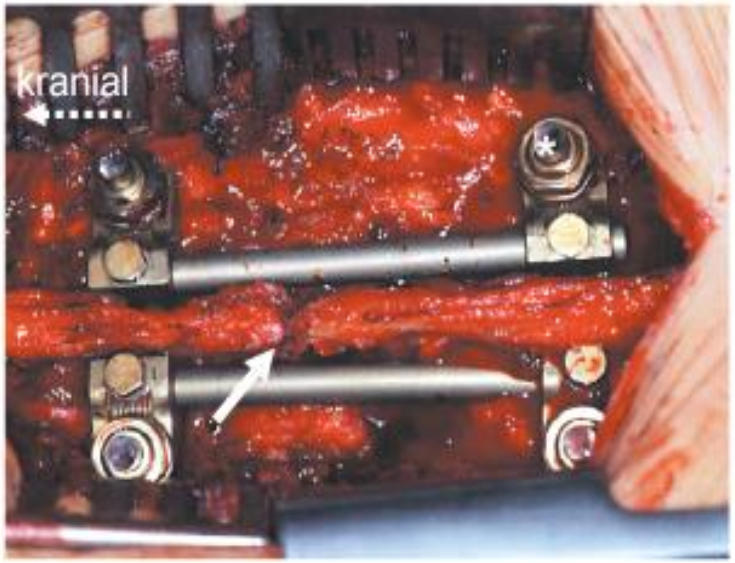

Berchtold/Bruch/Trentz: Chirurgie, 5.A. © Elsevier GmbH. www.studentconsult.de

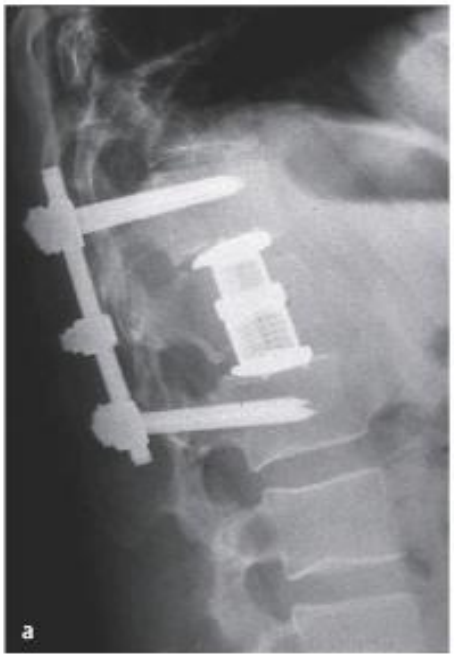

Berchtold/Bruch/Trentz: Chirurgie, 5.A. © Elsevier GmbH. www.studentconsult.de

l/Bruch/Trentz: Chirurgie, 5.A. © Elsevier GmbH. www.studentconsult.de

Výhřez ploténky

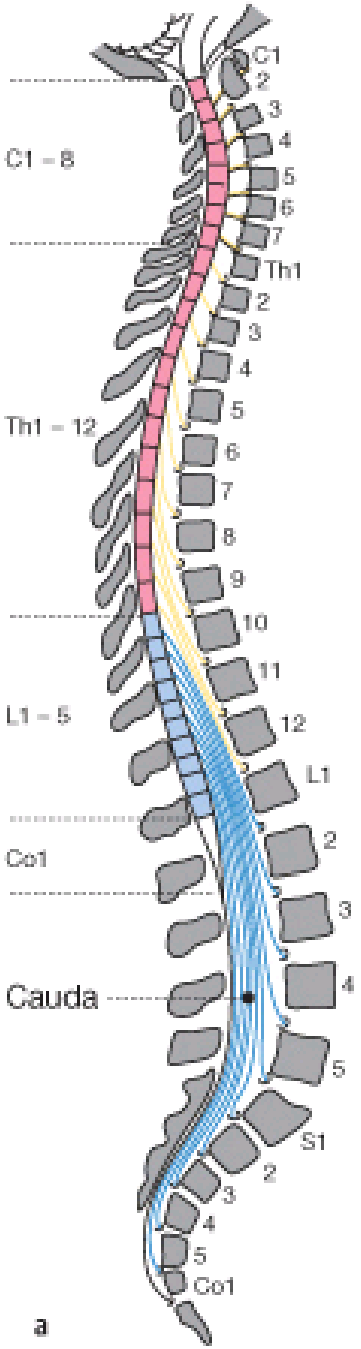

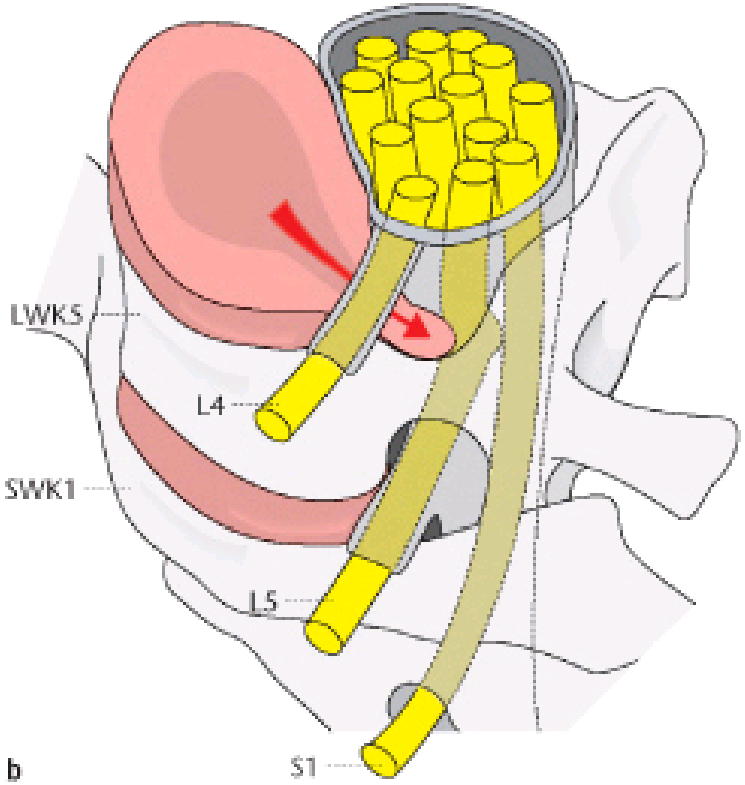

Berchtold/Bruch/Trentz: Chirurgie, 5.A. © Elsevier GmbH. www.studentconsult.de

Os sacrum

(vertebrae sacrales SI – SV)

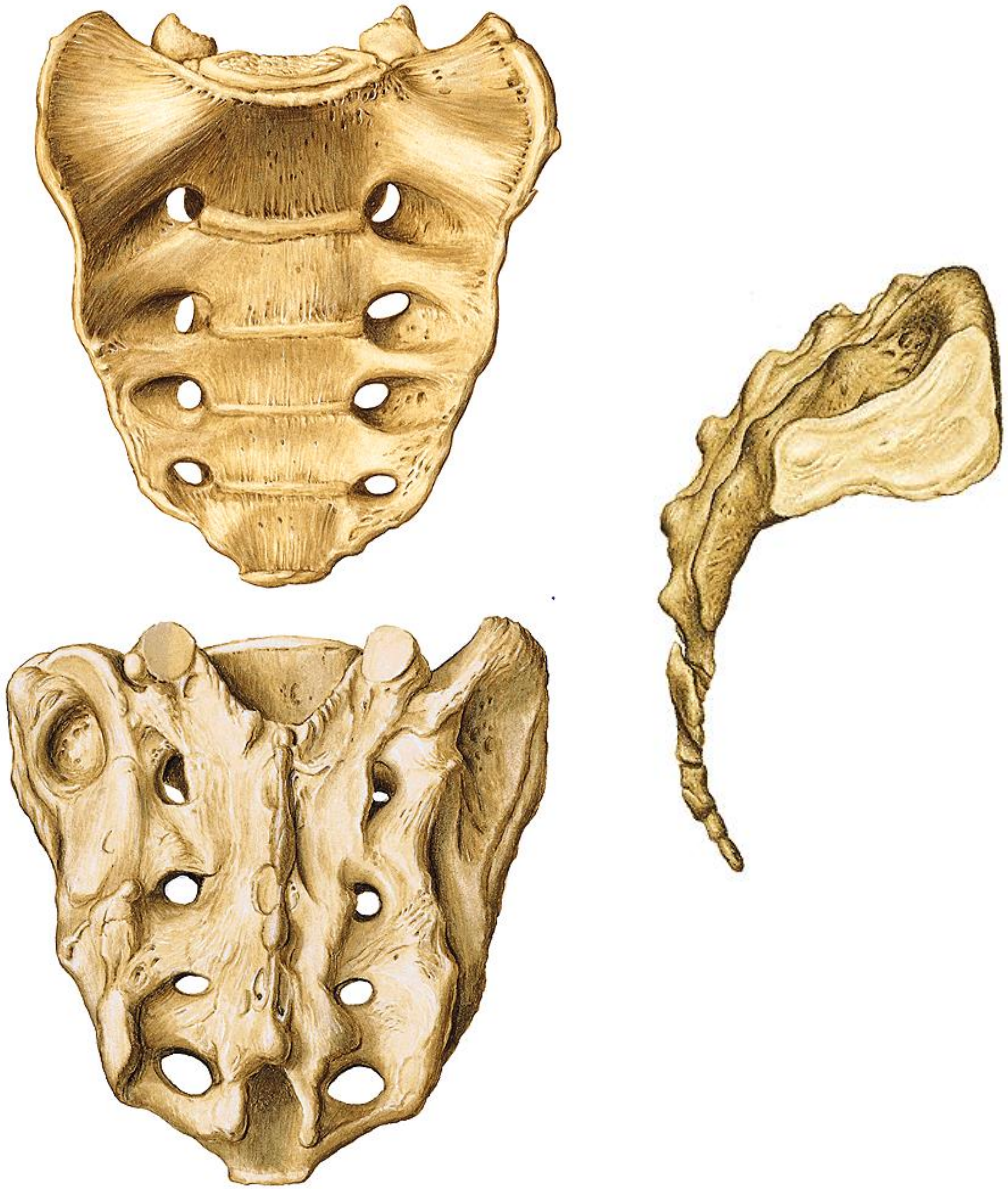

Křížová kost
Basis ossis sacri
Promontorium
Ala ossis sacri
Processus articularis superior
Pars lateralis
Facies auricularis
Tuberositas ossis sacri
Facies pelvica
Lineae transversae
Foramina intervertebralia
Foramina sacralia anteriora
Facies dorsalis
Crista sacralis mediana
Foramina sacralia posteriora
Crista sacralis medialis
Crista sacralis lateralis
Cornu sacrale
Canalis sacralis
Hiatus sacralis
Apex ossis sacri; Apex ossis sacralis

Křížová kost

- 5 splynutých křížových obratlů
- vývojový původ částí

- sakralizace lumbálních obratlů
- lumbalizace sakrálních obratlů

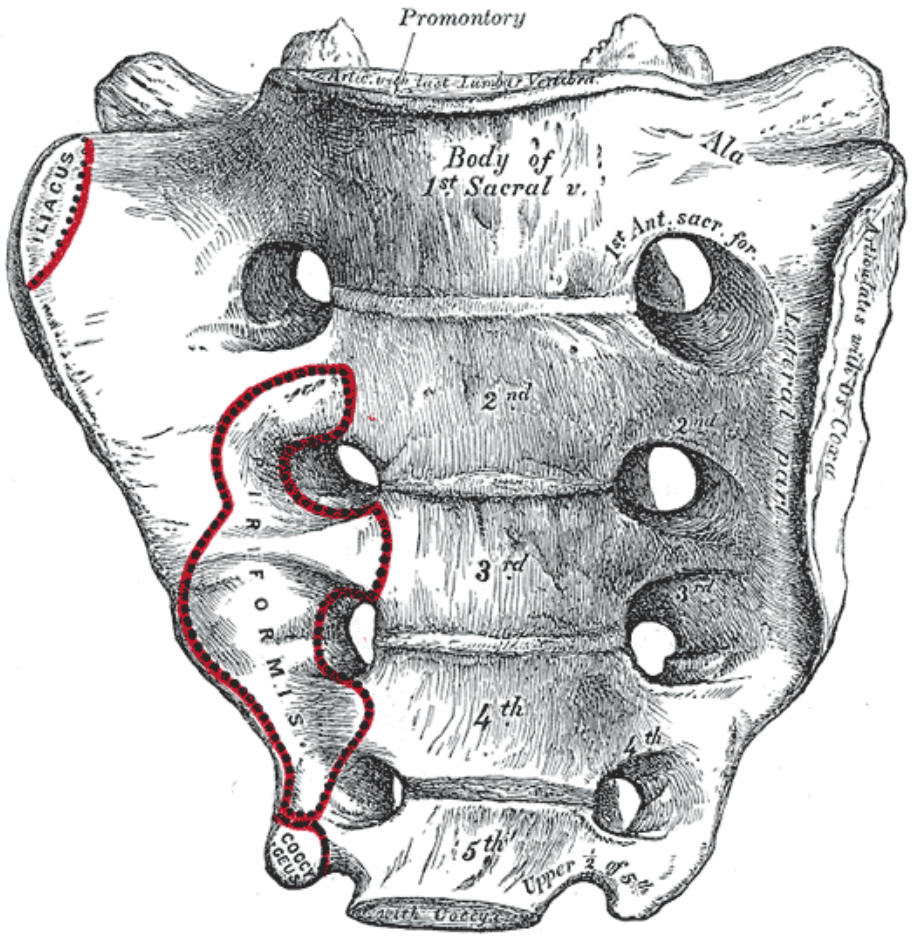

Kostrč (Os coccygis)

- cornua coccygea
- 3-5 srostlých obratlů (Co)
- zakrnělá část páteře
- 1 pár míšních nervů

- *vyšetření per rectum*

Vývojové vady křížové kosti a kostrče

synostosis sacrococcygea

Vývojové vady křížové kosti a kostrče

lumbalizace / sakralizace

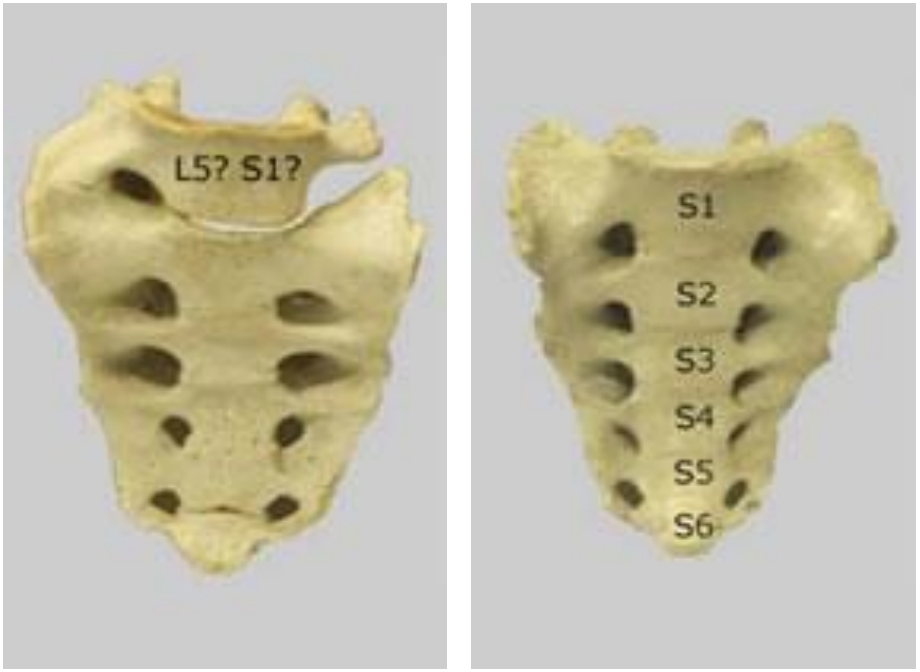

http://sympol3.charite.de/docent/cds/ANA_wirbelbauplan/eee/wirbel.htm

canalis sacralis apertus
otevřený páteřní kanál

Sakralizace L5

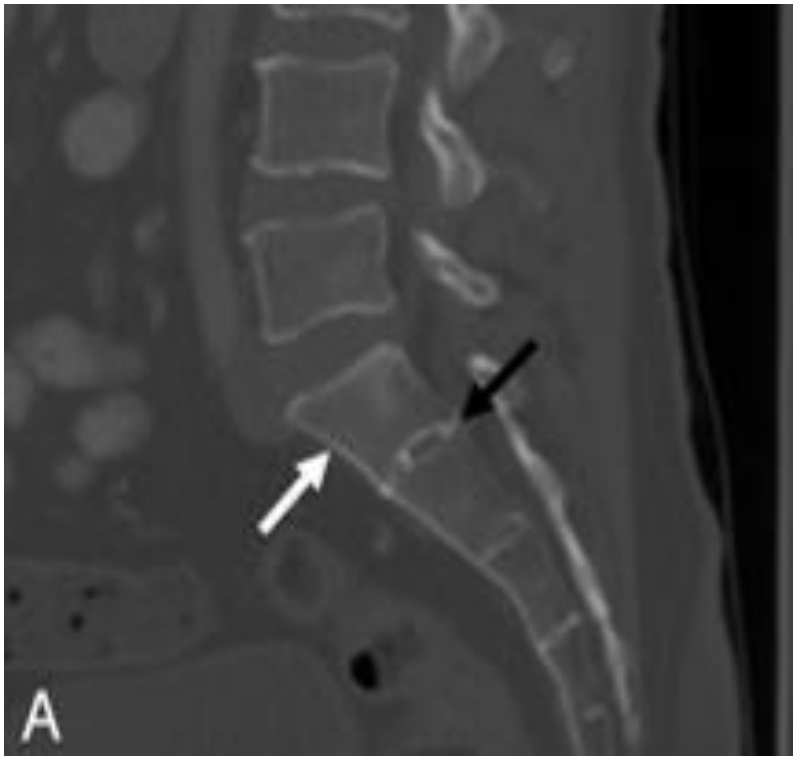

sakralizace L5 – bílá šipka
vymizelá meziobratlová ploténka – černá šipka

http://esbirky.netadmin.cz/cz/materialu/antropologicky-material/kost-krizova-4/

http://www.ajnr.org/content/31/10/1778/F8.expansion.html

Lumbalizace S1

Úplná lumbalizace S_1

+

Spina bifida lateralis (spondylolysis) S_1

navíc jsou na obratli vytvořeny početné okrajové osteofyty jako známky deformující spondylózy (viz oddíl 5/obr. 33-35)

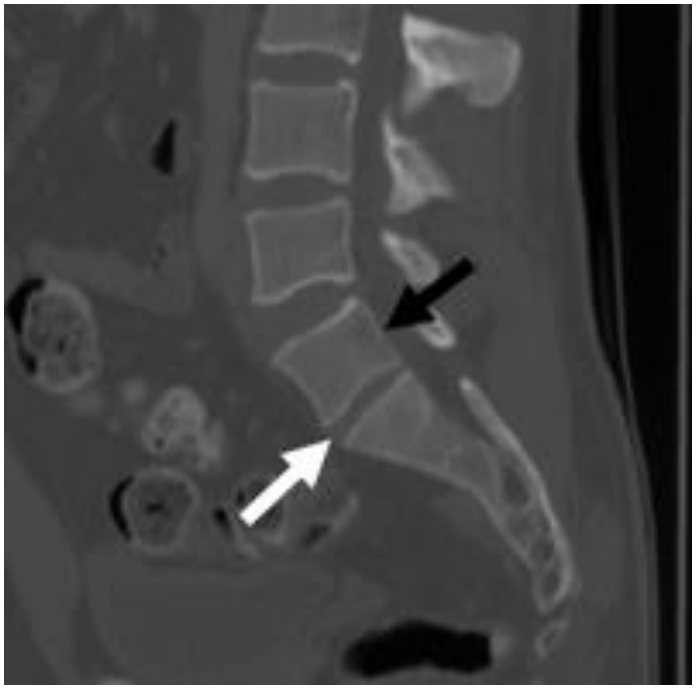

lumbalizace S1 – černá šipka
dobře vytvoření meziobratlová ploténka – bílá šipka

http://www.docstoc.com/docs/57155513/Variety_-anom%E9%86%A0ie-a-patologie-kos#

http://www.ajnr.org/content/31/10/1778.full

Spojení na páteři

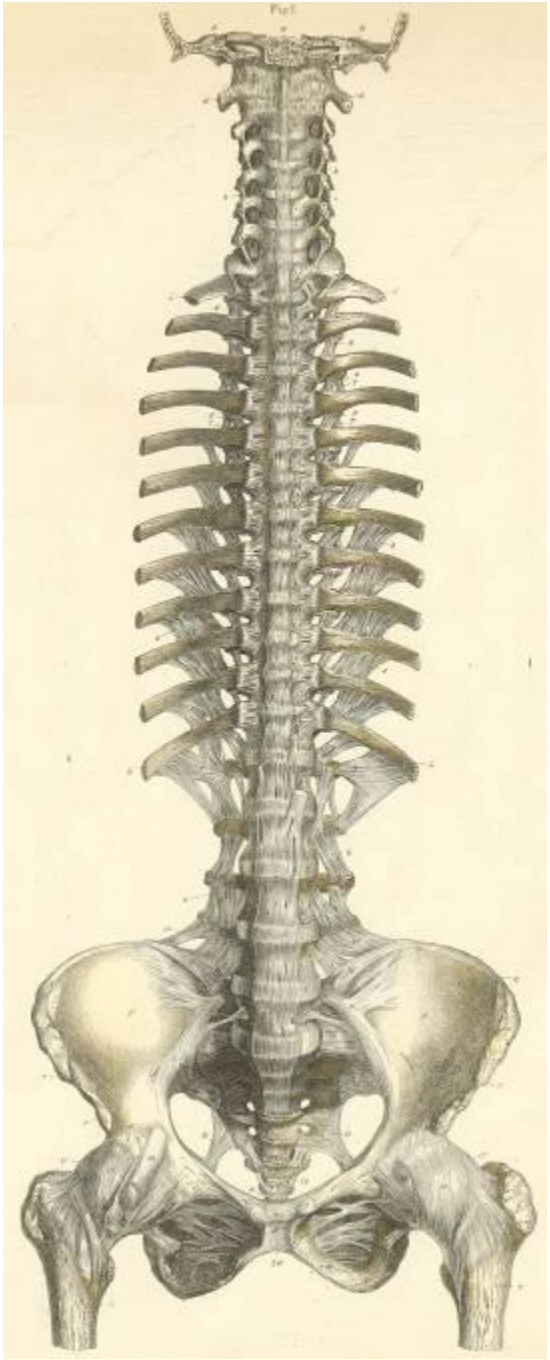

Spojení na páteři

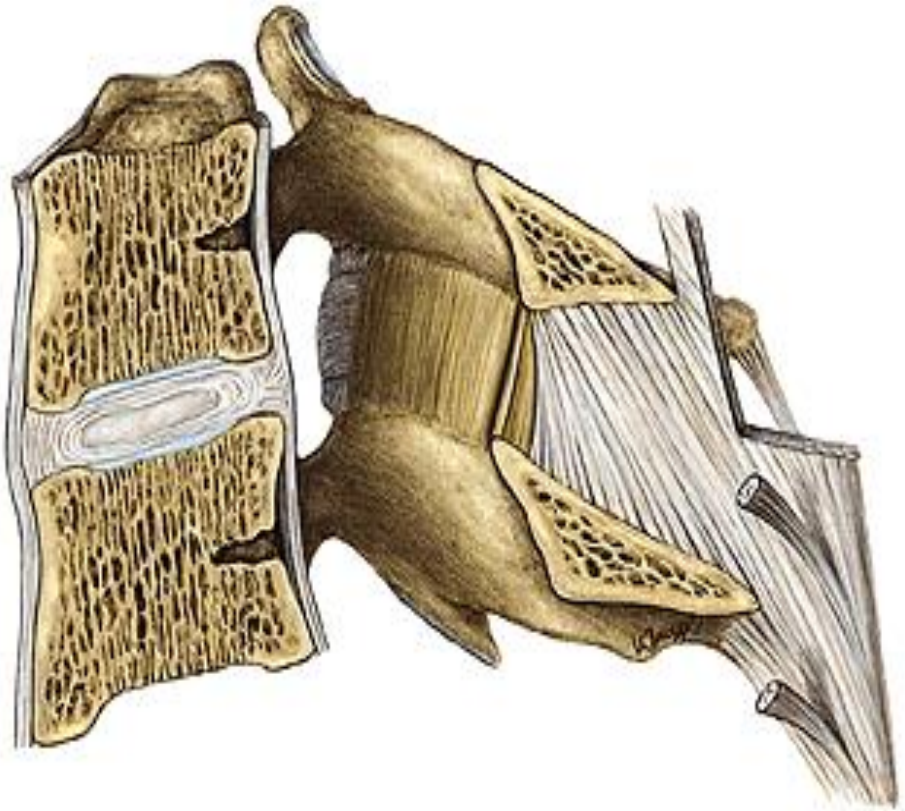

- **Synarthroses**
  - syndesmoses = vazy
    - dlouhé
    - krátké
  - symphyses = disci intervetebrales
    - symphysis intervetebralis
    - symphysis sacrocyoccygea
- **Diarthroses** = klouby
  - artt. atlantoaxiales
  - artt. zygapophysiales
  - art. lumbosacralis

Symphyses intervertebrales

- discus intervertebralis = meziobratlová ploténka
- anulus fibrosus
- nucleus pulposus

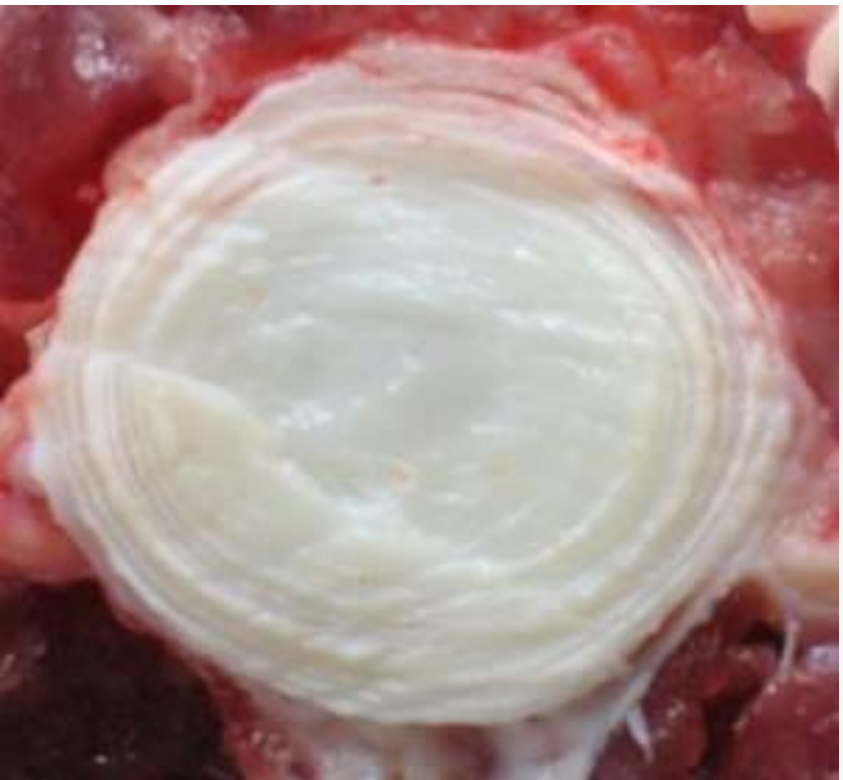

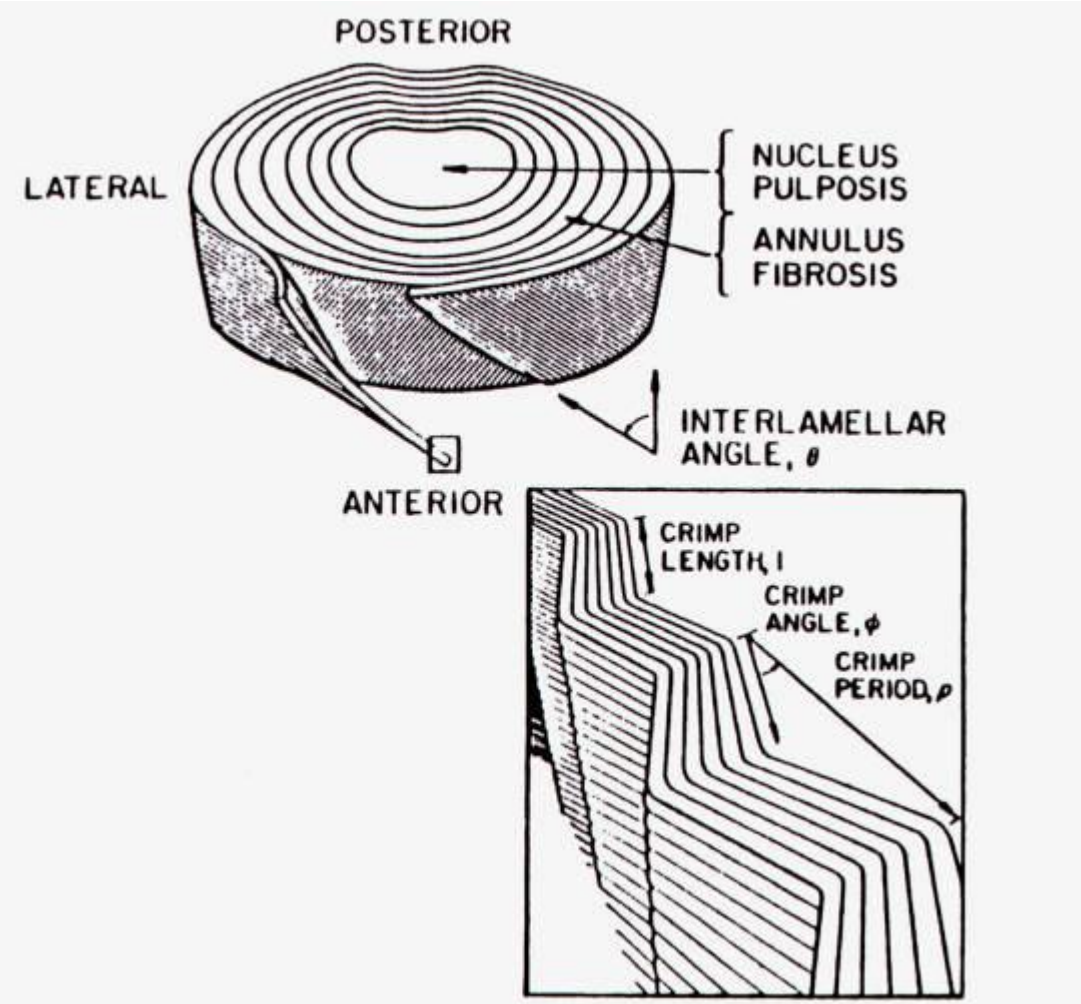

Symphyses intervertebrales
Meziobratlové spony

- spojují pohyblivou oblast páteře
- 23 plotének
- první mezi C2 a C3, předposlední mezi L5 a S1, poslední mezi S5 a Co1
- kraniokaudálně se zvětšují
- **anulus fibrosus** – vnější část ploténky tvořená vazivovou chrupavkou, na povrchu hyalinní
- **nucleus pulposus** – vodnaté jádro kulového tvaru přibližně ve středu ploténky
  - protože kapalina je nestlačitelná, obratle se pohybují na tomto jádře
- zajímavost:
  - v pozdějším věku má tělo méně tekutin → sníží se výška ploténky → páteř se snižuje a vyklenuje
  - ploténky se zmenšují přímo úměrně zatížení → ráno jsme vyšší než večer

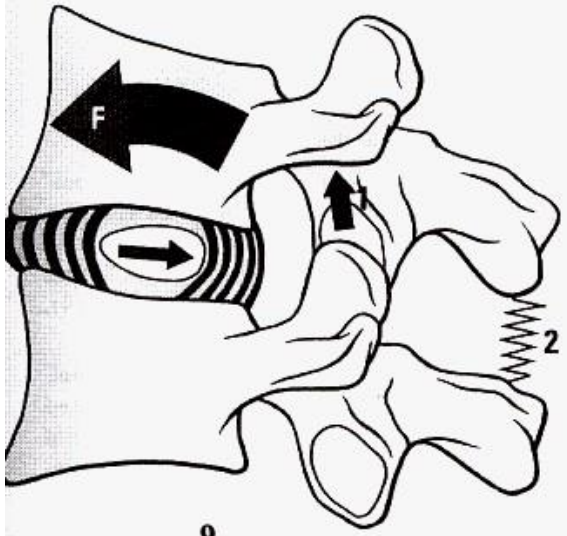

9

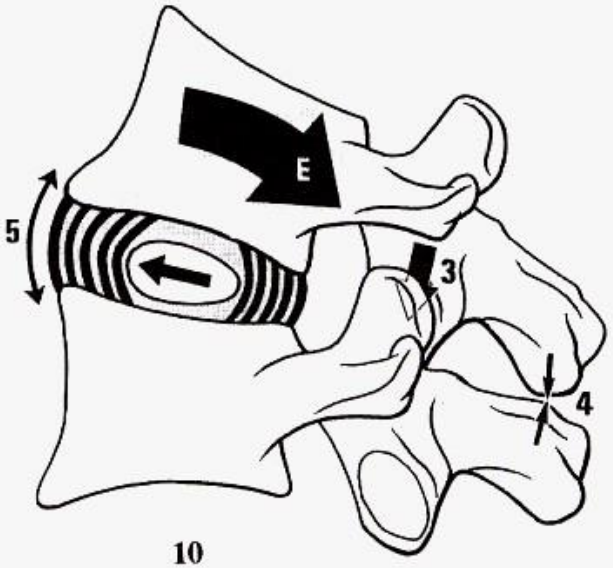

10

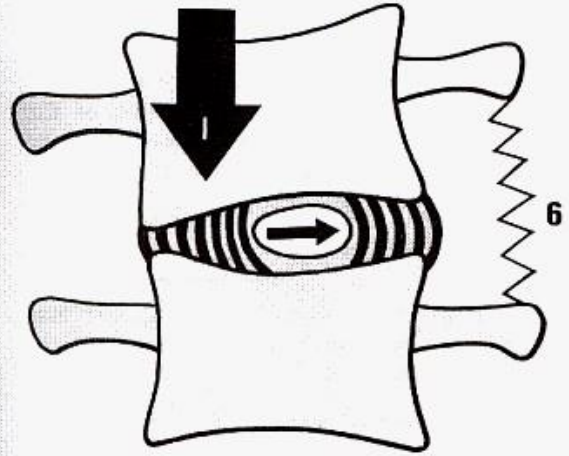

11

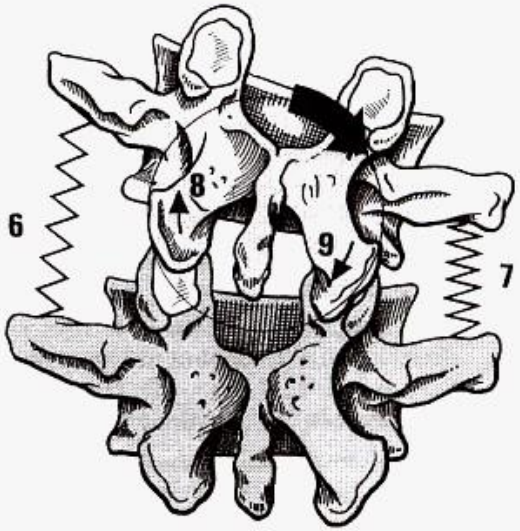

12

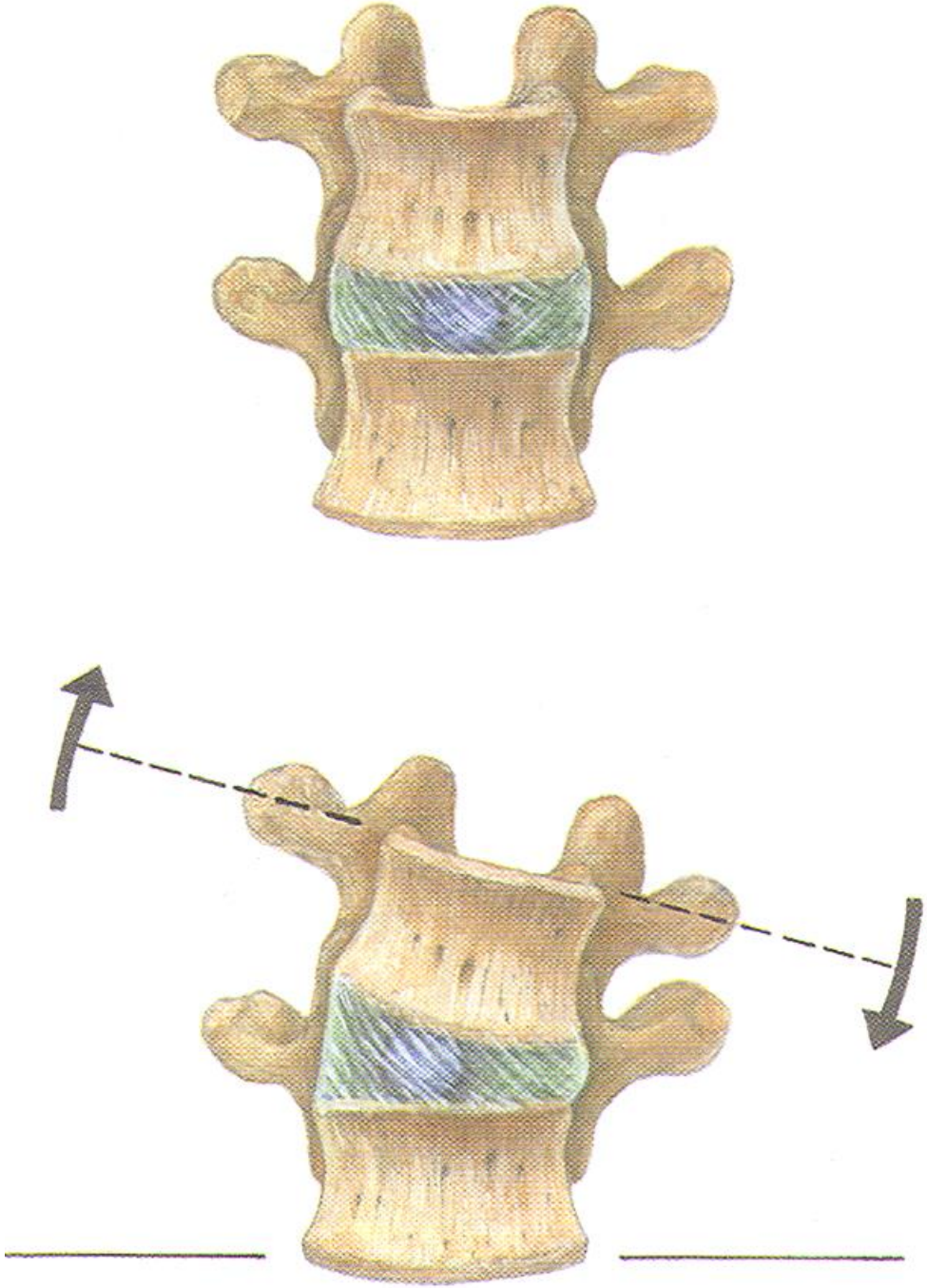

Vyhřeznutí ploténky

- Schmorlův uzel (morbus Scheuermann)
- do páteřního kanálu (útlak míchy)

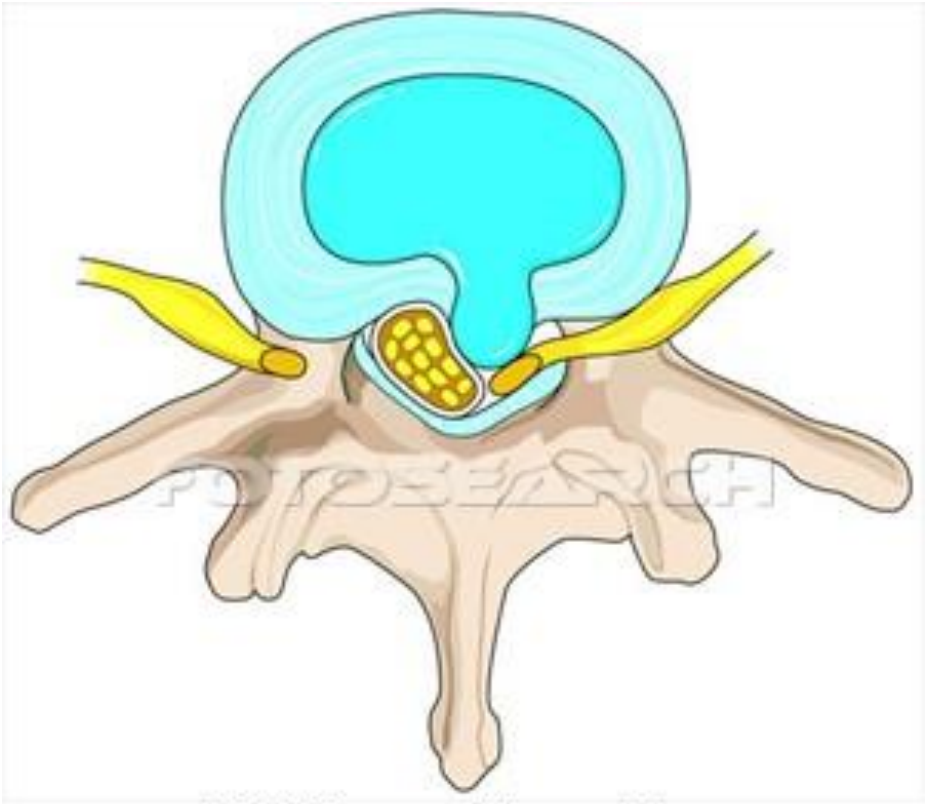

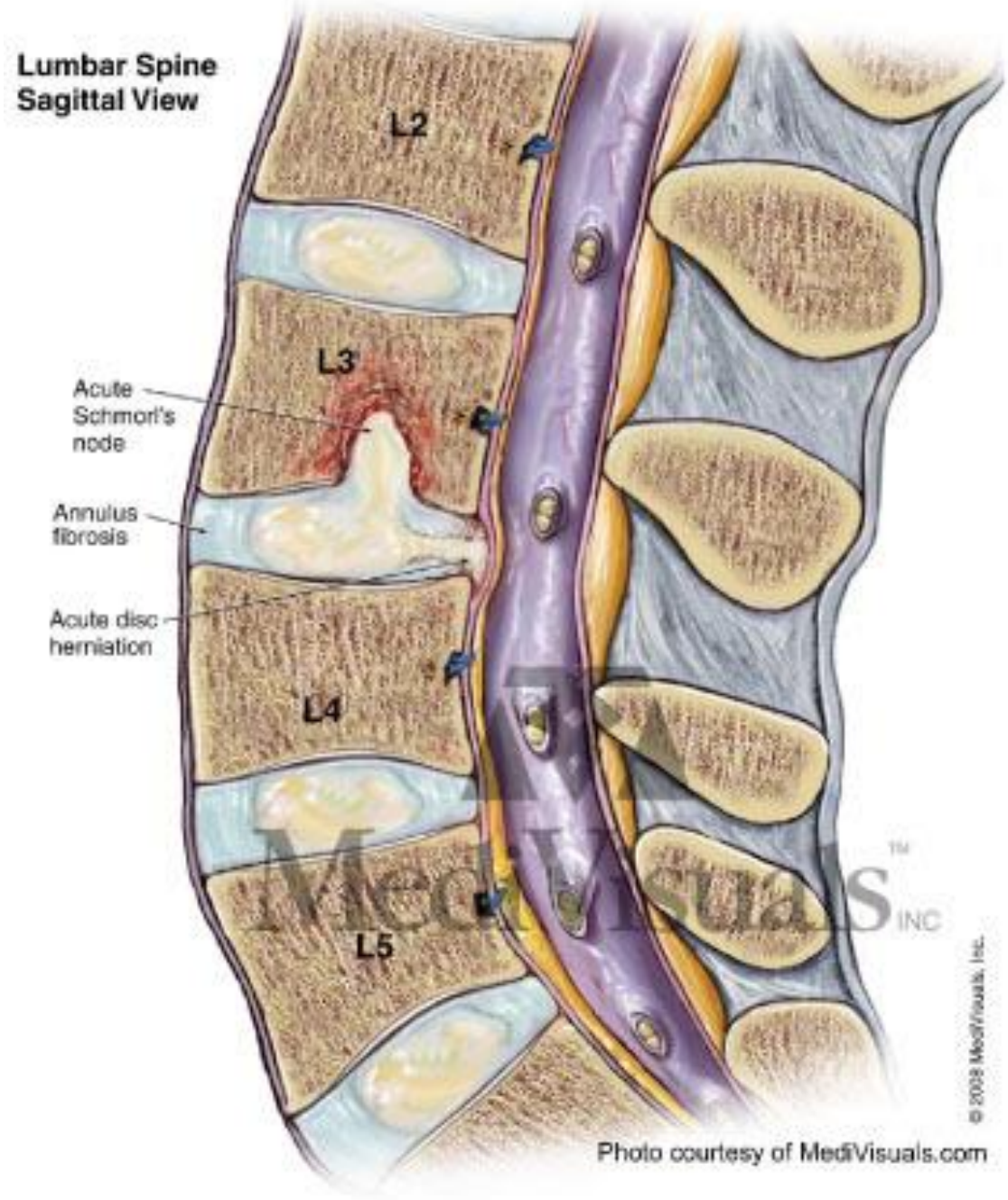
Lumbar Spine
Sagittal View
L2
L3
Acute
Schmorl's
node
Annulus
fibrosis
Acute disc
herniation
L4
L5
MediVisuals INC
Photo courtesy of MediVisuals.com
© 2008 MediVisuals, Inc.

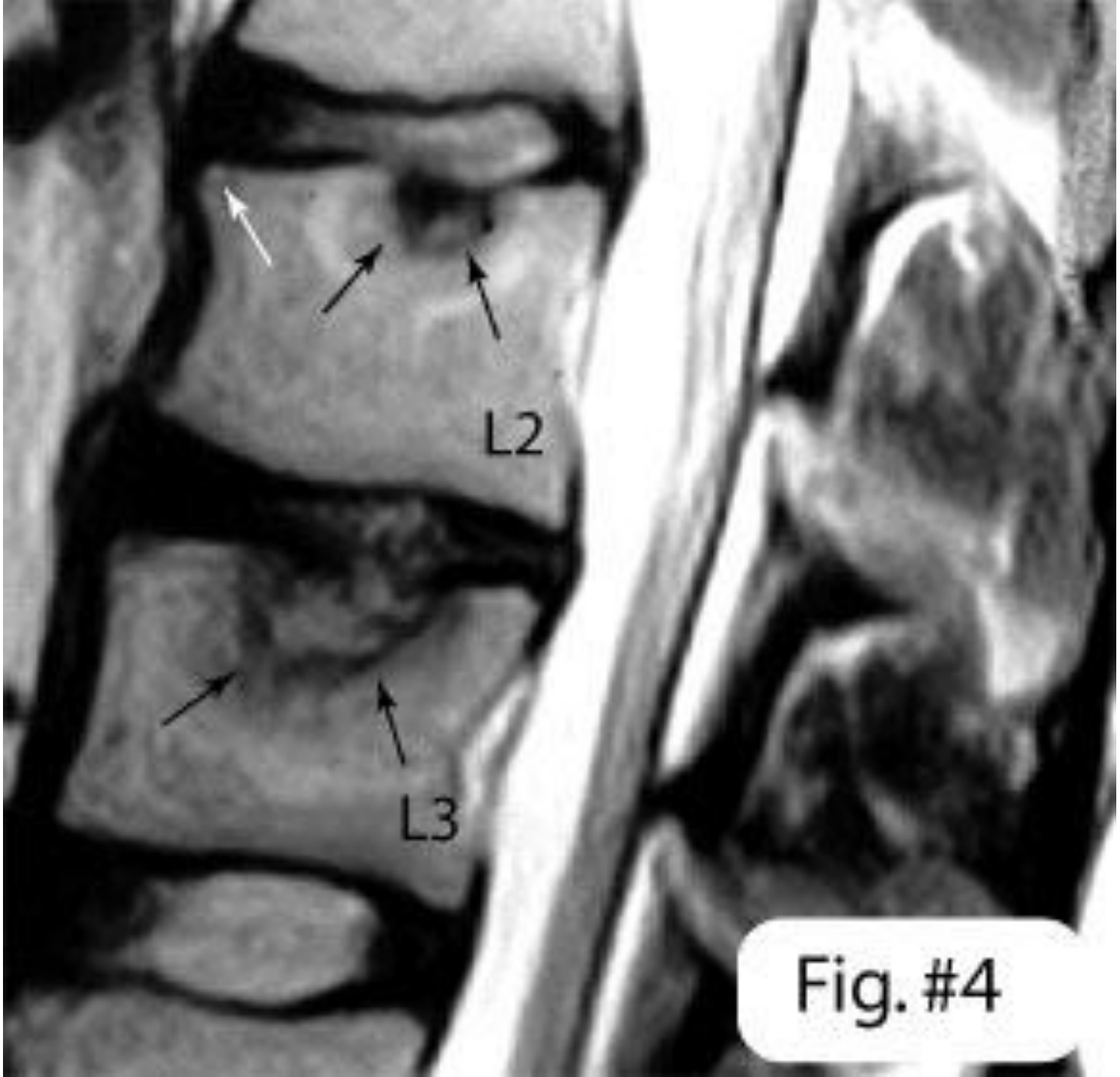

Fig. #4

Dlouhé vazy páteře

- lig. longitudinale anterius
- lig. longitudinale posterius
- lig. sacrococcygeum posterius superficiale

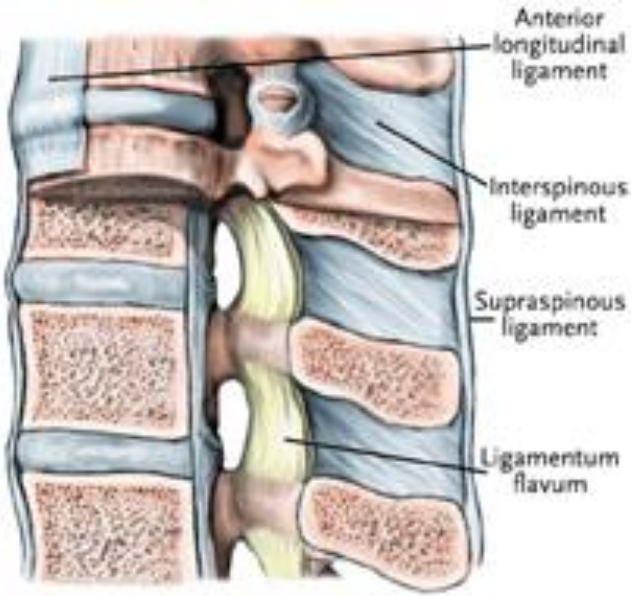

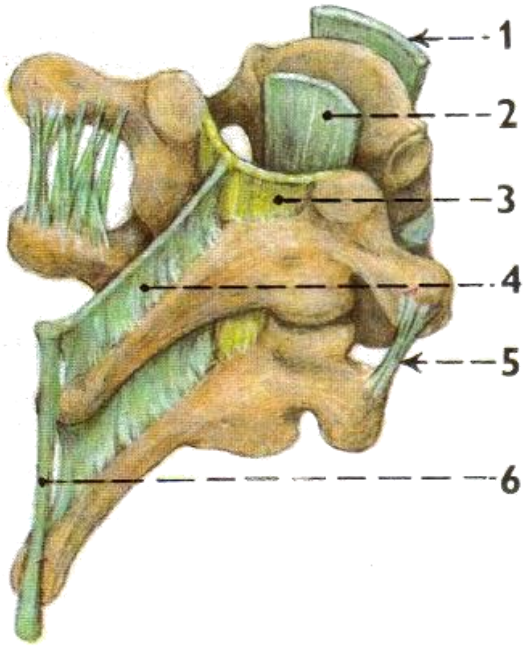

135. LIGAMENTA PÁTEŘE v úseku hrudní páteře – pohled zprava zezadu
1/ ligamentum longitudinale anterius
2/ ligamentum longitudinale posterius
3/ ligamenta interarcualia
4/ ligamenta interspinalia
5/ ligamenta intertransversaria
6/ ligamenta supraspinalia

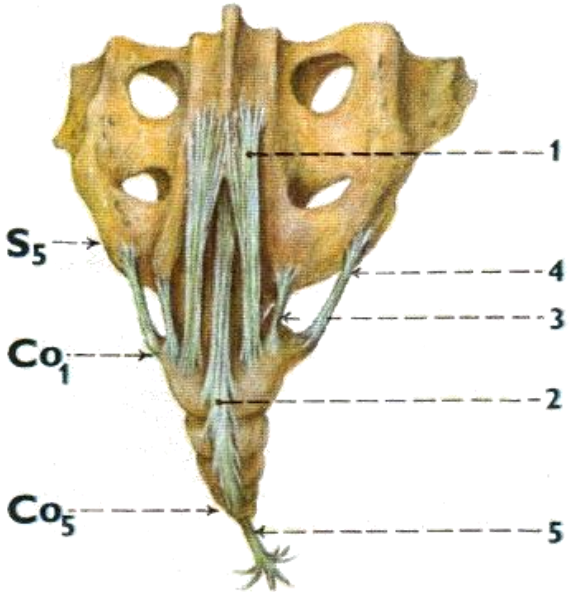

136. LIGAMENTA KŘÍŽOVÉ KOSTI A KOSTRČE – pohled zezadu
1/ ligamentum sacrococcygeum dorsale superficiale (uprostřed vyříznuté, aby bylo vidět do hiatus sacralis)
2/ ligamentum sacrococcygeum dorsale profundum
3/ vazivové přemostění mezi cornu sacrale a cornu coccygeum
4/ ligamentum sacrococcygeum laterale
5/ retinaculum caudale cutis

Bechtěrevova nemoc



- ankylozující spondylitida, morbus Bechterevi
- dědičné chronické zánětlivé onemocnění obratlů
- 1 % populace, muži 2-3x častěji
- první příznaky většinou mezi 18. a 30. rokem
- antigen HLA-B27 (7 % obyvatel České republiky)
- u bechtěreviků v 90 % případů
- u osob s antigenem HLA-B27 je pravděpodobnost onemocnění až 300krát vyšší
- chronická bolest a **ztuhlost** v dolní části páteře
- syndezmofyty → ankyóza páteře (bambusová páteř)
- léčba: pravidelné cvičení

Bechtěrevova choroba

Krátké vazy páteře

- ligamenta flava – elastická, mezi oblouky
- ligg. intertransversaria
- ligg. interspinalia

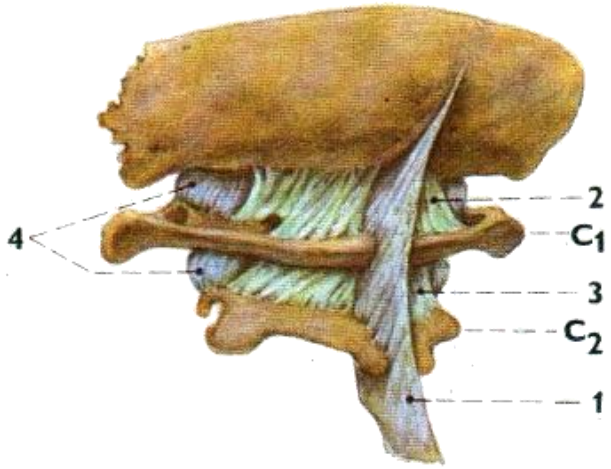

137. SPOJENÍ NA PÁTEŘI od týlní kosti po obratel C_2 (dorsální strana) – pohled zleva zezadu
1/ ligamenta supraspinalia a lig. nuchae
2/ membrana atlantooccipitalis posterior
3/ ligamenta interarcualia mezi zadním obloukem atlasu a obloukem axis
4/ kloubní pouzdra atlantookcipitálního a postranního atlantoaxiálního kloubu

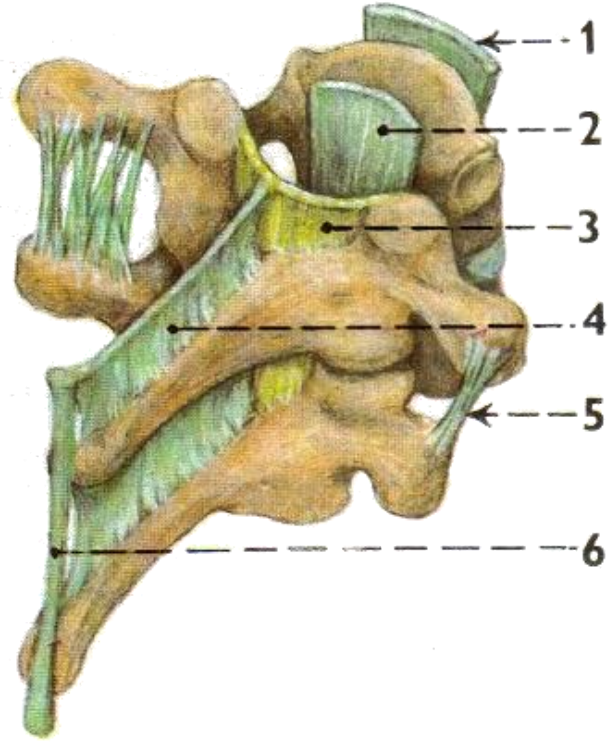

135. LIGAMENTA PÁTEŘE v úseku hrudní páteře – pohled zprava zezadu
1/ ligamentum longitudinale anterius
2/ ligamentum longitudinale posterius
3/ ligamenta interarcualia
4/ ligamenta interspinalia
5/ ligamenta intertransversaria
6/ ligamenta supraspinalia

Articulatio atlantooccipitalis

- elipsový kloub
- condyli occipitales
- facies articularis superior atlantis
- membrana atlantooccipitalis ant. + post.
- lig. atlantooccipitale lat.

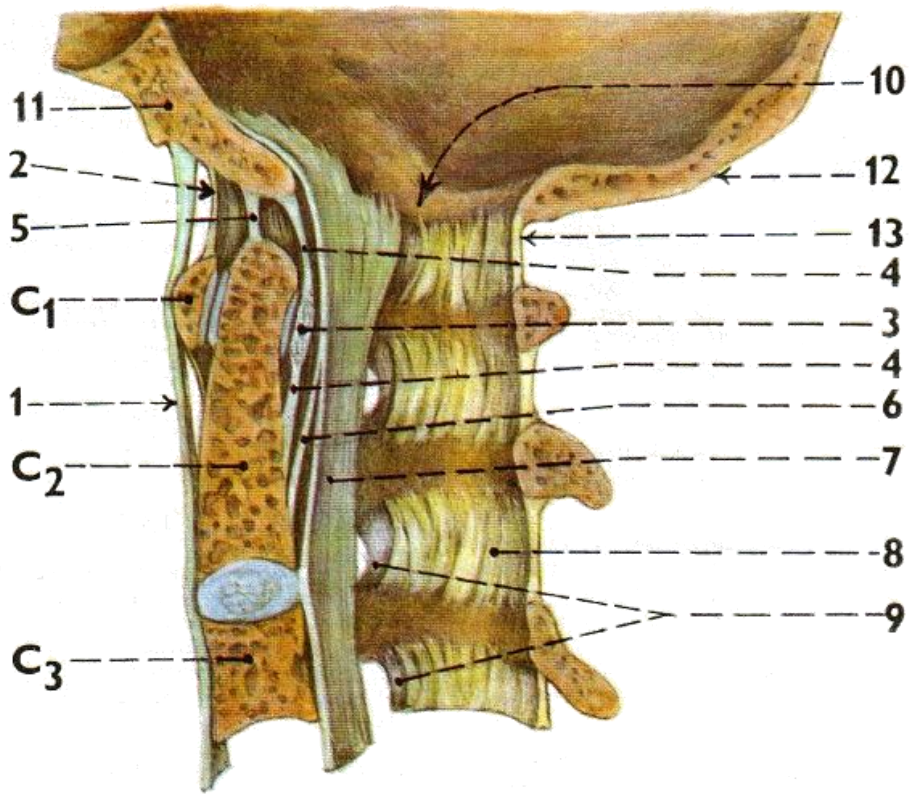

140. PODÉLNÝ ŘEZ KRANIOVERTEBRÁLNÍM SPOJENÍM (až po obratel C_3) – pohled zleva; (mírně zvětšeno)

1/ ligamentum longitudinale anterius
2/ membrana atlantooccipitalis anterior
3/ ligamentum transversum atlantis
4/ podélné snopce ligamentum cruciforme
5/ ligamentum apicis dentis
6/ membrana tectoria
7/ ligamentum longitudinale posterius
8/ ligamenta interarcualia
9/ pouzdra meziobratlových kloubů
10/ okraj foramen magnum
11/ tělo kosti týlní
12/ šupina kosti týlní
13/ membrana atlantooccipitalis posterior

Articulatio atlantooccipitalis (Nosičotýlní kloub)

Typ kloubu	Jednoduchý, 2-osý, elipsový, pohyblivý
Hlavice	Condyli occipitales
Jamka	Facies articulares superiores (massae lateralis) atlantis
Kloubní pouzdro a jeho vazy	Membrana atlantooccipitalis ant. et post., lig. atlantooccipitale lat.
Pohyby	Anteflexe+retroflexe (kývavé pohyby – hlava a krk jako celek do 90°) Lateroflexe (malý rozsah)
Střední poloha	= základní poloha

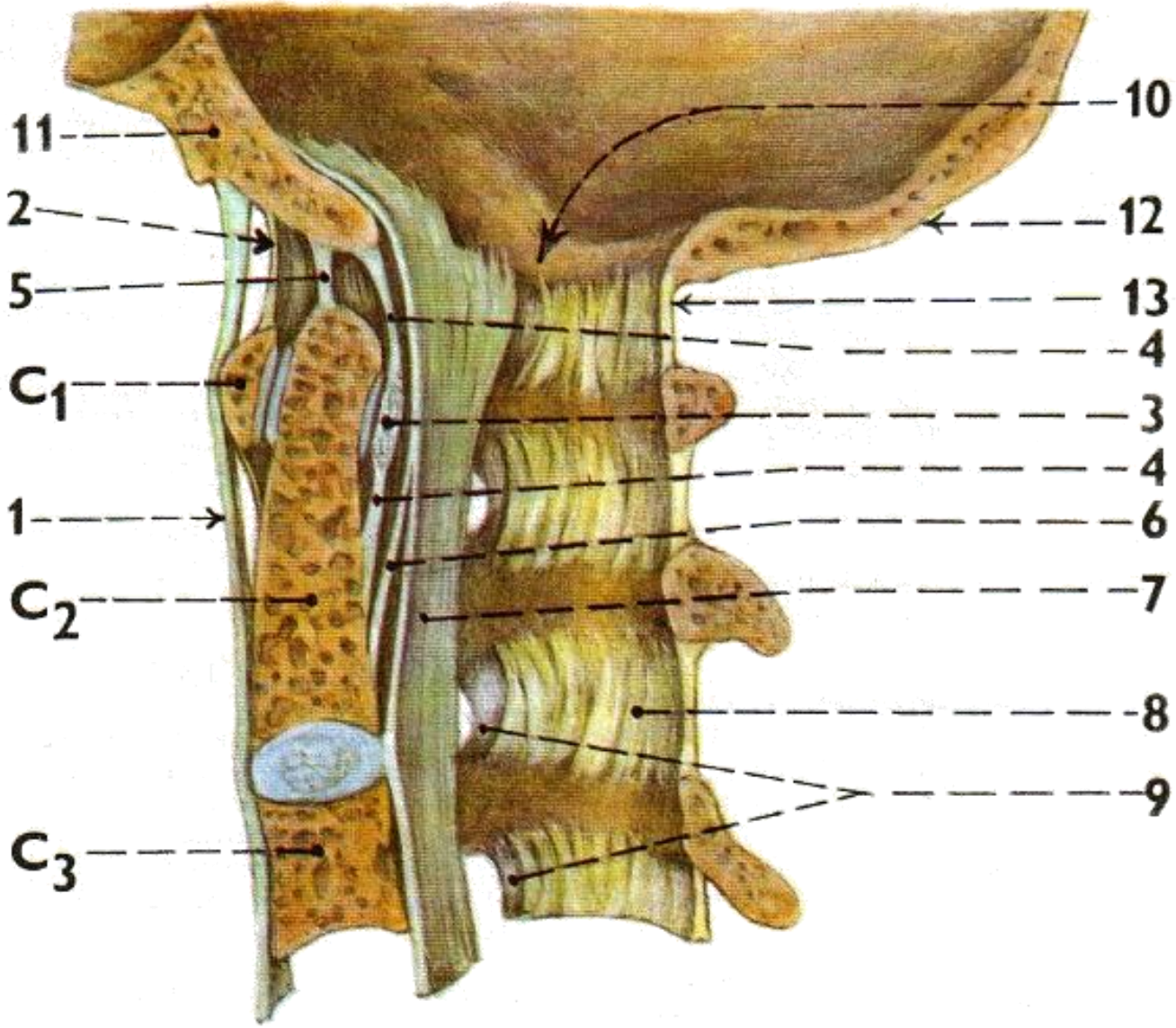

140. PODÉLNÝ ŘEZ KRANIOVERTEBRÁLNÍM SPOJENÍM (až po obratel C_3) – pohled zleva; (mírně zvětšeno)

1/ ligamentum longitudinale anterius
2/ membrana atlantooccipitalis anterior
3/ ligamentum transversum atlantis
4/ podélné snopce ligamentum cruciforme
5/ ligamentum apicis dentis
6/ membrana tectoria
7/ ligamentum longitudinale posterius
8/ ligamenta interarcualia
9/ pouzdra meziobratlových kloubů
10/ okraj foramen magnum
11/ tělo kosti týlní
12/ šupina kosti týlní
13/ membrana atlantooccipitalis posterior

Articulatio atlantoaxialis mediana + lateralis

- **AAAM – kolový kloub**
- ligg. alaria
- lig. apicis dentis
- lig. cruciforme atlantis
- lig. transversum atlantis
- fasciculi longitudinales
- membrana tectoria

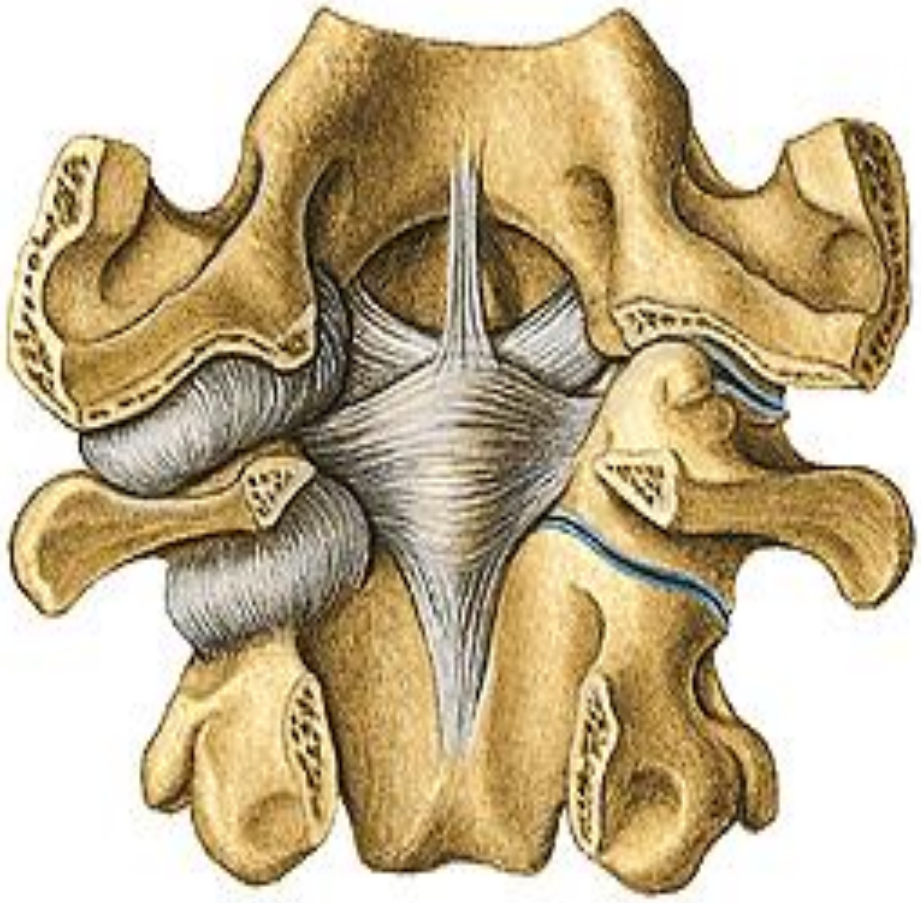

- **AAAL – plochý kloub**

Articulatio atlantoaxialis mediana (Středový nosičočepovcový kloub)	
Typ kloubu	Jednoduchý, 1-osý, kolový, pohyblivý
Hlavice	Dens axis
Jamka	Fovea dentis (arcus anterioris) atlantis
Kloubní pouzdro a jeho vazy	Ligg. alaria, lig. apicis dentis, lig. cruciforme atlantis (fasciculi longitudinales + lig. transversum atlantis), membrana tectoria
Pohyby	Rotace (do 30° na obě strany)
Střední poloha	= základní poloha
Poznámka	*Zlomeniny dens axis – nebezpečí zalomení do prodloužené míchy*

Articulatio atlantoaxialis lateralis (Boční nosičočepovcový kloub)	
Typ kloubu	Jednoduchý, 3-osý, plochý, pohyblivý
(Hlavice)	Facies articularis inferior axis
(Jamka)	Facies articularis inferior atlantis
Kloubní pouzdro a jeho vazy	Ligg. alaria, lig. apicis dentis, lig. cruciforme atlantis (fasciculi longitudinales + lig. transversum atlantis), membrana tectoria
Pohyby	Anteflexe+retroflexe (hlava a krk jako celek do 90°), lateroflexe (hlava a krk jako celek do 30°), rotace (a+a do 30°; hlava a krk jako celek 60-70°)

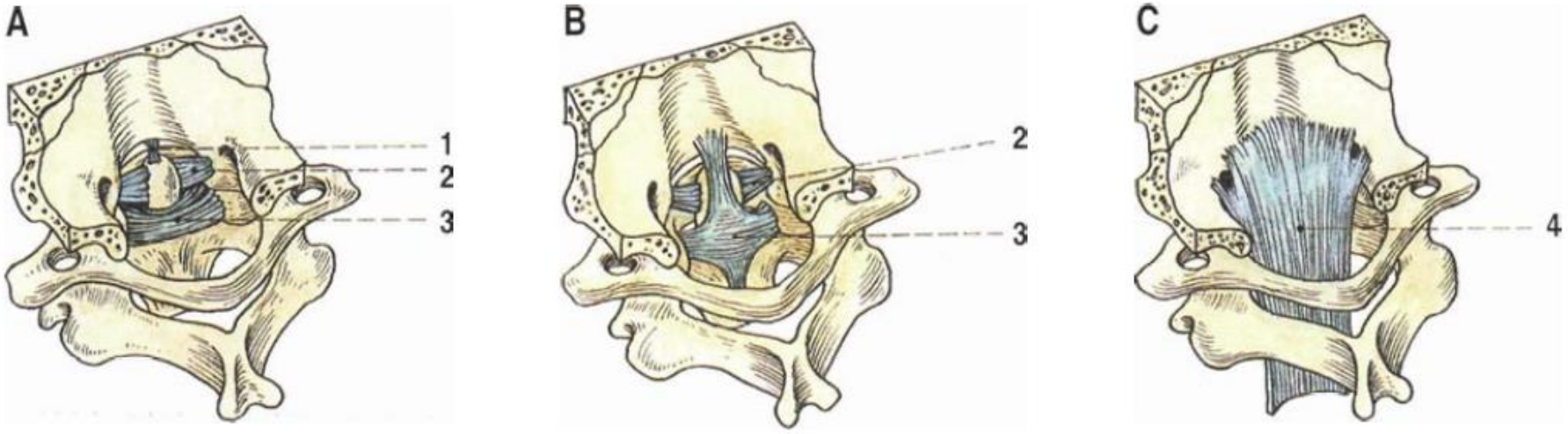

A. ventrální vrstva, B. střední vrstva, ligamentum transversum atlantis doplněné podélnými snopci v lig. cruciforme atlantis, C. dorsální vrstva oddělující skloubení od páteřního kanálu
1/ ligamentum apicis dentis
2/ lig. alare
3/ lig. transversum atlantis (na obr. A bez podélných pruhů, na obr. B jako lig. cruciforme)
4/ membrana tectoria (splývající s lig. longitudinale posterius)

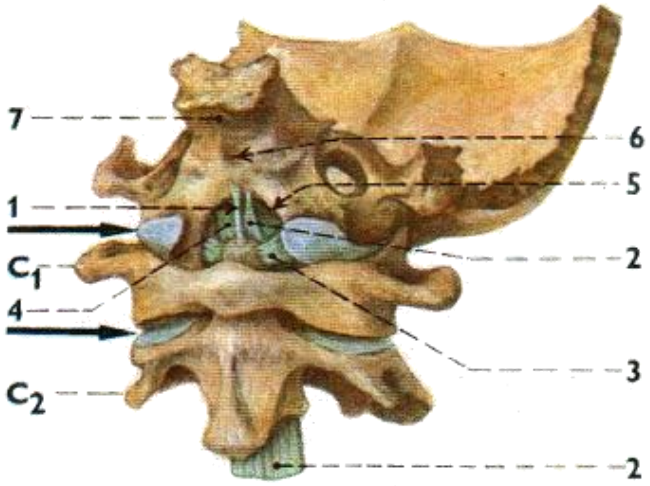

138. KRANIOVERTEBRÁLNÍ SPOJENÍ – pohled zpředu po odstranění části vazů, membrán a kloubních pouzder; articulatio atlantooccipitalis a articulatio atlantoaxialis lateralis (šipky)
1/ ligamentum apicis dentis
2/ ligamentum cruciforme atlantis, podélné pruhy (fasciculi longitudinales)
3/ ligamentum alare
4/ membrana tectoria
5/ okraj otvoru týlního
6/ tuberculum pharyngeum kosti týlní
7/ tělo kosti týlní

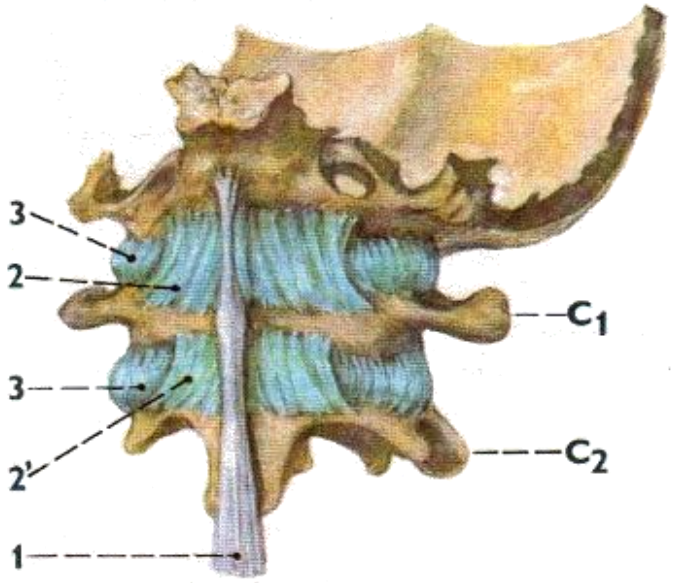

134. SPOJENÍ NA PÁTEŘI od týlní kosti po obratel C_2 – pohled z ventrální strany.
1/ ligamentum longitudinale anterius
2/ membrana atlantooccipitalis anterior
2'/ obdoba předchozí membrány mezi atlasem a tělem axis
3/ kloubní pouzdro articulatio atlantooccipitalis a articulatio atlantoaxialis lateralis

Articulationes zygapophysiales
Meziobratlové klouby

- ploché
- mezi kloubními výběžky

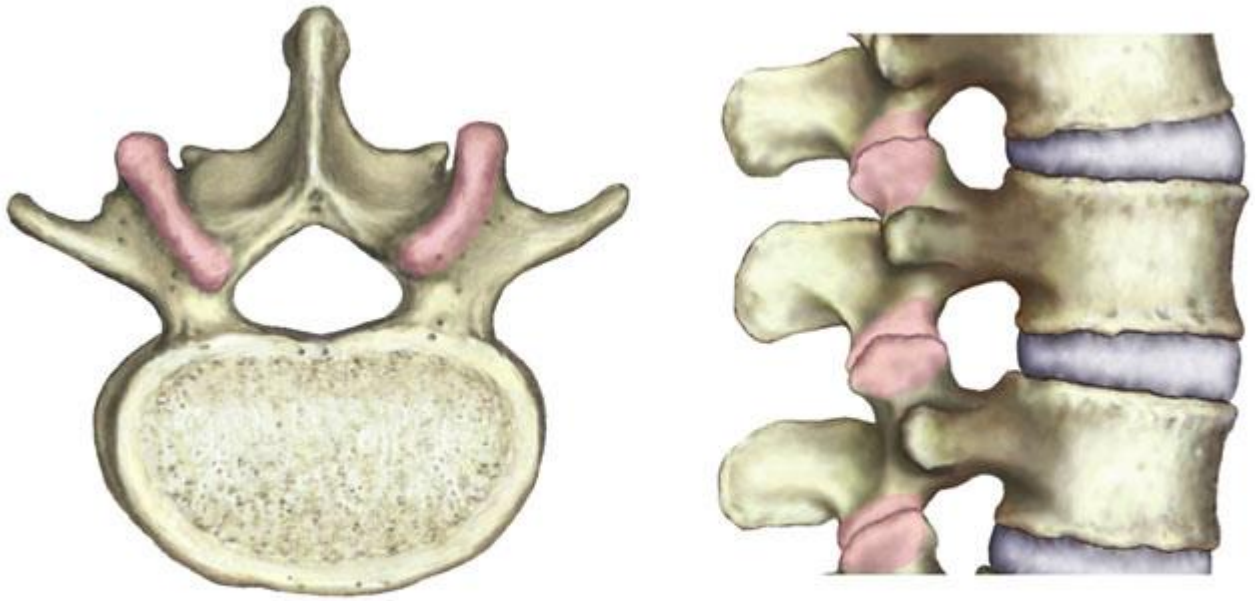

Facet Joints

Articulationes zygapophysiales (Meziobratlové klouby)

Typ kloubu	Jednoduchý, 3-osý, plochý, pohyblivý
(Hlavice)	Facies articularis inferior vertebrae lumbalis quintae (na processus articularis inferior)
(Jamka)	Processus articularis superior ossis sacri
Kloubní pouzdro a jeho vazy	Ligg. interspinalia, ligg. flava, lig. supraspinale, lig. longitudinale anterius, lig. longitudinale posterius (zpevňující syndesmózy v okolí); lig. iliolumbale
Pohyby	Anteflexe+retroflexe (hlava a krk jako celek do 90°; hrudník, zejména poslední obratle 90°/45°, bedra 90°/23°) Lateroflexe (hlava a krk jako celek do 30°; hrudník omezen žebry, bedra do 35° Rotace (a+a do 30°; hlava a krk jako celek 60-70°, hrudník do 30°, bedra 5-10°) Pérovací pohyby
Střední poloha	= základní poloha
Poznámka	*meniskoidní útvary* (zvláštní zařízení kloubu*)* – výchlipky synoviální blány (prokrvené a inervované)

Articulationes uncovertebrales
Hákoobratlové klouby

- mezi *uncus corpois vertebrae* dolního obratle a boční stěnou těla horního obratle
- C2-C7 (T1)

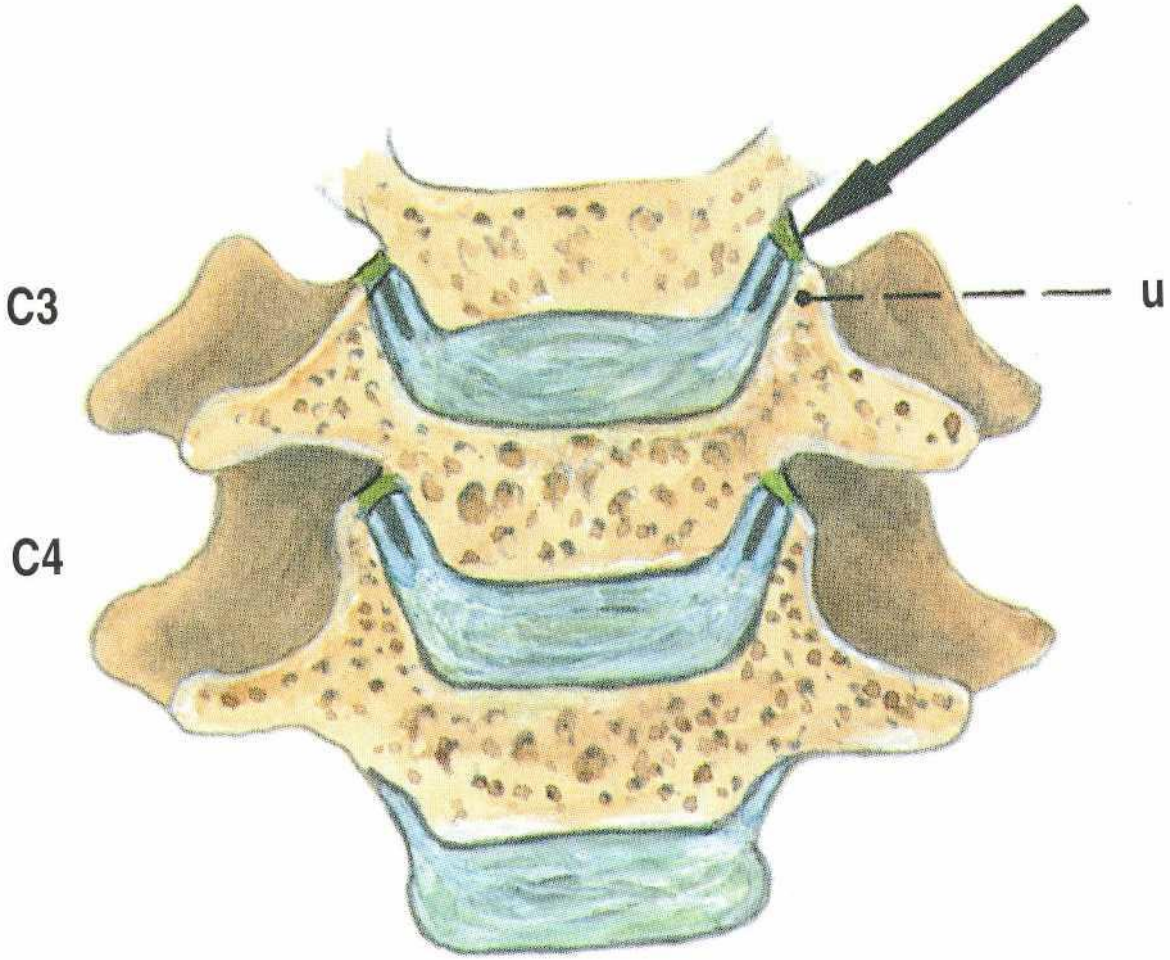

- Articulatio lumbosacralis (Bedrokřížový kloub)
- Symphysis sacrococcygea (Křížokostrční spona)

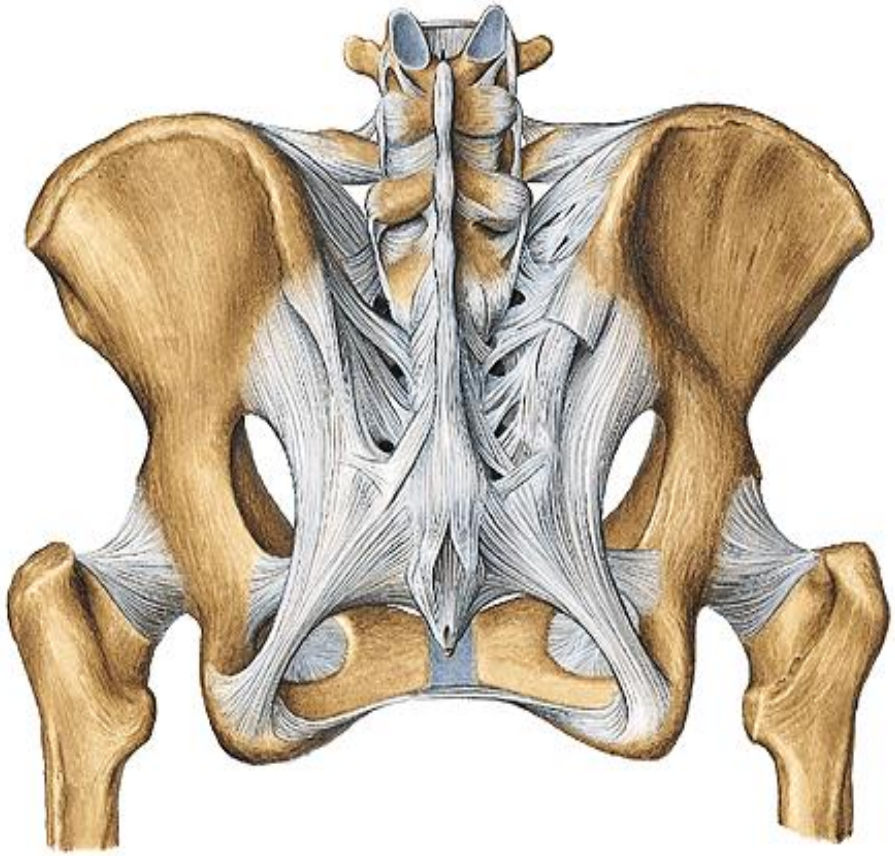

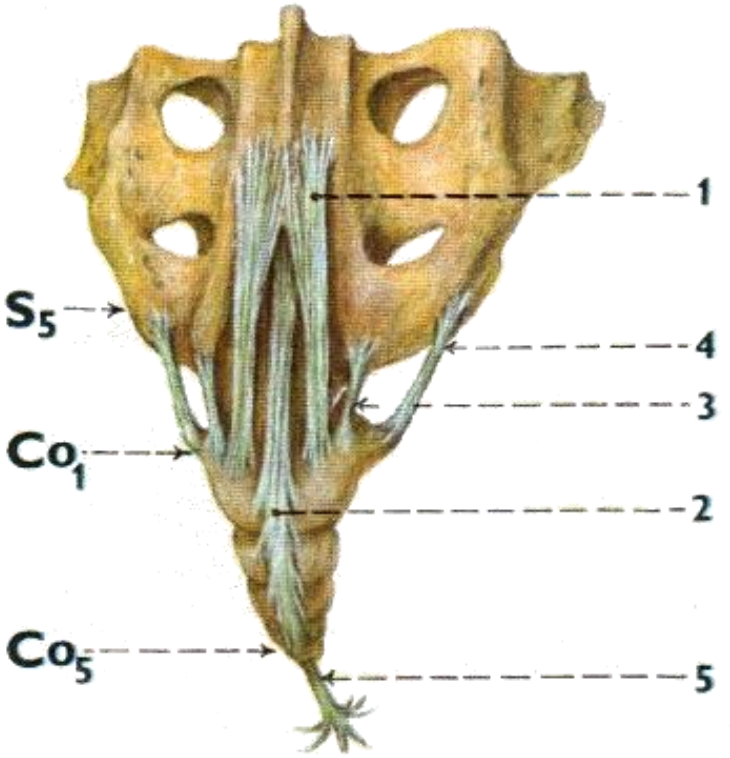

136. LIGAMENTA KŘÍŽOVÉ KOSTI A KOSTRČE – pohled zezadu
1/ ligamentum sacrococcygeum dorsale superficiale (uprostřed vyříznuté, aby bylo vidět do hiatus sacralis)
2/ ligamentum sacrococcygeum dorsale profundum
3/ vazivové přemostění mezi cornu sacrale a cornu coccygeum
4/ ligamentum sacrococcygeum laterale
5/ retinaculum caudale cutis

Articulatio lumbosacralis (Bedrokřížový kloub)	
Typ kloubu	Jednoduchý, 3-osý, plochý, pohyblivý
(Hlavice)	Facies articularis superior vertebrae (na processus articularis superior)
(Jamka)	Facies articularis inferior vertebrae (na processus articularis inferior)
Kloubní pouzdro a jeho vazy	Ligg. interspinalia, ligg. flava, ligg. intertransversaria, lig. supraspinale, lig. longitudinale anterius, lig. longitudinale posterius (zpevňující syndesmózy v okolí)
Pohyby	Minimální ve všech směrech
Střední poloha	= základní poloha

Symphysis sacrococcygea (Křížokostrční spona)	
Typ kloubního spojení	Obvykle junctura cartilaginea - symphysis
(Hlavice)	Apex ossis sacri
(Jamka)	Os coccygis (kraniální konec)
Vazy	Lig. sacrococcygeum posterius superficiale et profundum, lig. sacrococygeum anterius, lig. sacrococcygeum laterale
Pohyby	Minimální ve všech směrech
Poznámka	Rozvolňuje se během těhotenství a porodu účinkem relaxinu Může být nahrazen synostózou nebo synoviálním kloubem

Pohyby páteře jako celku

- **anteflexe/retroflexe = předklon/záklon**
  - C – 60° ventrálně a dorzálně
  - T – minimálně (žebra)
  - L – 25° ventrálně, 90° dorzálně
- **lateroflexe = úklon**
  - C – 80°
  - T – minimálně (žebra fixují)
  - L – 35°
- **rotace = otáčení**
  - hlavně v oblasti C a T, v oblasti L minimálně
- **pérovací pohyby**

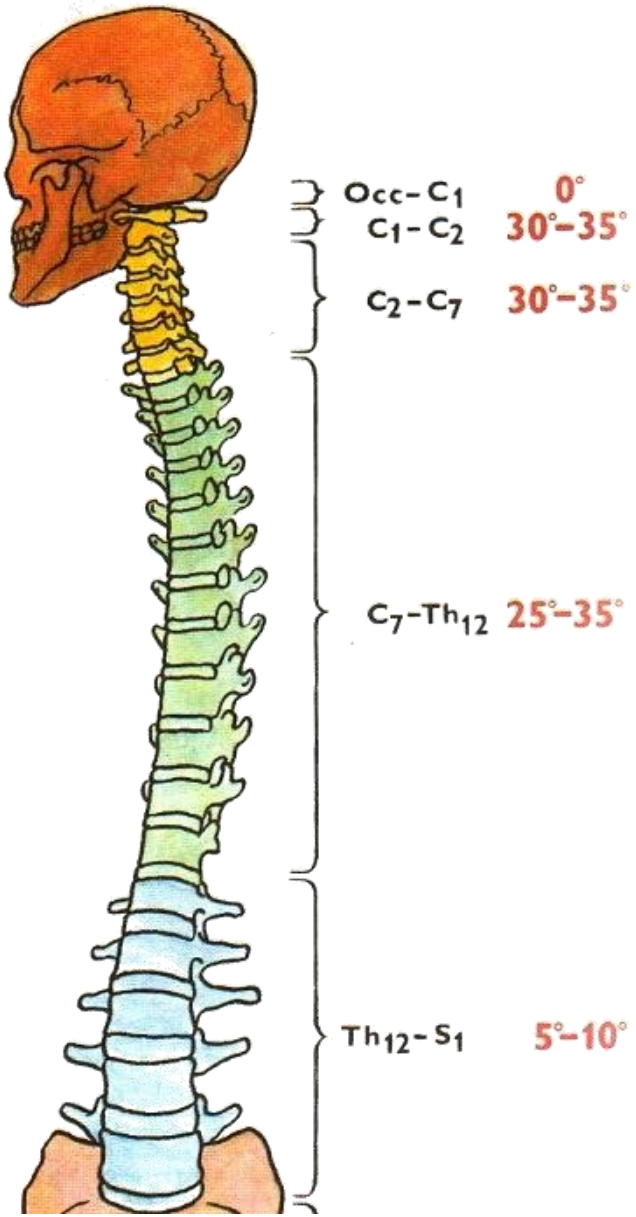

Hrudník
Thorax

- pravá žebra (I-VII)
- nepravá žebra (VIII-X)
- volná žebra (XI, XII)

- cartilago costalis

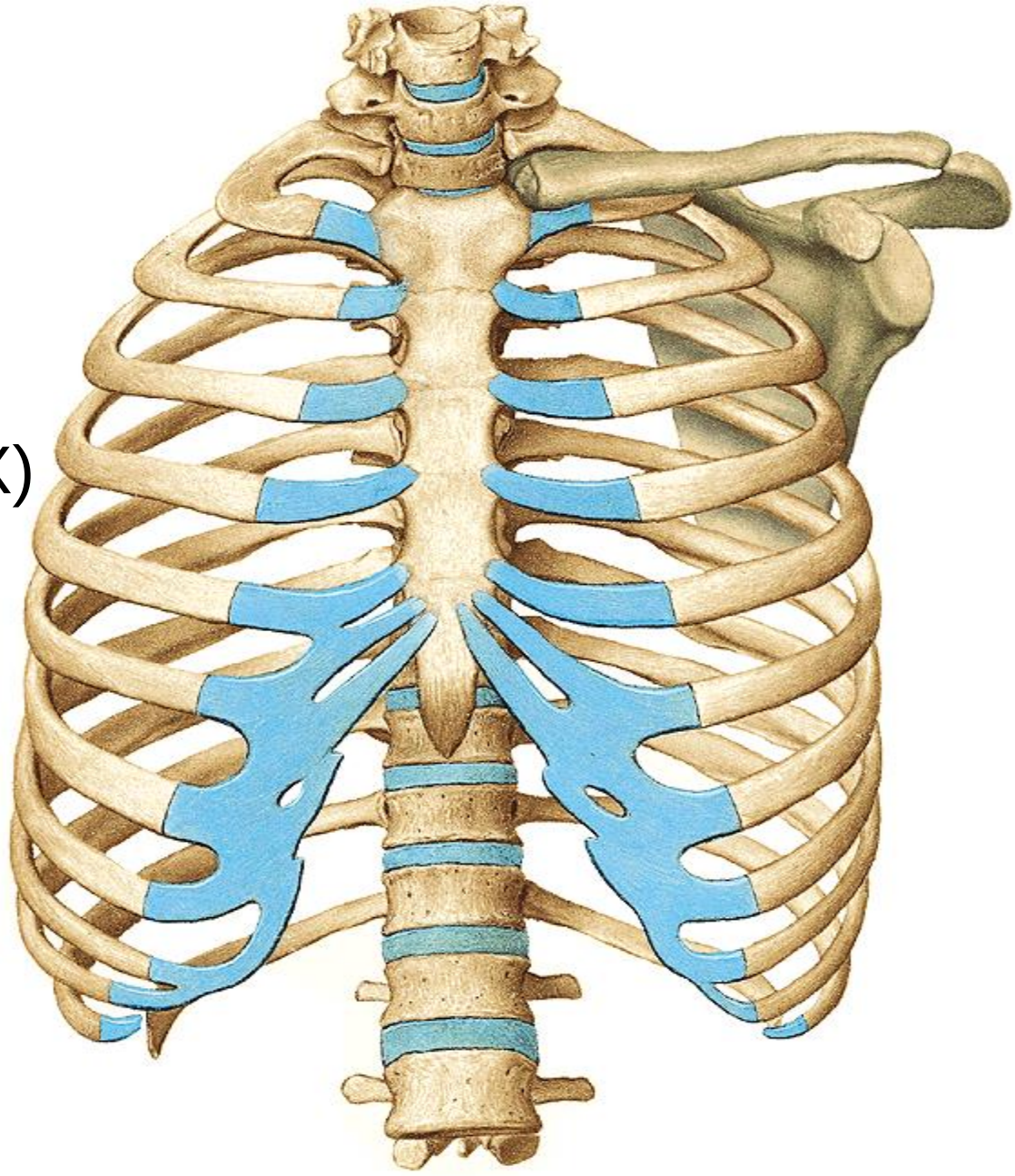

Žebro = *Costa*

Caput costae
Facies articularis capitis costae
Crista capitis costae
Collum costae
Crista colli costae
Corpus costae
Tuberculum costae
Facies articularis tuberculi costae
Angulus costae
Sulcus costae
Crista costae
(Costa cervicalis)

Odlišná žebra

Costa prima [I]
Tuberculum musculi scaleni anterioris
Tuberculum musculi scaleni medii
Sulcus arteriae subclaviae
Sulcus venae subclaviae
Costa secunda [II]
Tuberositas musculi serrati anterioris

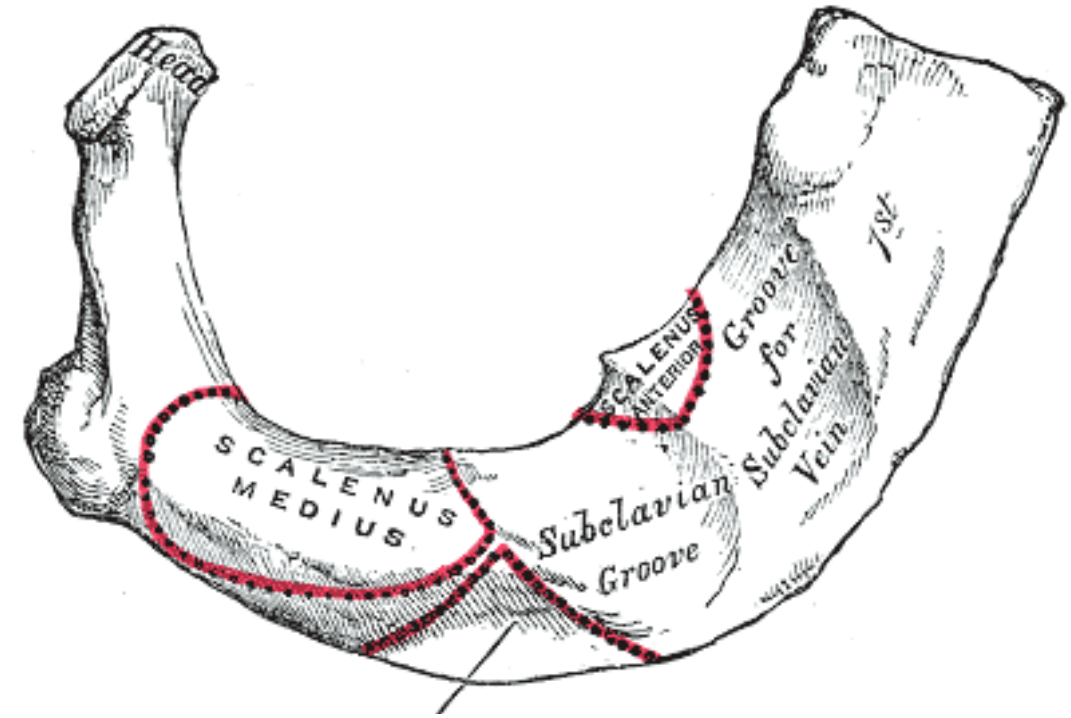

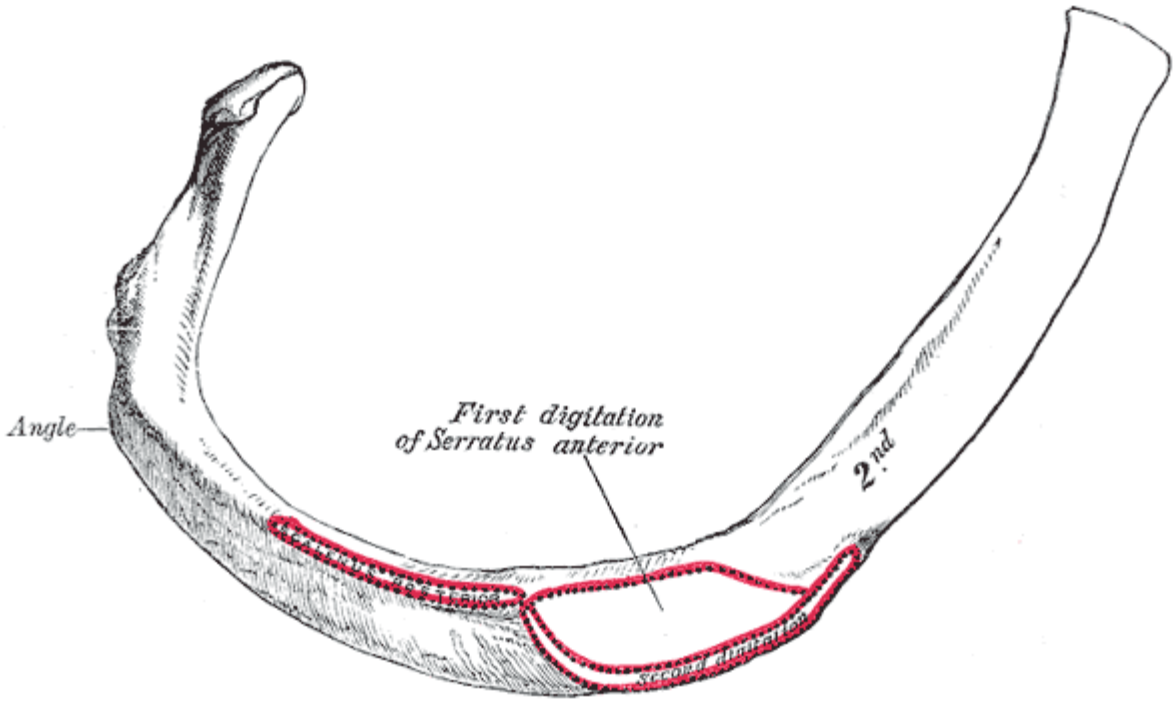

Fissura scalenorum

Kloněncová štěrbina

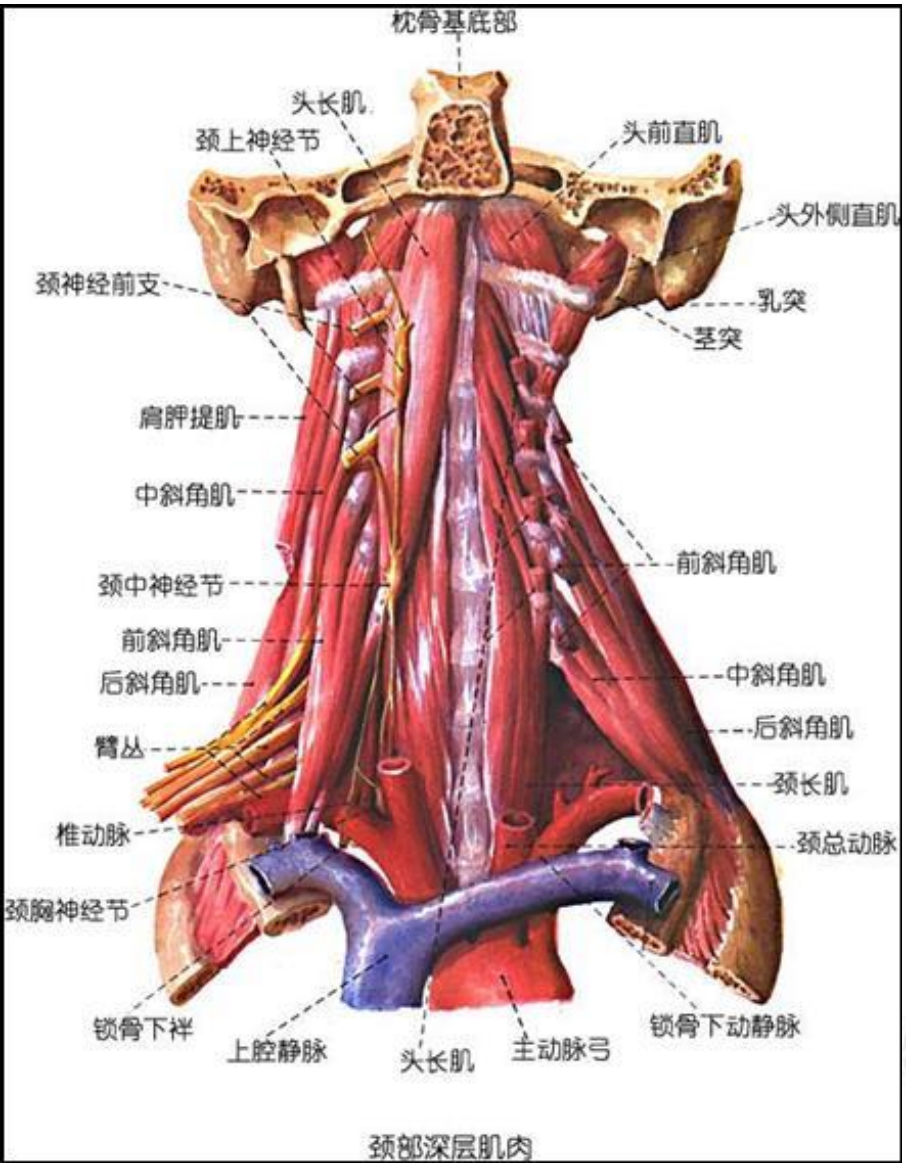

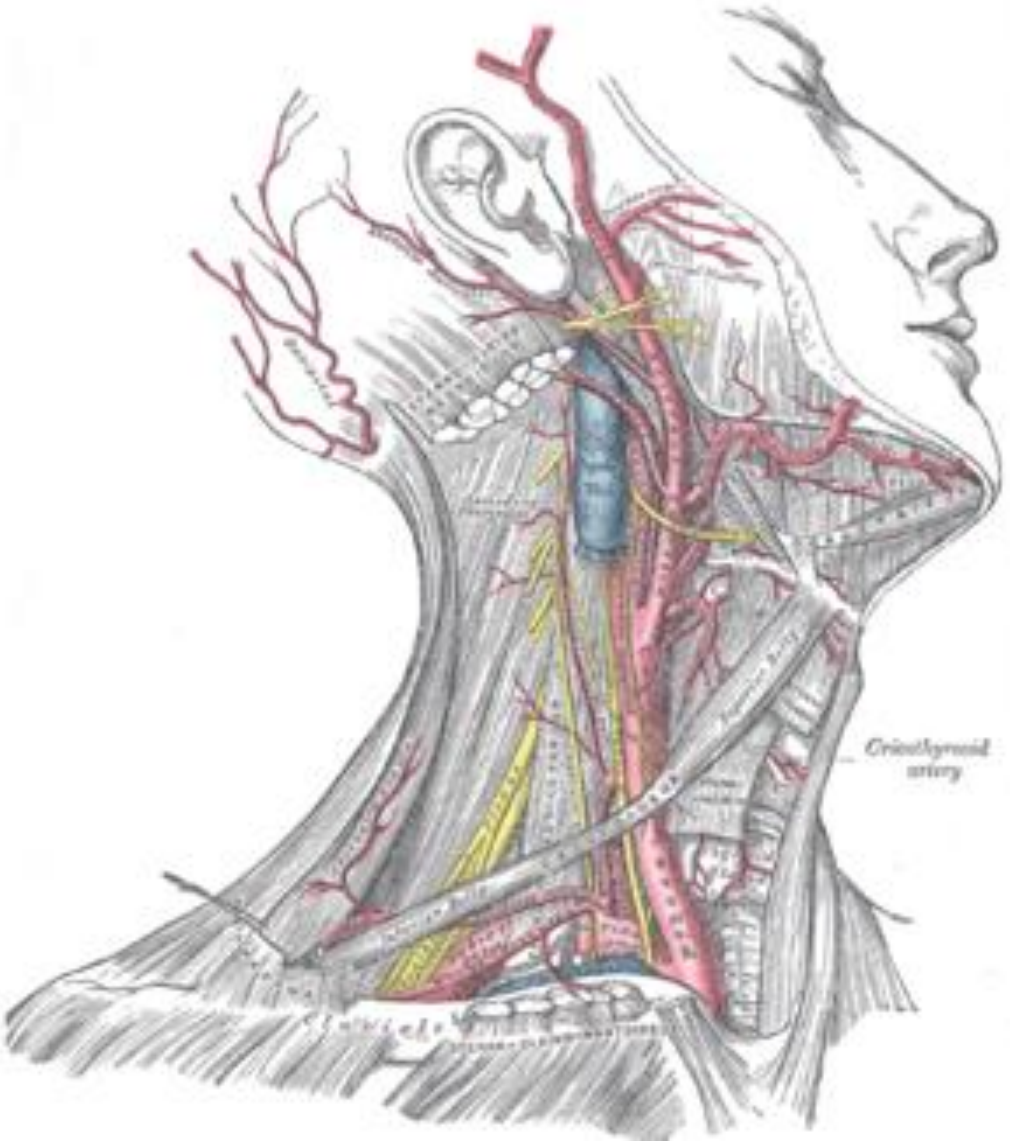

Spatium intercostale
Mezižeberní prostor

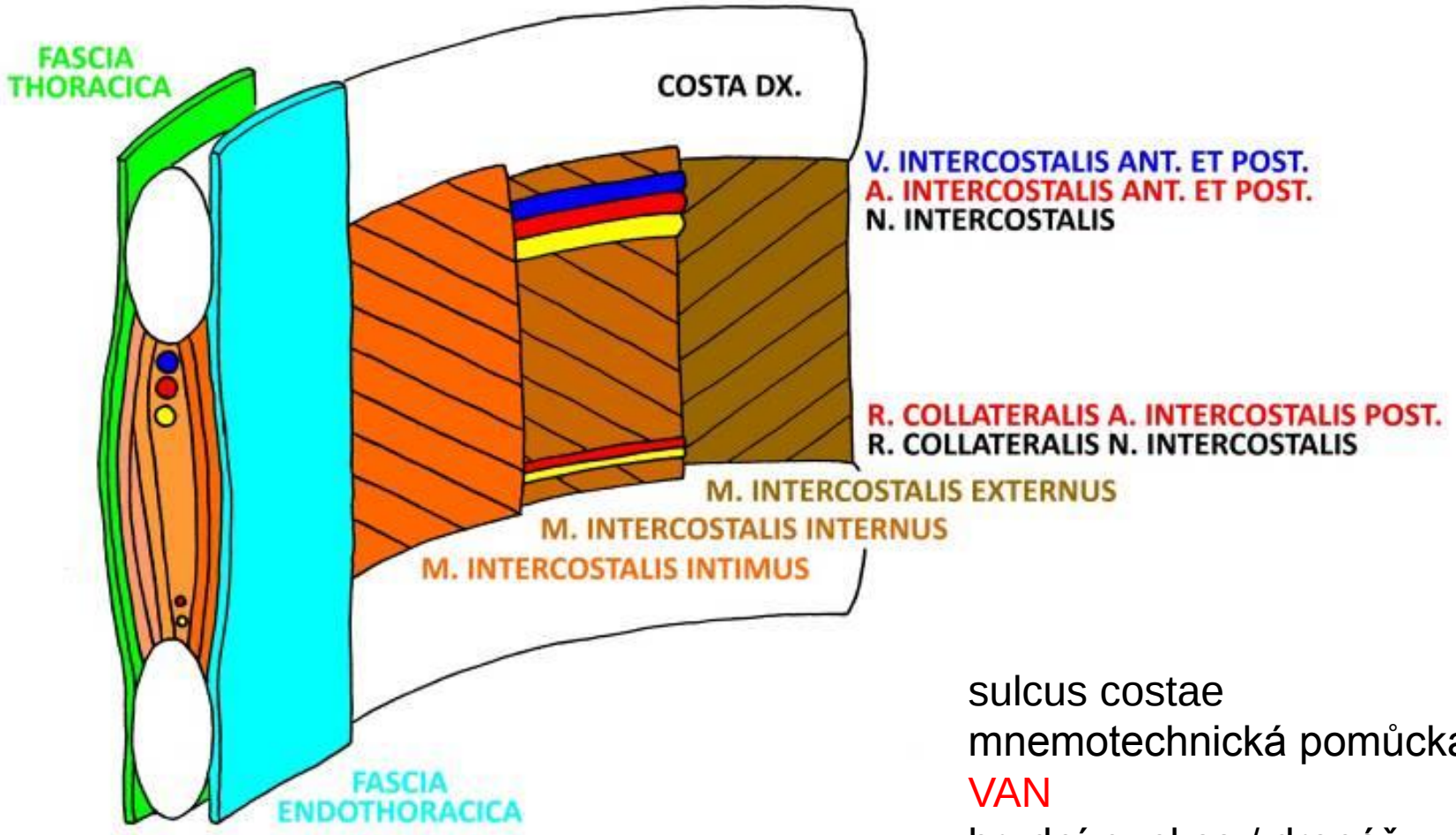

sulcus costae
mnemotechnická pomůcka:
VAN
hrudní punkce / drenáž

Hrudník jako celek

- cavitas thoracis
- apertura thoracis superior + inferior
- arcus costalis
- angulus infrasternalis
- spatium intercostale

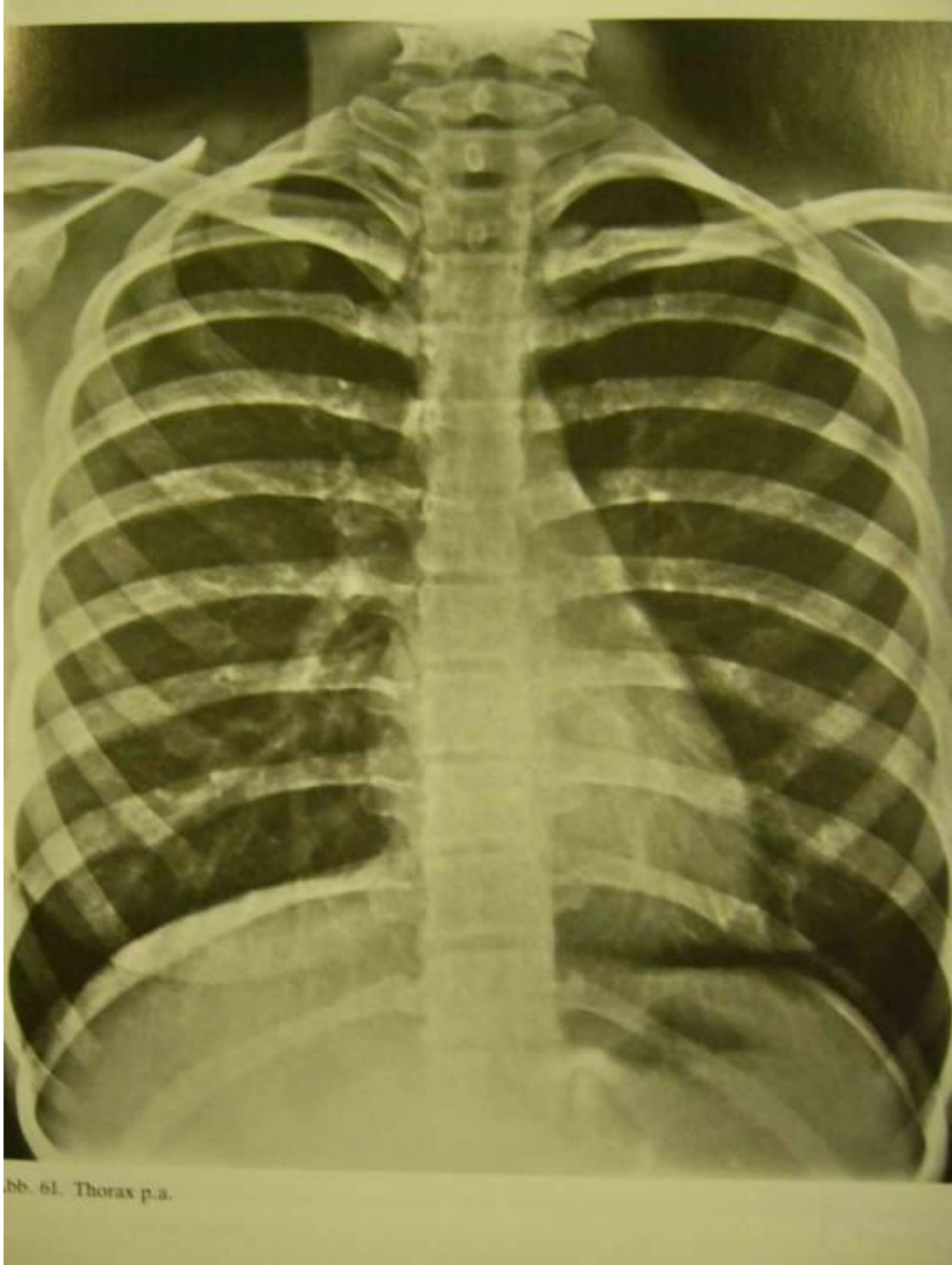

RTG hrudníku

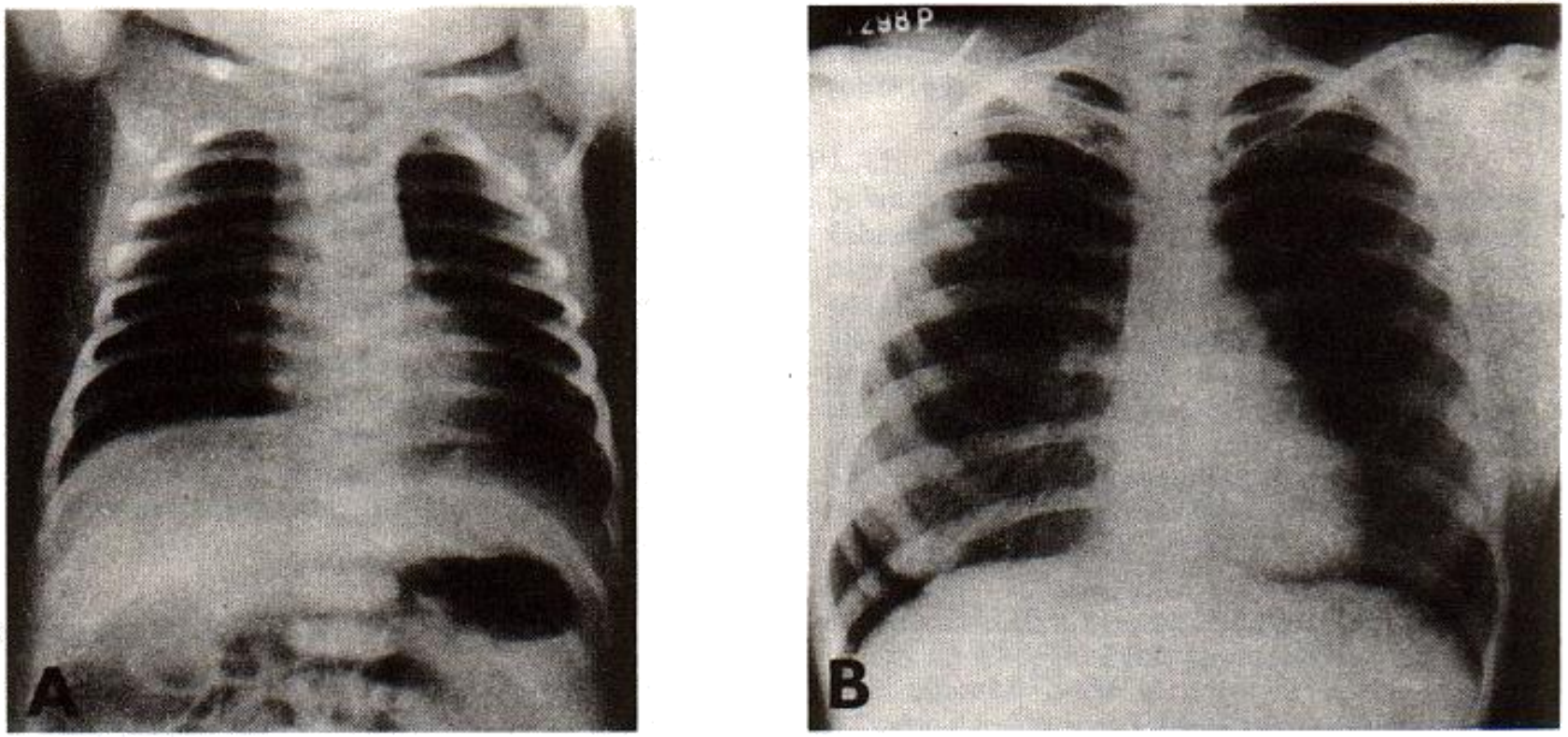

167. ROZDÍL TVARU HRUDNÍKU NOVOROZENCE A HRUDNÍKU DOSPĚLÉHO na rtg snímku (předozadní projekce): A. novorozenec, B. dospělý

RTG hrudníku

předozadní rtg snímek idiopatické hrudní skoliózy před operací – hrudní křivka 60˚

předozadní rtg snímek idiopatické hrudní skoliózy po operaci z předního přístupu s instrumentací – korekce na 13˚

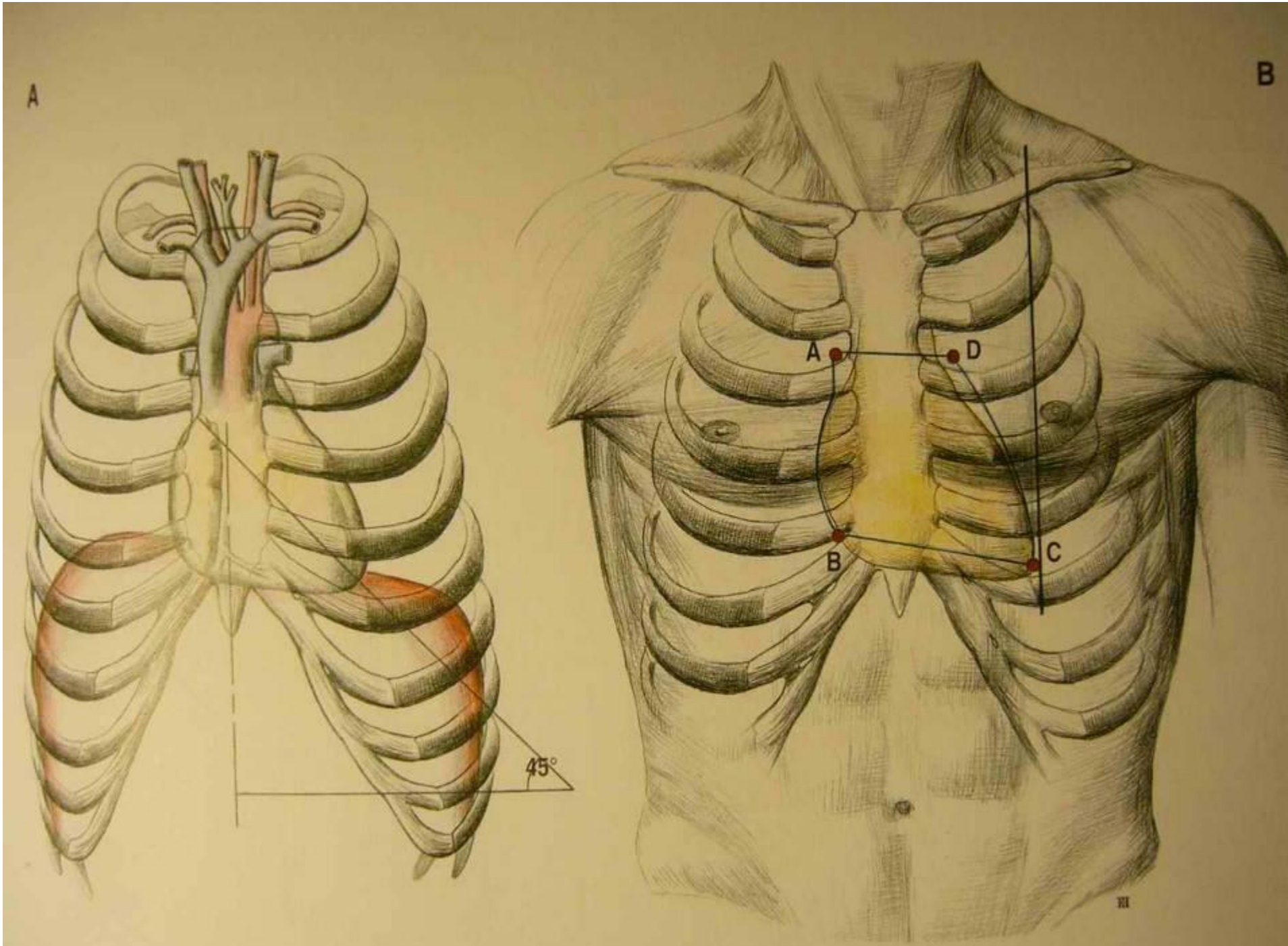
A
B
A
D
B
C
45°

Pectus excavatum
Vpadlý hrudník

Klinické souvislosti

- jednotlivá žebra se na RTG snímku navzájem kříží
- izolované poranění 1 žebra je poměrně časté, léčba je většinou konzervativní
- *cave:* pneumothorax, haemothorax, protržení osrdečníku
- segmentová zlomenina, sériová zlomenina, dvířková zlomenina (nestabilní hrudník → ohrožení života)
- zlomeniny při KPR

A. Vor der Mund-zu Mund-Beatmung wird der Kopf überstreckt, die Nase zugehalten und das Kinn nach vorne gezogen. Zum Schutz vor Infektionen sollten Handschuhe getragen und ein Gazestück auf den Mund gelegt werden; wenn vorhanden, Beatmungshilfe benutzen

B. Intermittierend wird mit dem Handballen Druck auf das untere Sternumdrittel ausgeübt; Druckpunkt: 2 Querfinger oberhalb des unteren Sternumrandes

C. Das Herz wird intermittierend zwischen Brustbein und Wirbelsäule komprimiert

Hrudní kost
Sternum

Manubrium sterni
Incisura clavicularis
Incisura jugularis
Angulus sterni *Ludovici*
Corpus sterni
Processus xiphoideus
Incisurae costales

Klinické poznámky

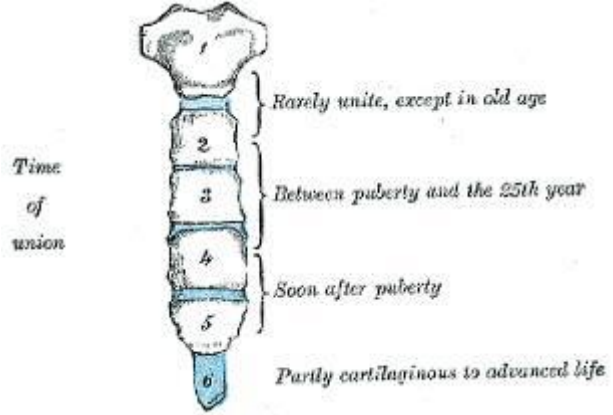

- v hrudní kosti se může nacházet otvor po nedokonalém splynutí sternálních lišt (segmenty = *sternebrae*)
- zlomeniny hrudní kosti nejsou časté
  - pouze při velkém násilí (kontuze S+P, zlomeniny T páteře)
- sternotomie – kardiochirurgické zákroky (rigidní fixace)
- punkce kostní dřeně
- KPR

Spojení na hrudníku

- membrana intercostalis interna + externa
- synchondroses costosternales
- synchondrosis costae primae
- symphysis xiphosternalis + manubriosternalis

- 4 klouby

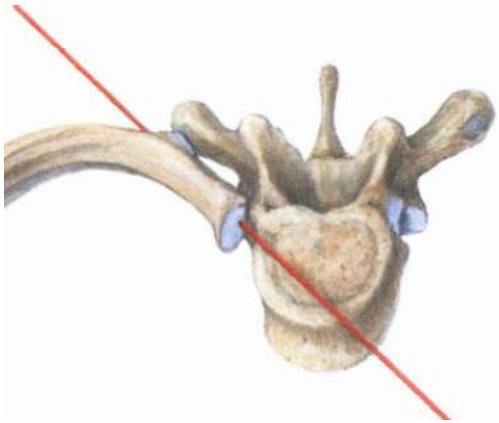

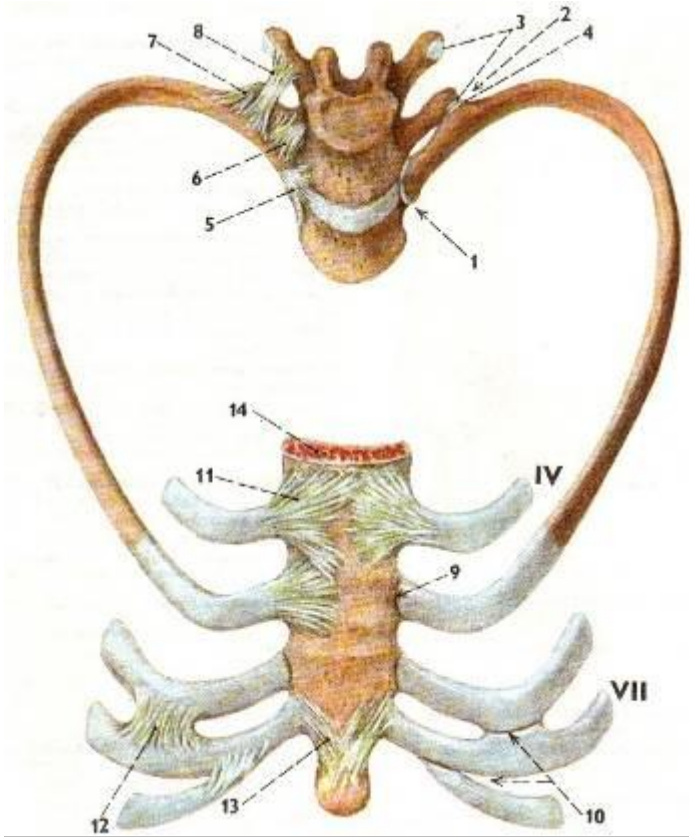

Articulationes costovertebrales

- Articulatio capitis costae
  - lig. capitis costae radiatum
  - lig. capitis costae intraarticulare
- Articulatio costotransversaria
  - ligg. costotransversaria

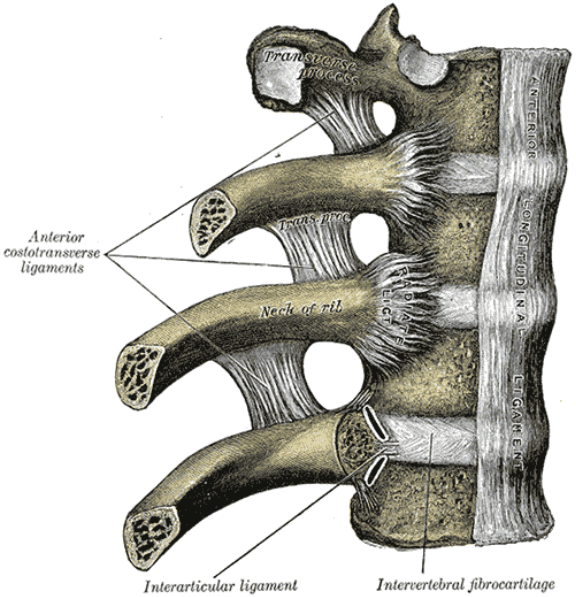

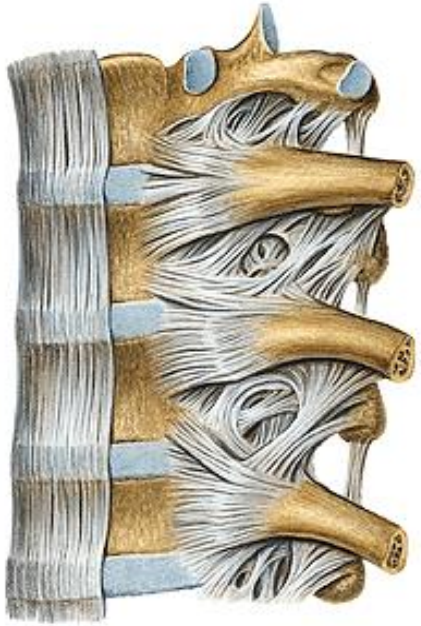

Articulatio capitis costae (Kloub žeberní hlavičky)

Typ kloubu	Složený, pohyblivý, spíše elipsový než plochý – 2 fasety (svírají tupý úhel)
Hlavice	Facies articularis capitis costae (2 fasety – crista capitis costae) 1., (10.),11.,12. mají jednu fasetu bez hrany
Jamka	Fovea costalis corporis vertebrae (obvykle složena ze dvou jamek sousedících obratlů a z okraje meziobratlové ploténky) T1, (T10),T11,T12 mají jednoduchou jamku
Kloubní pouzdro a jeho vazy	Lig. capitis costae radiatum, lig. capitis costae intraarticulare (dělí kloub na 2 dutiny u 2-10. žebra)
Pohyby	Rotace žebra (výrazná u 1.-6. žebra, nepatrná u 7.-12. žebra) Elevace-deprese žebra (nepatrná u 1.-6. žebra, výrazná u 7.-12. žebra)
Střední poloha	= základní poloha

Articulatio costotransversaria (Žebropříčný kloub)

Typ kloubu	Jednoduchý, pohyblivý (přibližně plochý)
Hlavice	Facies articularis tuberculi costae (1.-10.)
Jamka	Fovea costalis processus transversi vertebrae (T1-T10)
Kloubní pouzdro a jeho vazy	Lig. costotransversarium, lig. costotransversarium superius et laterale lig. lumbocostale
Pohyby	Rotace žebra (výrazná u 1.-6. žebra, nepatrná u 7.-12. žebra) Elevace-deprese žebra (nepatrná u 1.-6. žebra, výrazná u 7.-12. žebra)
Střední poloha	= základní poloha
Poznámka	Foramen costotransversarium (*bez obsahu)*

Articulationes costovertebrales

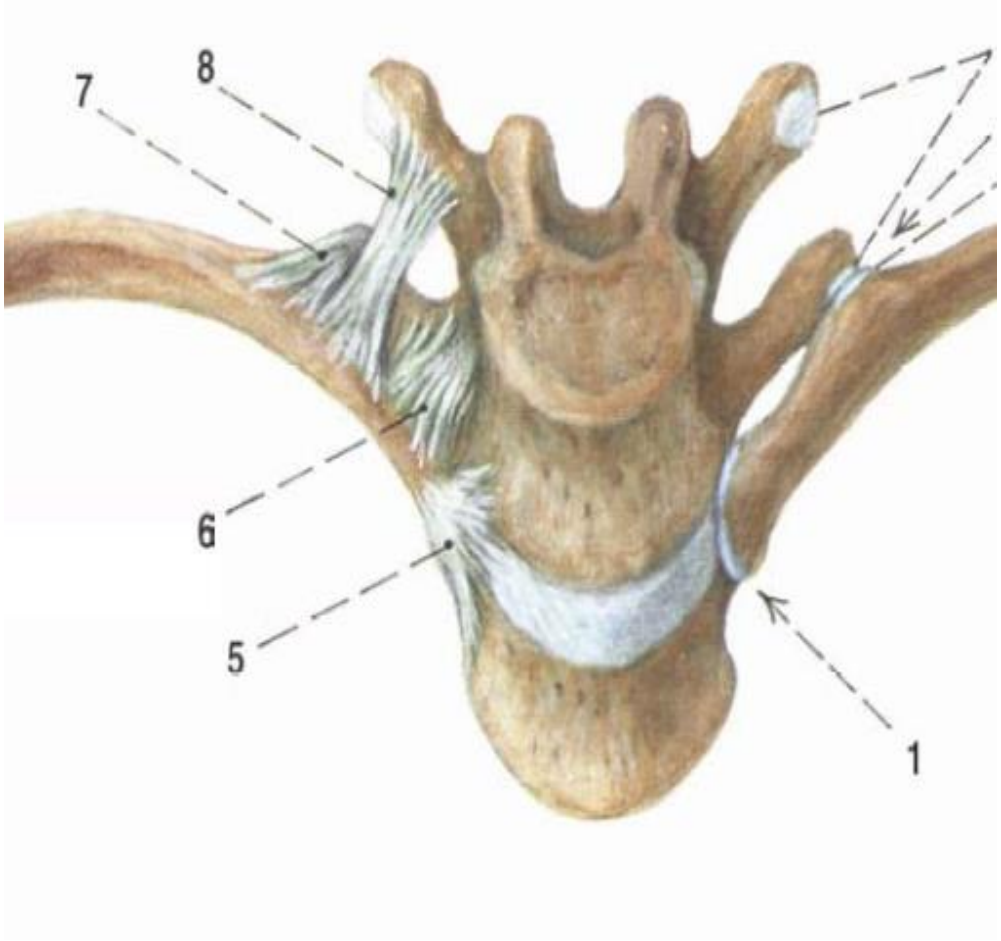

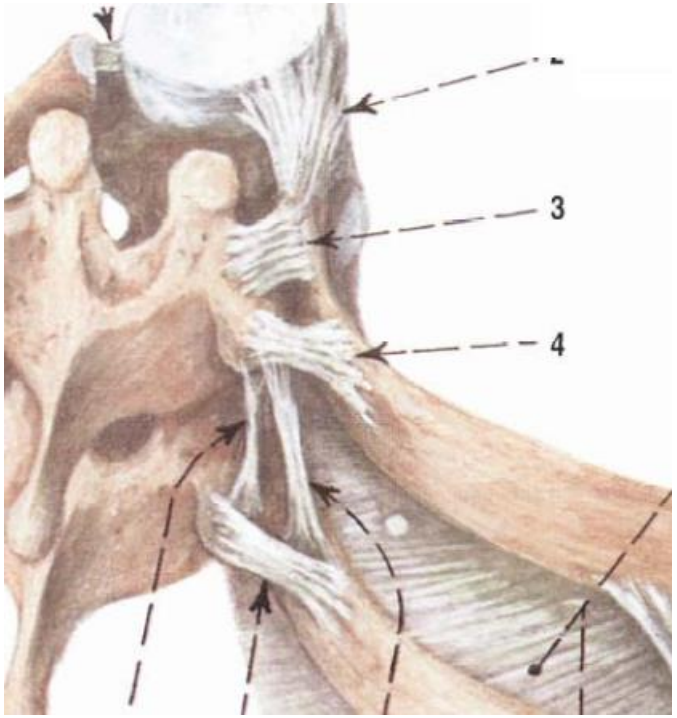

Articulationes sternocostales

- lig. sternocostale radiatum
- membrana sterni
- lig. sternocostale intraarticulare
- ligg. costoxiphoidea

- Articulationes interchondrales

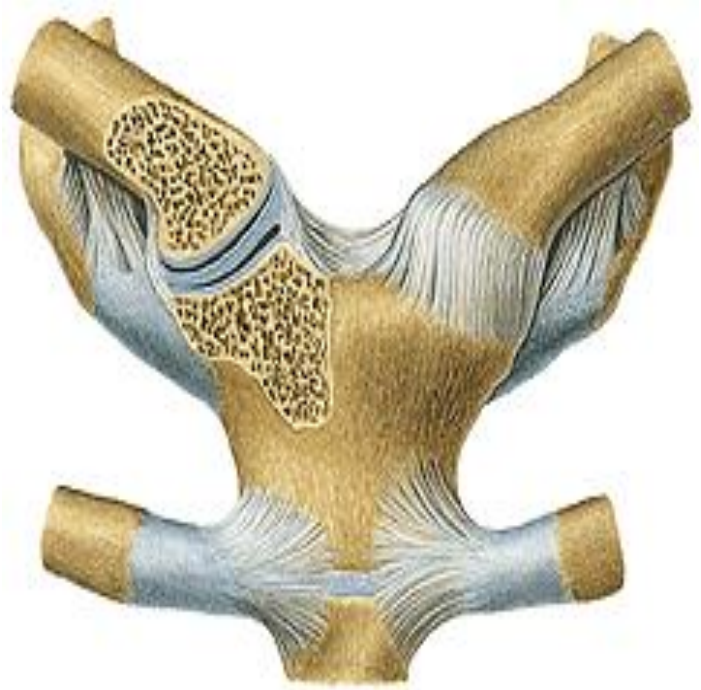

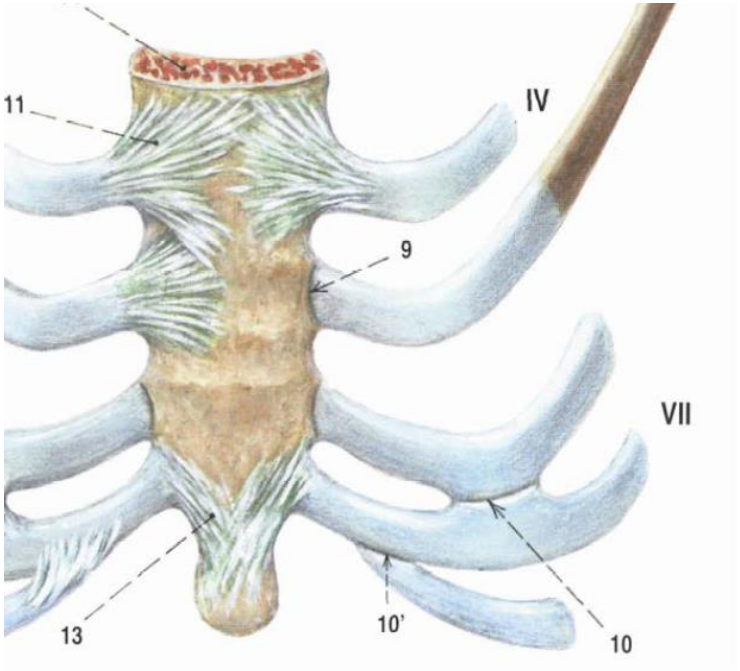

Articulatio sternocostalis (Žebrohrudní kloub)	
Typ kloubu	Složený, pohyblivý
Hlavice	Cartilago costalis costae 2.-7. (2 fasety na ventrálním konci)
Jamka	Incisurae costales sterni
Kloubní pouzdro a jeho vazy	Lig. sternocostale radiatum, lig. sternocostale intraarticulare (v 2. a 3. kloubu), ligg. costoxiphoidea
Pohyby	Malé všemi směry
Střední poloha	= základní poloha
Poznámka	kluzné pohyby pro dýchání vždy u 1. skloubení a zejména u kaudálních někdy chybí kloubní dutina a je zde přítomno fibrocartilago spojující plynule obě kosti

Articulatio interchondralis (Mezichrupavkový kloub)	
Typ kloubu	Jednoduchý, pohyblivý
Hlavice	Cartilago costalis costae 8.-10.
Jamka	Cartilago costalis costae 7.-9.
Kloubní pouzdro a jeho vazy	Ligg. interchondralia
Pohyby	Malé všemi směry
Střední poloha	= základní poloha
Poznámka	Klouby často postrádají kloubní dutinu, mezi 9. a 10. žebrem praktiky vždy chybí

Pánev jako celek

Pánev

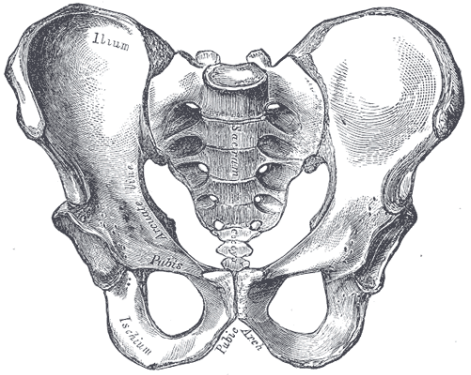

- pohlavní rozdíly
- linea terminalis
- velká pánev:
  - lopaty kyčelní kosti nad lineae terminales
  - základna křížové kosti
- malá pánev:
  - os sacrum a coccyx
  - os ischii a os pubis s membrana obturatoria
  - symphysis pubica

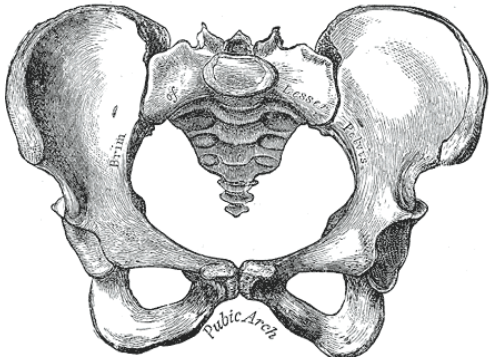

Sklon pánve

- **inclinatio pelvis normalis** (červený úhel):
  - rovina proložená skrz: promontorium + lineae terminales + horní hrana stydké kosti
  - horizontální rovina
  - **60°** – pouze na RTG

- **inclinatio coxae** (černý úhel):
  - rovina proložená skrz: spina iliaca posterior superior + horní hrana stydké kosti
  - horizontální rovina
  - **40°**

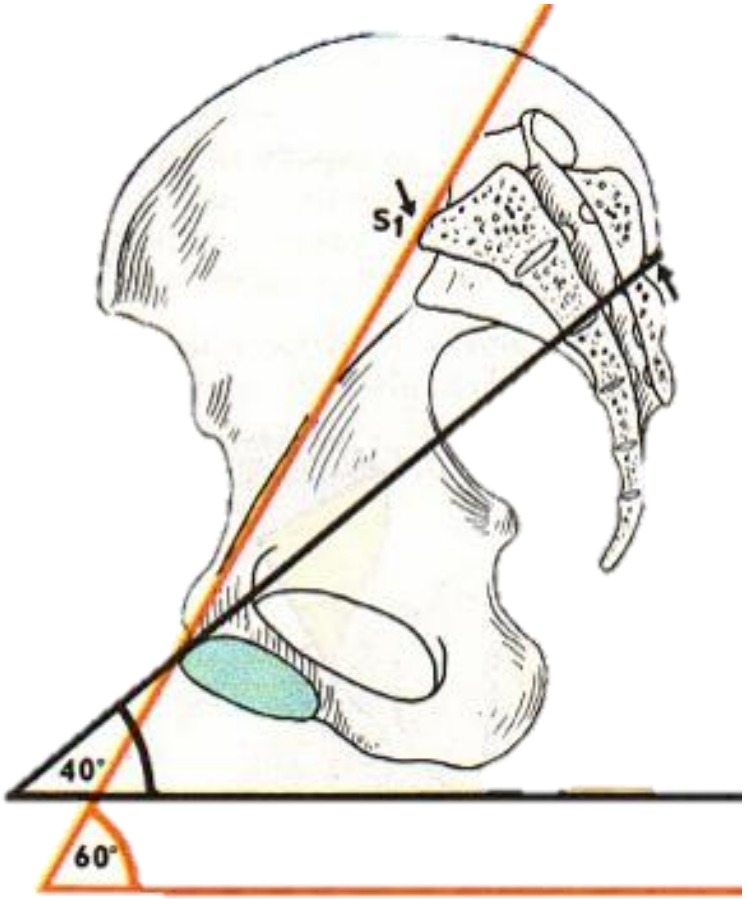

Vztah k orgánům

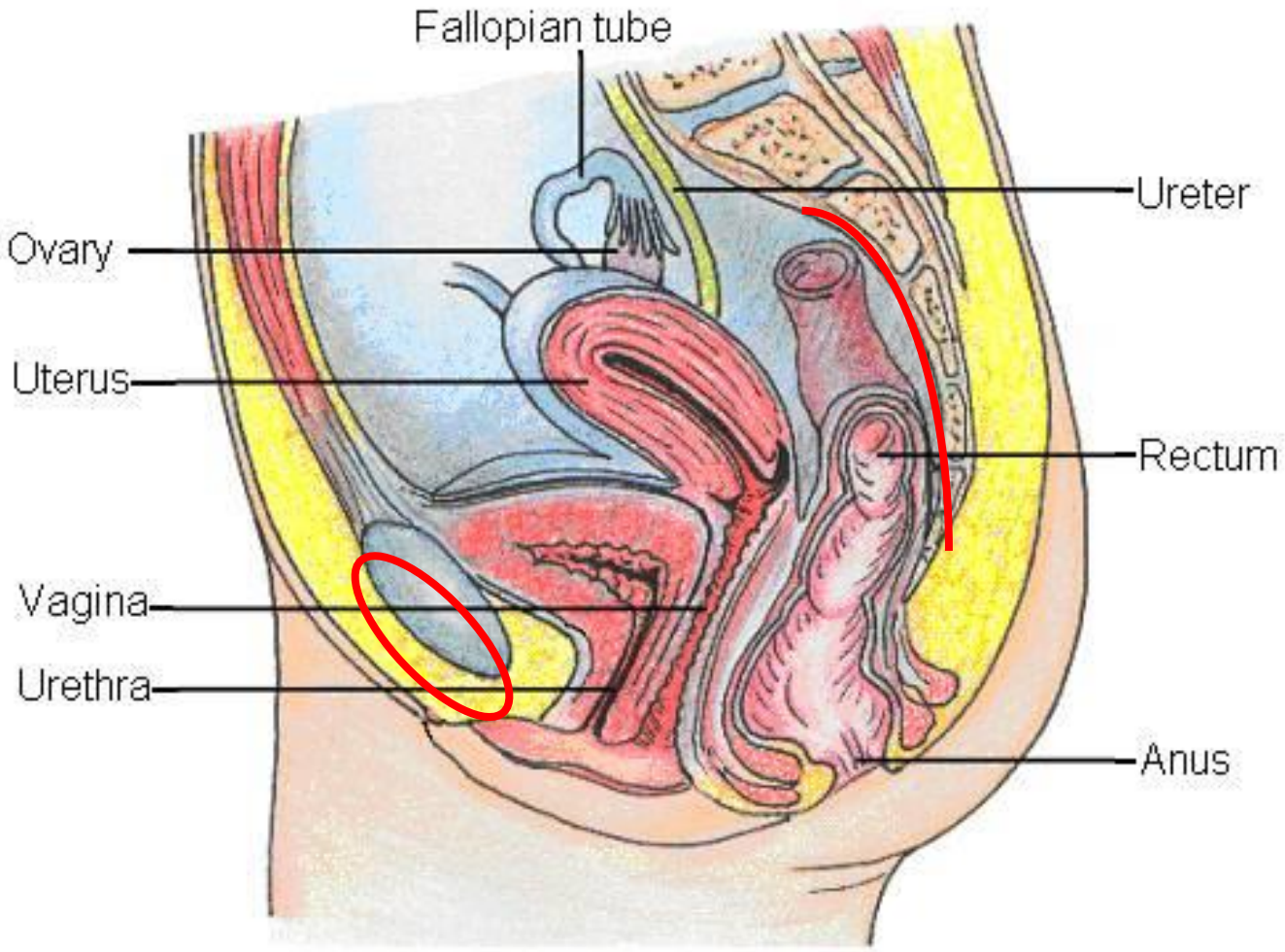

Pohlavní rozdíly na pánvi

- promontorium – oválné♀ x ♂srdčité
- symphysis pubica – nižší u žen (♀4,5 cm x ♂5,5 cm)
- rami inferiores ossis pubis – rozdílné úhly
  - arcus pubicus ♀
  - angulus pubicus ♂
- incisura ischiadica major – větší a plošší u žen♀
- coccyx – kratší a pohyblivější u žen♀
- foramen obturatorium – trojúhelníkové♀ x oválné ♂
- alae ossis ilii – více otevřené u žen ♀

Pohlavní rozdíly na pánvi

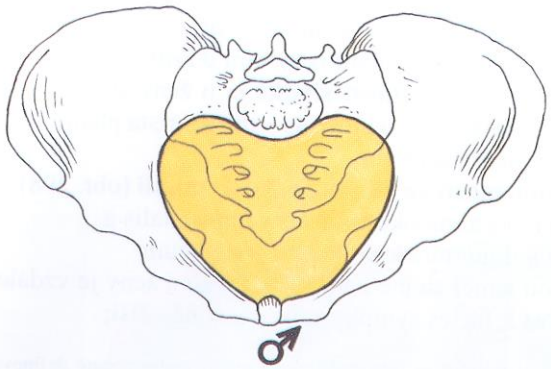

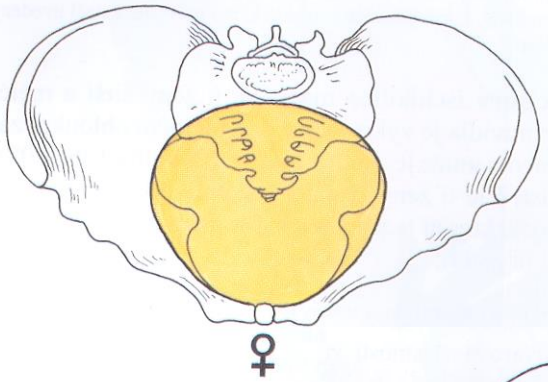

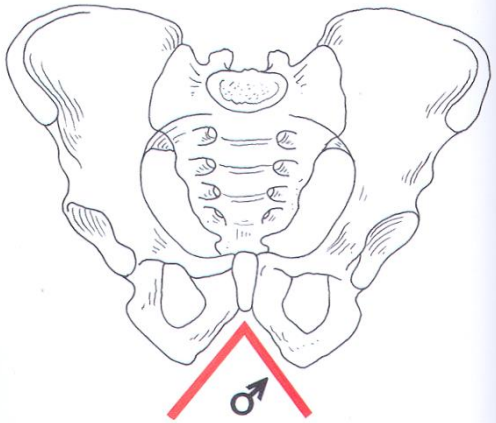

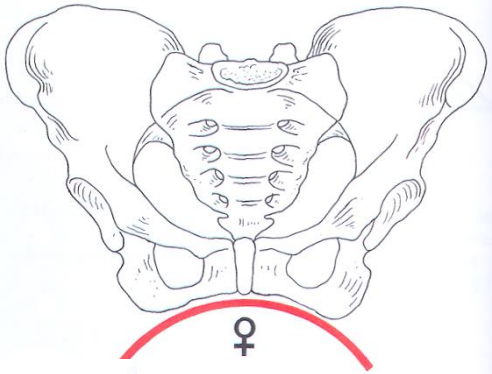

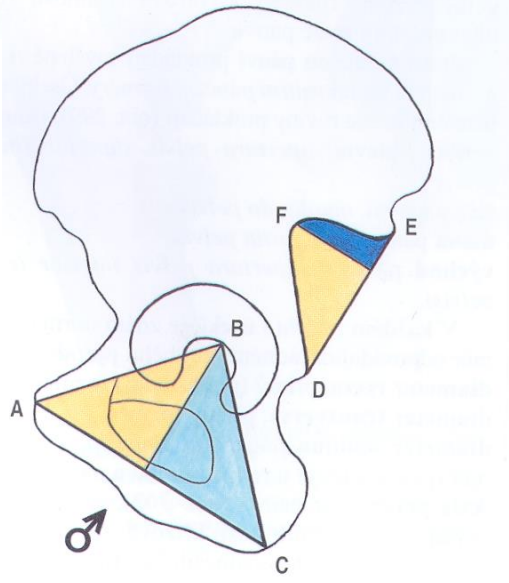

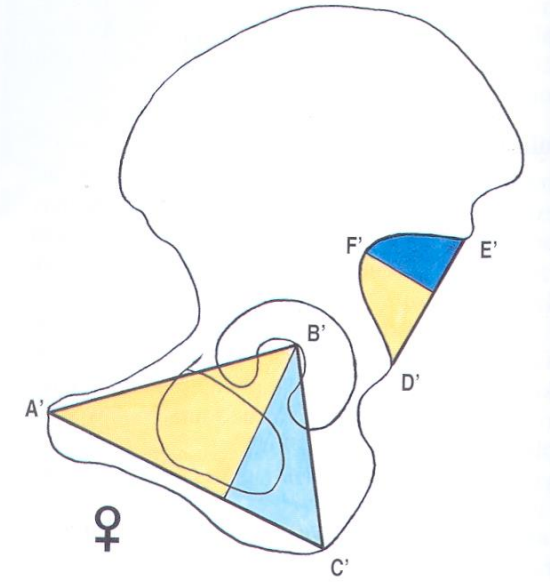

Typy pánve

- **gynoidní** – kruhový vchod
- **androidní** – srdčitý vchod

- anthropoidní – ovalný vchod, dlohé os sacrum se 6 obratli
- platypeloidní – příčně oválný vchod, široký arcus pubicus

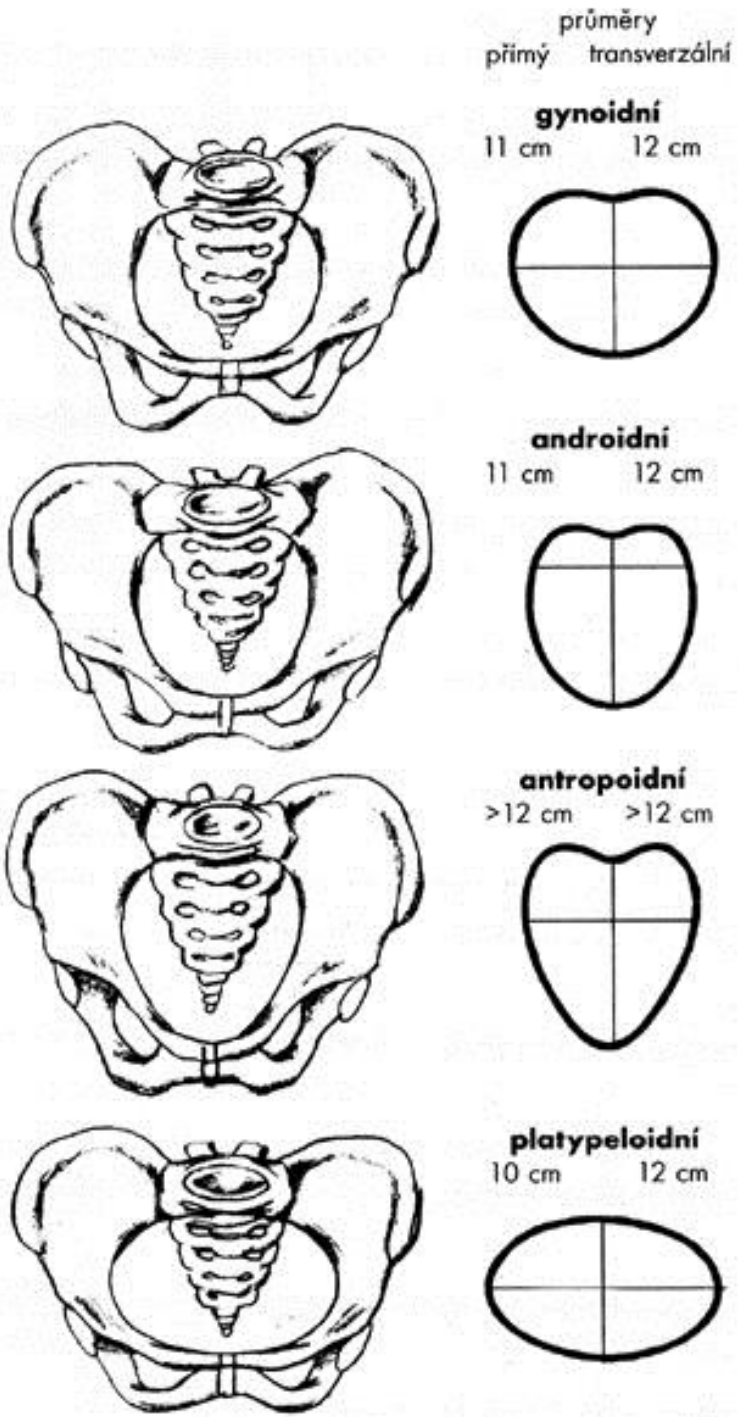

Pánevní roviny

- Apertura pelvis superior (aditus pelvis)
  - rovina pánevního vchodu
- Amplitudo pelvis
  - rovina pánevní šíře
- Angustia pelvis
  - rovina pánevní úžiny
- Apertura pelvis inferior (exitus pelvis)
  - rovina pánevního východu

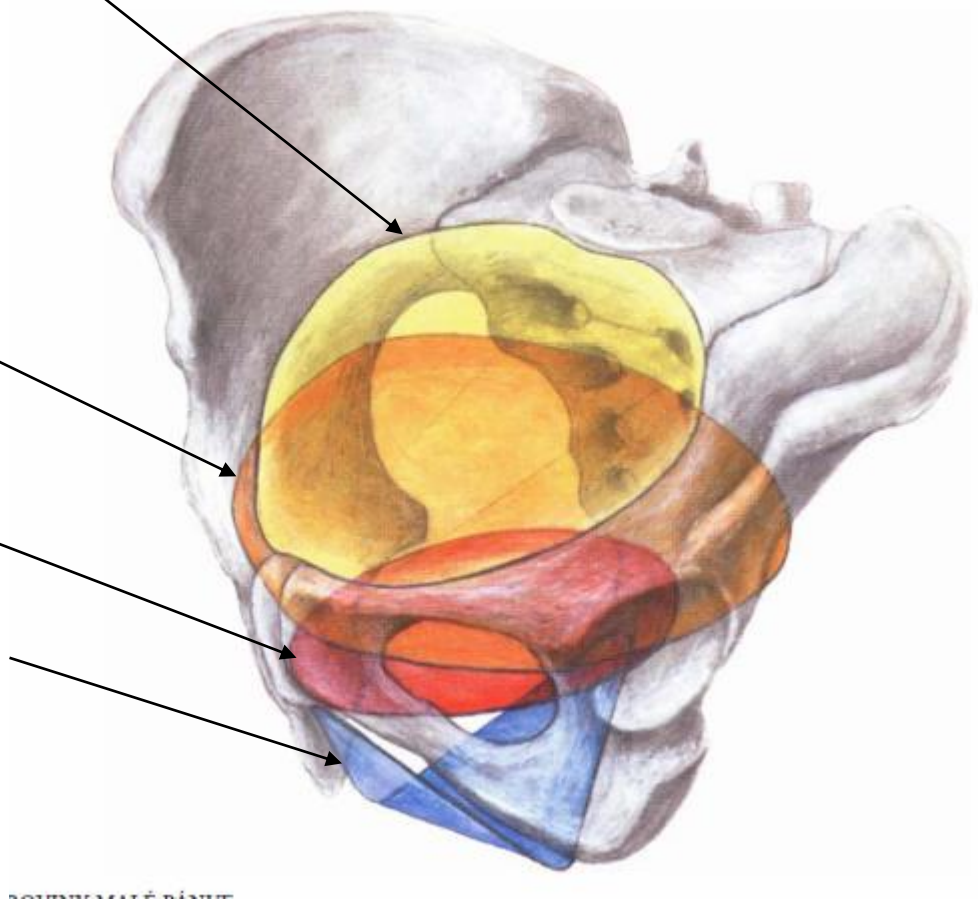

Pánevní vchod

= linea terminalis

- diameter recta (conjugata anatomica): *promontorium – horní okraj symphysis pubica* = nejméně 11 cm
- diameter obliqua: *articulatio sacroiliaca – eminentia iliopubica* = nejméně 12 cm
- **diameter transversa: *napříč mezi linea arcuata (část linea terminalis)* = nejméně 13 cm**

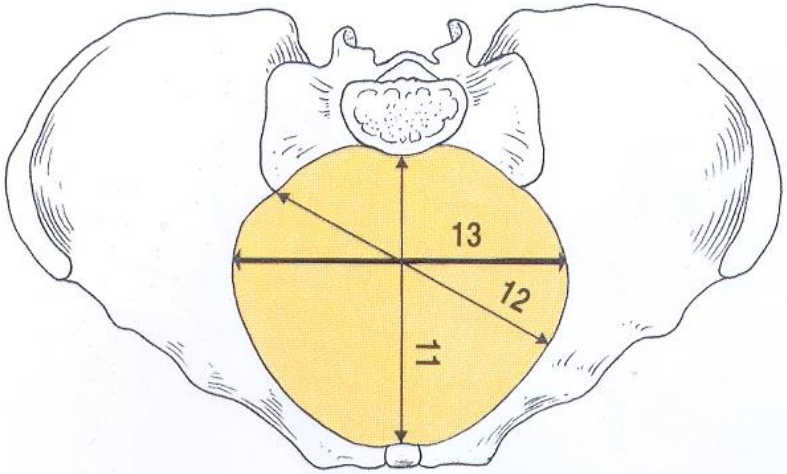

Pánevní šíře

= S2-S3 → střed acetabula → střed (zadní okraj) symphysis pubica

- diameter recta: 12,5 cm
- diameter transversa: 12,5 cm
- **<u>diameter obliqua</u>: insicura ischiadica major – sulcus obturatorius = nejméně 13,5 cm**

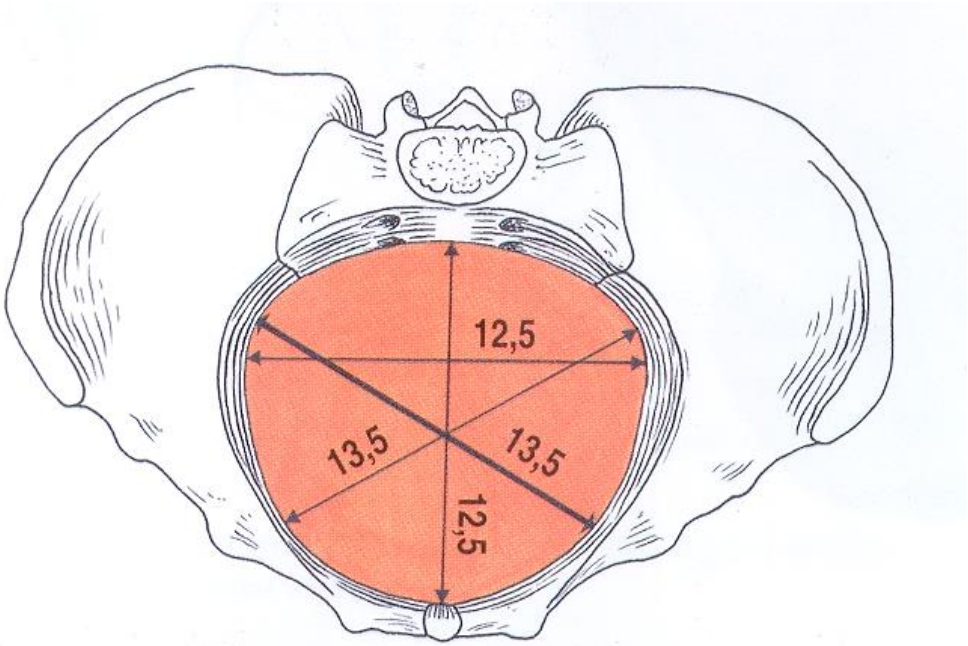

Pánevní úžina

= apex ossis sacri → spina ischiadica → dolní okraj symphysis pubica

- nejužší místo malé pánve
- **<u>diameter recta</u>: 11,5 cm**

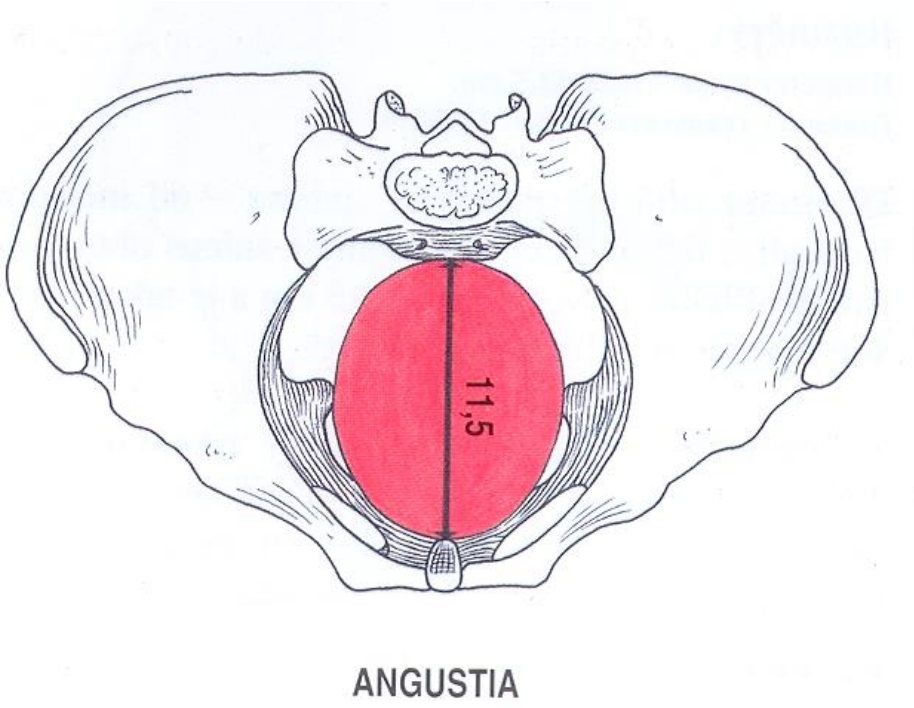

Pánevní východ

= dvě trojúhelníkové roviny (trigonum urogenitale et anale)

dolní okraj symphysis pubica → tubera ischiadica → os coccygis

- diameter transversa: *mezi tubera ischiadica* = nejméně 11 cm
- **diameter recta: *apex ossis coccygis → zadní okraj symphysis pubica***

= nejméně 9,5 cm, během porodu se kostrč odklápí dorzálně díky prosáknutí spojení s křížovou kostí = nejméně 11,5 cm

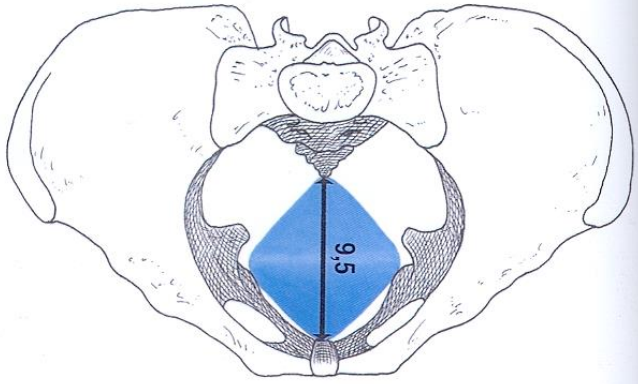

EXITUS

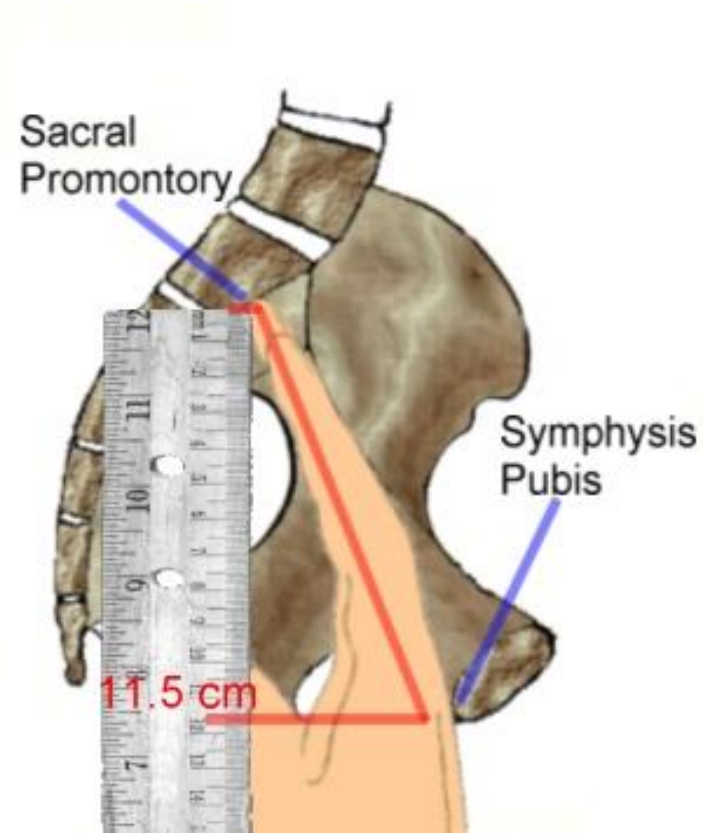
Sacral
Promontory
Symphysis
Pubis
11.5 cm

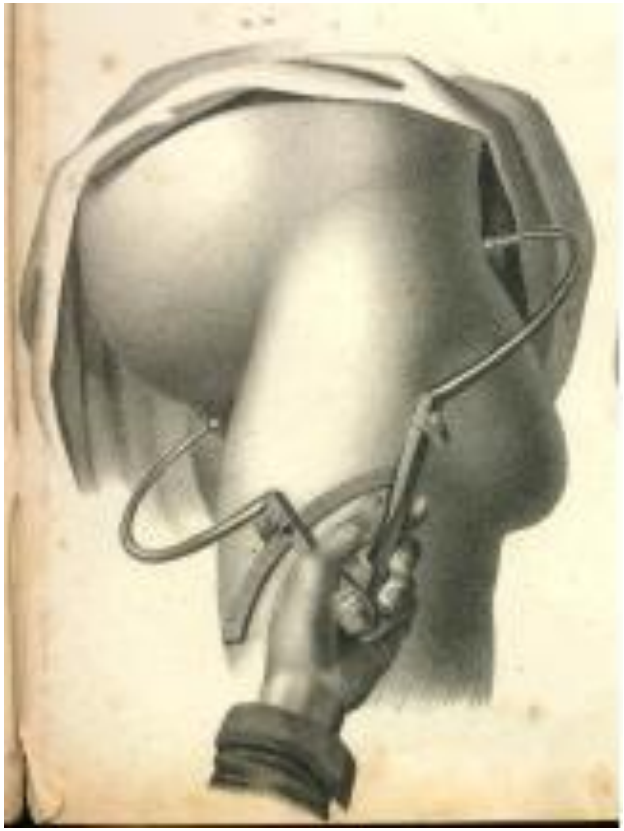

Porodnické pánevní rozměry

- conjugata externa *Baudelocqui* = nejméně 18 cm, lépe 20 cm – ***vnější rozměr***
- conjugata obstetrica (oranžová) = nejméně 10,5 cm – *vnitřní rozměr*
- conjugata diagonalis (zelená) = nejméně 13 cm – *vnitřní rozměr*

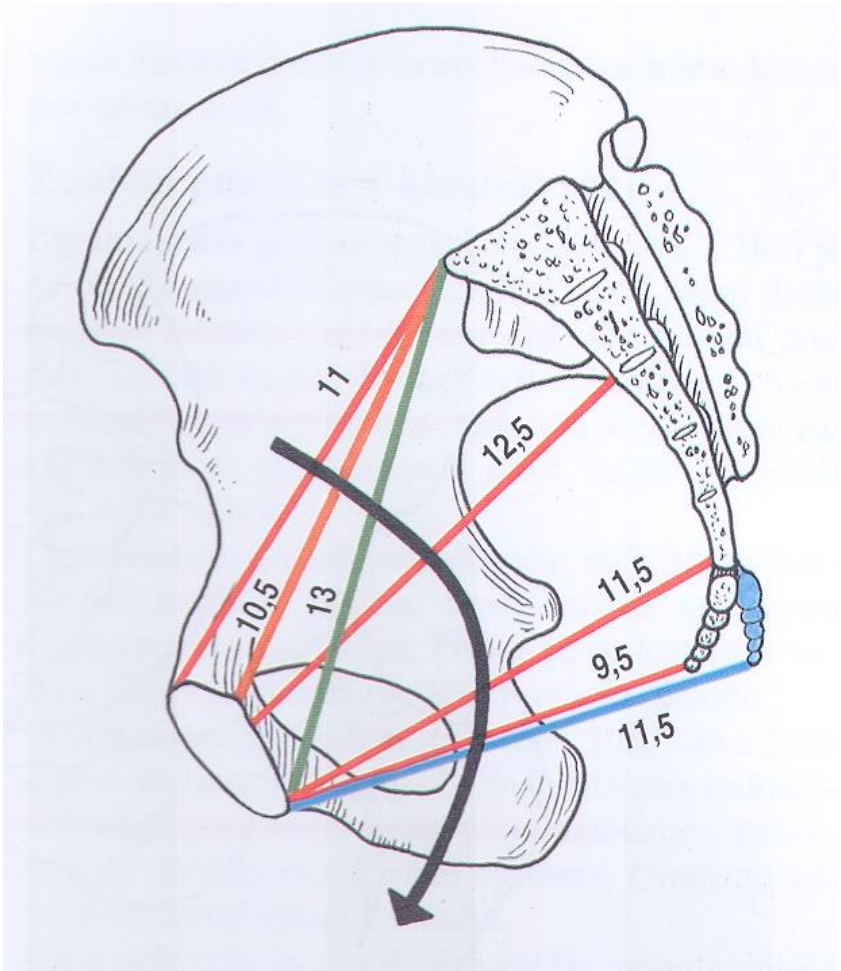

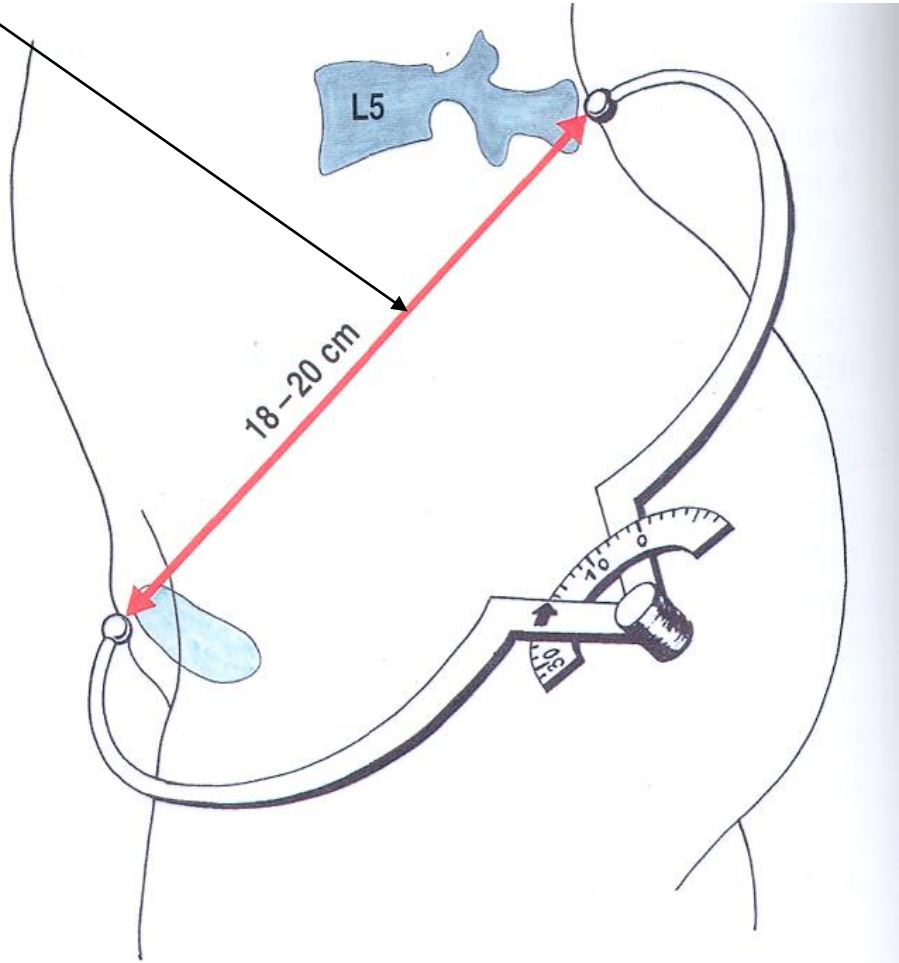

Porodnické pánevní rozměry - *vnitřní*

- conjugata obstetrica (vera):

promontorium → eminetia retropubica

  - skutečný předozadní rozměr pánevního vchod
  - kratší než diameter recta (conjugata anatomica)
    - **nejméně 10,5 cm**

- conjugata diagonalis:

promontorium → dolní okraj symphysis pubica (lig. pubicum inf.)

  - nejméně 13 cm pro volný průchod hlavičky

Porodnické pánevní rozměry - *vnější*

- distantia interspinosa = **nejméně 26 cm**
- distantia itercristlais = **nejméně 29 cm**
- distantia intertrochanterica = **nejméně 31 cm**

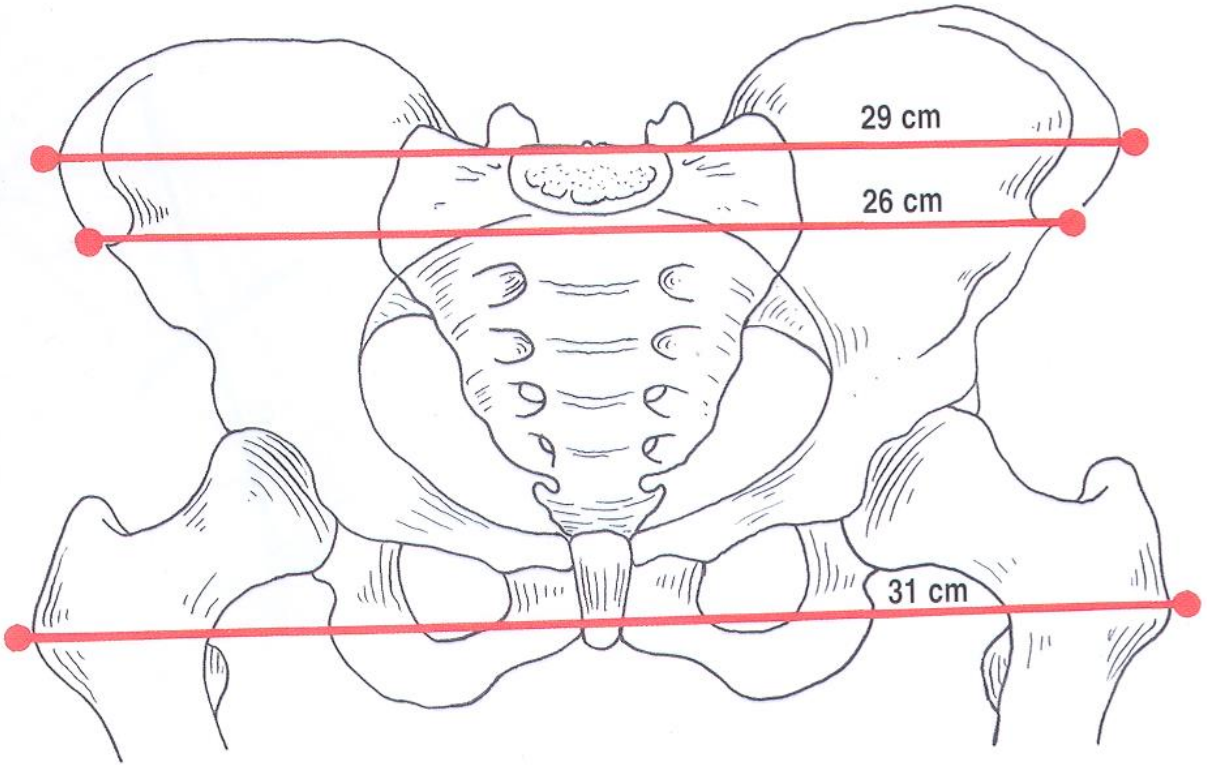

Porodnické pánevní rozměry – *vnější*

- distantia interspinosa:

mezi spinae iliacae ant. sup. (SIAS) = nejméně 26 cm

- distantia intercristalis:

mezi nejvzdálenějšími okraji cristae iliacae = nejméně 29 cm

- distantia intertrochanterica:

mezi nejvzdálenějšími okraji trochanteres majores = nejméně 31cm

- conjugata externa (diameter Baudelocquei):

mezi processus spinosus L5 a horním okrajem symphysis pubica = nejméně 18 cm (lépe 20 cm)

Tvrdé porodní cesty

- porodní kanál – 16 cm
- Michaelisova routa:
  - L5→ symphysis sacrococcygea: 11 cm
  - spinae iliacae posteriores superiores: 10 cm

- porodní objekt (plod): 3400 g