LIMBICKÝ SYSTÉM

Limbický systém

- *„viscerální mozek“*
- řízení homeostázy
- emoční reakce
- paměť a motivace
- sexuální chování
- sociální chování
- péče o potomstvo
- nadřazen mnoha autonomním funkcím

The Limbic System

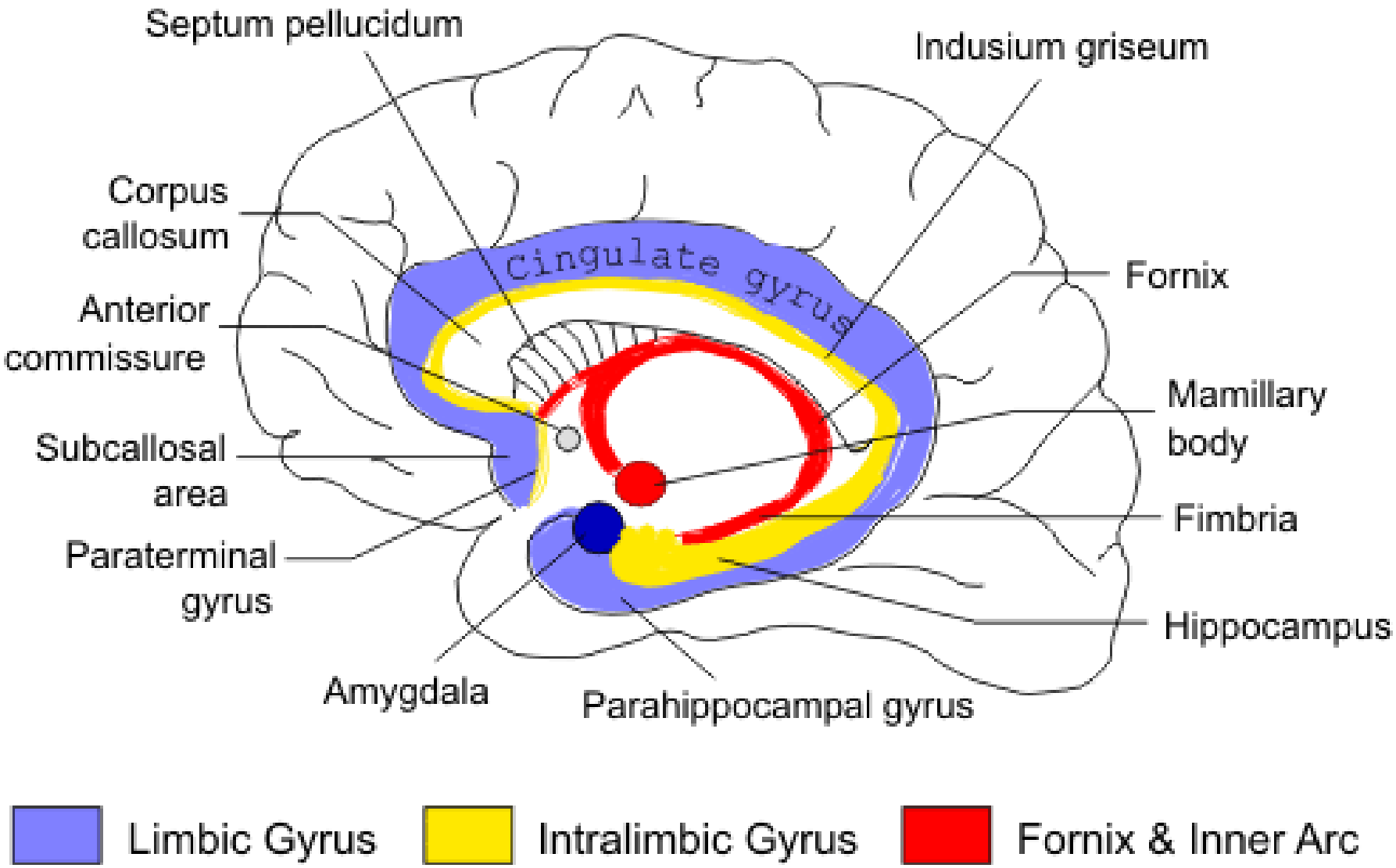

Dělení

- korové
  - **zóny**

    odpovídají oblastem kůry dle histologické stavby
  - **pásma**

    odpovídají funkčnímu zapojení

- podkorové (jádra)
  - v tele-, di-, mesencephalon, pons

Zóny

- paleokortikální
  - základní čichové oblasti
- archikortikální = hipokampová formace
  - hippocampus
  - subiculum
  - gyrus dentatus
- mezokortikální (přechodná)
  - area entorhinalis et perirhinalis
  - presubiculum
- neokortikální
  - area subcallosa
  - gyrus cinguli
  - gyrus parahippocampalis

Pásma

- nejvnitřnější pásmo
  - corpora mammillaria, fornix, fimbria hippocampi
- vnitřní pásmo („gyrus intralimbicus Brocae“)
  - hippocampus, gyrus dentatus, indusium griseum
- vnější pásmo („gyrus limbicus“)
  - subiculum, presubiculum, parasubiculum
  - area entorhinalis
  - uncus g.p. et gyrus parahippocampalis
  - gyrus cinguli, area subcallosa
- neokortikální paralimbická kůra
  - insula, pól temporálního laloku, mediální a orbitální část frontálního laloku

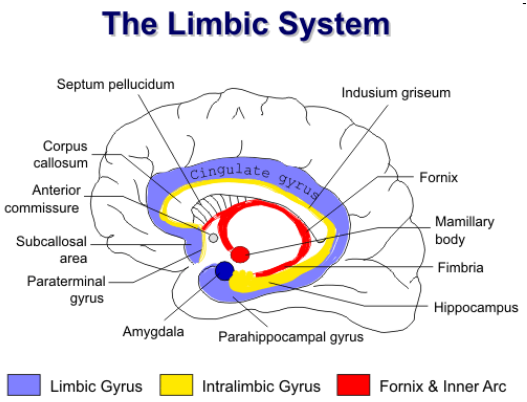

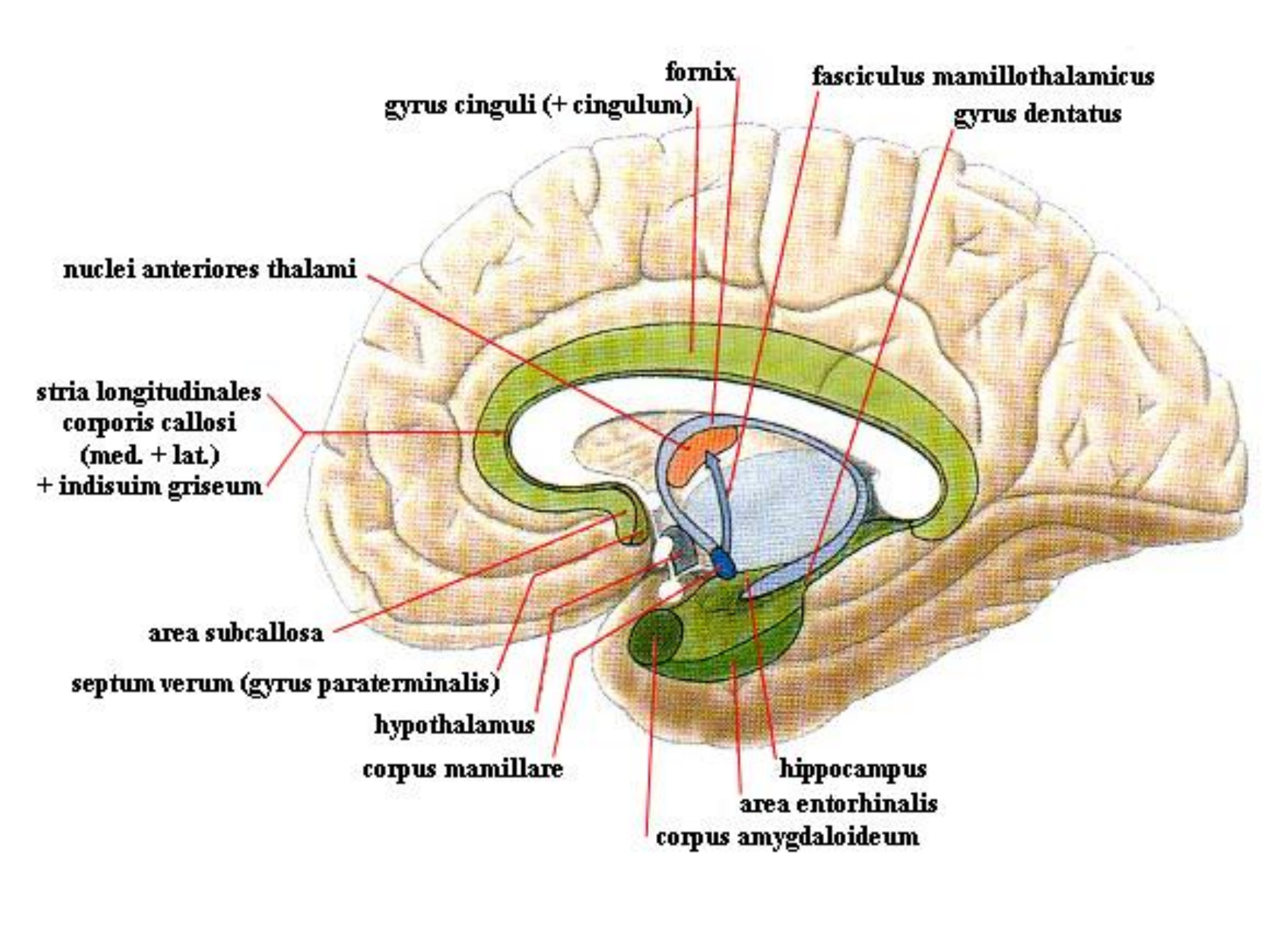
fornix
fasciculus mamillothalamicus
gyrus cinguli (+ cingulum)
gyrus dentatus
nuclei anteriores thalami
stria longitudinales
corporis callosi
(med. + lat.)
+ indisuim griseum
area subcallosa
septum verum (gyrus paraterminalis)
hypothalamus
corpus mamillare
hippocampus
area entorhinalis
corpus amygdaloideum

Fornix (klenba)

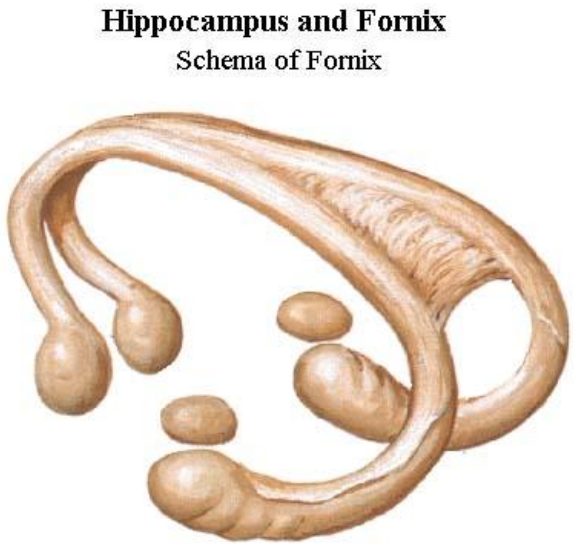

- columnae
  - pars tecta
    - fibrae precommissurales → septum verum, gyrus cinguli
    - fibrae retrocommissurales → corpora mammillaria, ncl. anteriores thalami
  - pars libera
- corpus
- crura
  - commissura fornicis = *Lyra Davidis*
- fimbria hippocampi (leží na hipokampu v dolním rohu postranní komory)
  - taenia fornicis = čára úponu plexus choroideus postranní komory na fornix včetně jeho fimbria hippocampi

Hippocampus and Fornix

Schema of Fornix

Hippocampus and Fornix

Coronal Section - Posterior View

Jádra

- **corpus amygdaloideum**
- **septum verum**
- **nucleus accumbens**
- **ncl. mammillares**
- **ncll. habenulares**
- **ncll. anteriores thalami**
- ncl. interpeduncularis
- (ncl. tegmentalis dorsalis *Guddeni*)
- **ncl. parabrachiales med.+lat.**

Chemická jádra

- monoaminergní
  - katecholaminergní systém
    - adrenergní
    - dopaminergní
  - serotonergní
- cholinergní
- histaminergní
- glutamátergní
- GABAergní

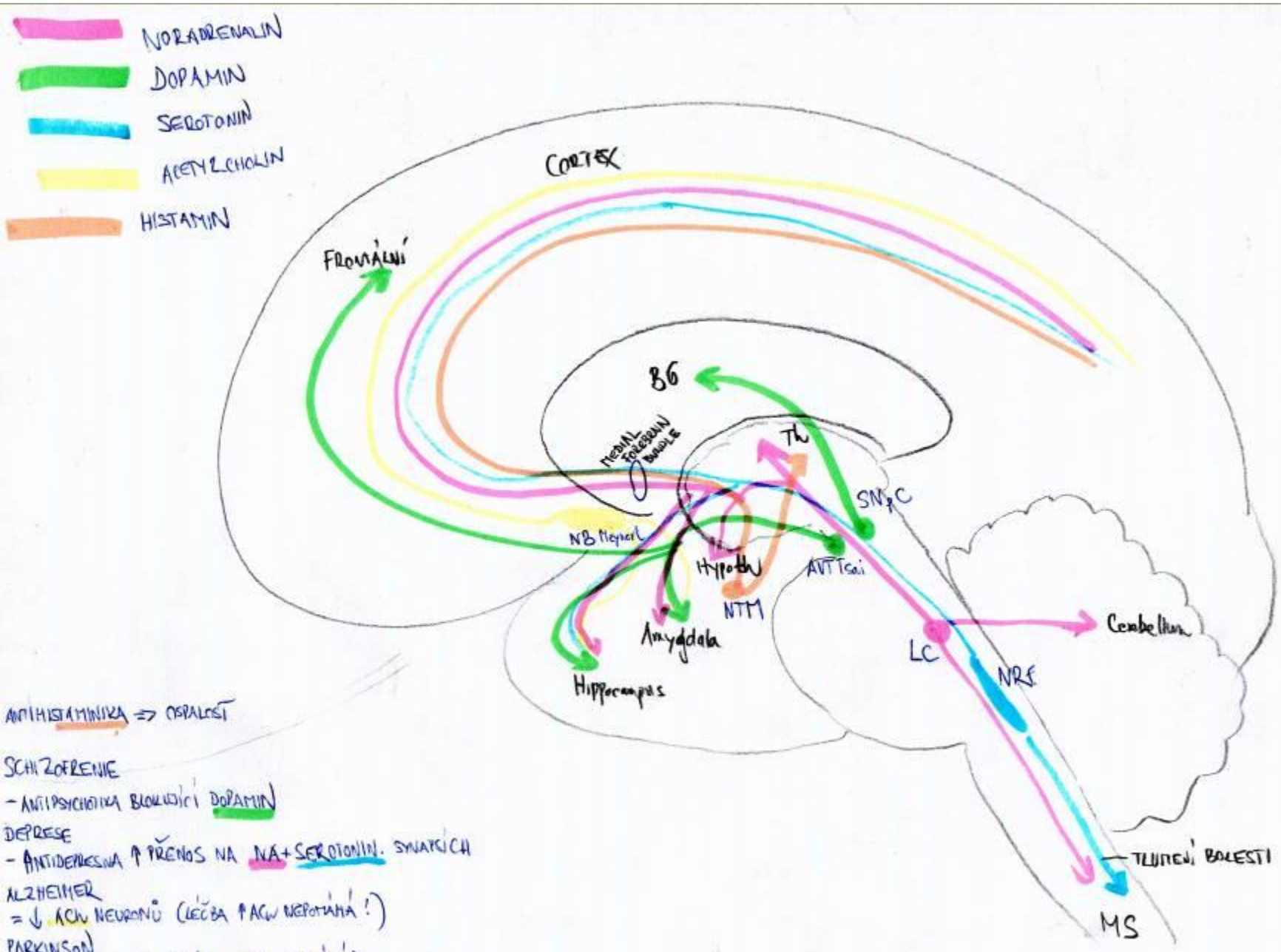

ANTIHISTAMINIKA ⇒ OSPALOST

SCHIZOFRENIE
- ANTIPSYCHOTIKA BLOKUJÍCÍ DOPAMIN

DEPRESE
- ANTIDEPRESIVA ↑ PŘENOS NA NA+SEROTONIN. SYNAPSÍCH

ALZHEIMER
= ↓ ACh NEURONŮ (LÉČBA ↑ ACh NEPOMÁHÁ!)

PARKINSON
- ↓ Dop NEURONŮ (LÉČBA ↑ Dop POMÁHÁ)

Chemická jádra noradrenergní systém

- **noradrenalin (NA)**
- A1-A7 (RF prodloužené míchy a mostu)
- autoregulace mozkových tepen
- modulace aktivity neuronálních okruhů všech úrovní CNS
- systémy pozornosti, emocí a chování, vědomí a paměti
- součást ARAS
- **locus caeruleus (A7)**
  - mícha, jádra kmene a mozečku
  - thalamus, hypothalamus, neocortex, hippocampus, corpus amygdaloideum

Chemická jádra dopaminergní systém

- **dopamin (D)**
- hybnost, reakce odměny a trestu, vnímání reality
- spánek a bdění, pozornost a paměť, schopnost učení

- **nucleus retrorubralis (A8)** – do hipokampové formace
- **pars compacta substantiae nigrae (A9)** – do striata (nigrostriatální dráha) pro správnou činnosti BG
- **nucleus subbrachialis (area ventralis tegmentalis *Tsai* – A 10)**
  - **mezolimbická, mezokortikální a tuberoinfundibulární**
  - do prefrontální kůry a area M1, corpus amygdaloideum, hypotalamu, striata, ncl. accumbens a dalších částí limbického systému
  - tuberoinfundibulární projekce (z ncl. arcuatus hypothalami) inhibuje sekreci prolaktinu (tvorba mléka a libido)

Chemická jádra serotonergní systém

- **<u>serotonin (5-HT)</u>**
- systém „nálady a úzkosti“
- **B1-B9 (ncll. raphes)**
- mícha, kmen, mozeček, thalamus, hypothalamus, kůra a limbický systém
- změny nálady a chování
- tractus raphespinalis – tlumení přenosu bolesti v zadních míšních rozích

Chemická jádra cholinergní systém

- acetylcholin (Ach)
- Ch1-Ch6
- **septum verum (Ch1)** – do hipokampu a corpus amygdaloideum
- limbický systém (Ch2 a 3)
- **nucleus basalis Meynerti (Ch4)**
  - do mozkové kůry, hipokampu a corpus amygdaloideum
  - chování a kognitivní funkce (vědomí, paměť, učení)
- RF (Ch5-6) – součást ARAS (extrapyramidová motorika a limbické okruhy)

Chemická jádra histaminergní systém

- histamin (H)
- zadní hypotalamus
  - přenos bolesti, motorika, termoregulace, biorytmy, příjem potravy a tekutin
  - **ncl. tuberomammillaris**
    - do mozku a míchy
    - cyklus bdění-spánek
      - dodávka histaminu se podílí na probouzení

Chemická jádra glutamátergní systém

- glutamát (Glu)
- hlavní excitační mediátor CNS
- většina drah a okruhů
  - **ncl. subthalamicus**
  - **neurony kůry mozku i mozečku**

Chemická jádra
GABAergní systém

- gama-aminomáselná kyselina (GABA)
- hlavní inhibiční mediátor CNS
  - glycin v míše !
- většina korových i podkorových struktur

Chemická jádra

- *cholinergní jádra:* ncl. basalis *Meynerti*, ncl. tractus diagonalis *Brocae* + septalis med. v septum verum, ncl. preopticus magnocellularis v hypothalamu
- *dopaminergní jádra*: pars compacta substantiae nigrae, nucleus subbrachialis formationis reticularis (= area tegmentalis ventralis *Tsai*)
- *noradrenergní jádra*: locus caeruleus
- *serotonergní jádra*: ncl. raphei med.+dors., ncl. centralis superior tegmenti *Bechterevi* (v RF)
- *histaminergní jádra*: ncl. tuberomamillaris hypothalami

Čich

- cortex piriformis – v přední oblasti spánkového laloku
- korová část corpus amygdaloideum
- uncus gyri parahippocampalis
- přední konec gyrus parahippocampalis

- *area entorhinalis = area 28*
- *nejvyšší centrum čichu* – orbitofrontální kůra

Hipokampová formace

- **hippocampus proprius**
- **subiculum**
- **gyrus dentatus**
- funkce: ukládání informací do dlouhodobé paměti (konsolidace paměťové stopy)
- AF: area entorhinalis, thalamus, asociační oblasti neokortexu (přes gyrus cinguli et parahippocampalis)
- stimulace: NA (A6), Ach (Ch1), 5-HT (B1-9)
- EF: fornix → hypothalamus → thalamus

  area entorhinalis → asociační oblasti neokortexu

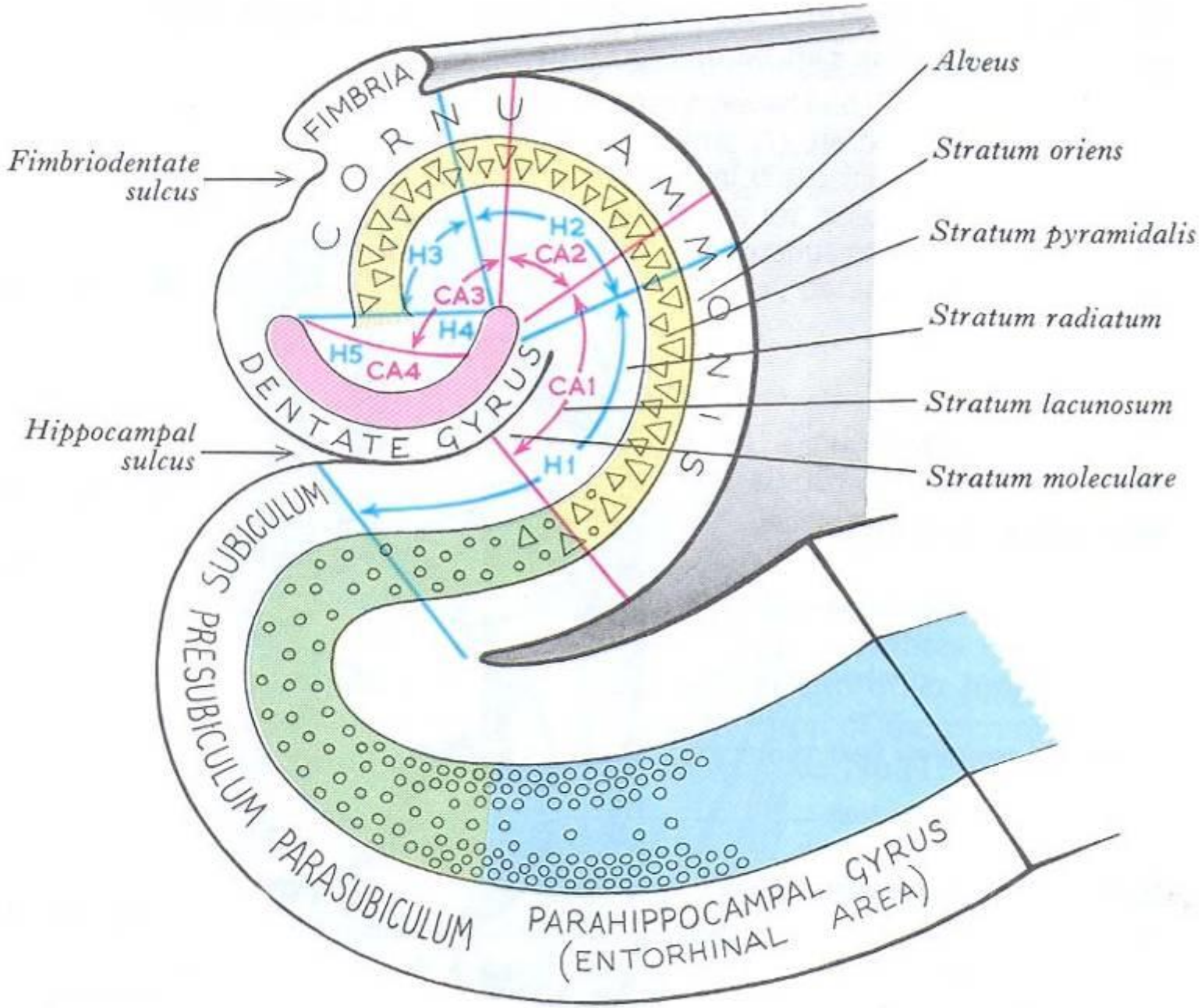
FIMBRIA
CORNU AMMONIS
Fimbriodentate sulcus
Hippocampal sulcus
DENTATE GYRUS
H1
H2
H3
H4
H5
CA1
CA2
CA3
CA4
SUBICULUM
PRESUBICULUM
PARASUBICULUM
PARAHIPPOCAMPAL GYRUS
(ENTORHINAL AREA)
Alveus
Stratum oriens
Stratum pyramidalis
Stratum radiatum
Stratum lacunosum
Stratum moleculare

Hippocampus proprius = cornu Ammonis

- část gyrus parahippocampalis hledící do cornu inferius postranní komory (5 cm dlouhý val)
- alveus = vrstva vláken na povrchu hipokampu pod ependymem vedoucí do fimbria hippocampi
- regio I-IV (CA 1-CA 4)
  - stratum moleculare (+ substratum lacunosum)
  - stratum oriens
  - stratum pyramidale
  - stratum radiatum

Subikulární komplex

- **subiculum** (archicortex)
  - na horní ploše gyrus parahippocampalis
  - *rozlišuje situace nebezpečí a odměňování*
- **presubiculum** (periarchicortex)
  - proužek periarchikortexu na vnitřní ploše temporálního laloku, mediálně od subikula, zpředu dozadu
- **parasubiculum** (periarchicortex)

Hippocampal Anatomy

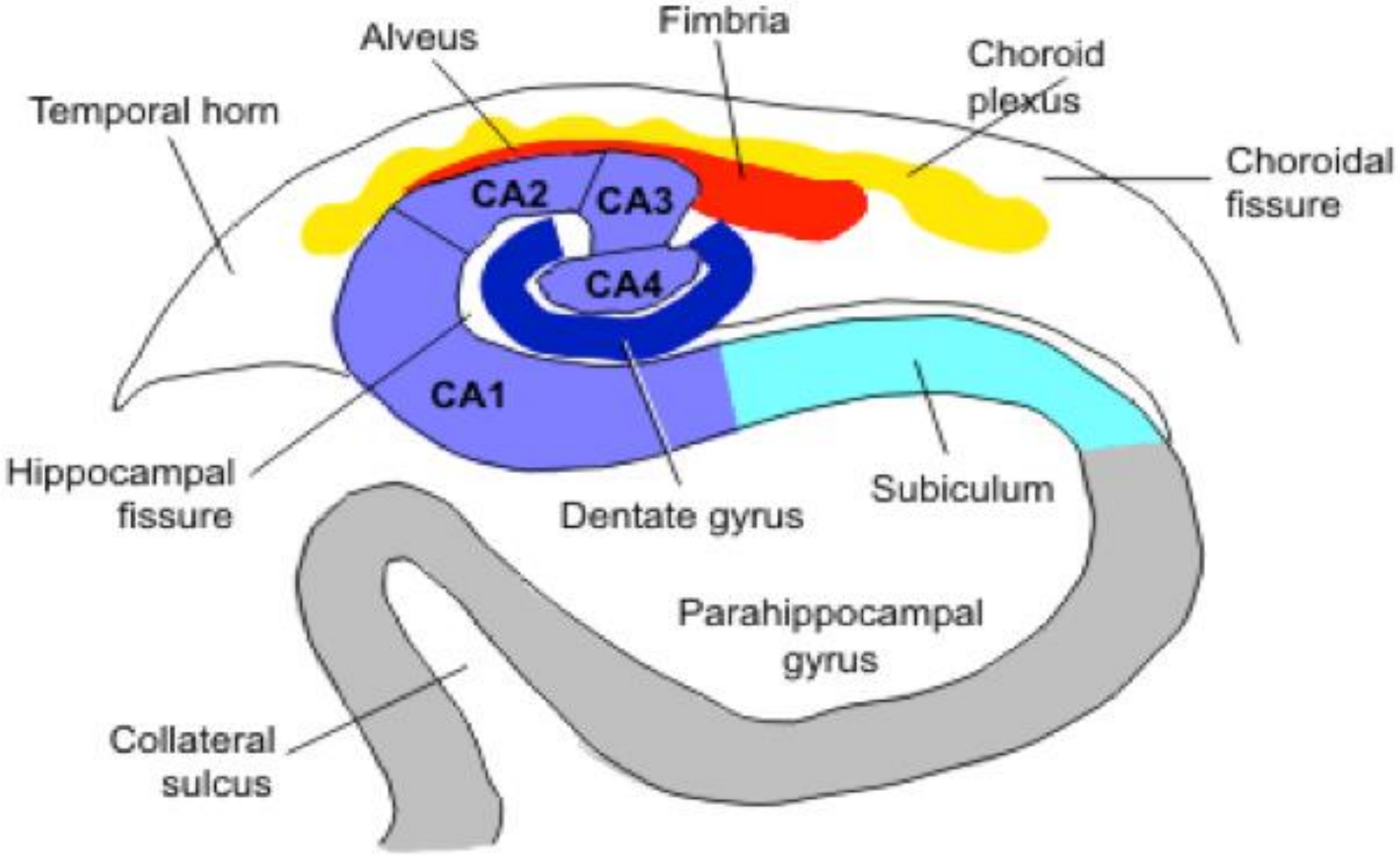

http://ccn.ucla.edu/wiki/images/0/01/Unfolding-Hipp.png

Gyrus dentatus

- 3 vrstvy: stratum moleculare, granulare, multiforme
- pod fimbria hippocampi, mediálně od hipokampu
- směrem dopředu se zužuje a končí jako šikmo probíhající *taenia Giacomini*
  - odděluje uncus gyri parahippocampalis
- dozadu doprovází fimbria až pod splenium corporis callosi
- zde pokračuje jako **gyrus fasciolaris** a do **indusim griseum** jako **striae longitudinales corporis callosi**

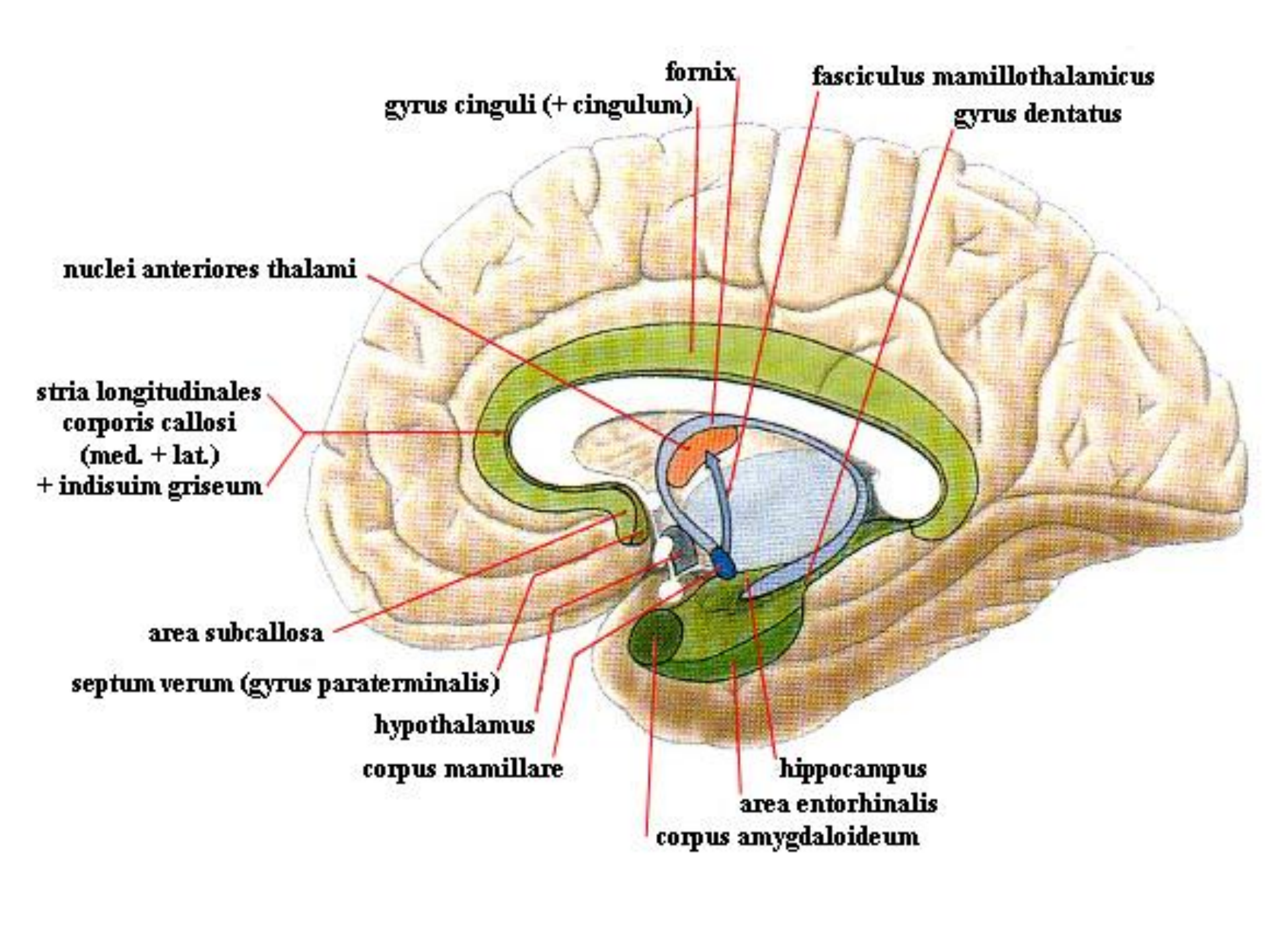
fornix
fasciculus mamillothalamicus
gyrus cinguli (+ cingulum)
gyrus dentatus
nuclei anteriores thalami
stria longitudinales
corporis callosi
(med. + lat.)
+ indisuim griseum
area subcallosa
septum verum (gyrus paraterminalis)
hypothalamus
corpus mamillare
hippocampus
area entorhinalis
corpus amygdaloideum

Gyrus cinguli

- area 23-25, 29-31
- AF: asociační oblasti temporálního, parietálního a okcipitálního laloku
- EF: zpětné vazby do kůry a podkoří (striatum, thalamus, mozeček)
- emoční reakce (přední část), verbální paměť a prostorová orientace (zadní část)
- cingulum – bílá hmota do gyrus parahippocampalis

Gyrus parahippocampalis

- uncus – rostrálně
- area entorhinalis (area 28)
- area perirhinalis (area 35, 36)
- prostorová paměť, orientace a schopnost rozlišit a rozpoznat objekty
- AF: asociační oblasti, hipokampová formace, corpus amygdaloideum, thalamus
- EF: hipokampová formace, corpus amygdaloideum, thalamus (ncl. anteriores)

Corpus amygdaloidum

= amygdala = nucleus amgydalae = archistriatum

- morfologicky a vývojově náleží v bazálním gangliím
- funkčně a spojením je součástí **limbického systému**
- uloženo v temporálním laloku před cornu inferius postranní komory a před cauda ncl. caudati
- komplex jader
- mladší = **bazo-laterální část**
  - propojení s kůrou
- starší = **kortiko-centromediální část**
  - propojení s čichem, hypotalamem a kmenem
- cortex periamygdalaris

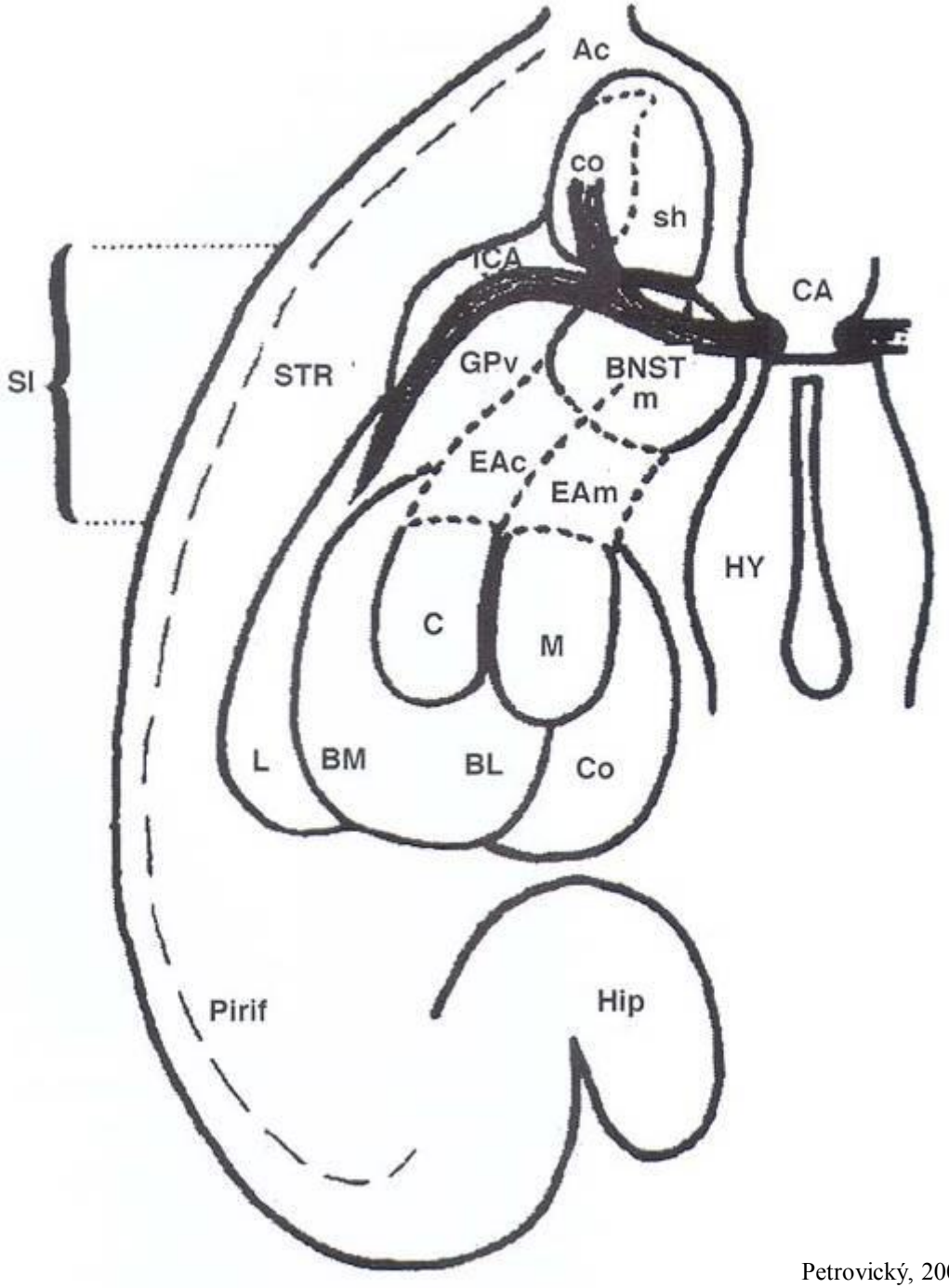

Petrovický, 2008

Corpus amygdaloidum

- „centrum emocí a strachu“
- ovlivňuje hypotalamus („drive-related behaviour“)
- subjektivní pocity (strach, agrese) a obranné reakce
- vytváření a ukládání vzpomínek spojených s emocionálními událostmi
- reakce na podněty se špatnou událostí / nepříjemnými pachy
- reakce strachu (strnutí, tachykardie, tachypnoe, sevřený žaludek)
- rovněž spojeno s vnímáním příjemných podnětů (láska, touha, závist)
- *porucha: při oboustranném zničení → mizí agresivita*

Corpus amygdaloidum – *zapojení*

- AF: bohatá senzitivní, senzorická, viscerální
- EF:
  - **stria terminalis** = dorzální amygdalofugální dráha (podél ncl. caudatus a v. thalamostriata) → septum verum + hypotalamus
  - **ventrální amygdalofugální dráha** (pod ncl. lentiformis) → septum verum + hypotalamus + piriformní, orbitální a přední cingulární kůra, ncl. accumbens, ncl. dorsomedialis thalami
  - do hipokampu (souvisí s ukládáním paměti)
  - do motorické, premotorické kůry a BG (mimovolní motorika)
  - do visceromotorických jader hlavových nervů a míchy (ovlivnění sympatiku a parasympatiku)

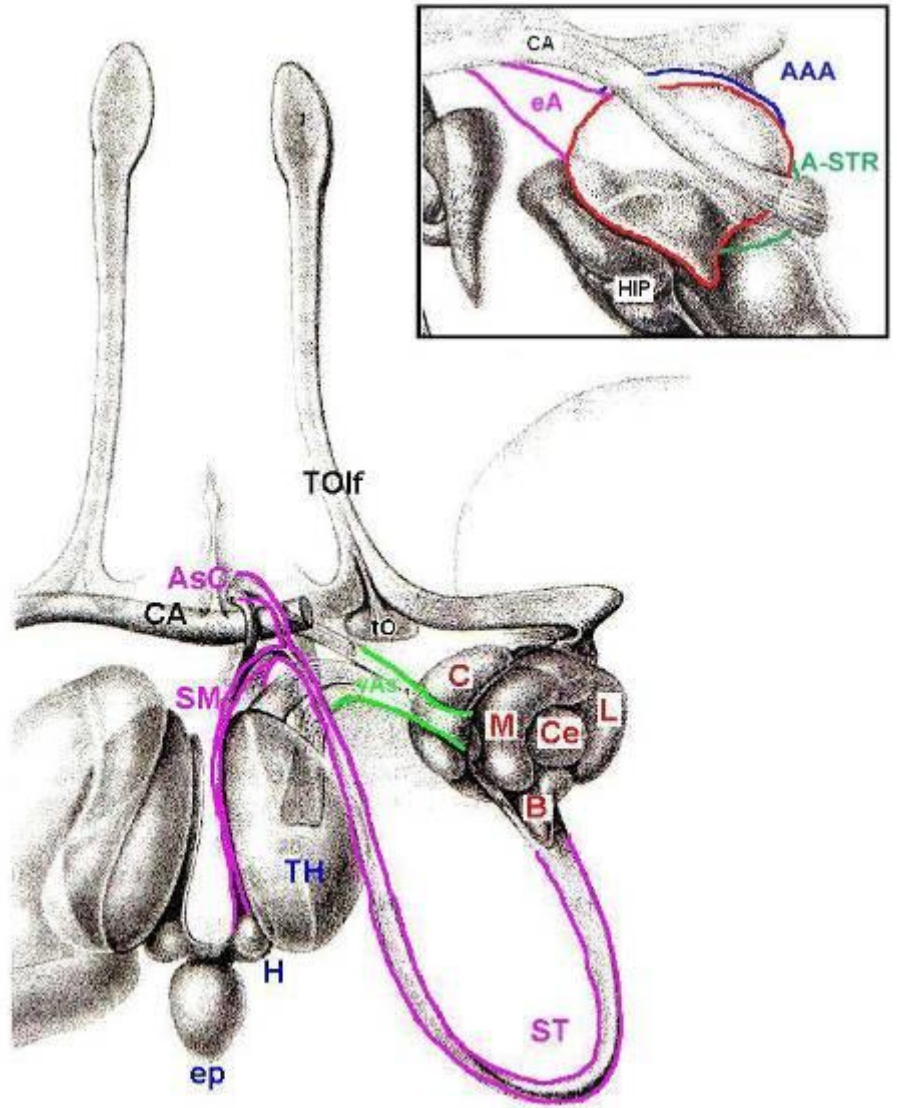

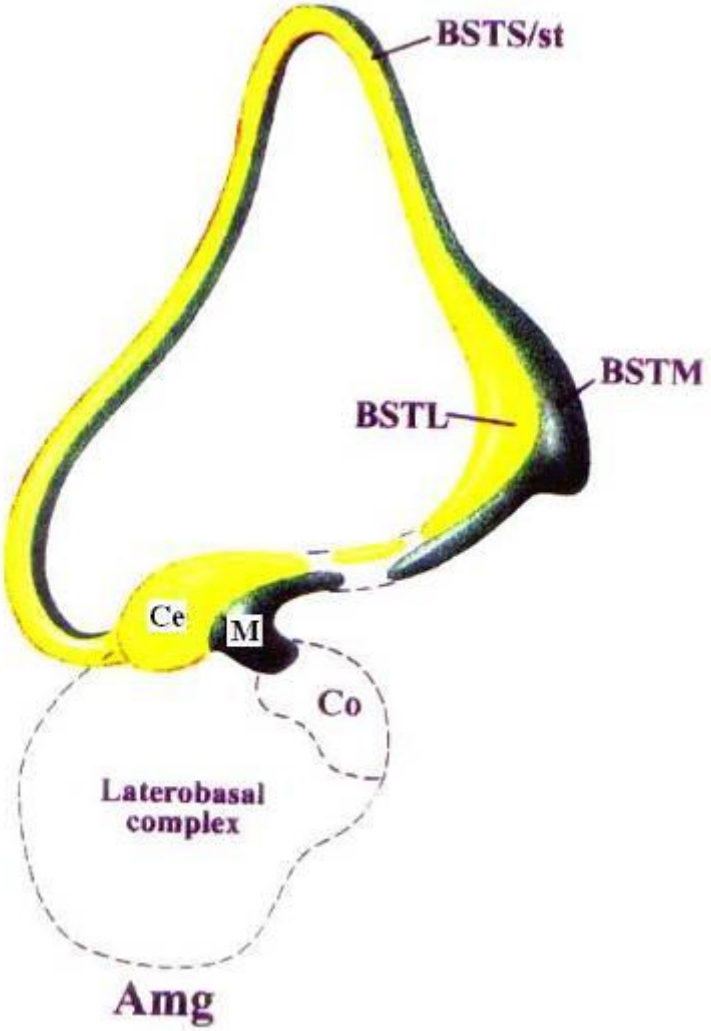

Connection of amygdala and extended amygdala, Petrovický et al., 1998

St – stria terminalis, Amg – amygdalar complex, BST – bed nucleus striae terminalis, Ce- centromedial nc. of amygdala, M – Medial amygdalar nucleus, ep – epiphysis, CA – anterior commissure, TOlf – tractus olfactorius, SM – stria medullaris

Nucleus accumbens

= striatum ventrale

- vývojově patří k bazálním gangliím
- naléhá na septum verum, zapojeno do okruhů limbického systému
- „centrum závislostí a touhy“
- souvisí se závislostí, odměnou a potěšením, strachem a placebo efektem

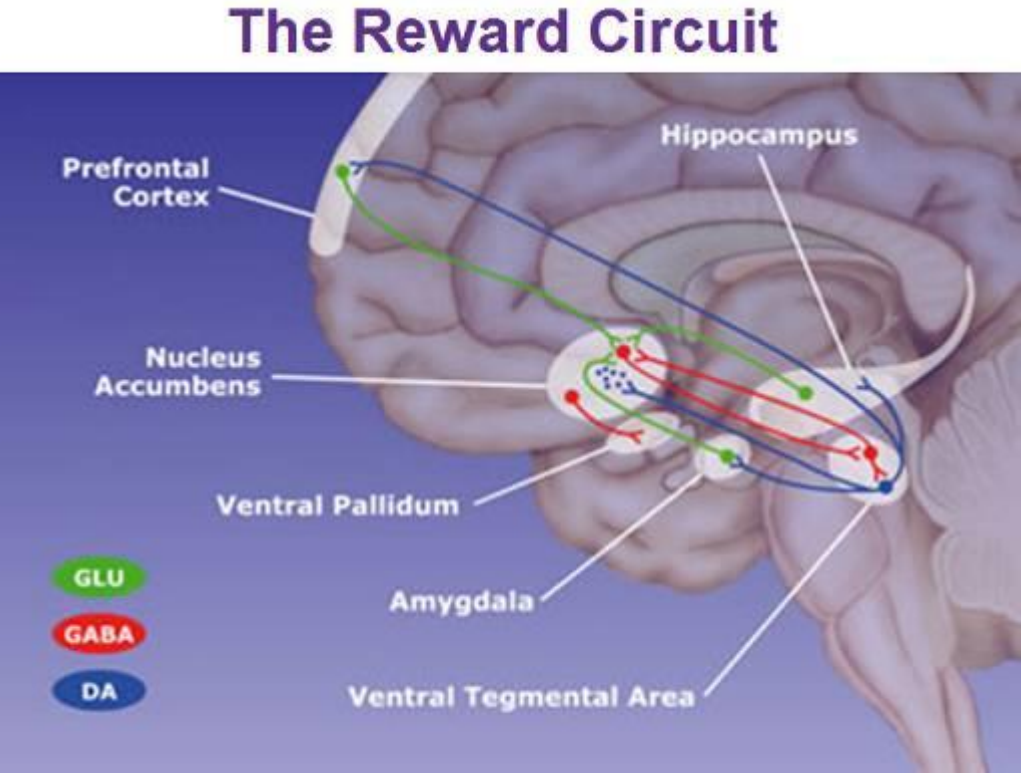

http://mybrainnotes.com/brain-nucleus-accumbens.jpg

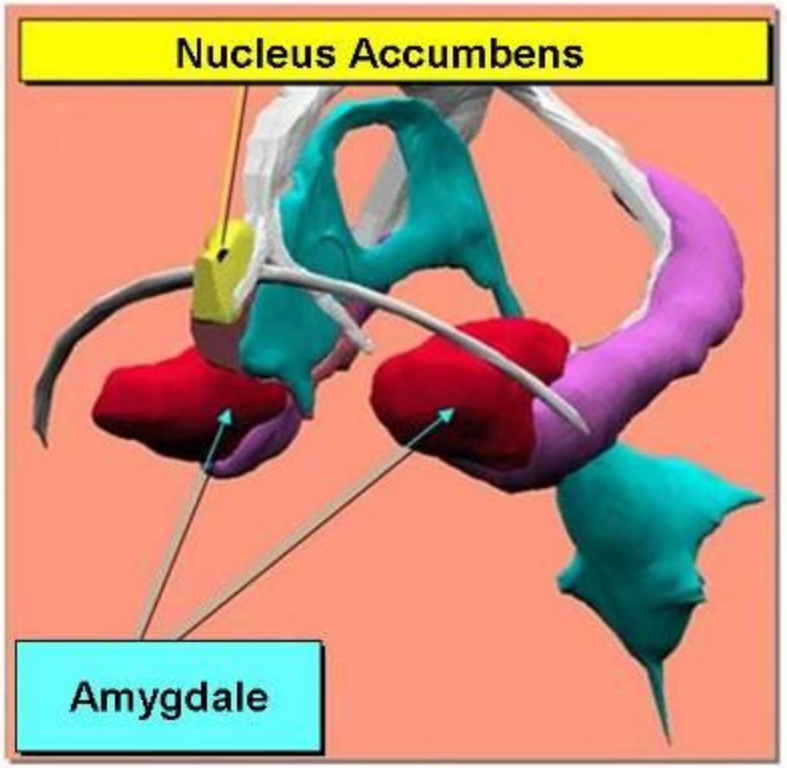

http://2.bp.blogspot.com/-0Hb2_pd7QwQ/UPmBdmeNFQI/AAAAAAAAA2E/YbZ6u0uPMjo/s1600/nuc+accumbense.jpg

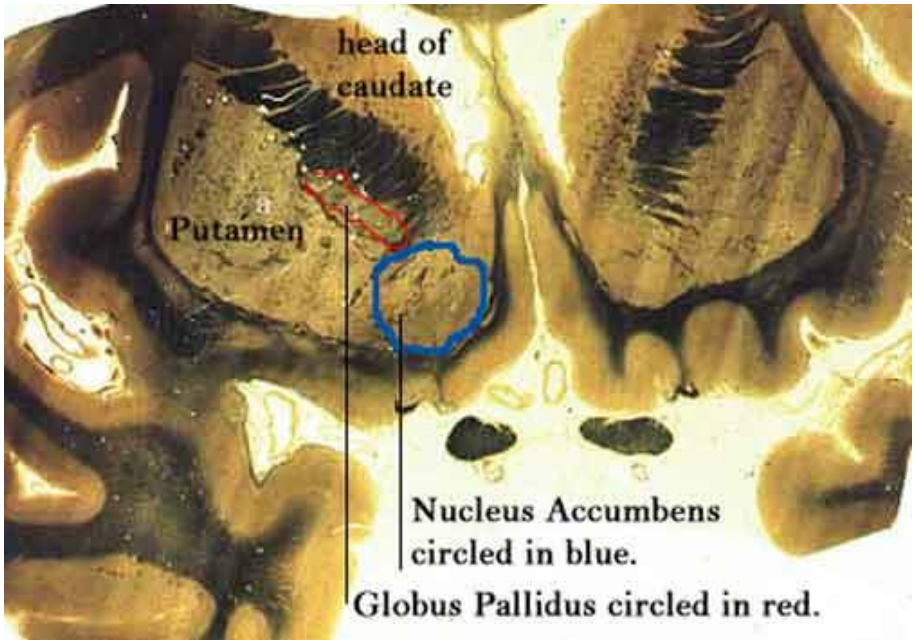

http://www.personal.psu.edu/afr3/blogs/siowfa12/the-reward-circuit-nucleus-accumbens-ventral-pallidum-ventral-tegmental-area-and-amygdala.jpg

Septum verum

- bazální část pars septalis telencephali
- povrchová projekce = gyrus paraterminalis (není tudíž korovou oblastí!)
- laterálně tvoří mediální plochu předního rohu postranní komory
- kaudálně ji ukončuje kolmo probíhající commissura anterior
- funkce: úzce spojena s limbickým systémem
  - dodává acetylcholin do hipokampu (Ch1)
- *centrum libosti, radosti (hedonie) a odměny*

III. mozková komora

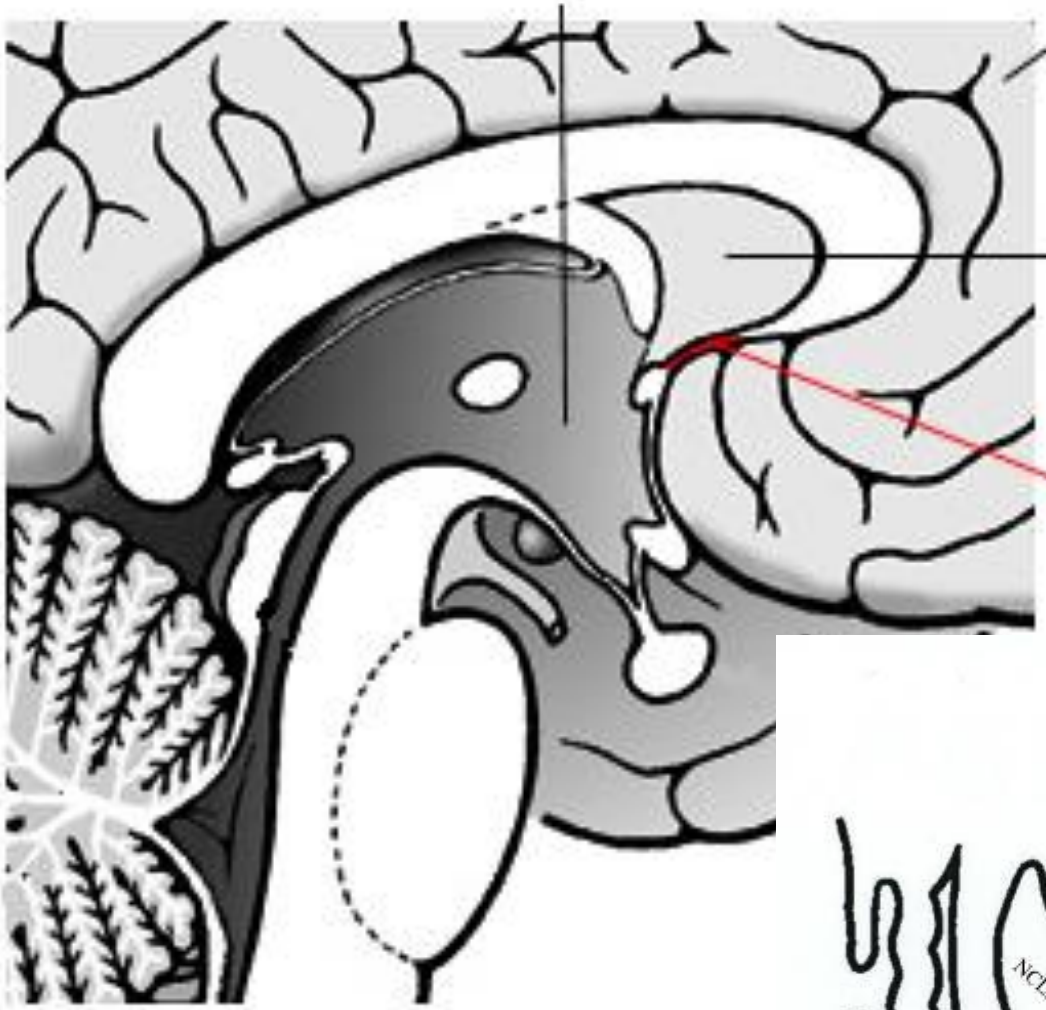

mediální stěna předních rohů postranních komor

septum verum

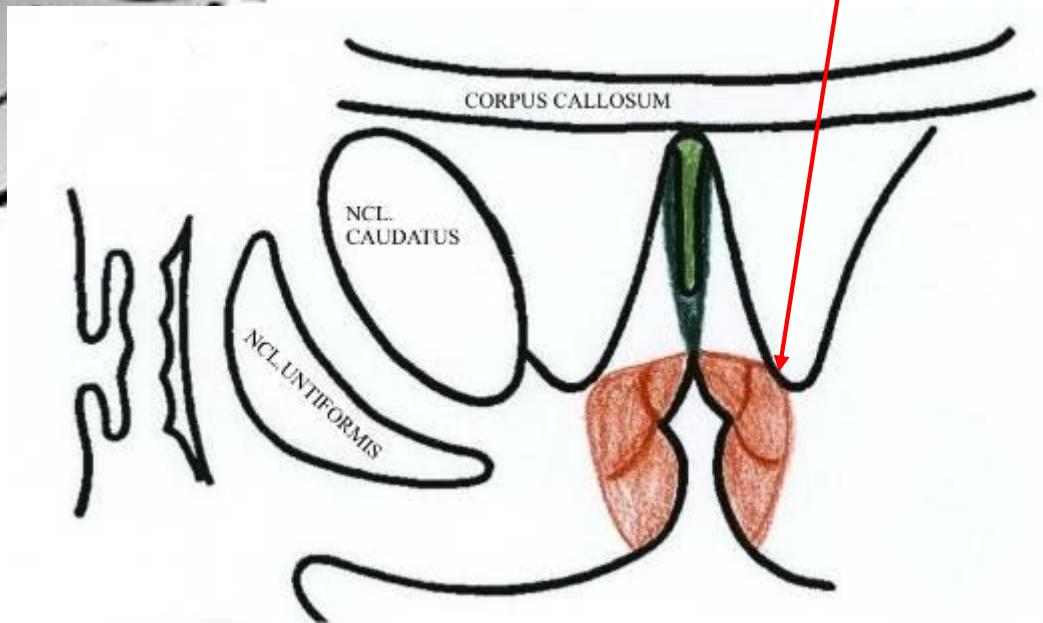

Insula = Lobus insularis

- area 13-16 (4-6 závitů)
- viscerosenzitivní (ventrální) část
  - chuť, čich, regulace imunitní odpovědi
- visceromotorická (prostřední) část
  - dýchání, trávení, řeč, srdeční činnost
- vestibulární (dorzální) část
  - podílí se na vnímání polohy a pohybů hlavy
- emoční složka bolesti
- funkční pohled:
  - ventrální část: fyziologické změny v průběhu emocí
  - dorzální část: fyziologický stav těla a jeho vnímání

Insula - nové dělení

- dorzální inzula
  - aktivita vláken odpovídá fyziologickému stavu těla (teplota, bolest, svědění, senzuální dotyky, viscerální a svalové pocity)
  - vnímání srdeční akce, plného močového měchýře a rozepětí žaludku
  - integrace sluchových a motorických informací
- ventrální inzula
  - funkční podklad pocitů
  - fyziologické změny v průběhu různých emočních stavů
  - emoce
  - regulace tonu sympatiku a parasympatiku v součinnosti s hypotalamem

Dráhy limbického systému

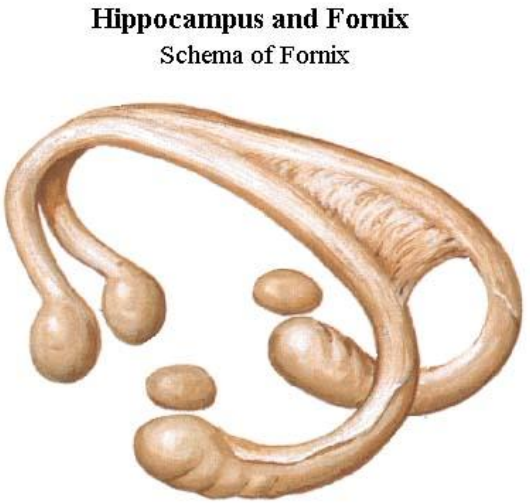

fornix (klenba)

- columnae
  - pars tecta
    - fibrae precommissurales → septum verum, gyrus cinguli
    - fibrae retrocommissurales → corpora mammillaria, ncl. anteriores thalami
  - pars libera
- corpus
- crura
  - commissura fornicis = *Lyra Davidis*
- fimbria hippocampi (leží na hipokampu v dolním rohu postranní komory)
  - taenia fornicis = čára úponu plexus choroideus postranní komory na fornix včetně jeho fimbria hippocampi

Dráhy limbického systému

- **tractus mamillothalamicus**
  - v lamina medullaris medialis thalami
  - corpora mammillaria → ncll. anteriores thalami
- **tractus mammillotegmentalis**
  - corpora mammillaria → tegmentum mesencephali a RF
- **amygdalofugální dráhy**
  - stria terminalis = dorzální amygdalofugální dráha
  - ventrální amygdalofugální dráha
- **stria medullaris thalami**
  - hypothalamus + septum verum → ncll. habenulares
- **fasciculus habenulointerpeduncularis (retroflexus *Meynerti*)**
  - ncll. habenulares → ncl. interpeduncularis
- **commissura anterior**
- **striae longitudinales corporis callosi medialis + lateralis**
  - septum verum + area subcallosa → gyrus dentatus + hippocampus
- **cingulum** – asociační svazek v gyrus cinguli
- **fasciculus longitudinalis posterior**
  - dráha viscerálního mozku
  - hypothalamus ↔ autonomní jádra kmene

Dva hlavní podsystémy (úrovně) limbického systému

- **hippocampus** (→ gyrus cinguli + gyrus parahippocampalis → neocortex) ~ **ncll. anteriores thalami + corpus mammillare**

- **corpus amygdaloideum** (→ prefrontální (orbitální) kůra a přední temporální kůra → neocortex) ~ **ncl. dorsomedialis thalami**

Okruhy (zapojení) limbického systému

- **limbický okruh (smyčka) bazálních ganglií**

hippocampus, gyrus cinguli, orbitofrontální kůra, temporální kůra → ncl. accumbens → substantia nigra → pallidum ventrale → thalamus (ncl. DM) → orbitofrontální a přední cingulární kůra

- somatomotorické a visceromotorické vyjádření emočních stavů
- ovlivňuje motorické projevy emocí (svalový třes, chvění hlasu, smích, pláč, neverbální komunikace)
- visceromotorická odpověď přes hypotalamus

Okruhy (zapojení) limbického systému

- **Papezův limbický okruh** (*John Papez 1937*)

hippocampus → fornix → corpora mammillaria → fasciculus mammillothalamicus → ncll. anteriores thalami → area cingularis posterior → cingulum → area entorhinalis → subiculum + hippocampus

- *nová, kratší verze vynechává hypotalamus*
- odbočky: hypotalamus, ncl. accumbens, septum verum, ncl. habenulares, RF a motorická jádra hlavových a míšních nervů

Circuit of Papez

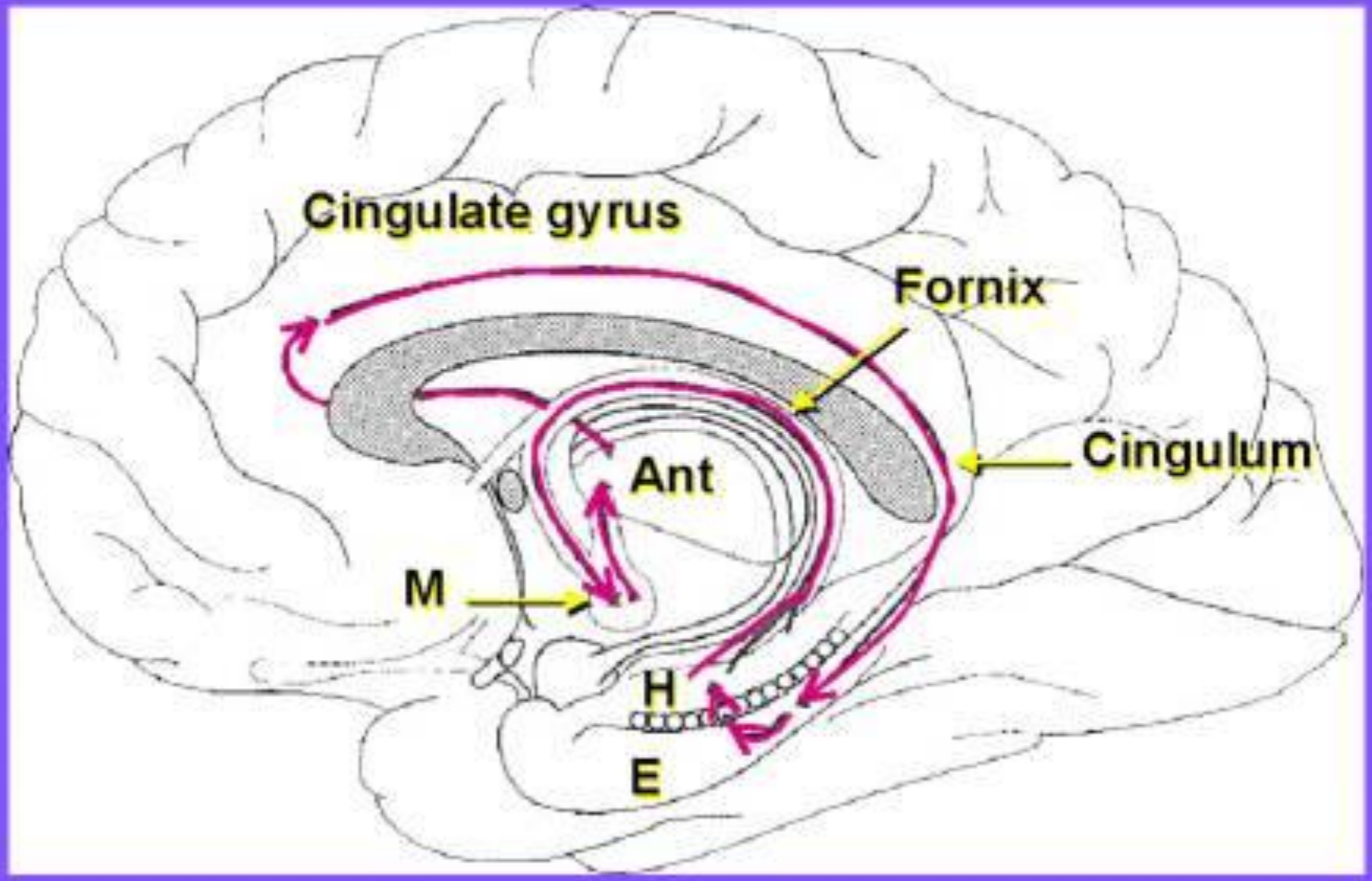

http://willcov.com/bio-consciousness/diagrams/Circuit%20of%20Papez_files/image295.jpg

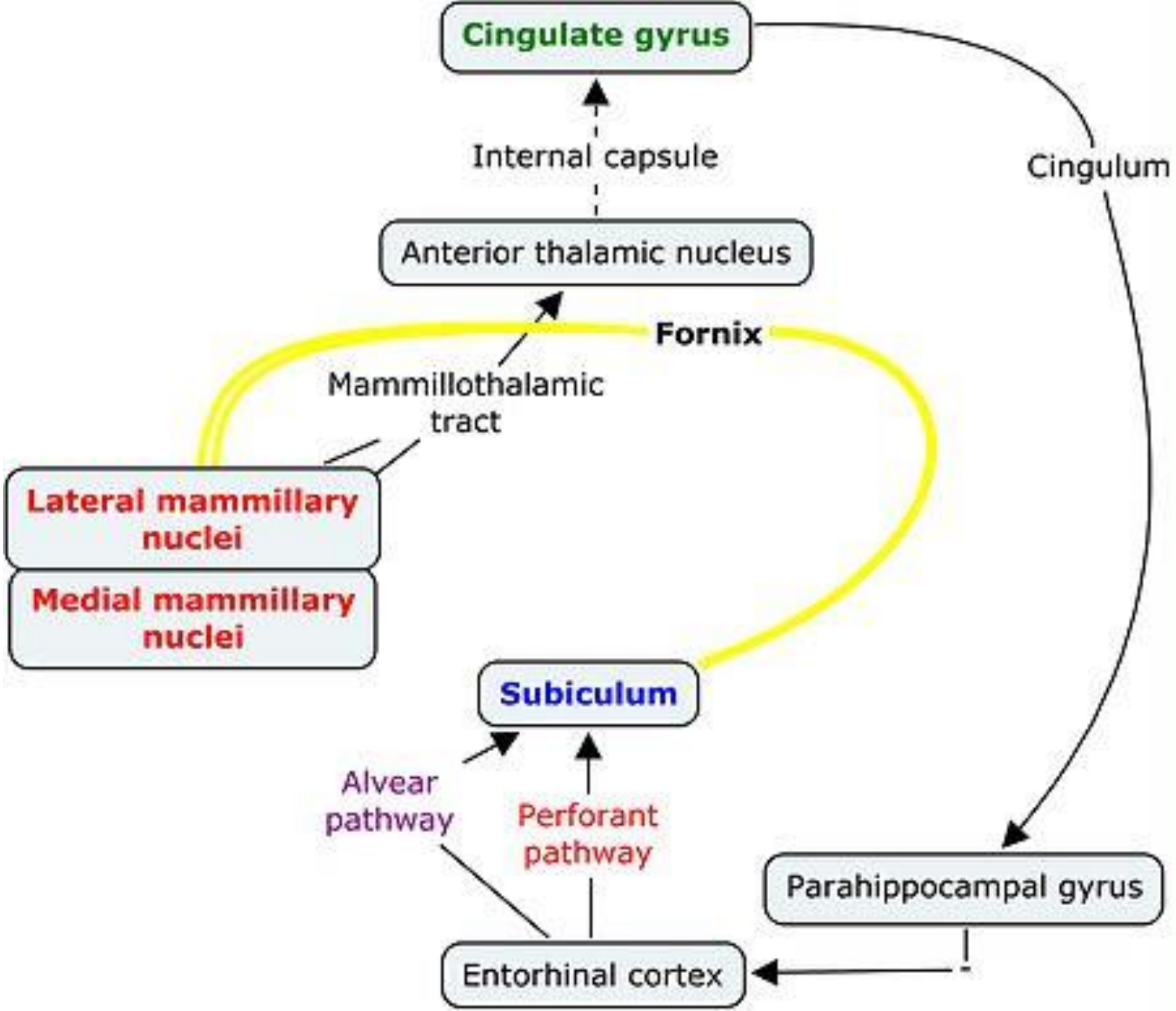
Cingulate gyrus
Internal capsule
Cingulum
Anterior thalamic nucleus
Fornix
Mammillothalamic tract
Lateral mammillary nuclei
Medial mammillary nuclei
Subiculum
Alvear pathway
Perforant pathway
Parahippocampal gyrus
Entorhinal cortex

Andersenův okruh
pikoška při milovníky neuroanatomie ☺

Andersenův okruh (vnitřní zapojení hippokampální formace)

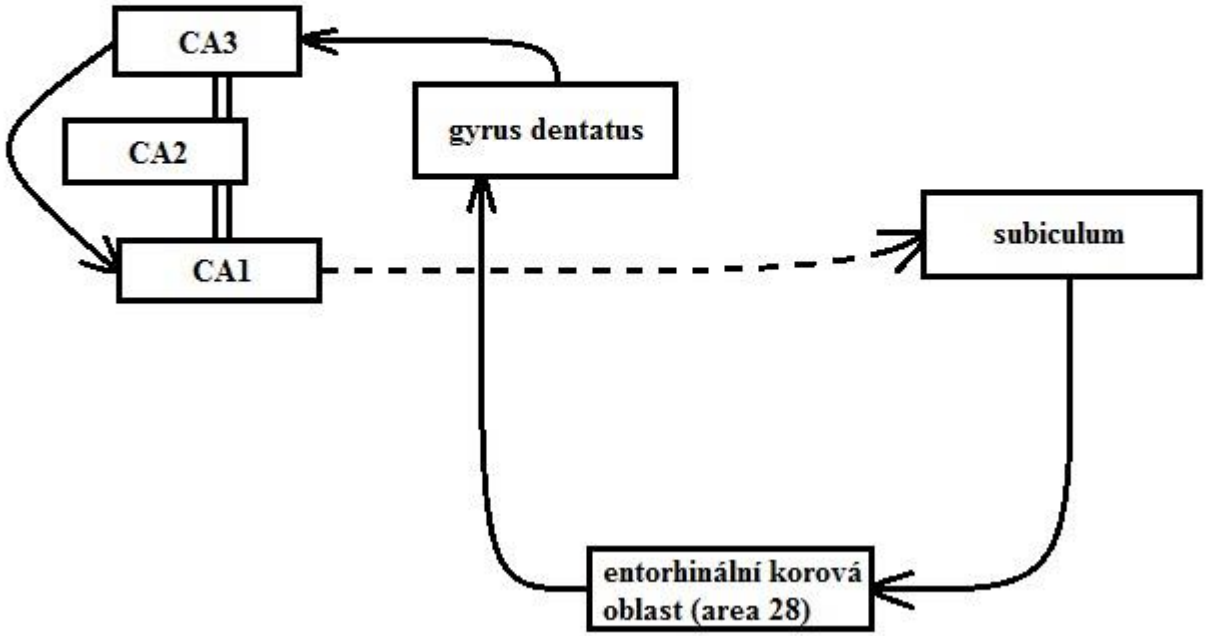

Hlavní výstupní osa limbického systému

septum verum → hypothalamus → RF mesencephala

- probíhá podél fasciculus medialis telencephali (MFB)

Limbický systém – poruchy

- poruchy hipokampu
  - poruchy deklarativní paměti (fakta, události)
    - malá retrográdní amnézie
    - plná anterográdní amnézie (kromě krátkodobé paměti)
- porucha corpora mammillaria
  - chronický alkoholismus
  - může vyvolat Korsakovou psychózu (amnestický konfabulační sy)