Zrakové ústrojí 2

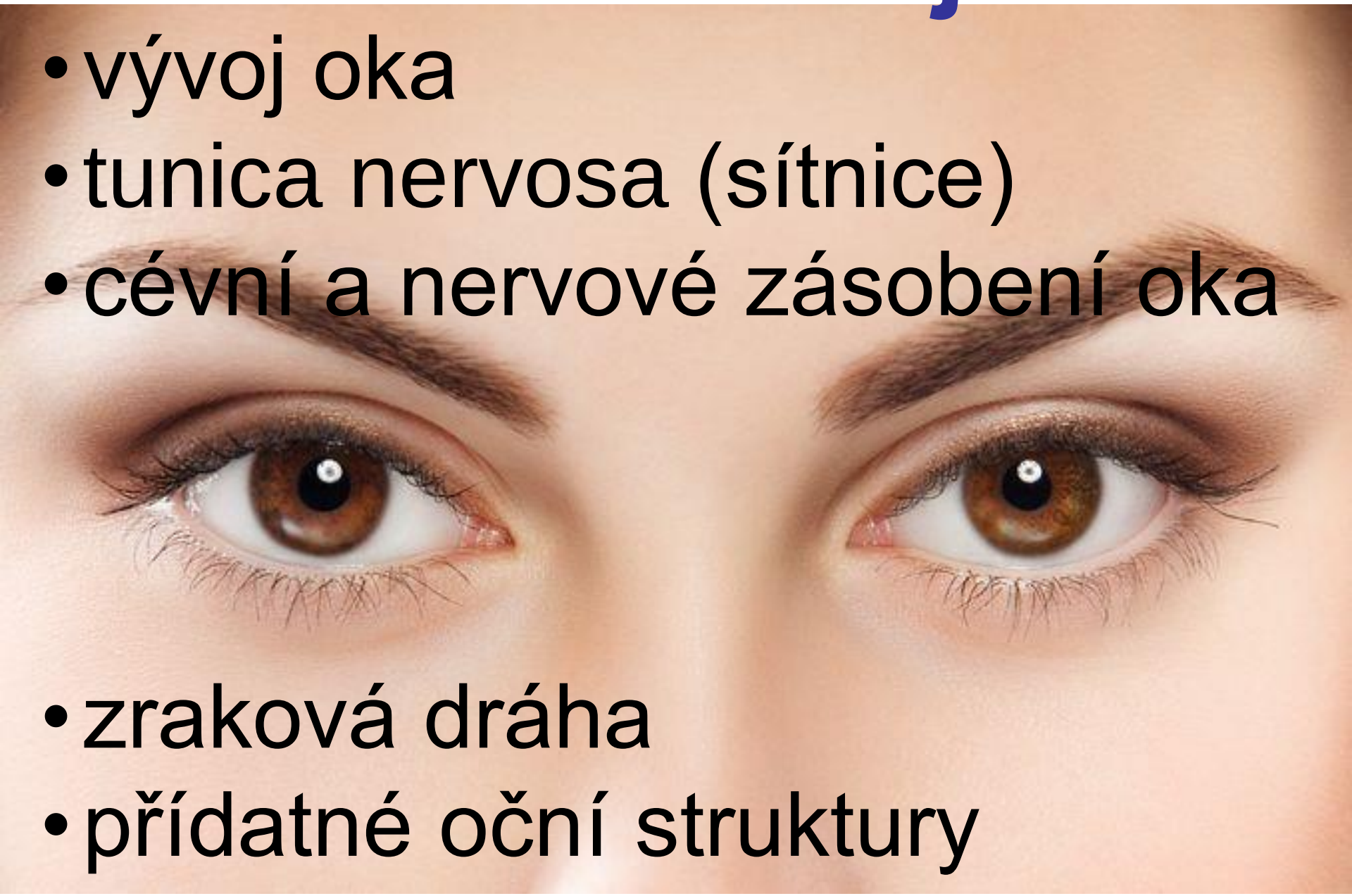

- vývoj oka
- tunica nervosa (sítnice)
- cévní a nervové zásobení oka
- zraková dráha
- přídatné oční struktury

OKO

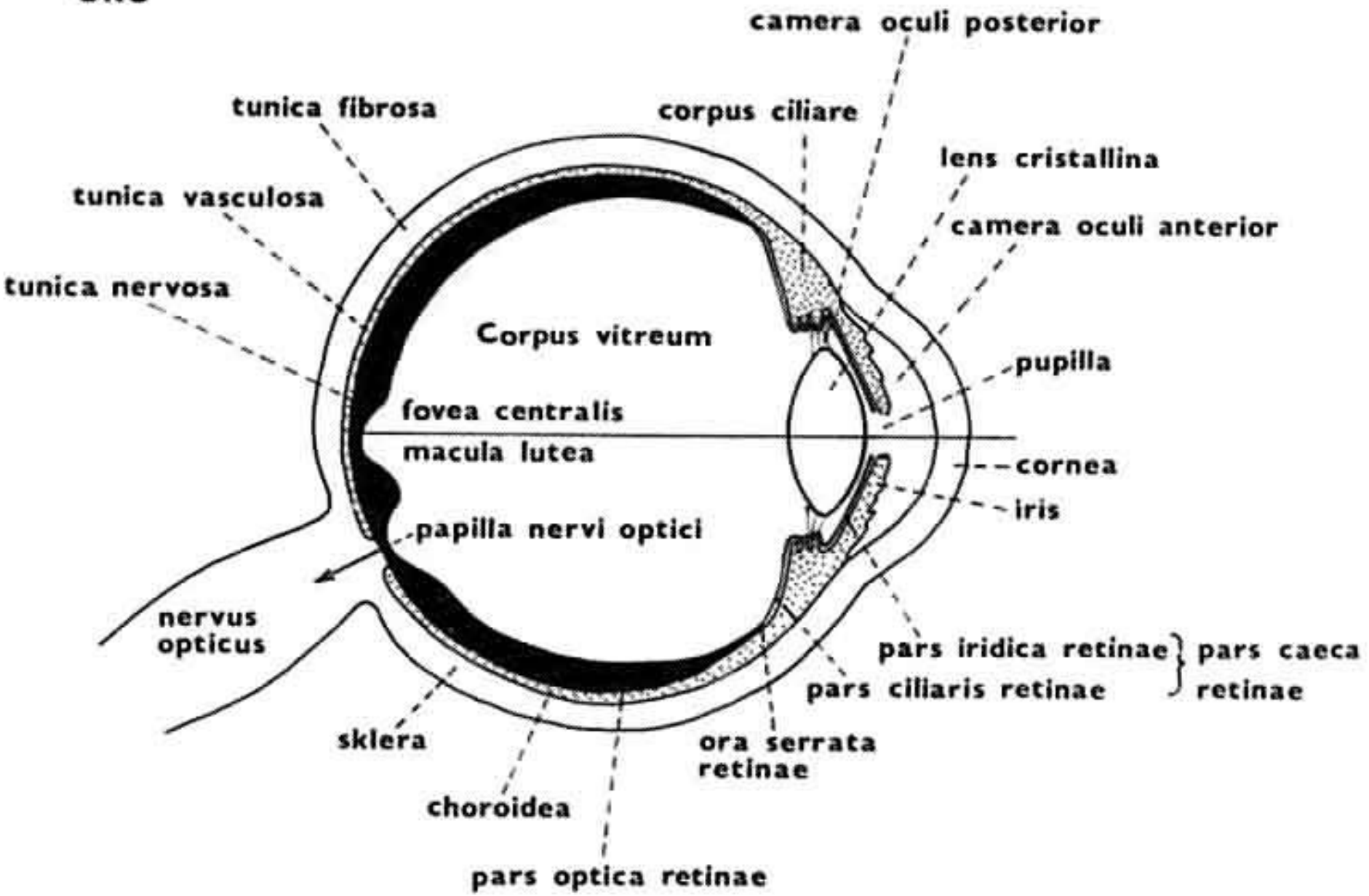
camera oculi posterior
tunica fibrosa
corpus ciliare
lens cristallina
tunica vasculosa
camera oculi anterior
tunica nervosa
Corpus vitreum
pupilla
fovea centralis
macula lutea
cornea
iris
papilla nervi optici
nervus opticus
pars iridica retinae
pars caeca retinae
pars ciliaris retinae
sklera
ora serrata retinae
choroidea
pars optica retinae

tunica fibrosa

tunica vasculosa

tunica nervosa

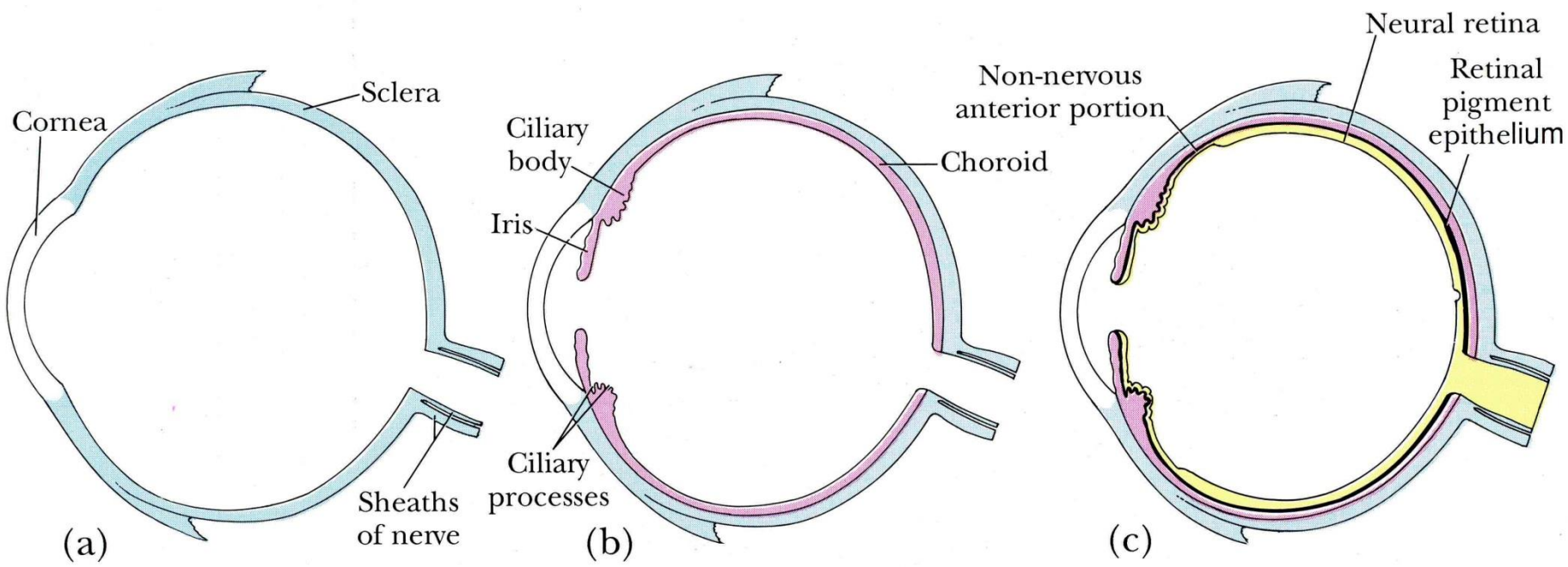

Vývoj zrakového ústrojí

- neuroektoderm předního mozku
- povrchový ektoderm hlavy
- buňky neurální lišty - ektomezenchym

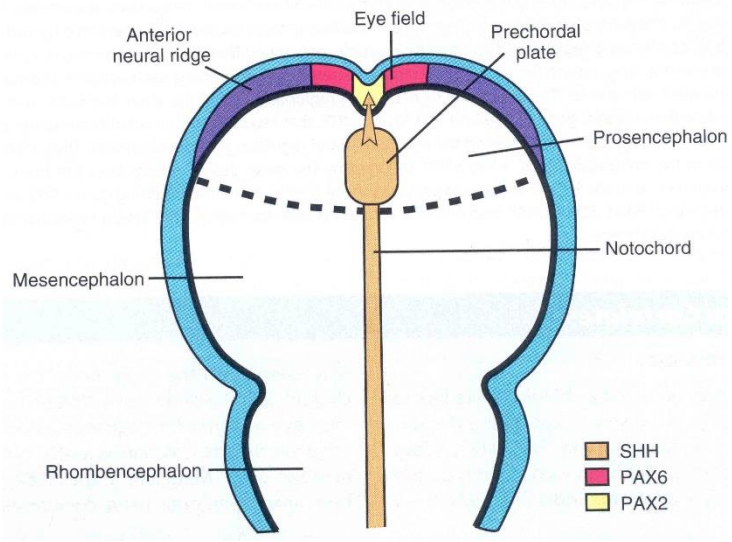

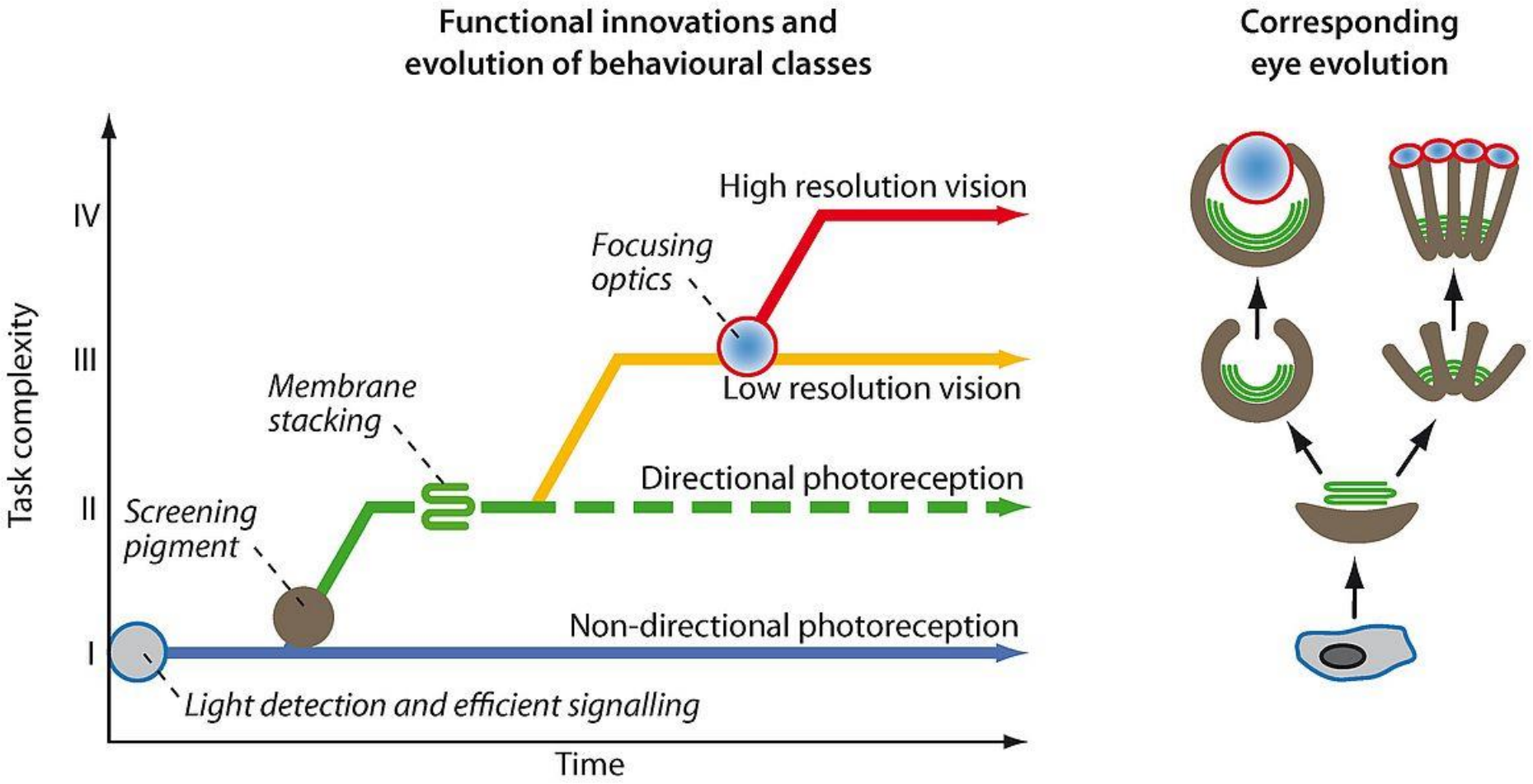

http://www.vision-research.eu/index.php?id=1131

Fig. 1. … (A) A vertebrate single-chambered eye with corneal optics (human). (B) A cephalopod single-chambered eye with a spherical lens (squid). The remarkable similarity seen between the single-chambered lens eyes of vertebrates and cephalopods serves as a textbook example of convergent evolution. (C) An insect apposition compound eye. (D) A single-chambered eye with a reflecting concave mirror (scallop). …

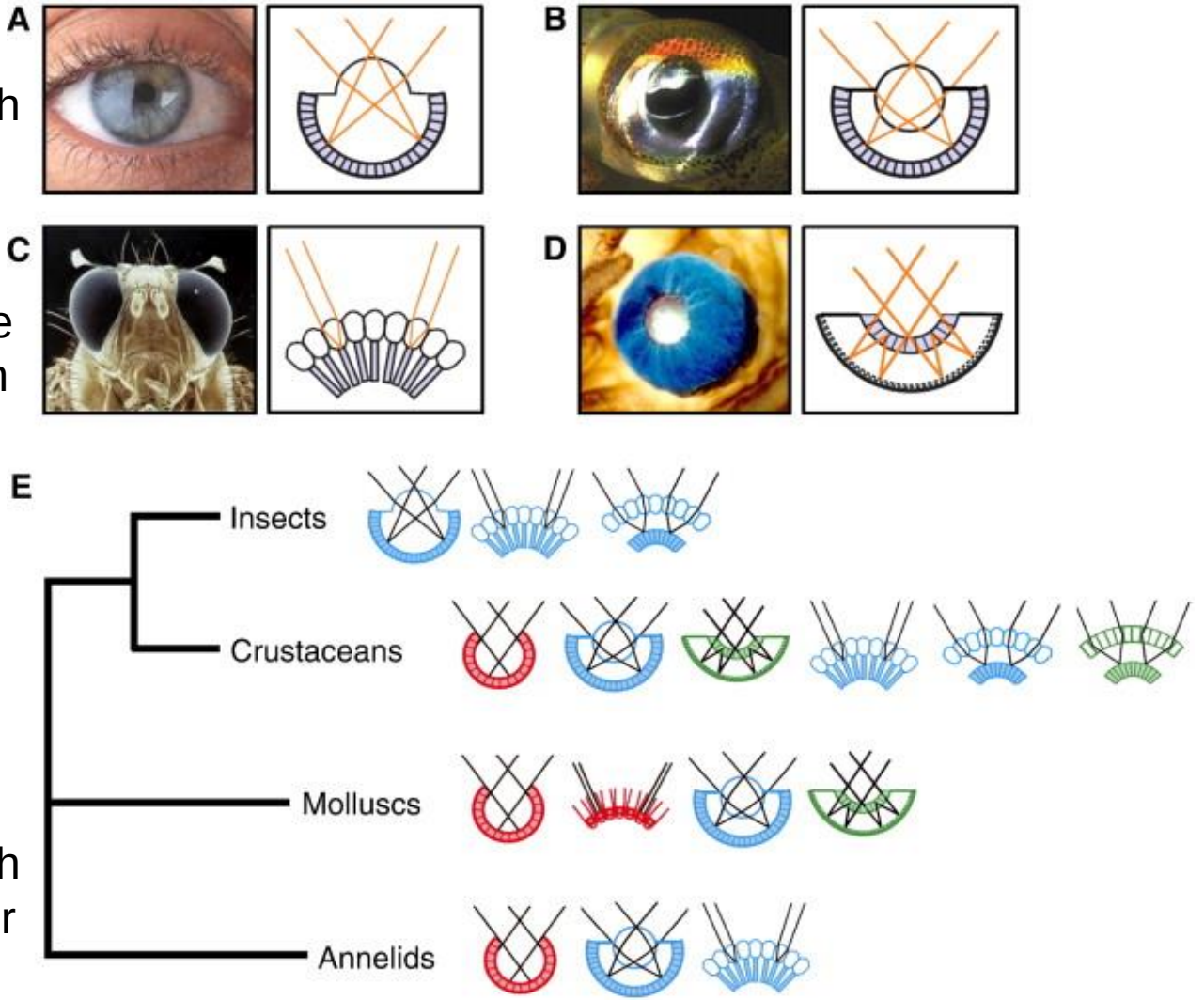

Ted Erclik, Volker Hartenstein, Roderick R. McInnes, Howard D. Lipshitz, Eye evolution at high resolution: The neuron as a unit of homology, Developmental Biology, Volume 332, Issue 1, 2009, Pages 70-79, ISSN 0012-1606,

Vývoj oka

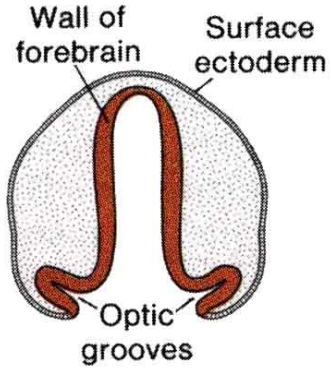

- vývoj od začátku 4. týdne
- vznik očních **brázdiček** v oblasti předního mozku
- prohlubují se v oční **váčky**
- formace oční **stopky**
- indukce ektodermu = ztluštění
- vznik **čočkové plakody**

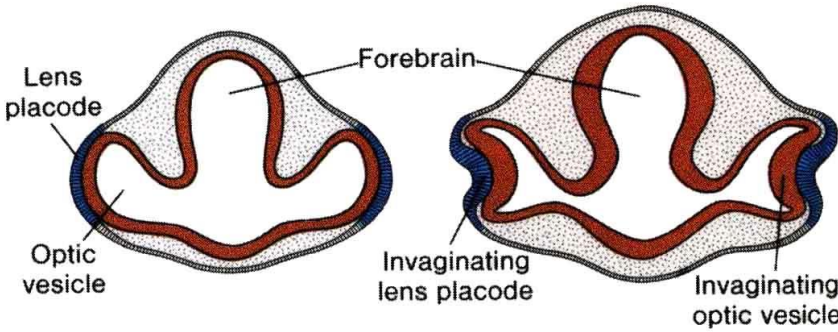

22. den

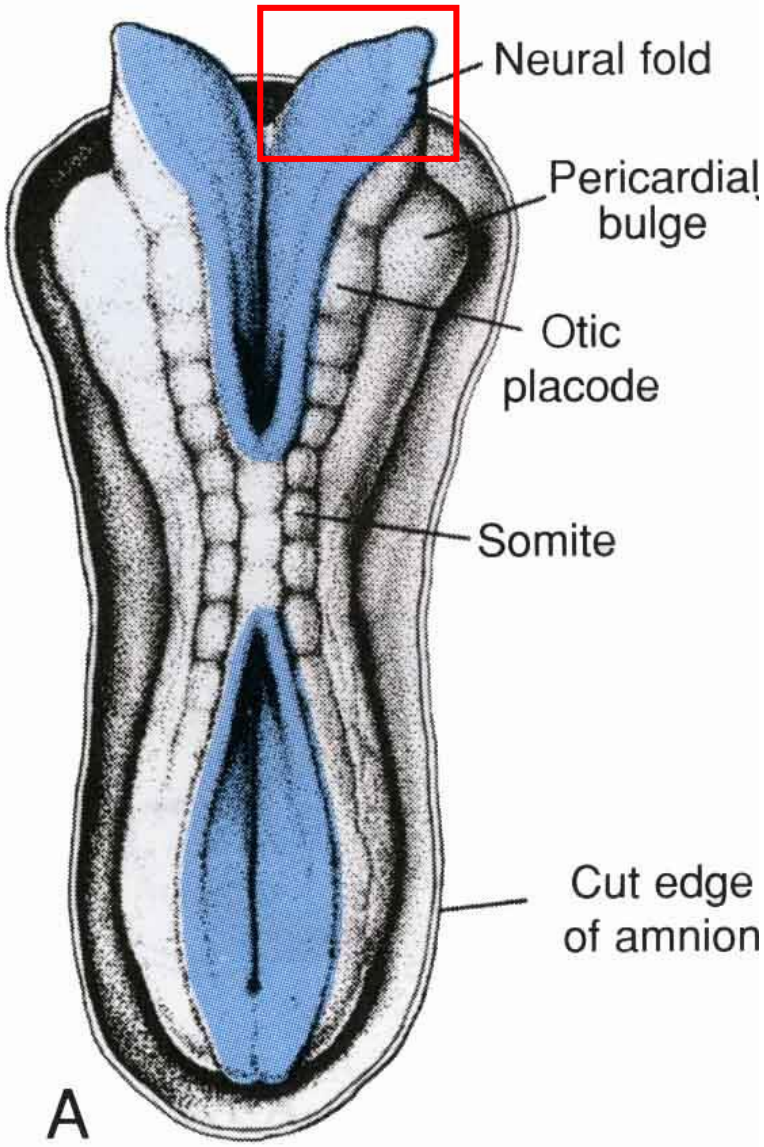
Neural fold
Pericardial bulge
Otic placode
Somite
Cut edge of amnion
A

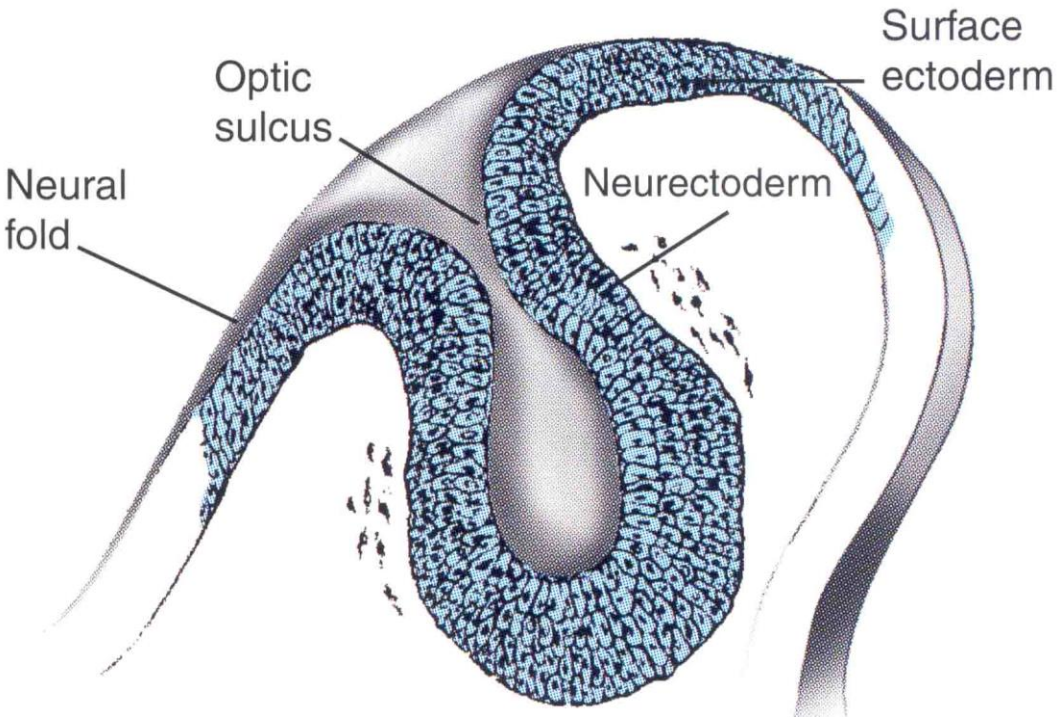
Surface ectoderm
Optic sulcus
Neural fold
Neurectoderm

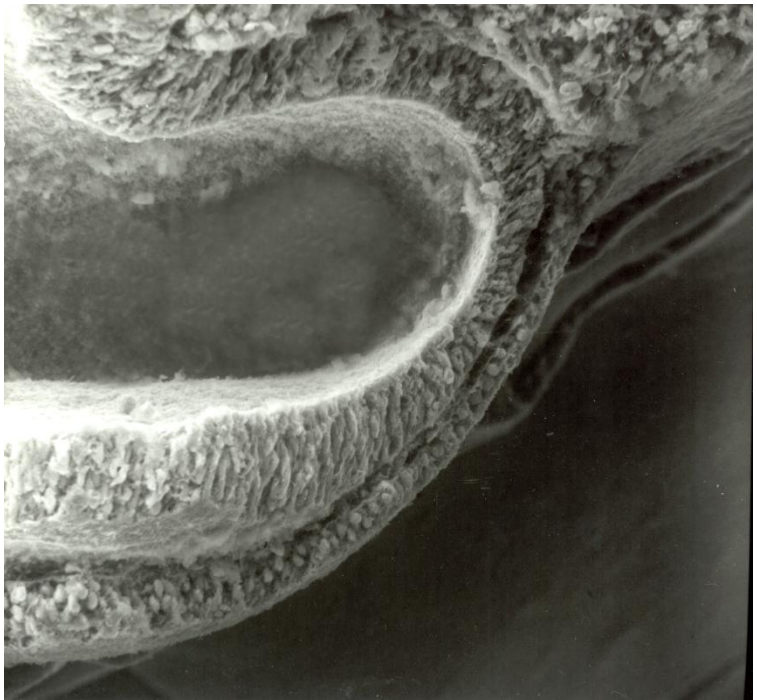

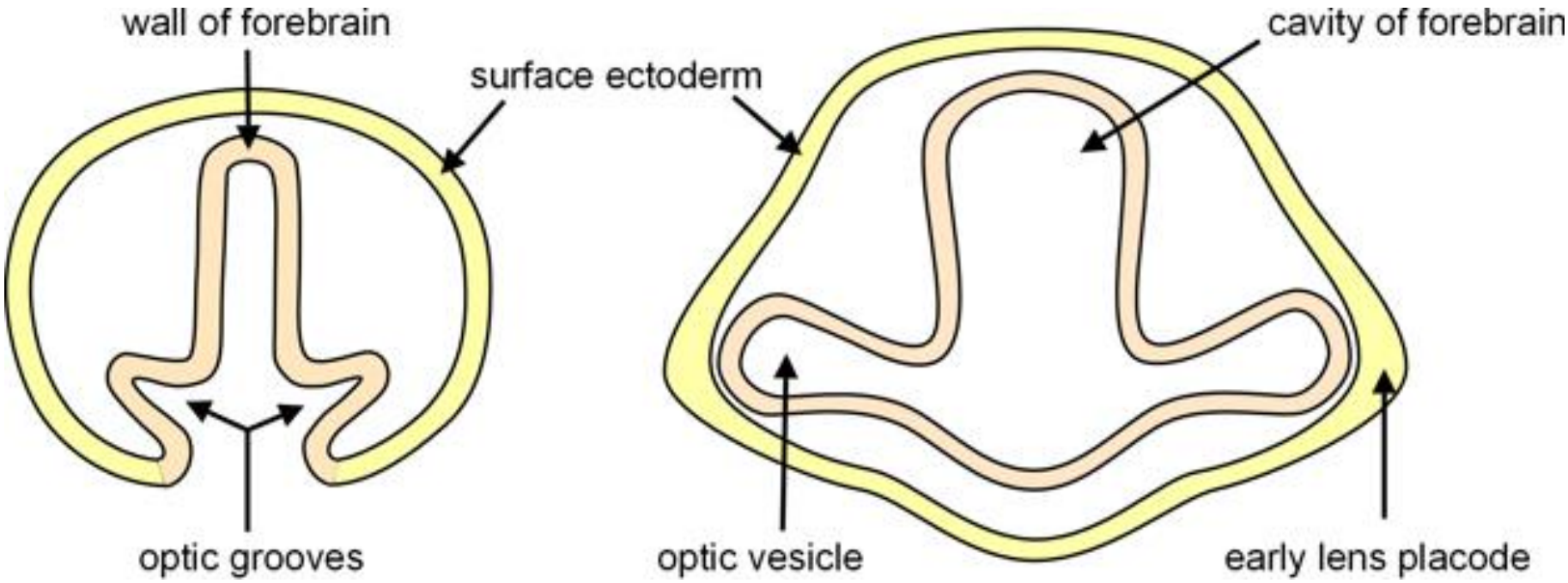

https://evolutionunderthemicroscope.com/eyes01.html

Vývoj očního pohárku

- vchlípení čočkové plakody
- vznik dutého čočkového váčku bez spojení s povrchem
- oční váčky se vchlipují = oční **pohárek**
- vchlípení stopky a pohárku se vcestováním cévnatého mezenchymu = fissura choroidea (optica) = vznik sklivcových cév

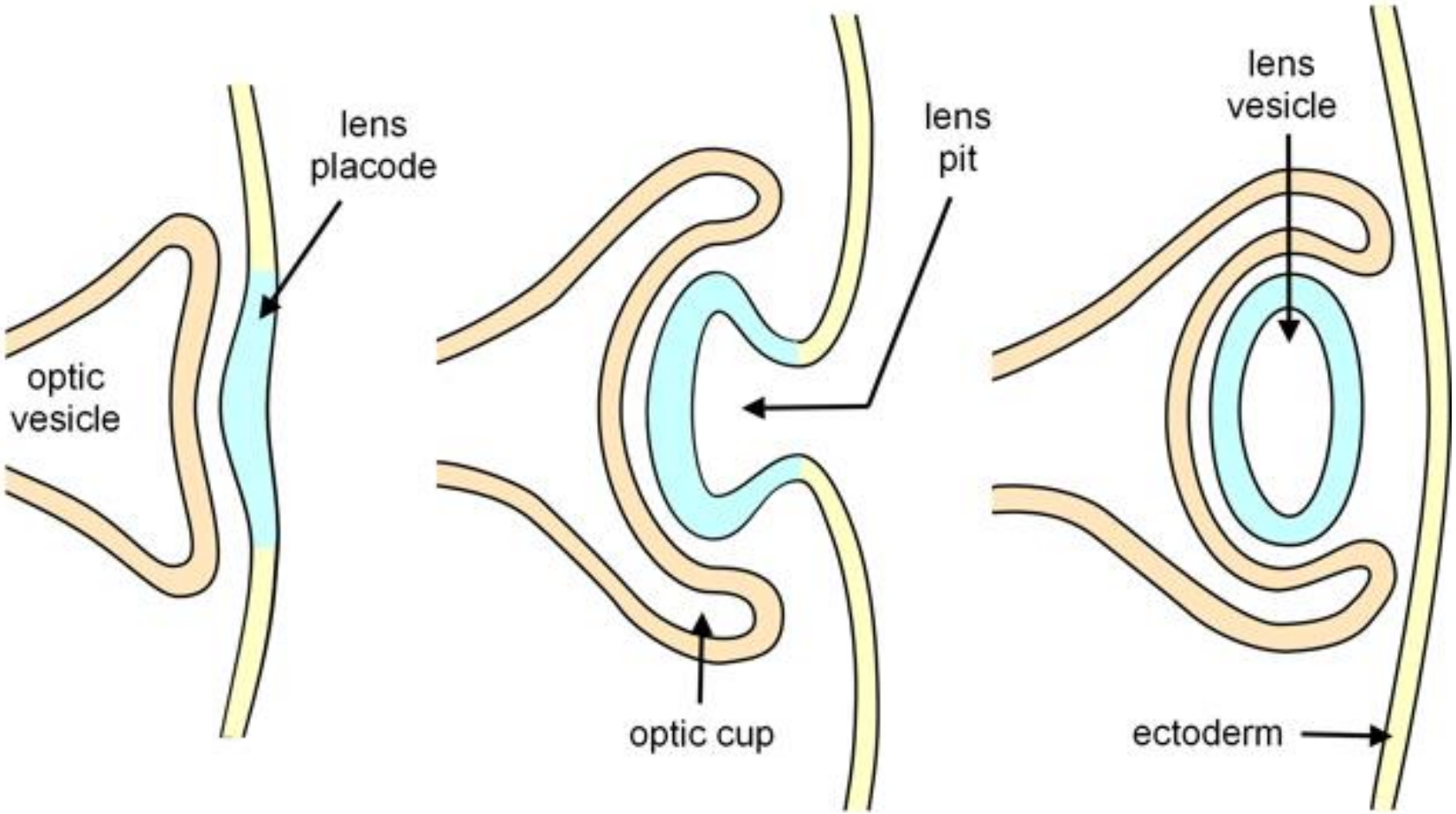

https://evolutionunderthemicroscope.com/eyes01.html

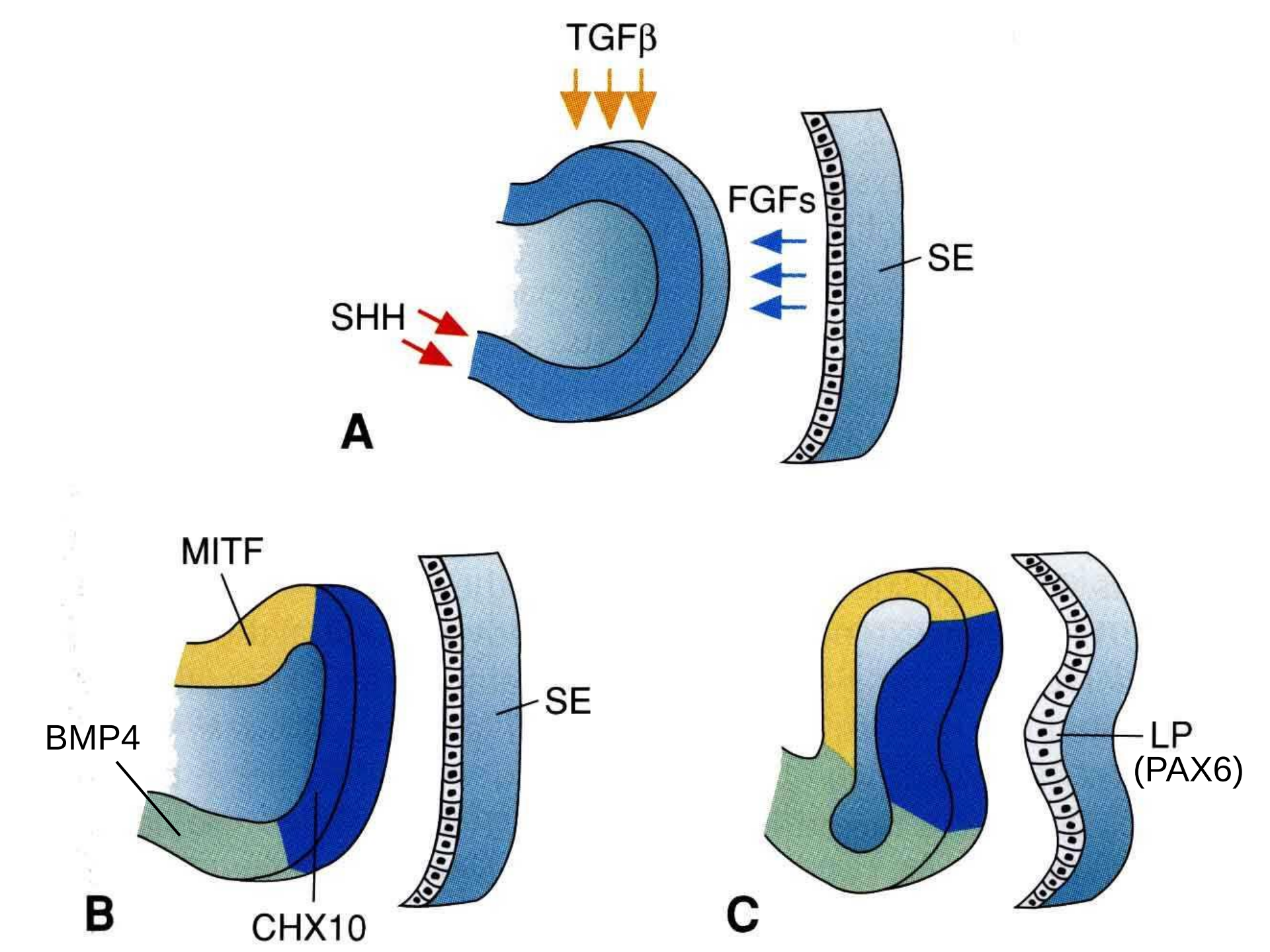
TGFβ
FGFs
SE
SHH
A
MITF
SE
BMP4
B
CHX10
C
LP
(PAX6)

stěna optické stopky (přecházející ve stěnu předního mozku)
dutina optické stopky (související s dutinou předního mozku)
intraretinální prostor
mezenchym (primordium cévnatky a skléry)
povrchový ektoderm
čočková jamka (invaginovaná čočková plakoda)
vnitřní vrstva očního pohárku (primordium optické části sítnice)
zevní vrstva očního pohárku (základ pigmentového epitelu sítnice)

32 dní

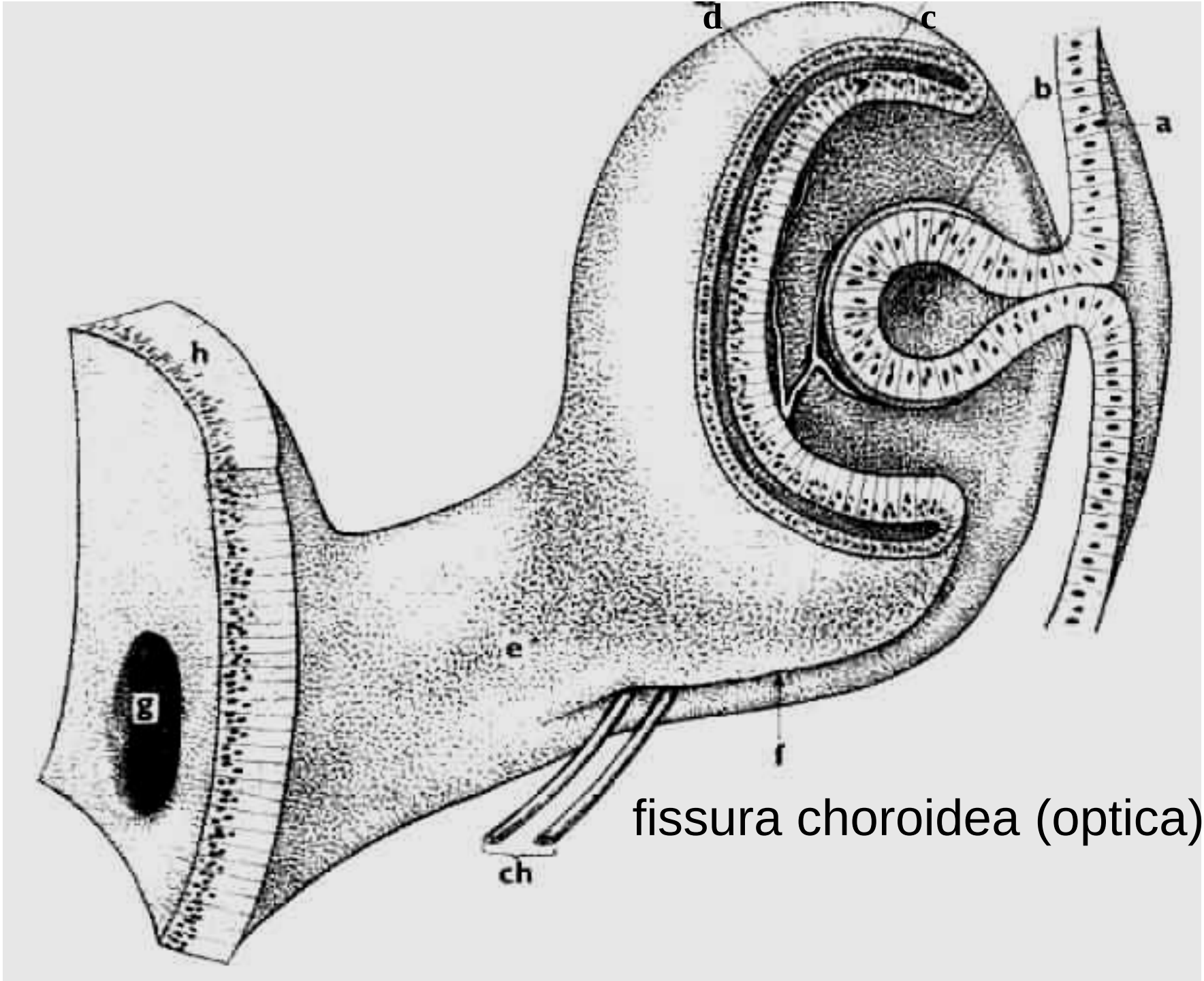

fissura choroidea (optica)

Vývoj čočky

- vzniká z čočkového váčku
  - přední stěna se nemění = přední epitel
  - zadní stěna – buňky se prodlužují až zaniká lumen
    - vznik primárních vláken
    - sekundární vlákna – z bb. předního epitelu
  - capsula lentis – ztluštělá BL předního epitelu
- zásobována a. hyaloidea – zaniká
- pupilární membrána – obaluje čočku – zaniká

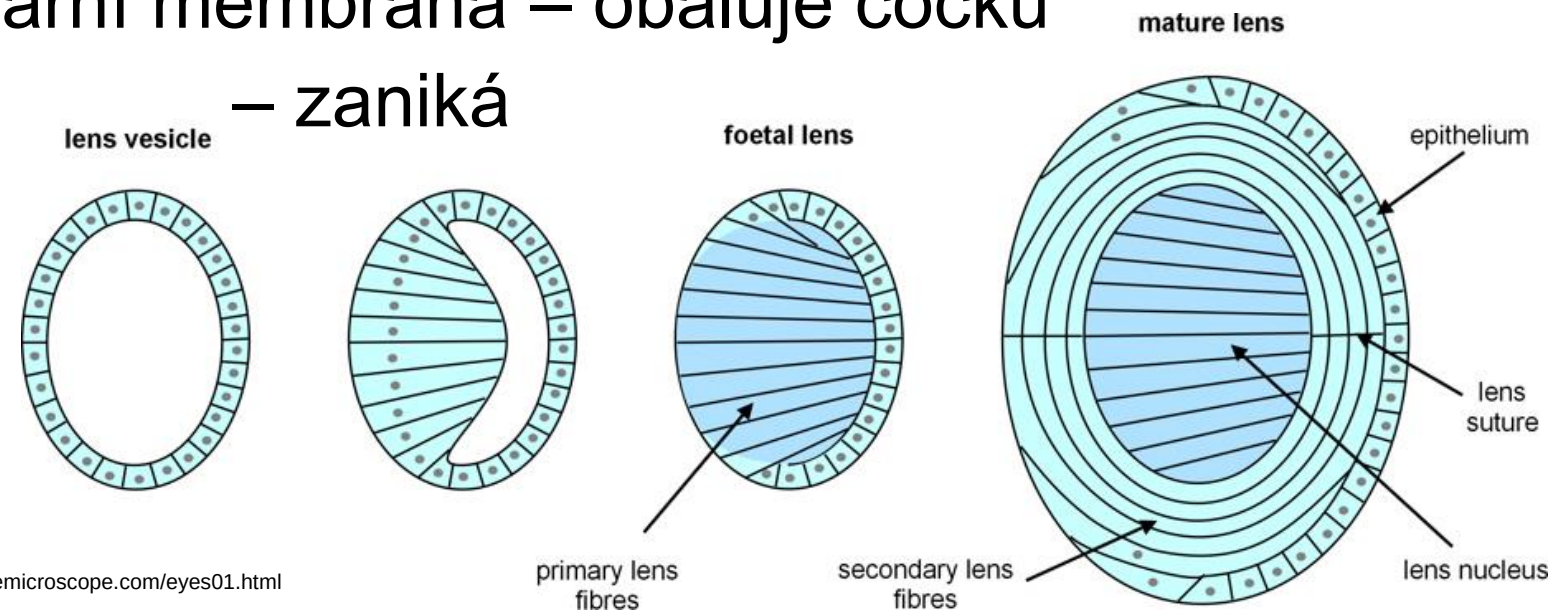

https://evolutionunderthemicroscope.com/eyes01.html

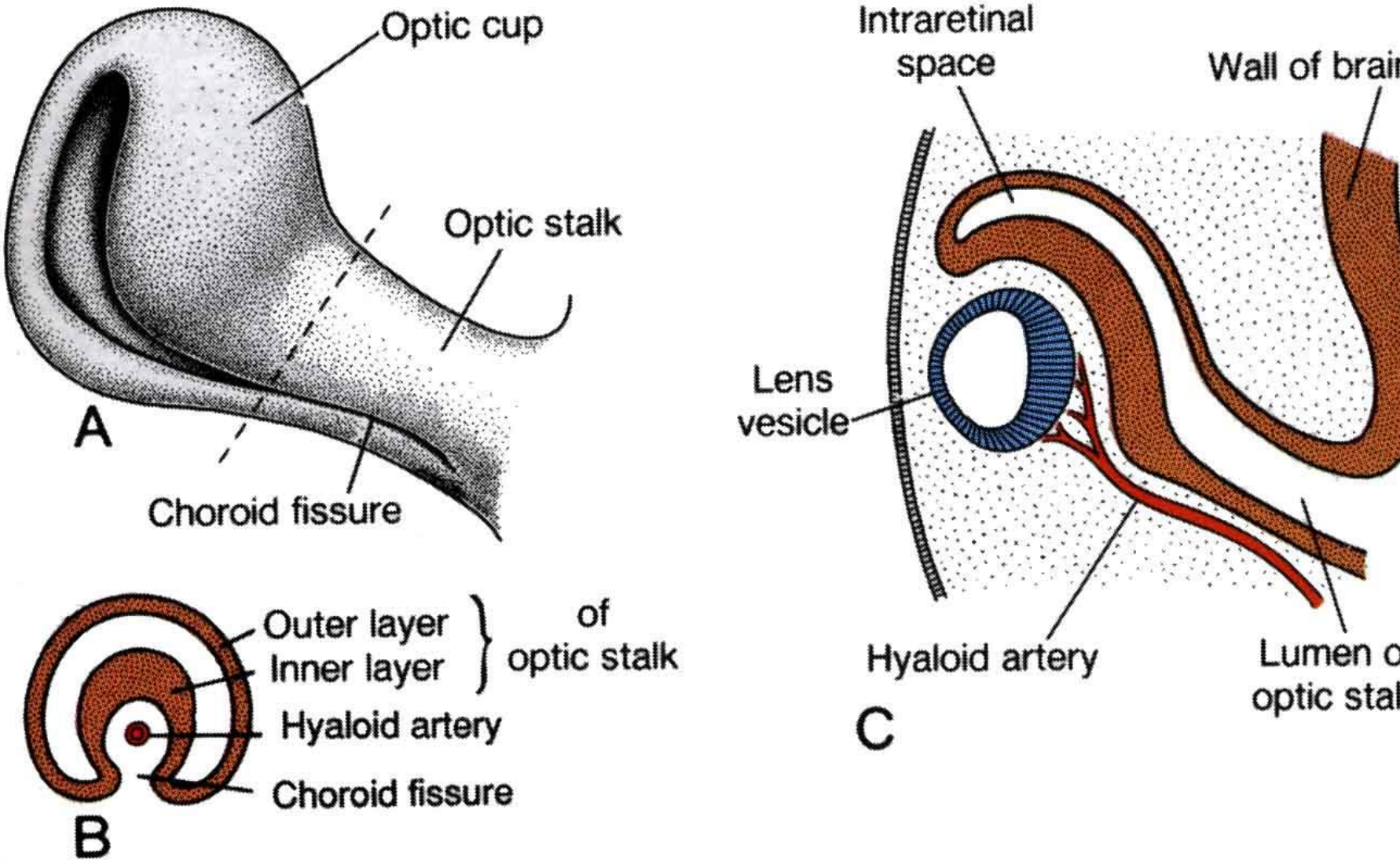
Optic cup
Optic stalk
A
Choroid fissure
Outer layer
Inner layer
of optic stalk
Hyaloid artery
Choroid fissure
B
Intraretinal space
Wall of brain
Lens vesicle
Hyaloid artery
Lumen of optic stalk
C

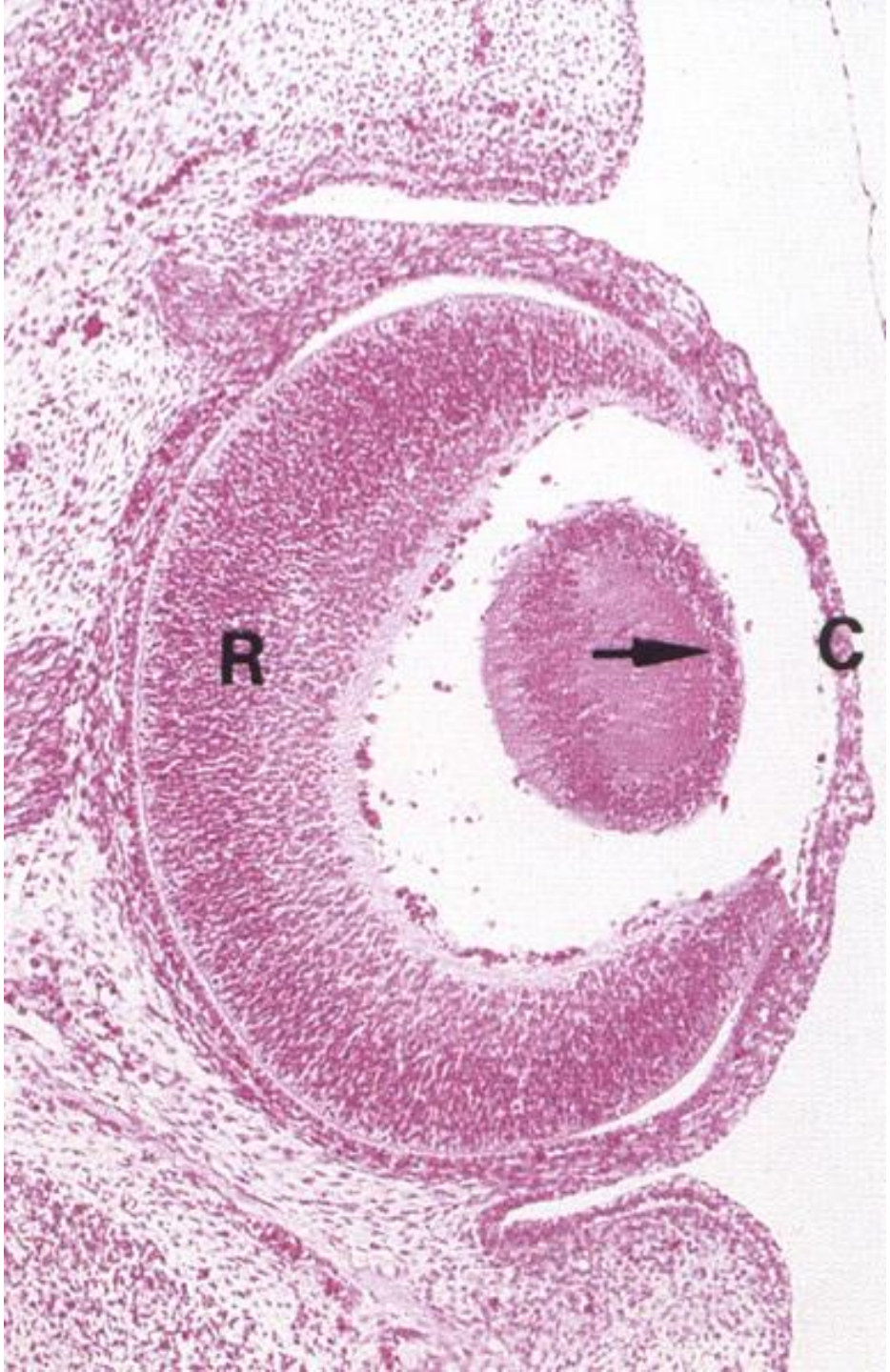
R
C

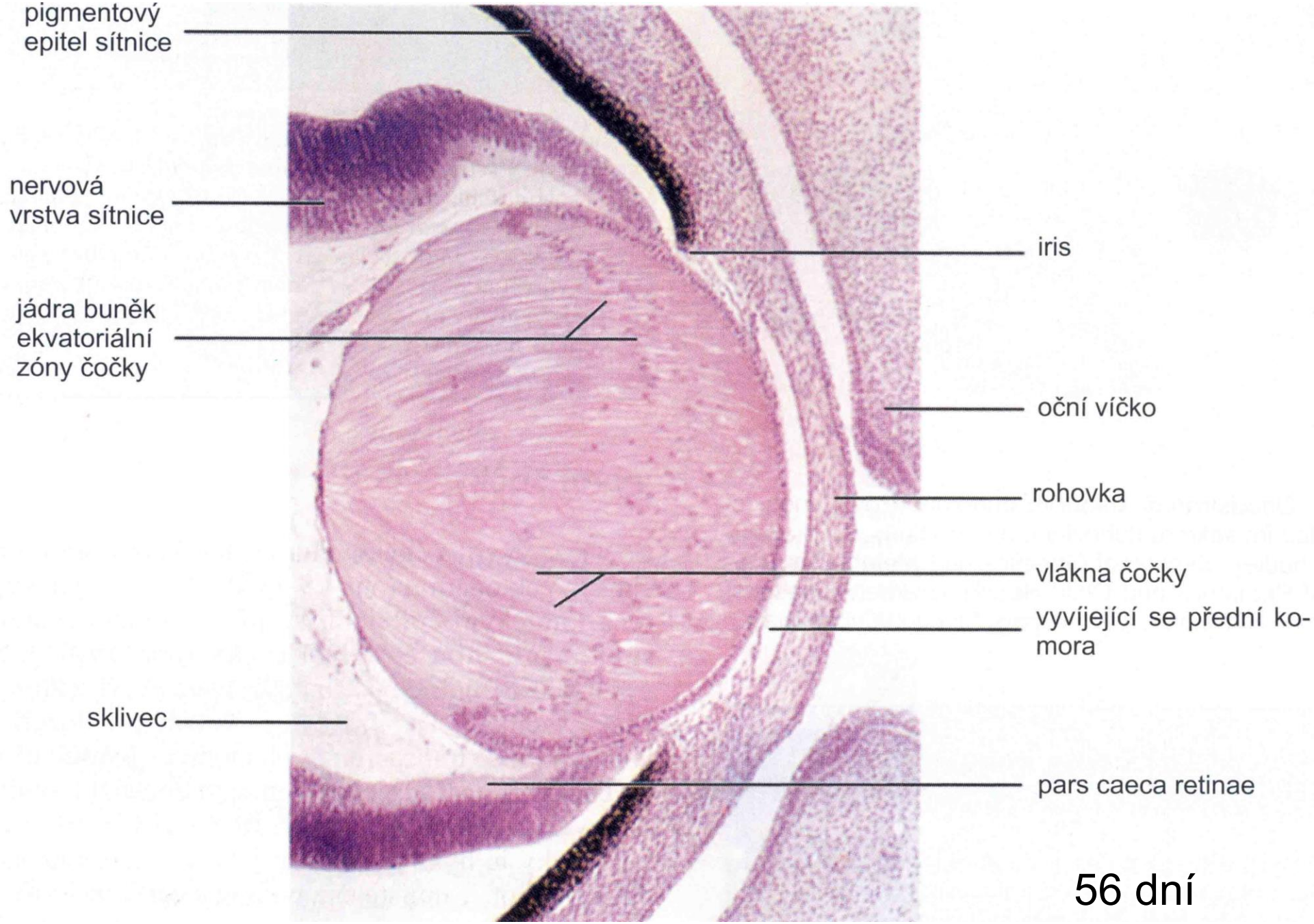
pigmentový epitel sítnice
nervová vrstva sítnice
jádra buněk ekvatoriální zóny čočky
sklivec
iris
oční víčko
rohovka
vlákna čočky
vyvíjející se přední komora
pars caeca retinae
56 dní

Vývoj rohovky, cévnatky a bělimy

- rohovka
  - povrchový ektoderm
  - mezenchym z buněk neurální lišty
- cévnatka a bělima
  - okolní mezenchym z buněk neurální lišty

skléra
pigmentový epitel sítnice
intraretinální prostor
iris
oční víčko
m. rectus oculi lateralis
čočka
sklivec
rohovka
nervová část sítnice
cévnatka
m. rectus oculi inferior

56 dní

Vývoj sítnice

- vznik z očního pohárku
- vnější vrstva – pigmentový epitel
- vnitřní vrstva – proliferuje v pars nervosa
- intraretinální prostor – postupně mizí

- inverse sítnice

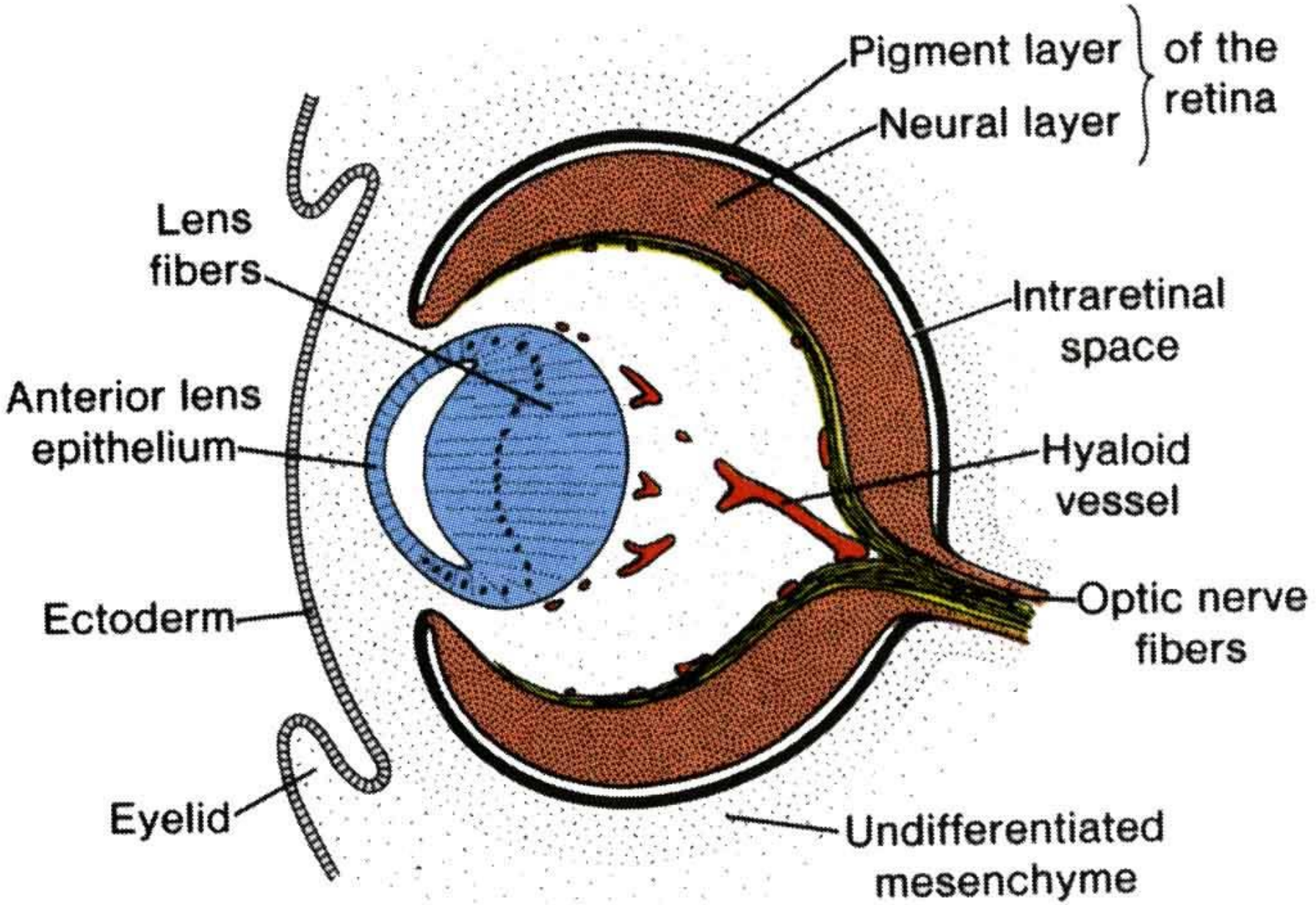
Pigment layer
Neural layer
of the retina
Lens fibers
Intraretinal space
Anterior lens epithelium
Hyaloid vessel
Ectoderm
Optic nerve fibers
Eyelid
Undifferentiated mesenchyme

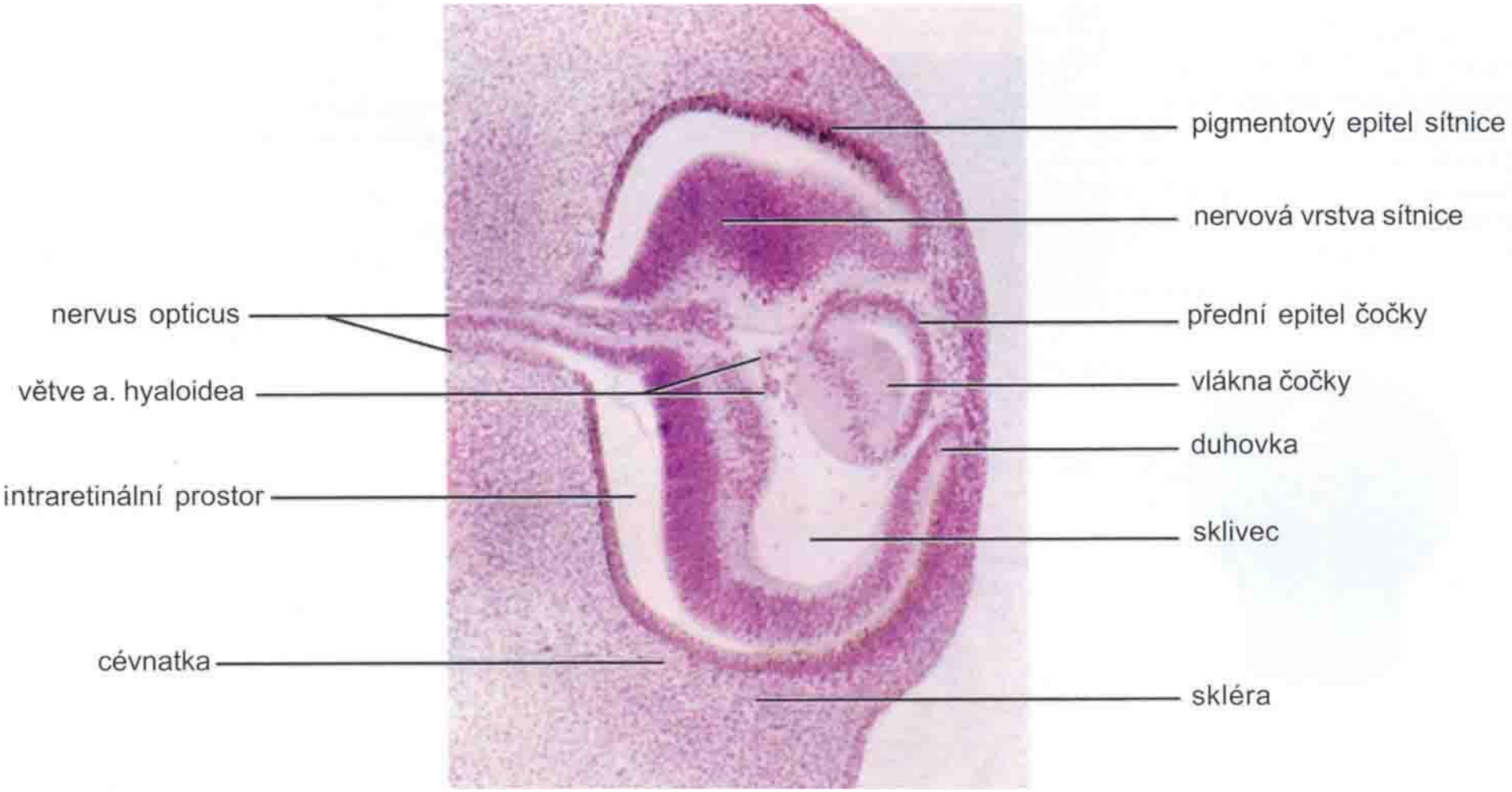
pigmentový epitel sítnice
nervová vrstva sítnice
nervus opticus
přední epitel čočky
větve a. hyaloidea
vlákna čočky
duhovka
intraretinální prostor
sklivec
cévnatka
skléra

44 dní

Vývoj duhovky a řasnatého tělesa

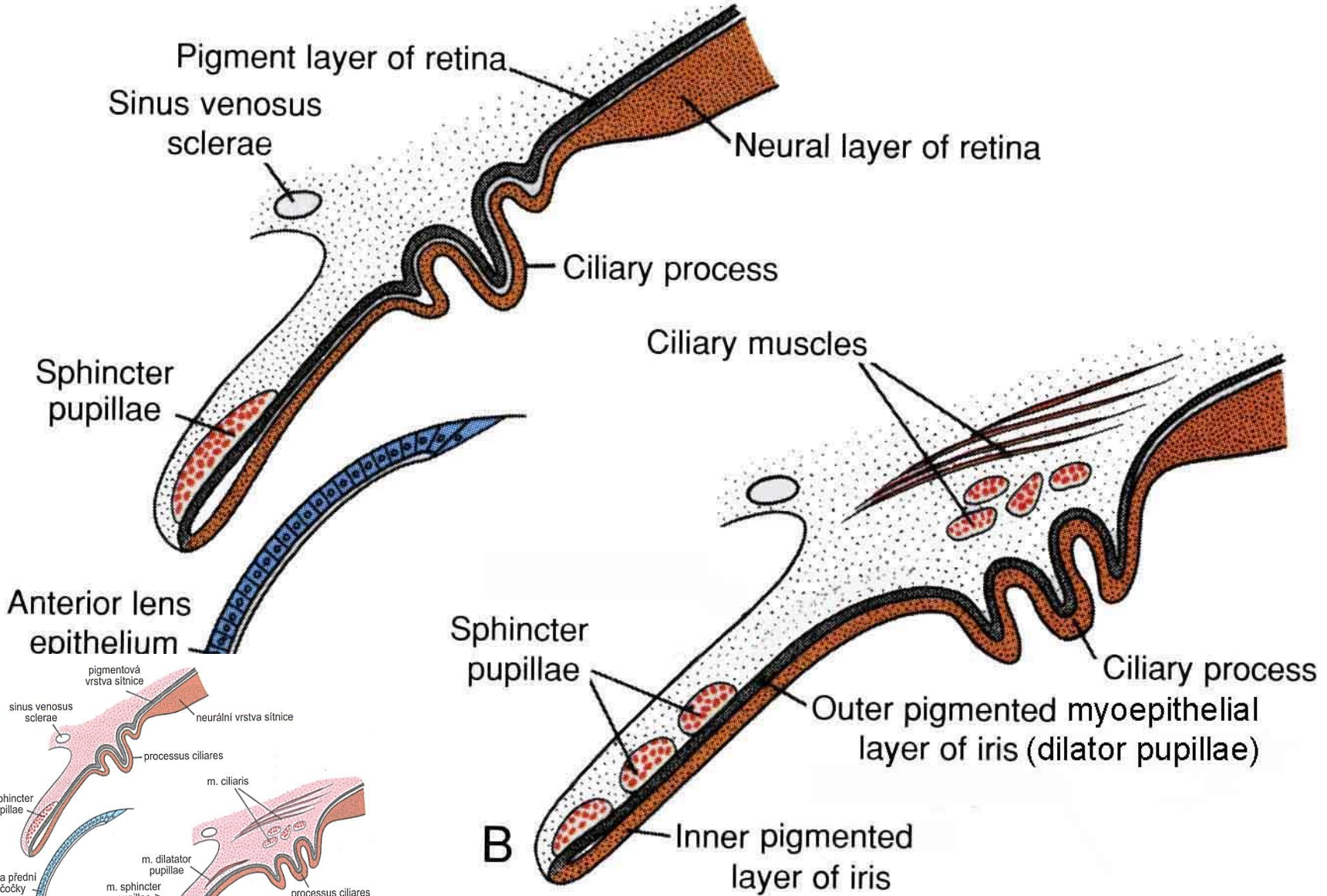

Vývoj očních komor

- přední komora
  - štěrbina mezi základem čočky a rohovky
- zadní komora
  - štěrbina v očním pohárku po stranách čočky

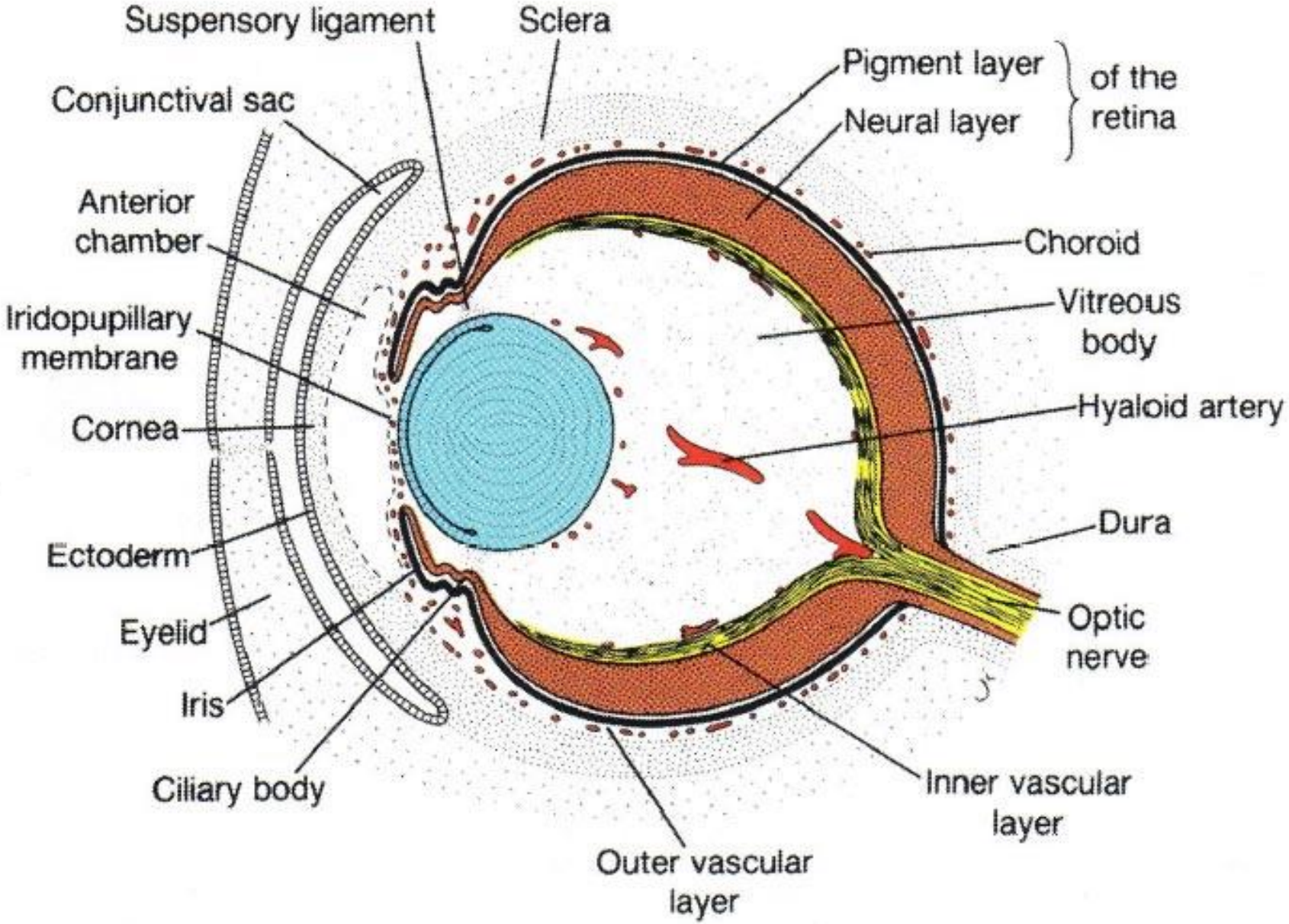

Figure 17.7. Section through the eye of a 15-week fetus showing the anterior chamber, iridopupillary membrane, inner and outer vascular layers, choroid, and sclera.

Vývoj víček

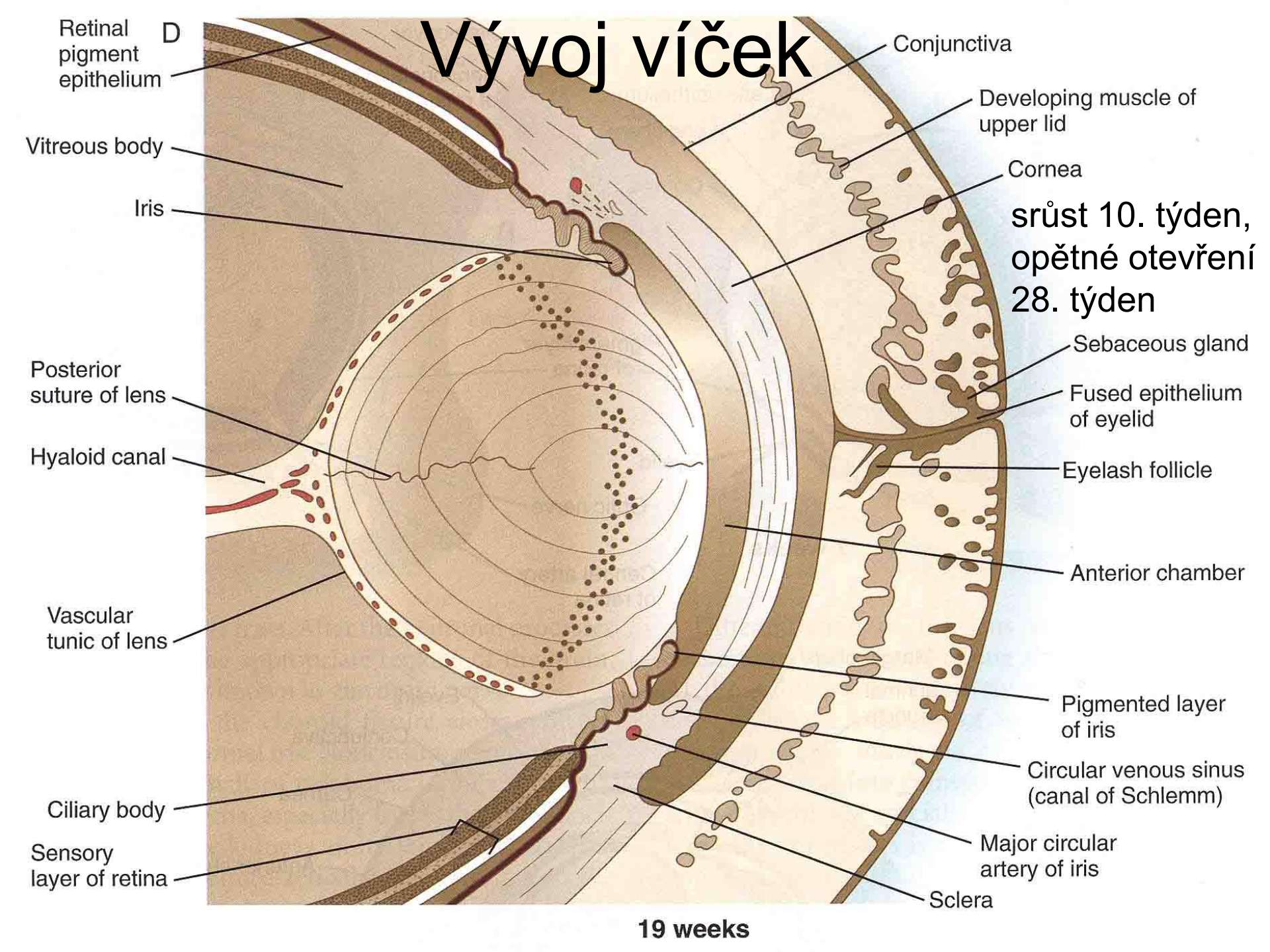

srůst 10. týden,
opětné otevření
28. týden

Vývojové vady

- anophthalmia
- microphthalmia – infekce
- cyclopia (1 oko), synophthalmia (splynulé oči)
- **vrozené odchlípení sítnice** (persistující intraretinální prostor)
- **coloboma retinae** (obvykle oboustranné – porucha uzavírání fissura choroidea)
- **coloboma iridis** (6. týden – porucha uzavírání fissura optica)
- aniridia (chybení duhovky), afakia (chybění čočky)
- **membrana pupillaris persistens**
- a. hyaloidea persistens (PFV)
- **vrozený zelený zákal**
- **vrozený šedý zákal** (u galaktosémie)
- vrozená ptóza, coloboma palpebrale
- cryptophthalmia (chybění víček – oko zakryté kůží)



Figure 17.9. **A.** Coloboma iris. **B.** Persistence of the iridopupillary membrane.

Tunica nervosa (interna) = Sítnice = Retina

- pars caeca
  - pars iridica (2 vrstvy – vnější musculus dilatator pupillae – pigmentovaný myoepitel, vnitřní pigmentový epitel)
  - pars ciliaris (2 vrstvy – vnější pigmentový epitel, vnitřní nepigmentovaný epitel produkující humor aquosus)
- ora serrata
- pars optica
  - vnější pigmentový epitel
  - vnitřní senzorická část

OKO

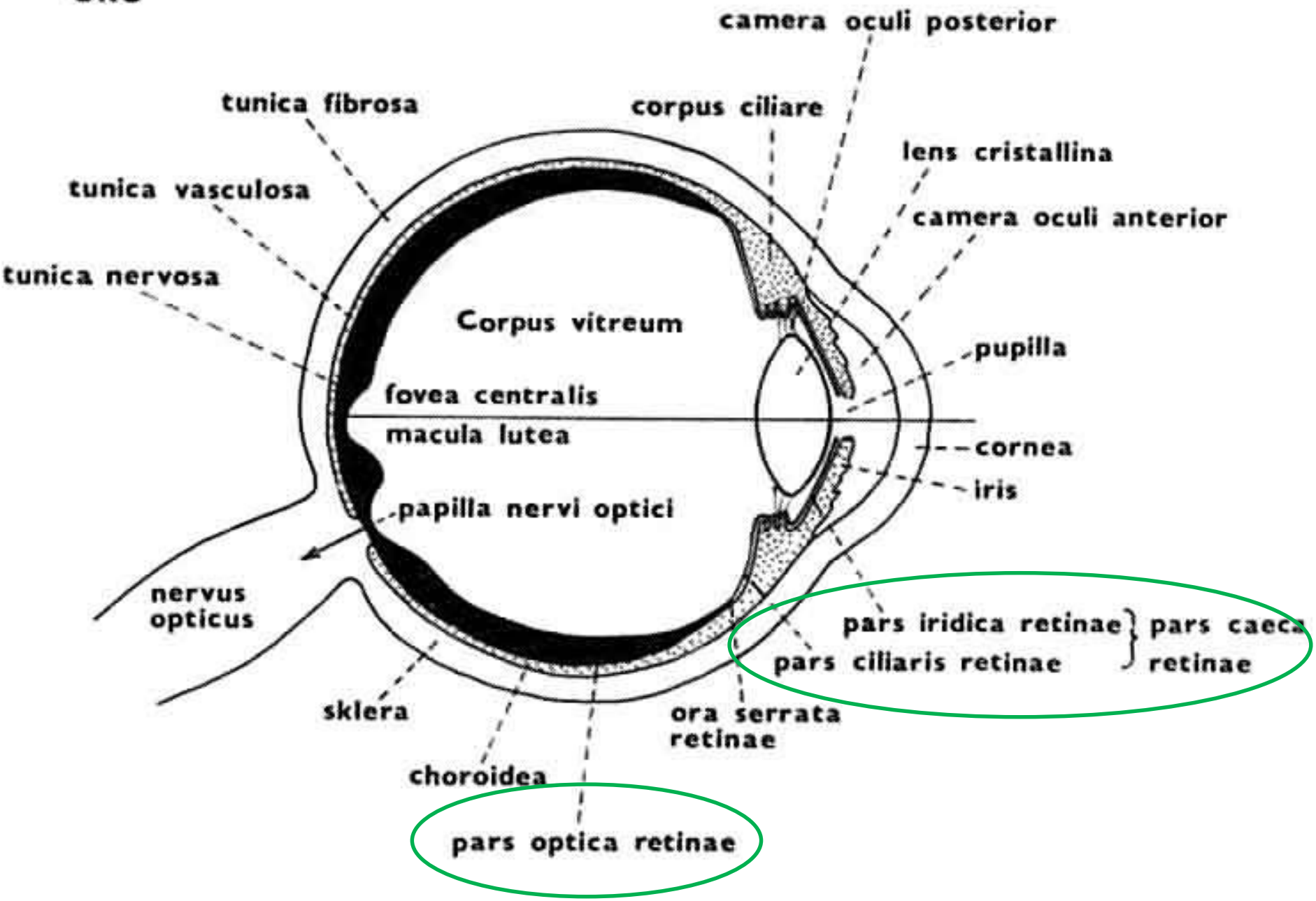
camera oculi posterior
tunica fibrosa
corpus ciliare
lens cristallina
tunica vasculosa
camera oculi anterior
tunica nervosa
Corpus vitreum
pupilla
fovea centralis
macula lutea
cornea
iris
papilla nervi optici
nervus opticus
pars iridica retinae
pars ciliaris retinae
pars caeca retinae
sklera
ora serrata retinae
choroidea
pars optica retinae

RETINA

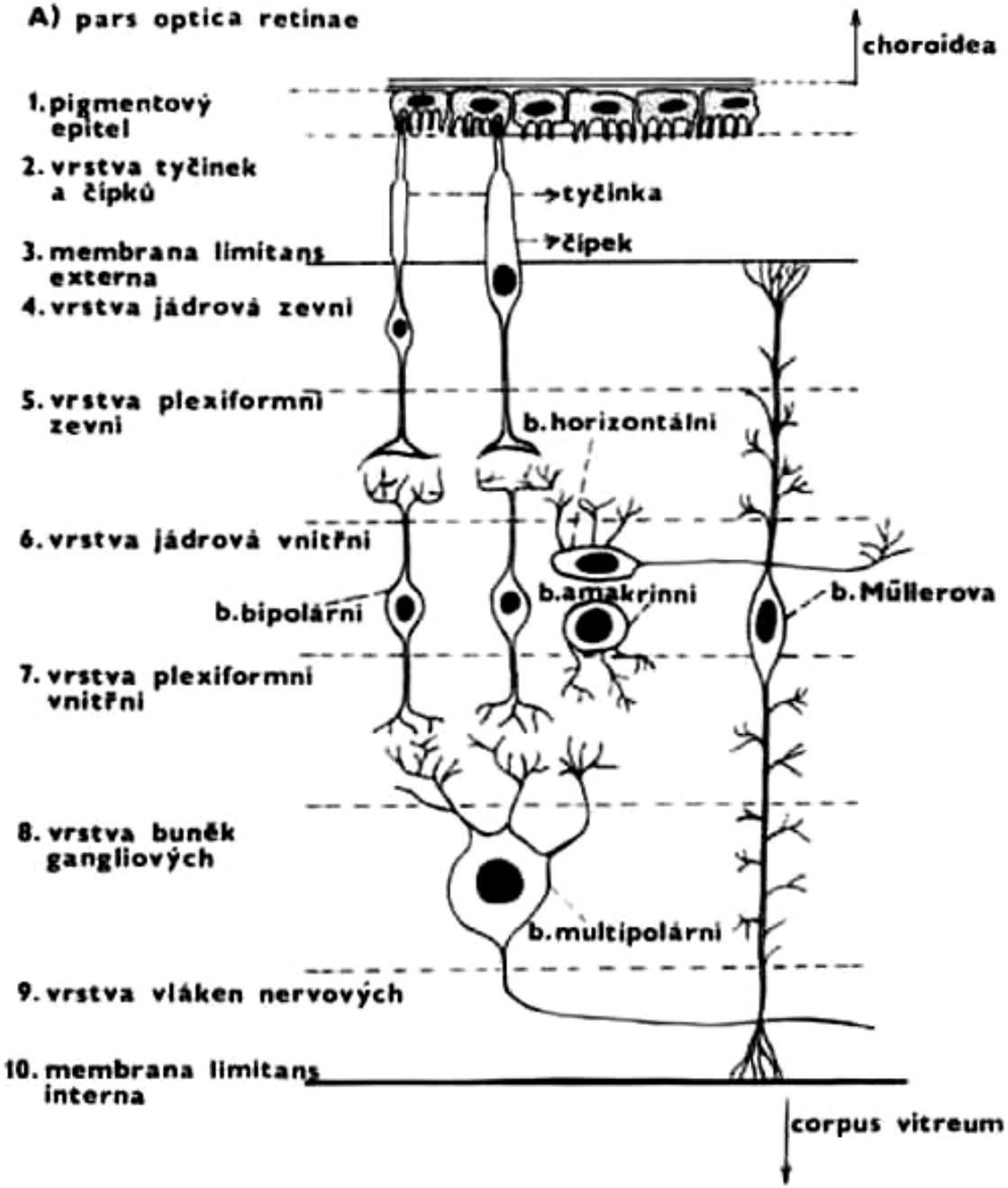
A) pars optica retinae
choroidea
1. pigmentový epitel
2. vrstva tyčinek a čípků
tyčinka
čípek
3. membrana limitans externa
4. vrstva jádrová zevní
5. vrstva plexiformní zevní
b. horizontální
6. vrstva jádrová vnitřní
b. bipolární
b. amakrinní
b. Müllerova
7. vrstva plexiformní vnitřní
8. vrstva buněk gangliových
b. multipolární
9. vrstva vláken nervových
10. membrana limitans interna
corpus vitreum

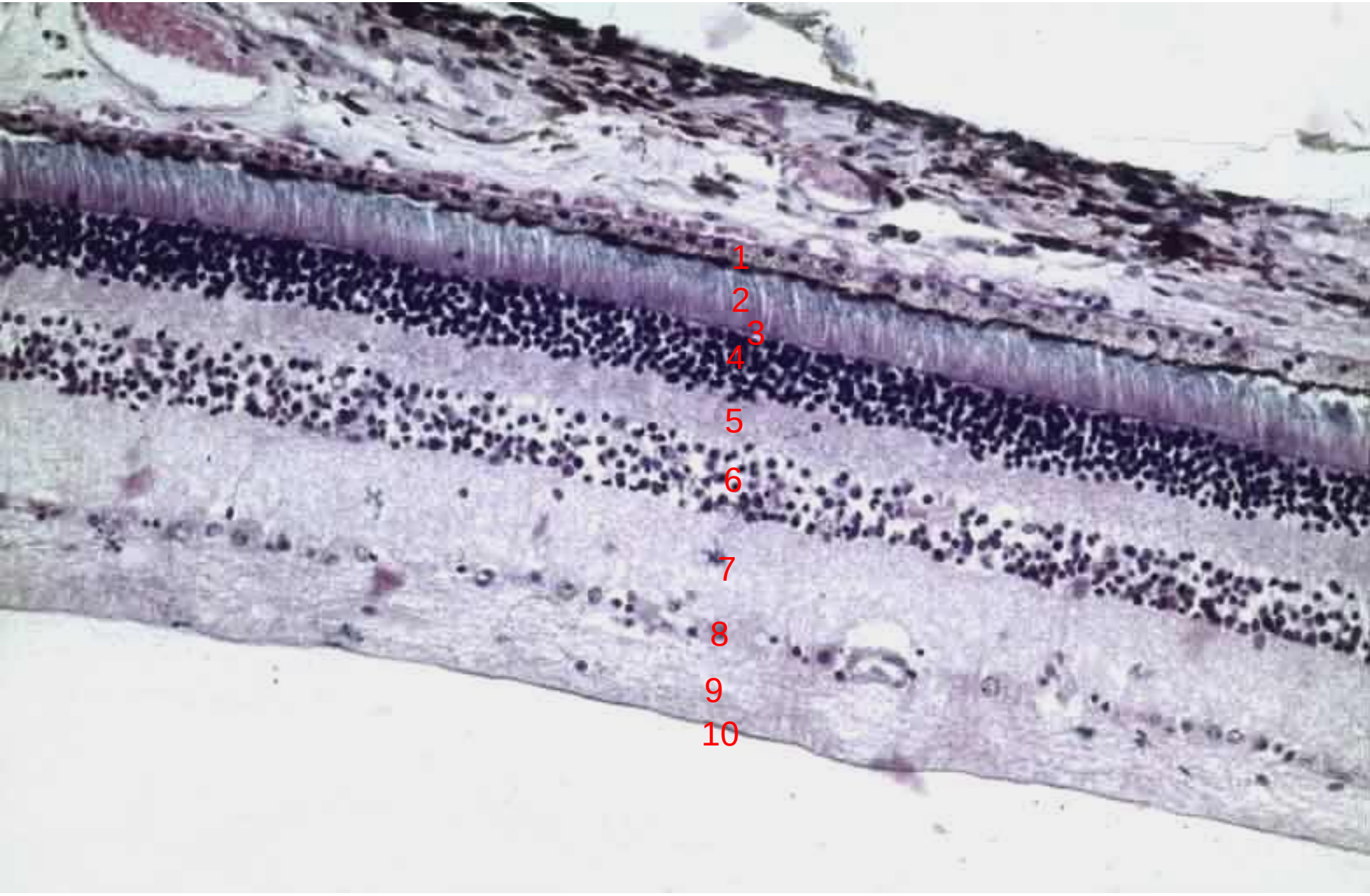
1
2
3
4
5
6
7
8
9
10

Sítnice – pigmentový epitel

- *stratum pigmentosum*
- jednovrstevný kubický epitel na bazální lamině = součást Bruchovy membrány
- buňky spojeny těsnými spojeními
- apikální části obsahují melaninová granula
- mikroklky oddělují vnější segmenty světločivných buněk
- *výživa buněk, obnova fotopigmentu, degradace membranózních disků, bariéra „krev-sítnice“*

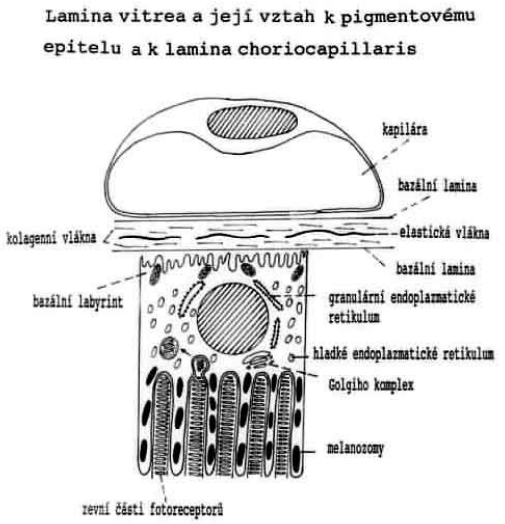

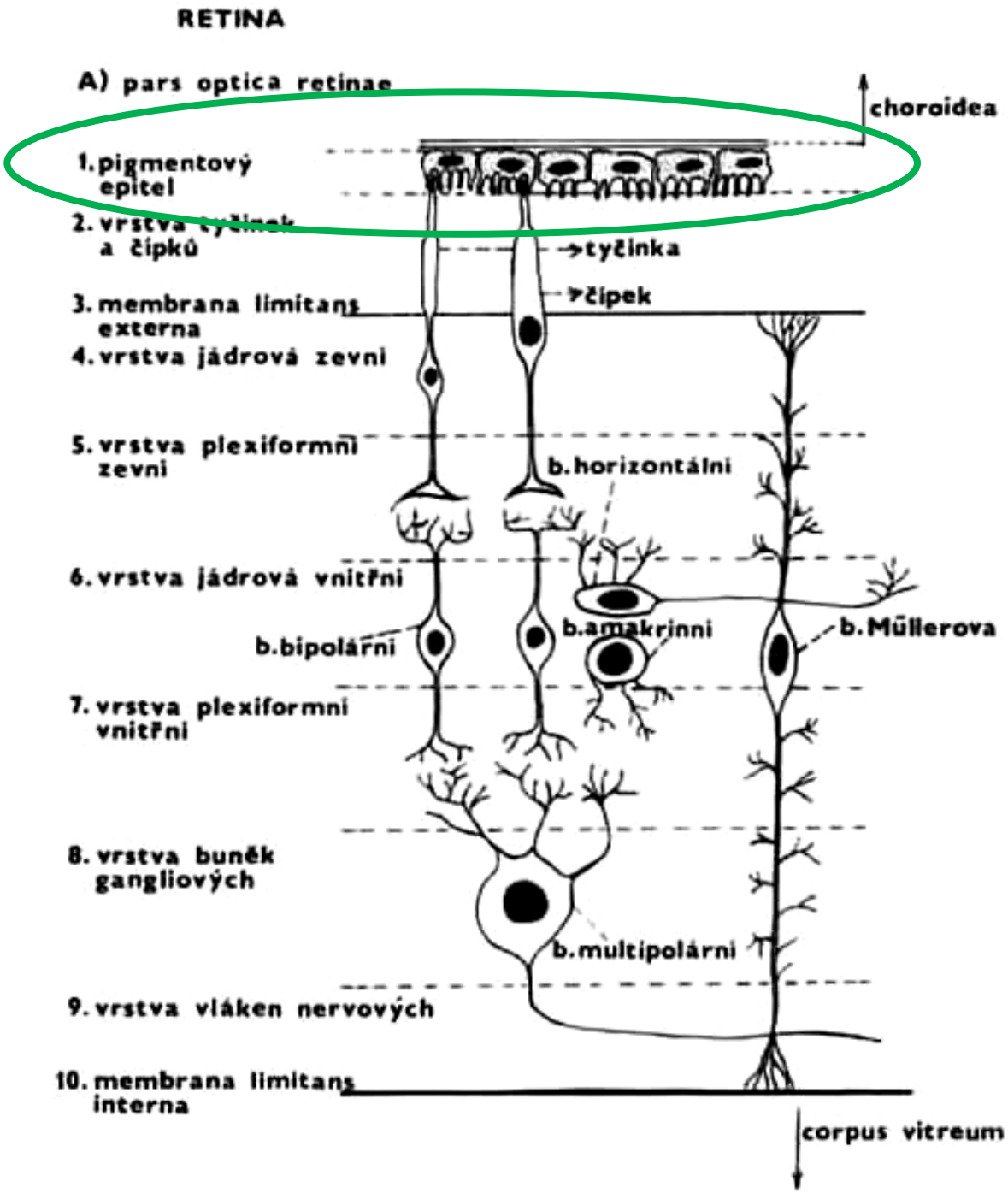
RETINA
A) pars optica retinae
choroidea
1. pigmentový epitel
2. vrstva tyčinek a čípků
tyčinka
čípek
3. membrana limitans externa
4. vrstva jádrová zevní
5. vrstva plexiformní zevní
b. horizontální
6. vrstva jádrová vnitřní
b. bipolární
b. amakrinní
b. Müllerova
7. vrstva plexiformní vnitřní
8. vrstva buněk gangliových
b. multipolární
9. vrstva vláken nervových
10. membrana limitans interna
corpus vitreum

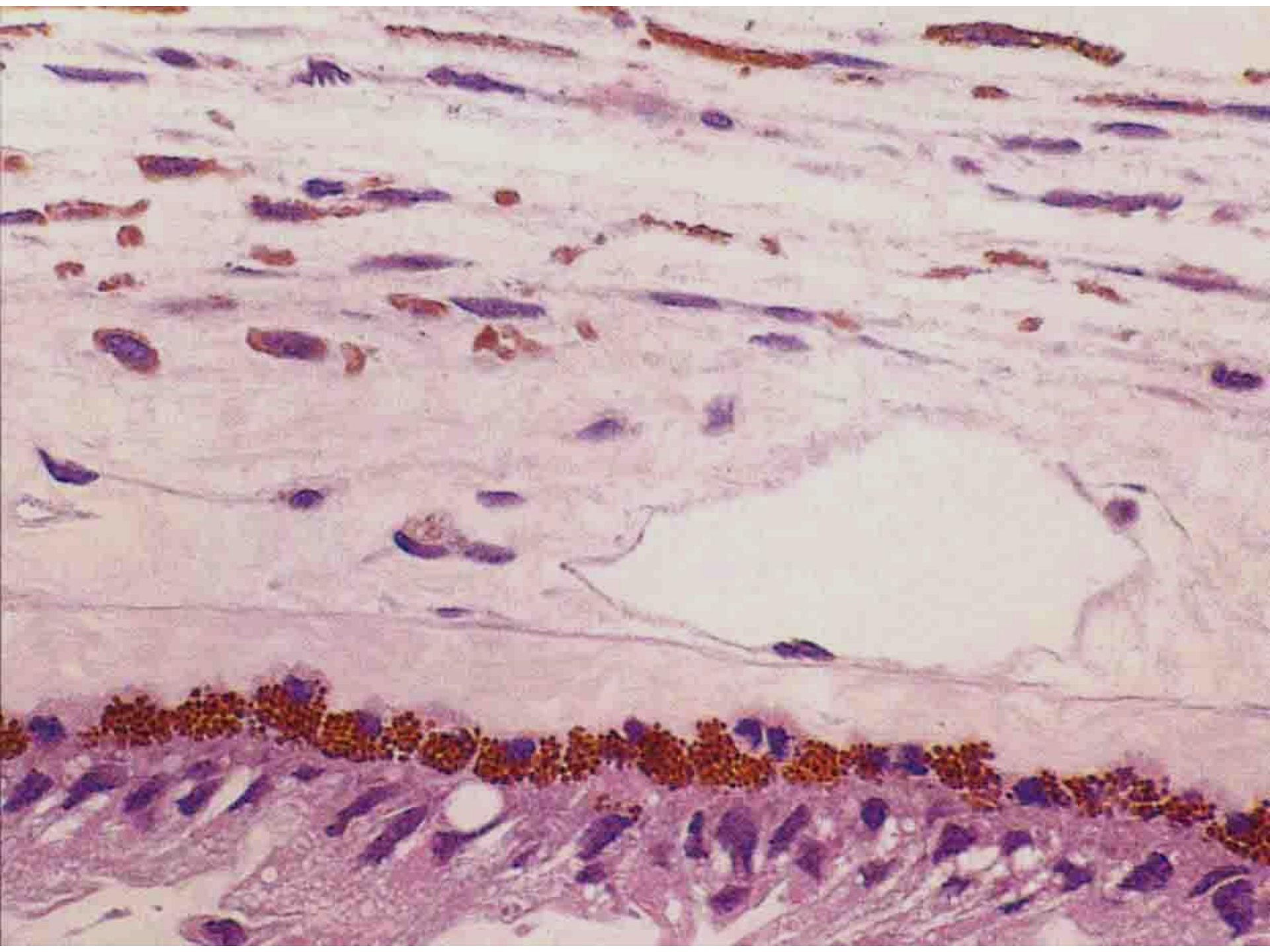

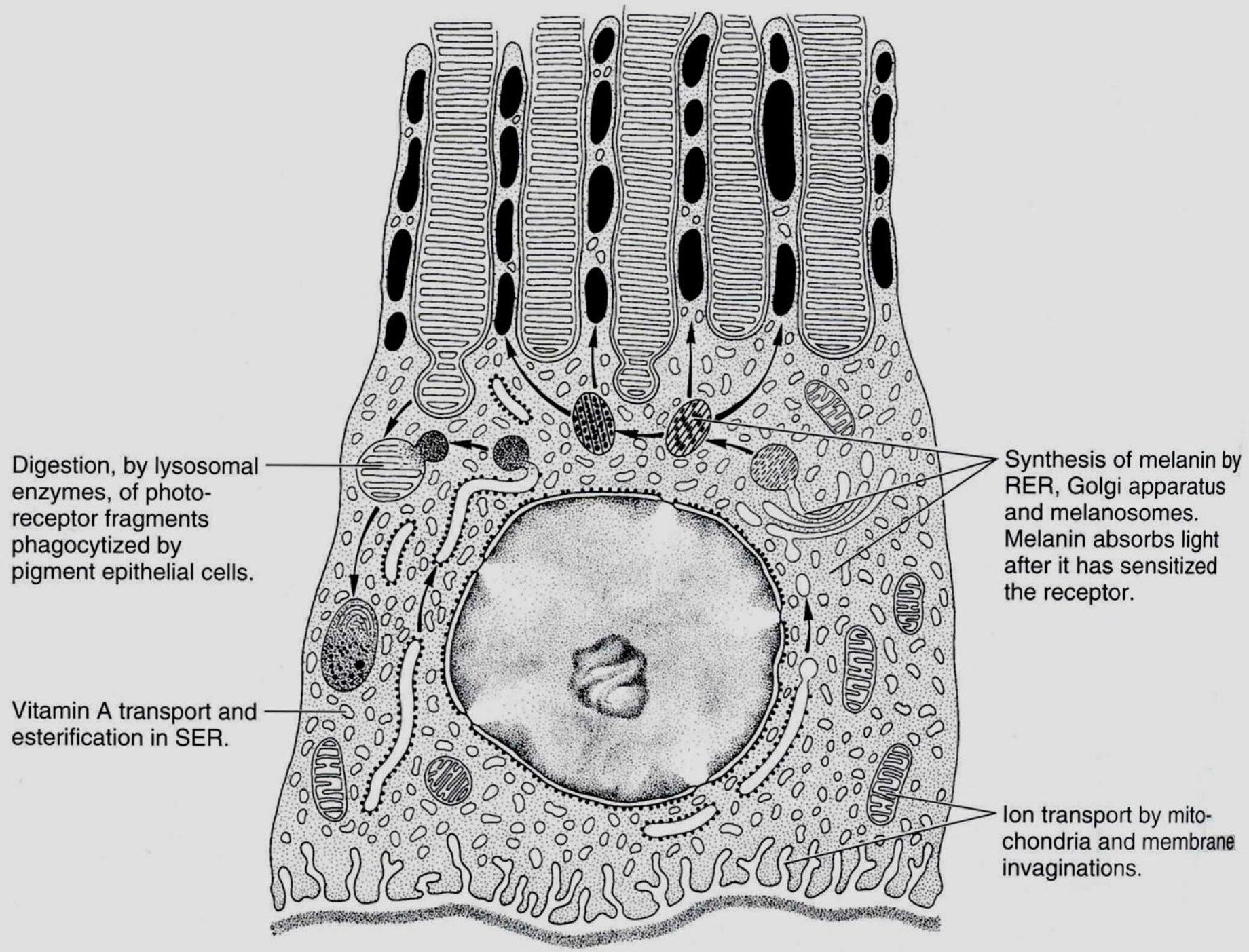
Digestion, by lysosomal enzymes, of photo-receptor fragments phagocytized by pigment epithelial cells.
Vitamin A transport and esterification in SER.
Synthesis of melanin by RER, Golgi apparatus and melanosomes. Melanin absorbs light after it has sensitized the receptor.
Ion transport by mito-chondria and membrane invaginations.

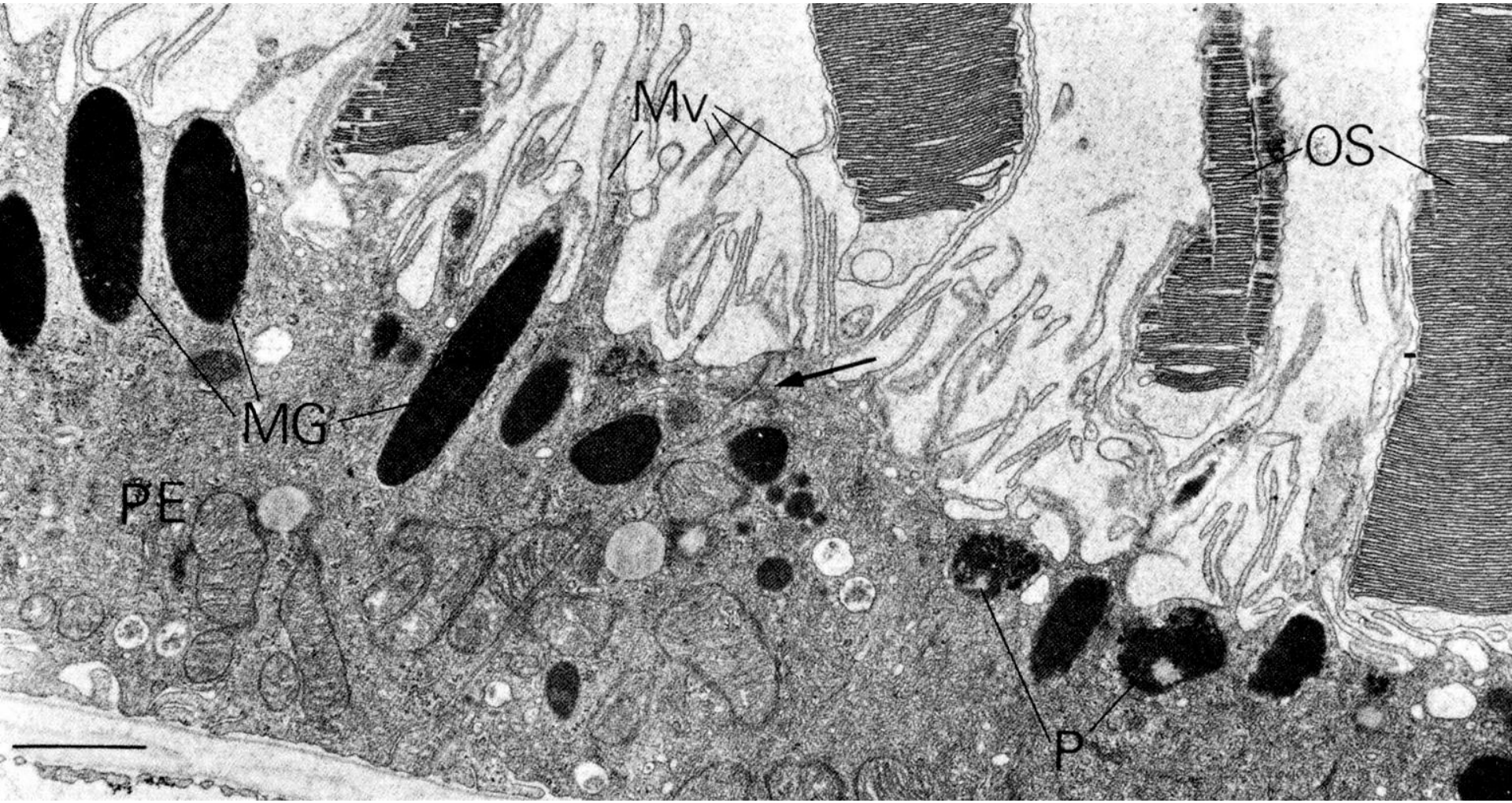
Mv
OS
MG
PE
P

Sítnice – senzorická část

- světločivné neurony (primární smyslové buňky)
  - tyčinky a čípky
- převodní neurony
  - bipolární a ganglionové buňky
- asociační neurony
  - horizontální a amakrinní buňky
- podpůrné buňky (glie)
  - radiální gliální (Müllerovy) buňky

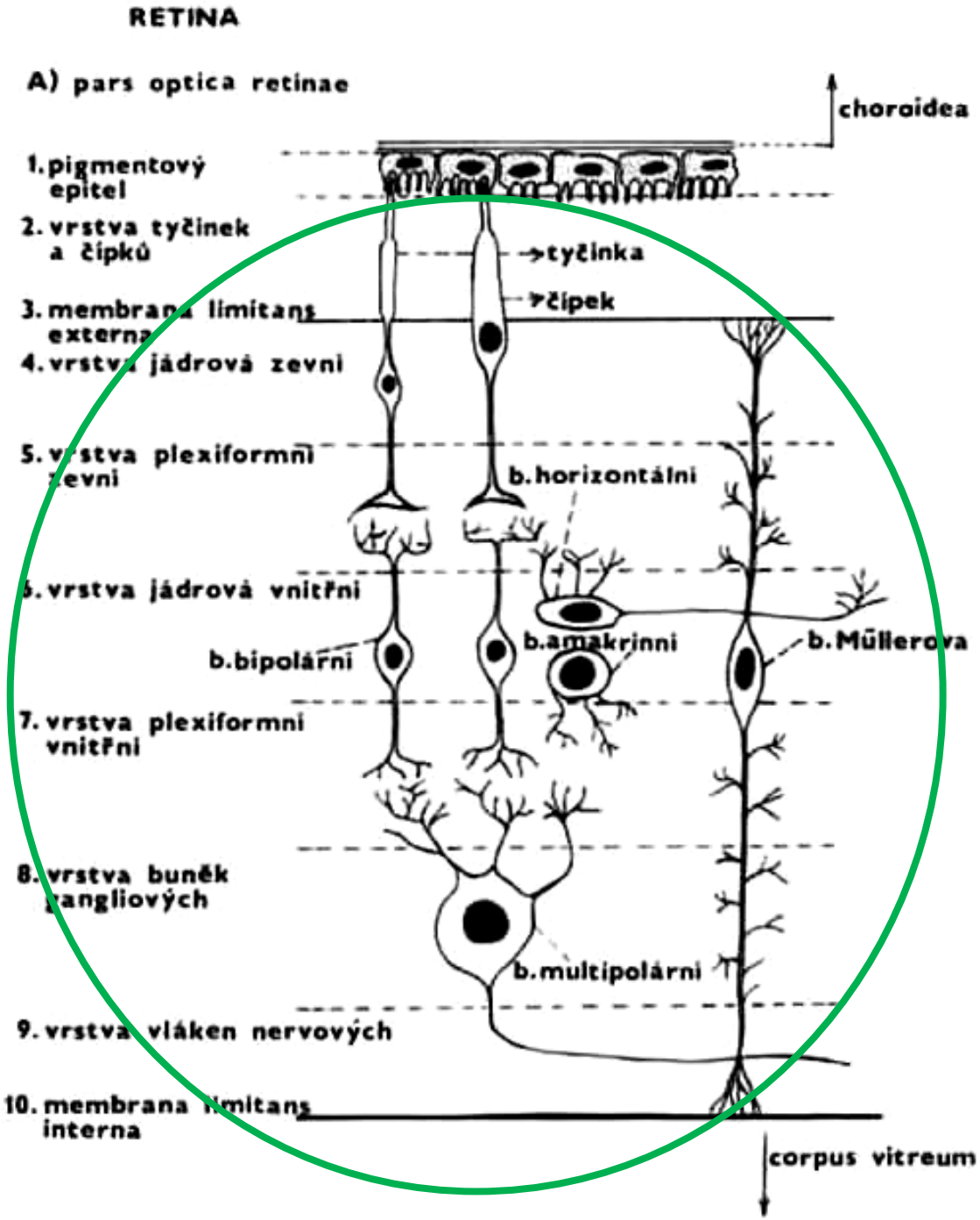
RETINA
A) pars optica retinae
choroidea
1. pigmentový epitel
2. vrstva tyčinek a čípků
tyčinka
čípek
3. membrana limitans externa
4. vrstva jádrová zevní
5. vrstva plexiformní zevní
b. horizontální
6. vrstva jádrová vnitřní
b. bipolární
b. amakrinní
b. Müllerova
7. vrstva plexiformní vnitřní
8. vrstva buněk gangliových
b. multipolární
9. vrstva vláken nervových
10. membrana limitans interna
corpus vitreum

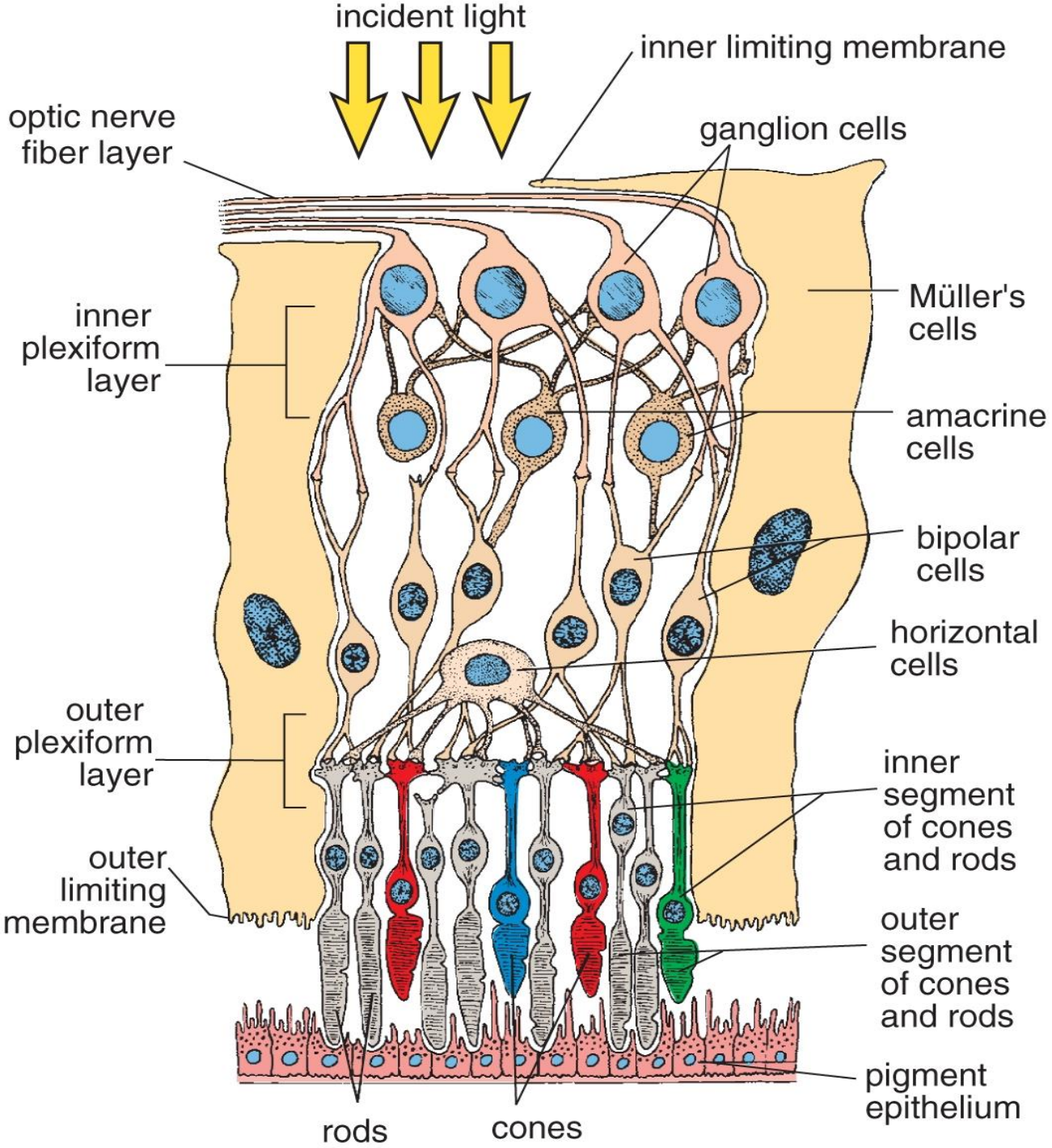

Copyright © 2011 Wolters Kluwer Health | Lippincott Williams & Wilkins

The Eyes' Photoreceptors

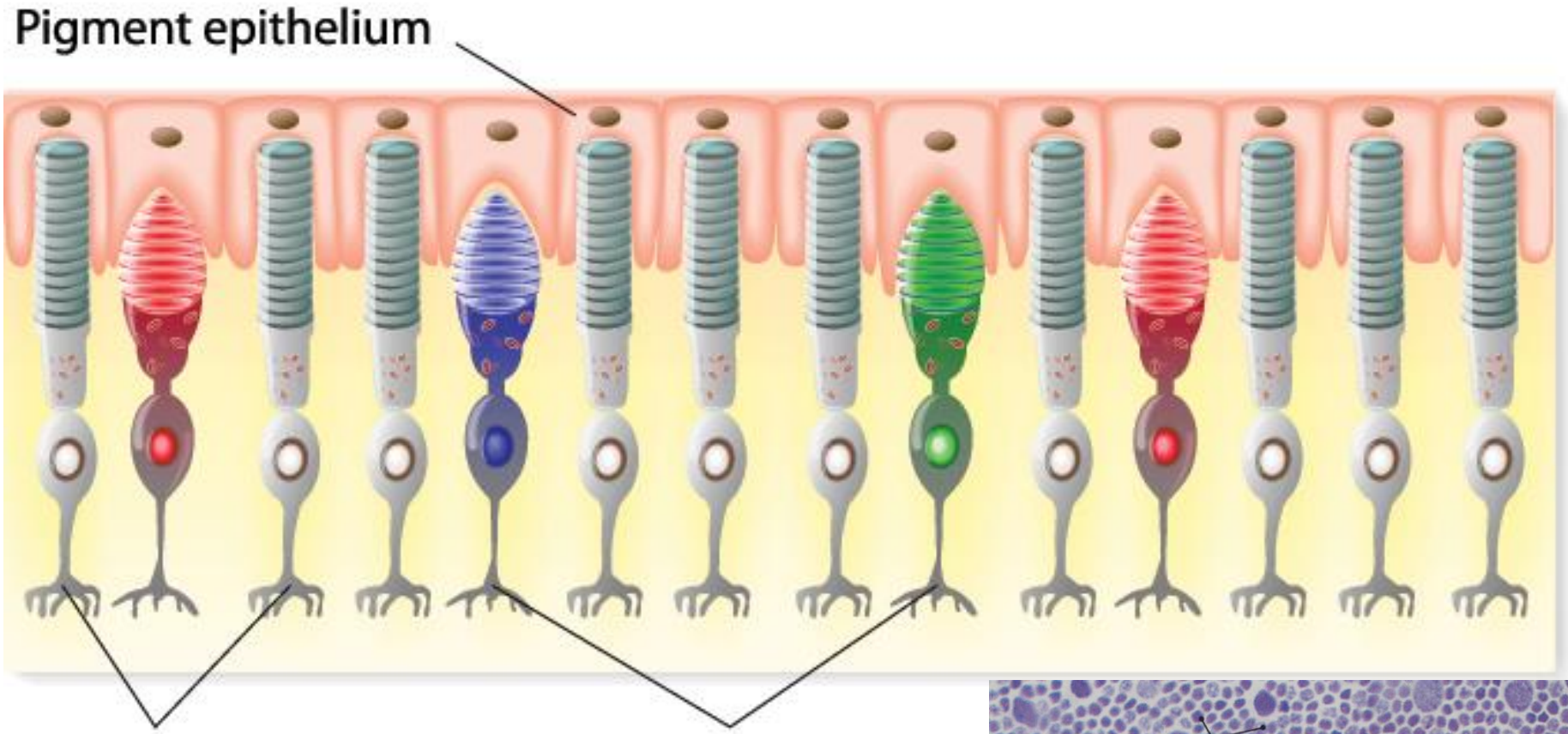

130 mil.

7 mil.

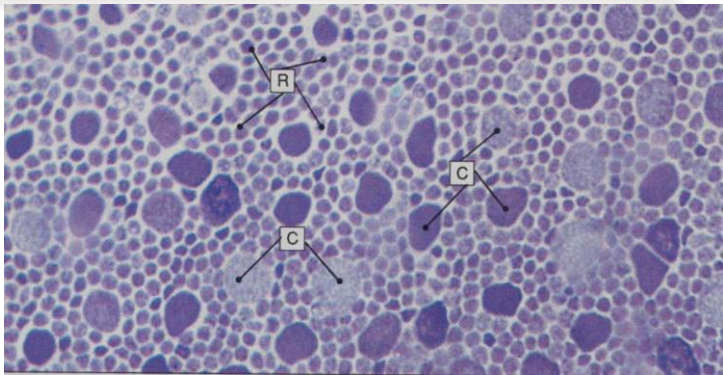

https://www.sciencenewsforstudents.org/article/explainer-how-our-eyes-make-sense-of-light

Tyčinka Čípek

zevní segment

konstrikce

vlastní tyčinka (čípek)

vnitřní segment

oblast jádra

oblast synapsí

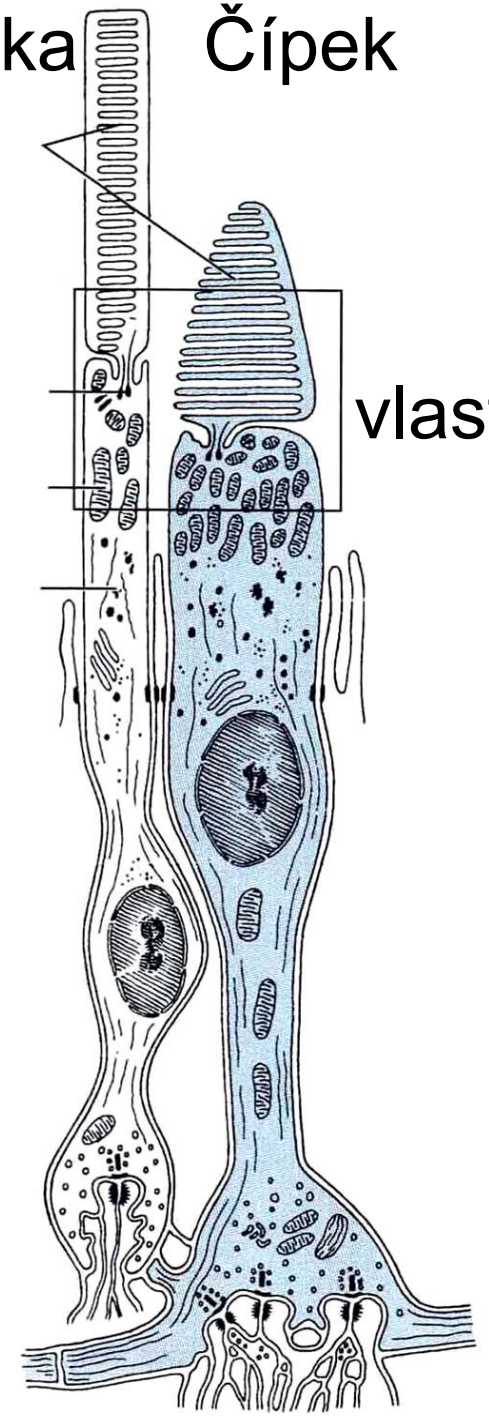

Tyčinka

Čípek

zevní segment

konstrikce (ciliární aparát)

vnitřní segment

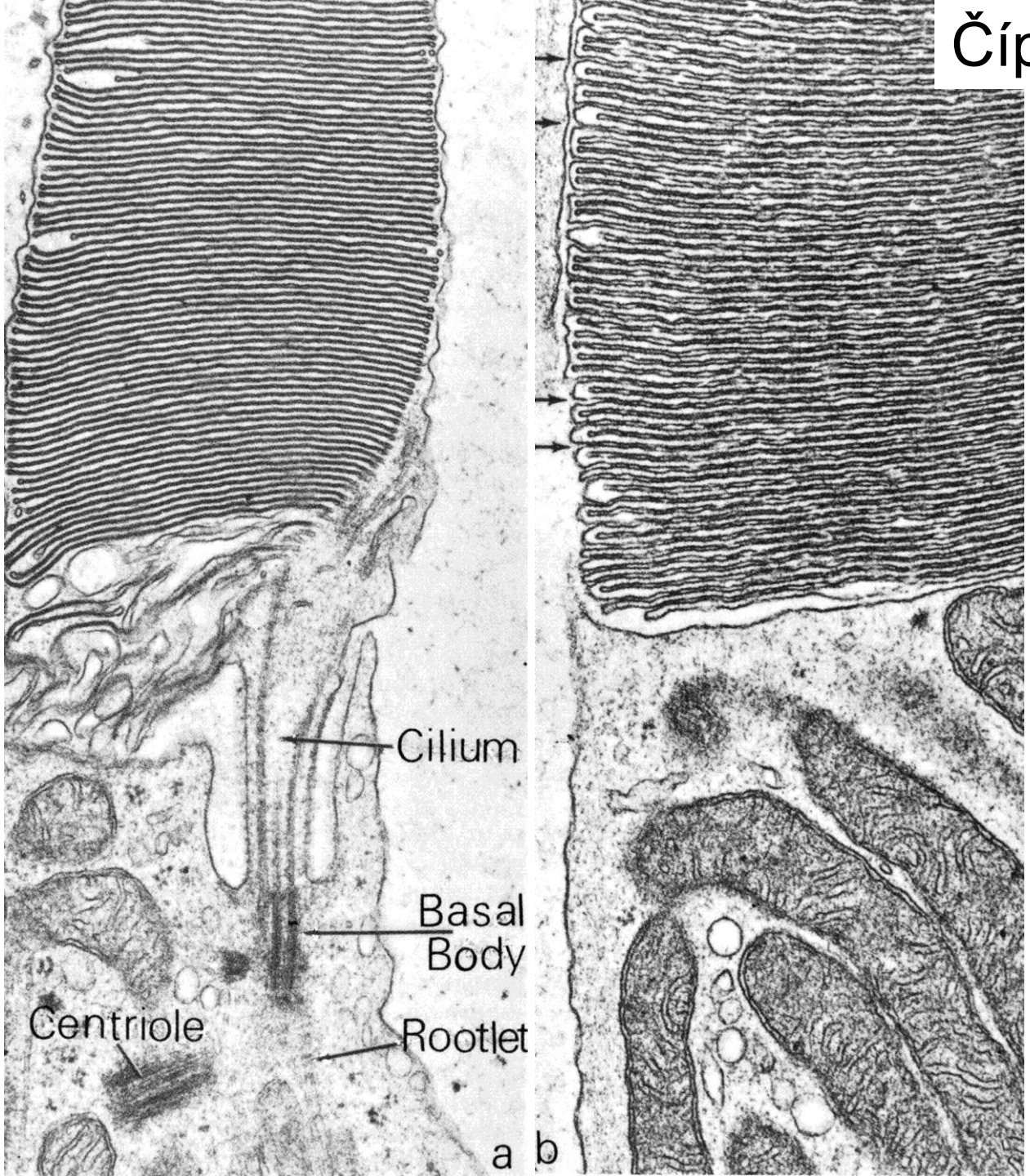

vnitřní segment

zúžená část vnitřního segmentu

oblast jádra

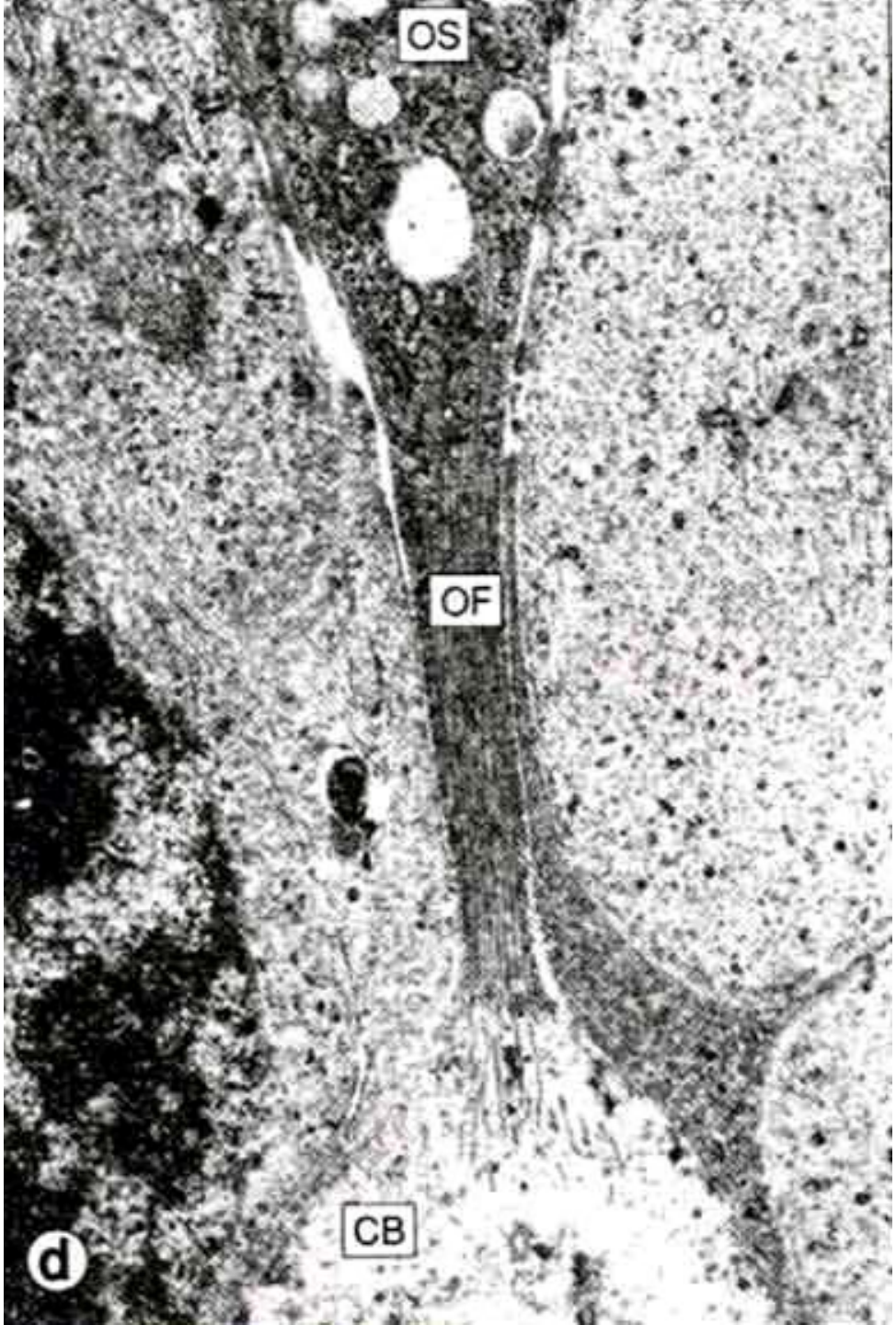

oblast synapsí - spherula

(čípek – synaptická nožka)

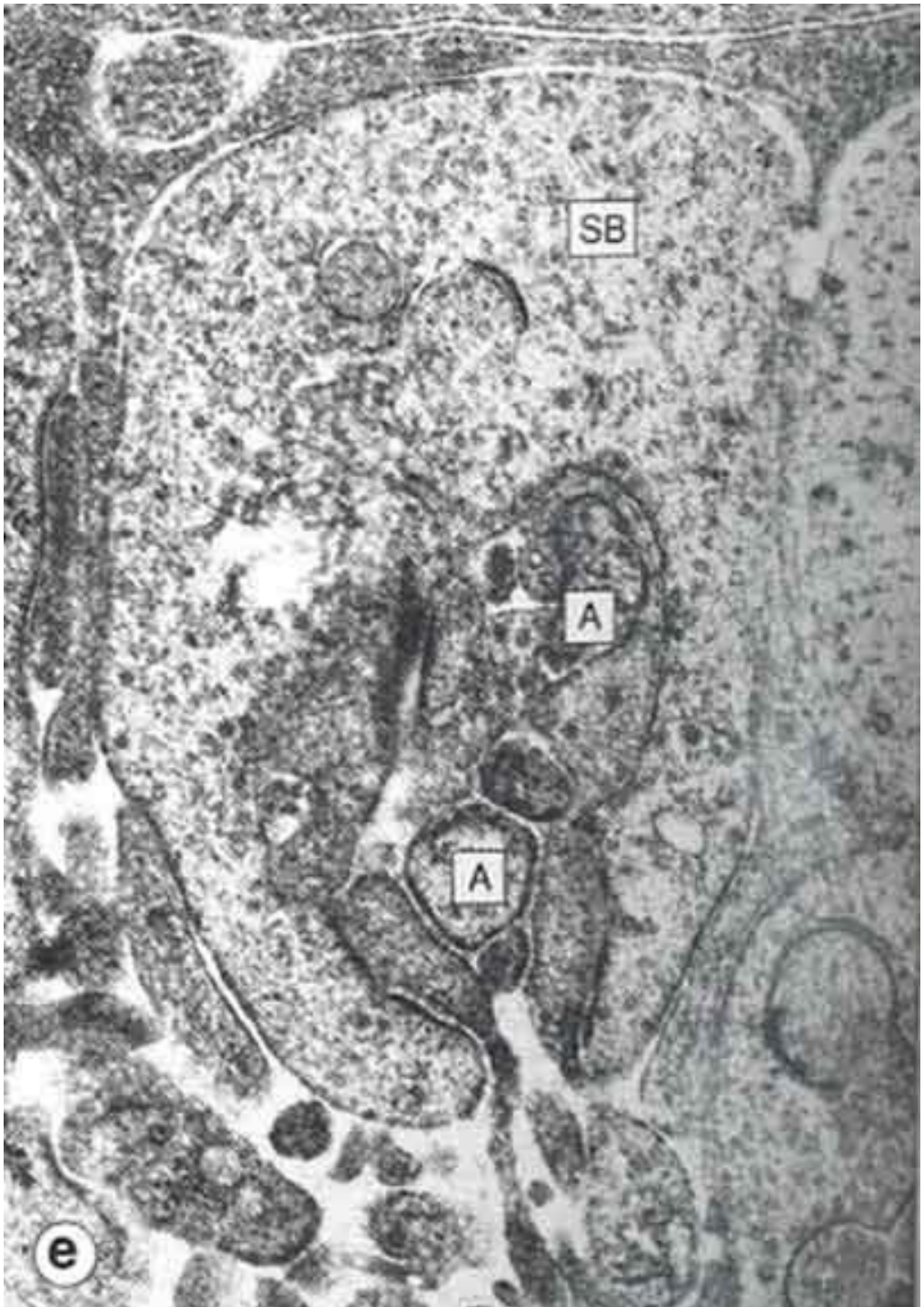

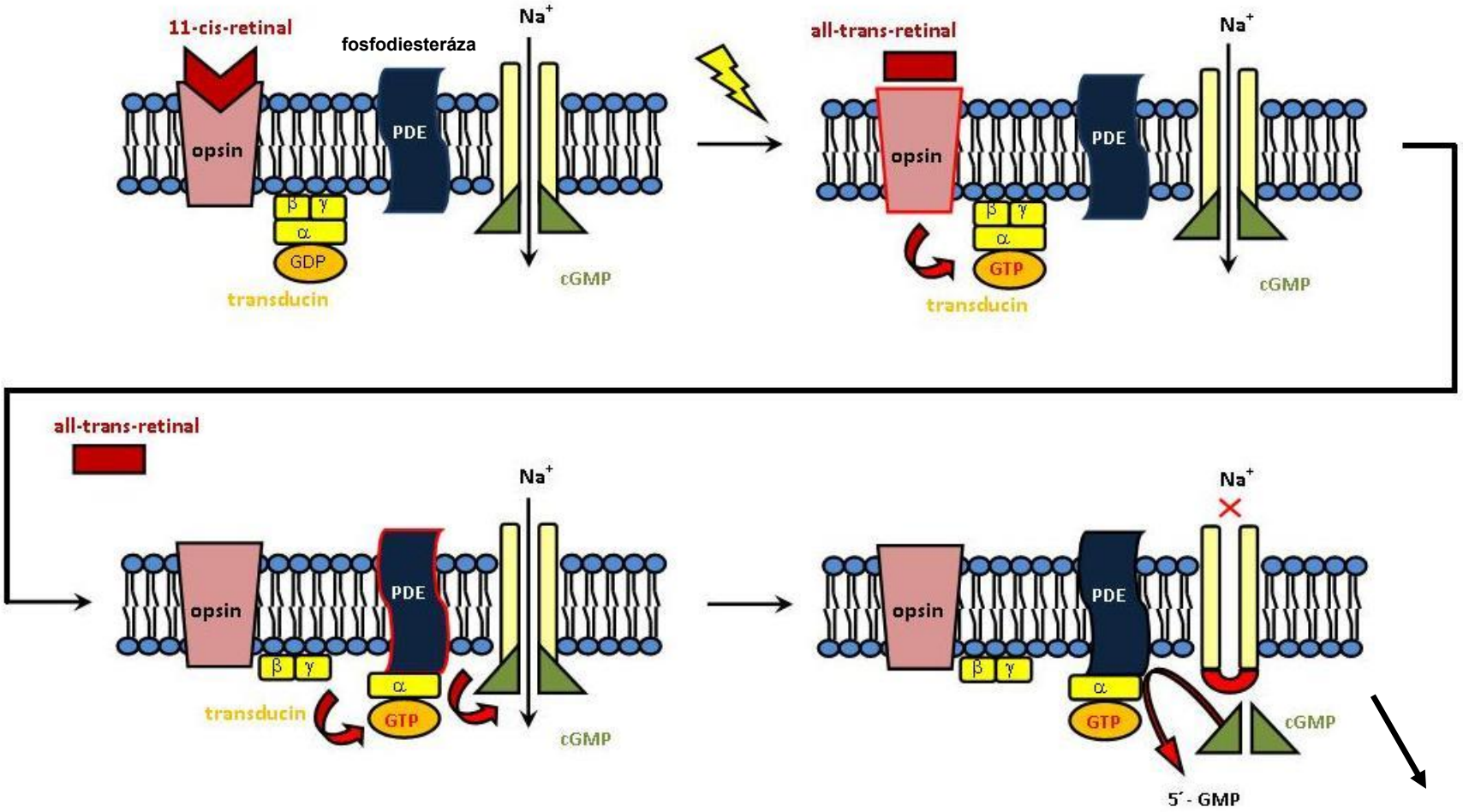

hyperpolarizace

https://www.wikiskripta.eu/index.php?curid=14578

Vizuální fotorecepce – ciliární fotoreceptory

tyčinky - rhodopsin (zrakový purpur)
absorpční maximum = 505 nm

čípky - iodopsin, 3 formy
560 nm – žlutozelená (L, R)
530 nm – modrozelená (M, G)
430 nm – fialová (S, B)

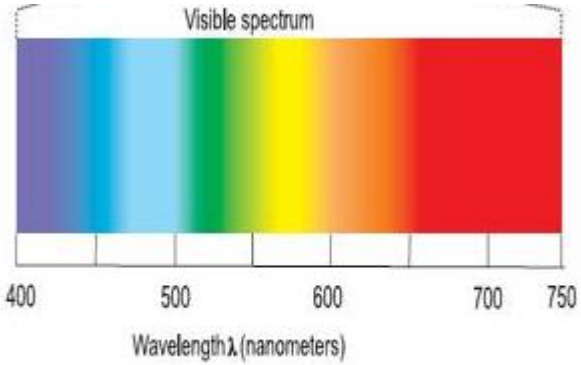

Nevizuální fotorecepce

světlopřenášející gangliové buňky - melanopsin

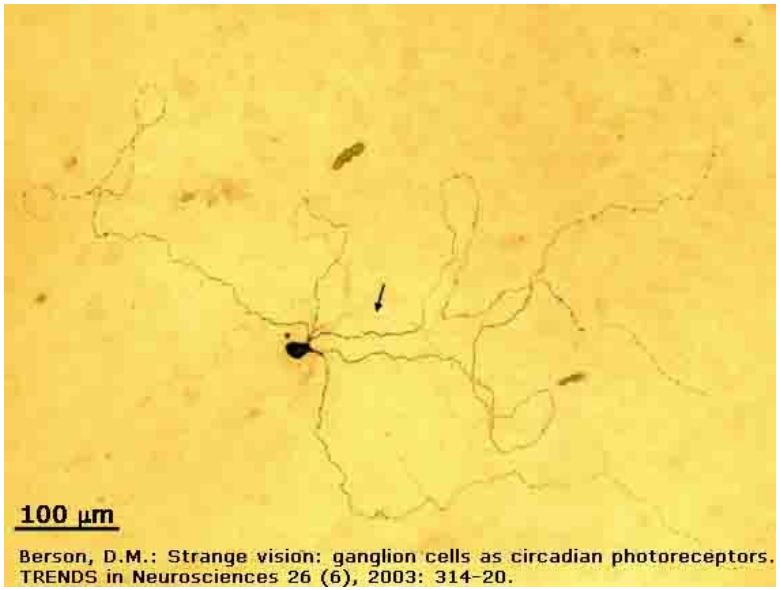

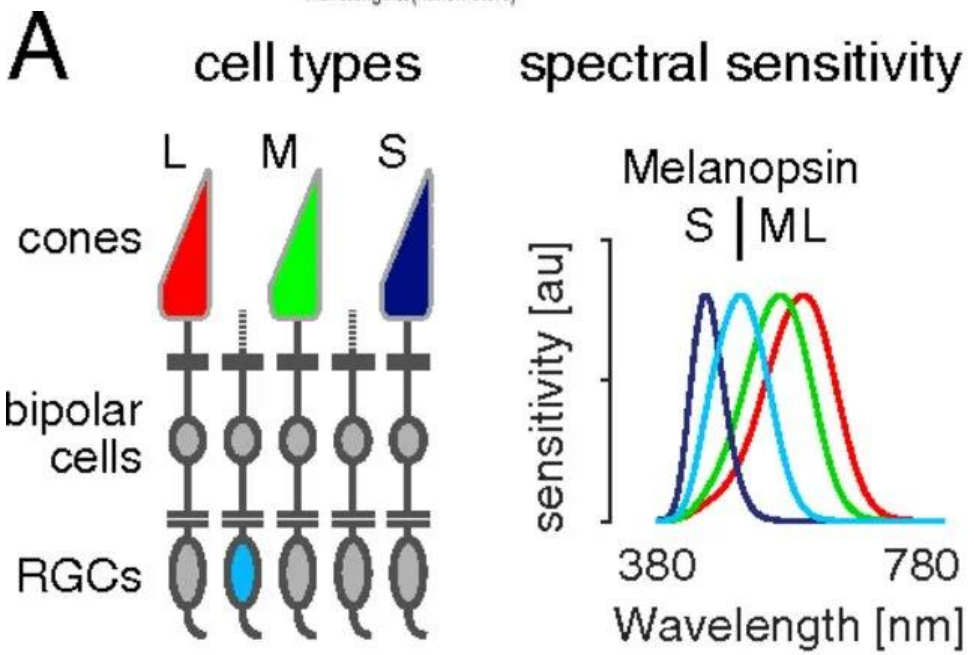

Člověk a ostatní primáti vnímají barvy od modré po červenou (tedy světlo s vlnovou délkou zhruba od 400 do 700 nm).

Pes vidí dobře červenou a žlutou barvu.

Kůň nemá čípky citlivé na ~~zelenou~~ barvu.

Ptáci - citlivost mírně posunuta k modrým barvám.

Hlubinné ryby - citlivost hlavně na modrou barvu

Motýli - vidí ultrafialové světlo s vlnovou délkou kratší než 400 nanometrů, ale nevidí naopak ~~červenou~~.

Někteří hadi - vidí široké spektrum barev od ultrafialové až po infračervenou (nad 700 nanometrů)

Sítnice – Převodní neurony

- **Bipolární** buňky (*Neuron bipolare*)
  - tyčinkové bipolární buňky
  - čípkové bipolární buňky
    - trpasličí (*n.b.c. nanum*) – žlutá skvrna (bez konvergence:1 ku 1 ku 1)
    - difúzní (*n.b.c. diffusum*) – konvergence signálu
  - kontakty s gangliovými buňkami
- **Gangliové** buňky (*N. ganglionare multipolare)*
  - difúzní typ (*n.g.m. umbelliforme*) – spojuje více bipolárních buněk
  - trpasličí typ (*n.g.m. nanum*) – spojuje se s trpasličí bipolární buňkou
  - jejich axony tvoří nervus opticus

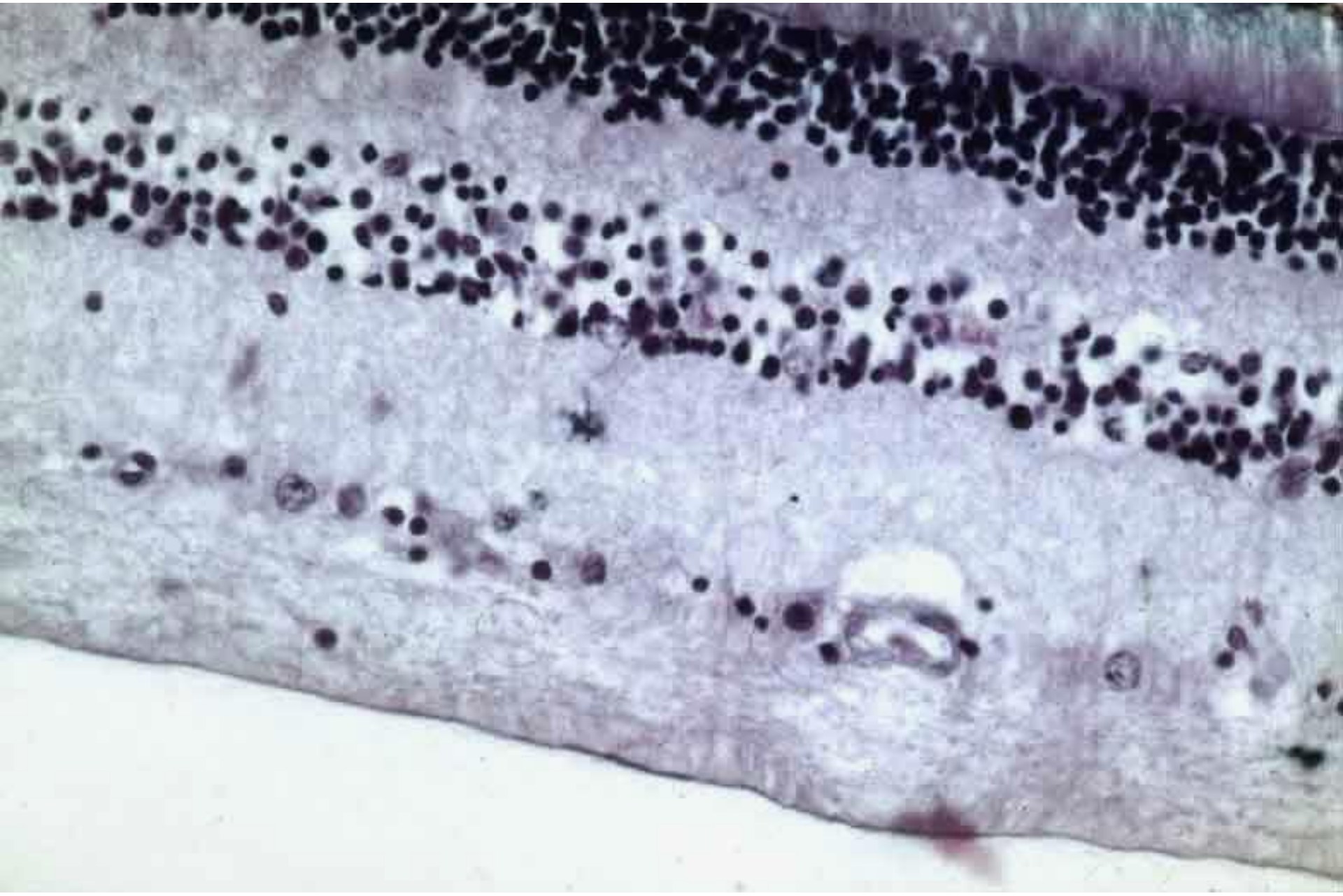

Sítnice – Asociační neurony

modifikace a synchronizace signálu

- **Horizontální** buňky (*N. horizontale*)
  - spojení s axony tyčinek a čípků a dendrity bipolárních buněk
  - integrují tyčinky a čípky přilehlých oblastí
  - potlačují signály z méně osvětlených částí
- **Amakrinní** buňky (*N. amacrinum*)
  - postrádají axon
  - spojení s axony bipolárních a dendrity gangliových buněk
  - odstraňují šum

Sítnice – Podpůrné buňky

- **Müllerovy buňky**
  Makroglie
  - probíhají celou tloušťkou sítnice
  - processus radiales
  - mají svou BL = membrana limitans interna
  - zonulae adhaerentes s tyčinkami a čípky = mambrana limitans externa

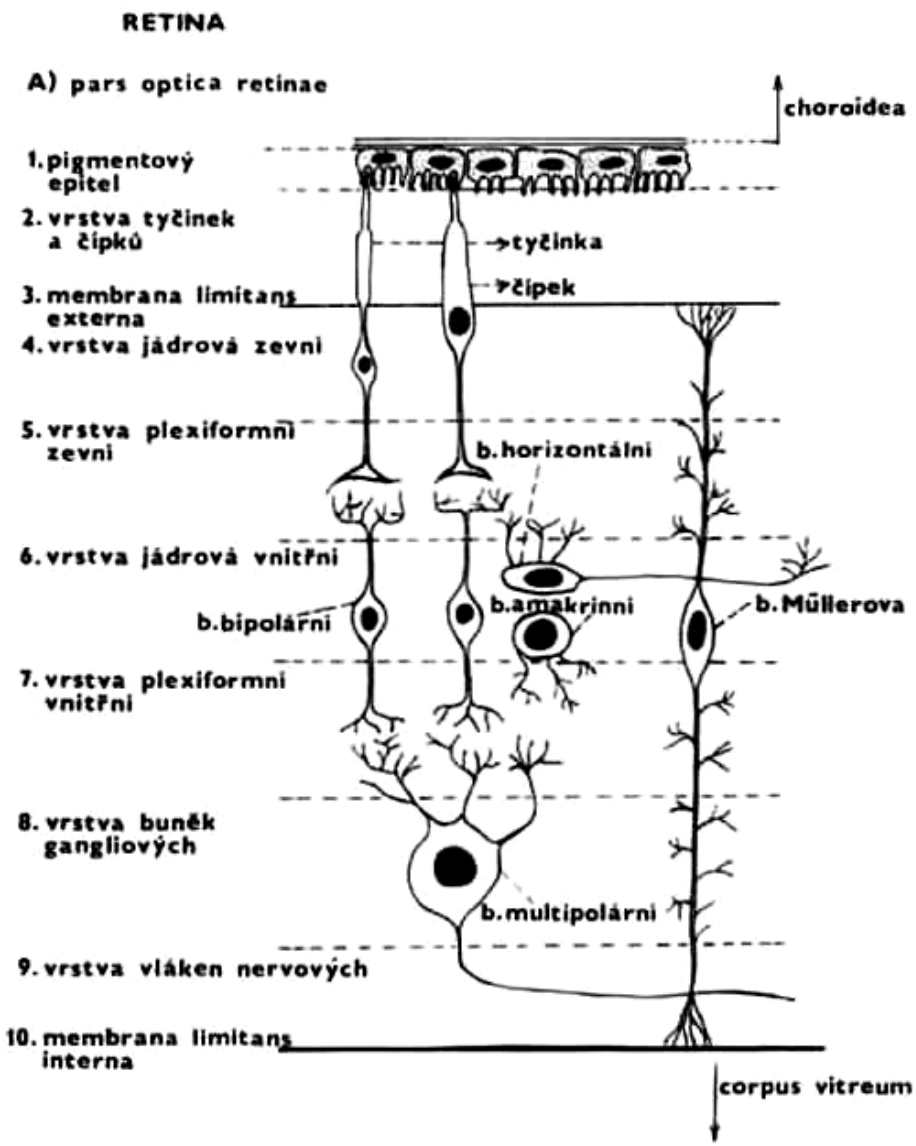

OKO

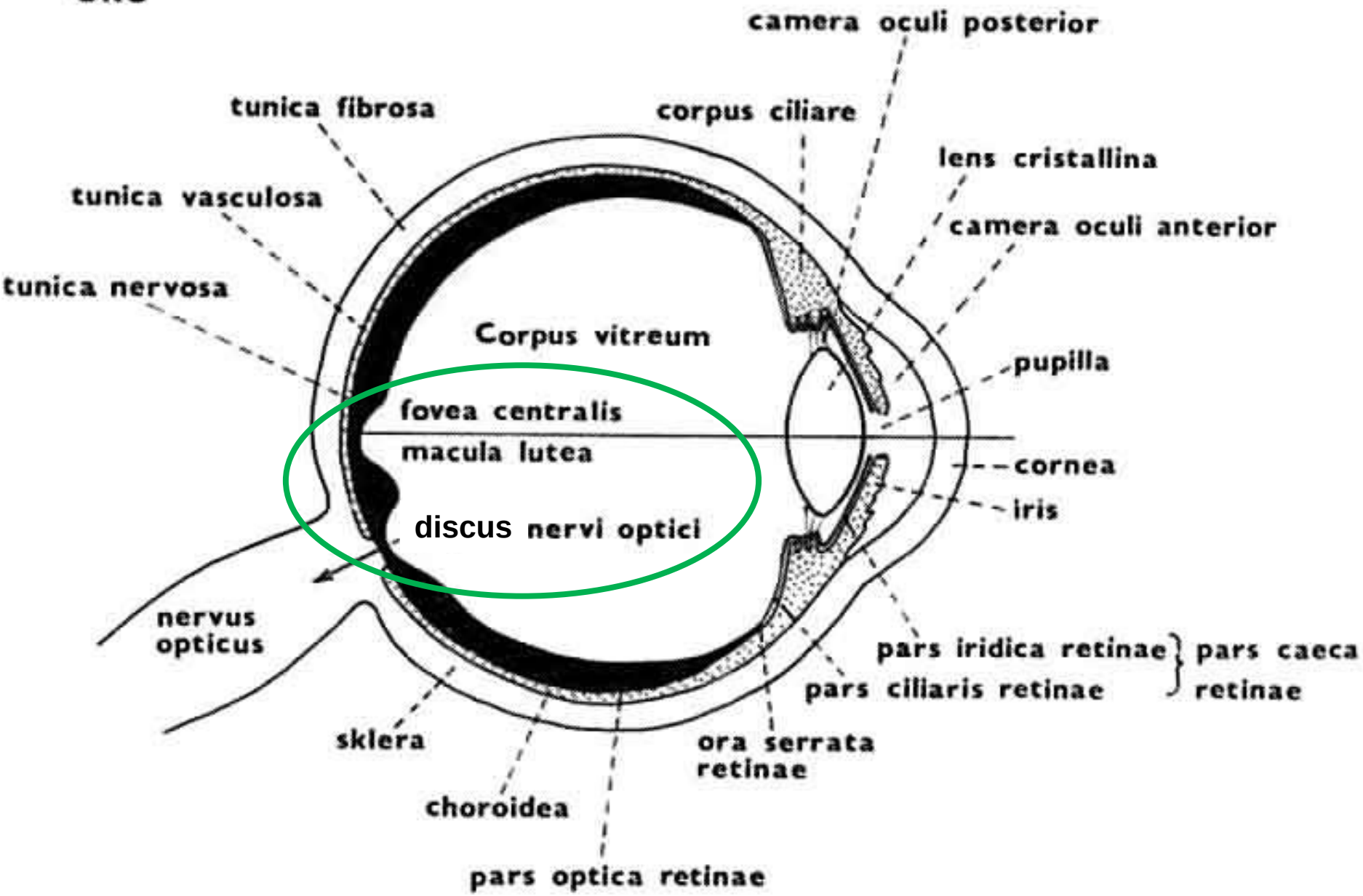
camera oculi posterior
tunica fibrosa
corpus ciliare
lens cristallina
tunica vasculosa
camera oculi anterior
tunica nervosa
Corpus vitreum
pupilla
fovea centralis
macula lutea
cornea
iris
discus nervi optici
nervus opticus
pars iridica retinae
pars caeca retinae
pars ciliaris retinae
sklera
ora serrata retinae
choroidea
pars optica retinae

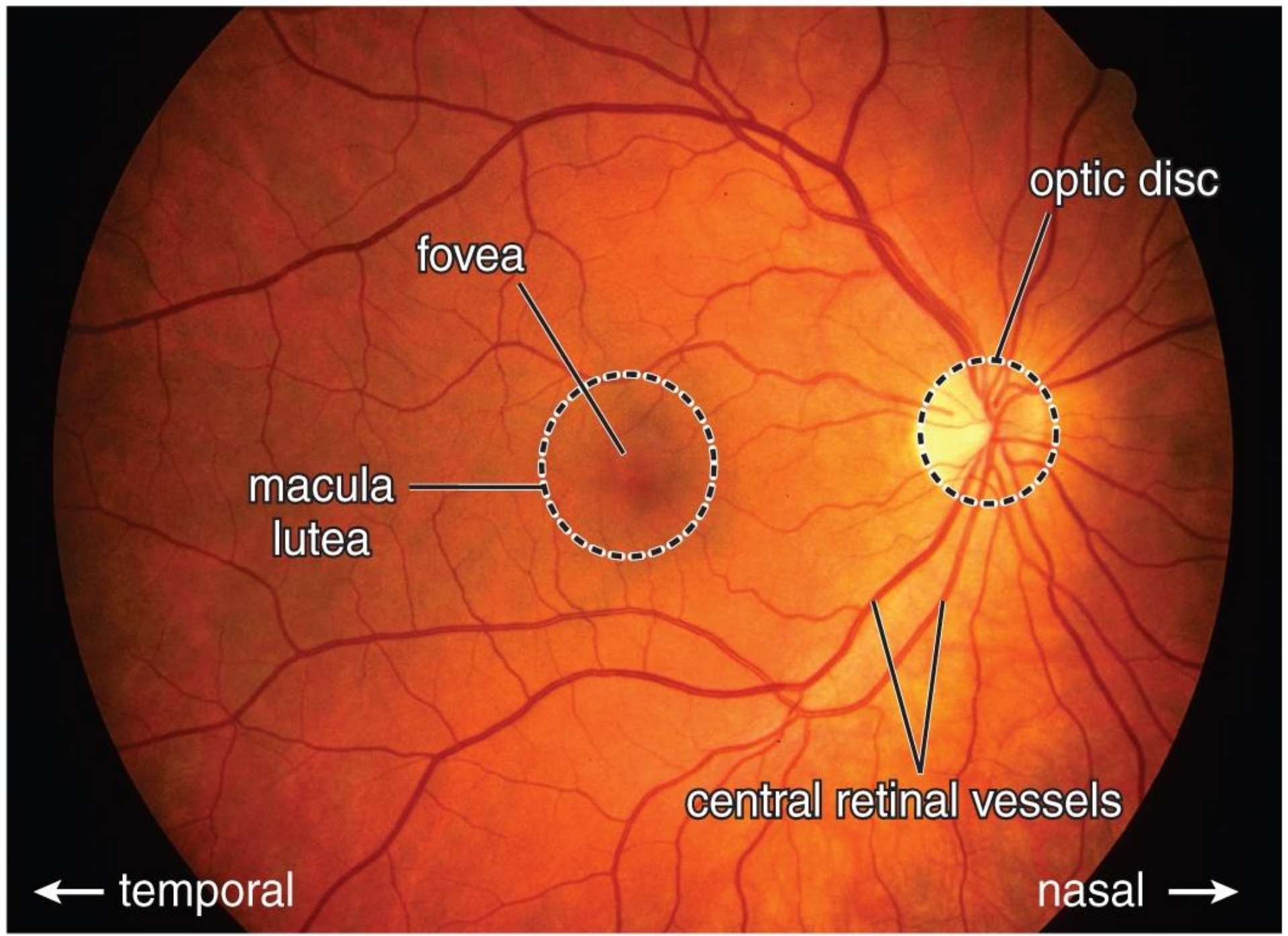

Copyright © 2011 Wolters Kluwer Health | Lippincott Williams & Wilkins

Discus n. optici = slepá skvrna; zrakový terč; „papila“

- žádné světločivné elementy
- excavatio disci
- výstup vláken zrakového nervu
- vstup vasa centralia retinae

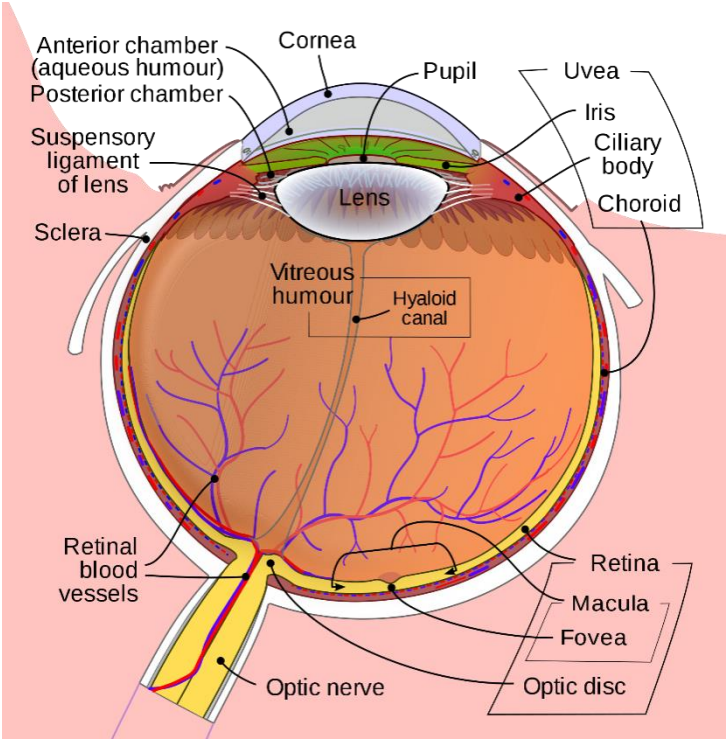

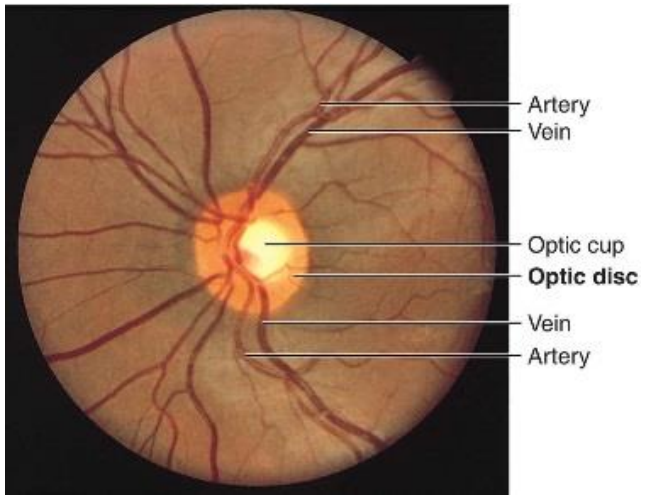

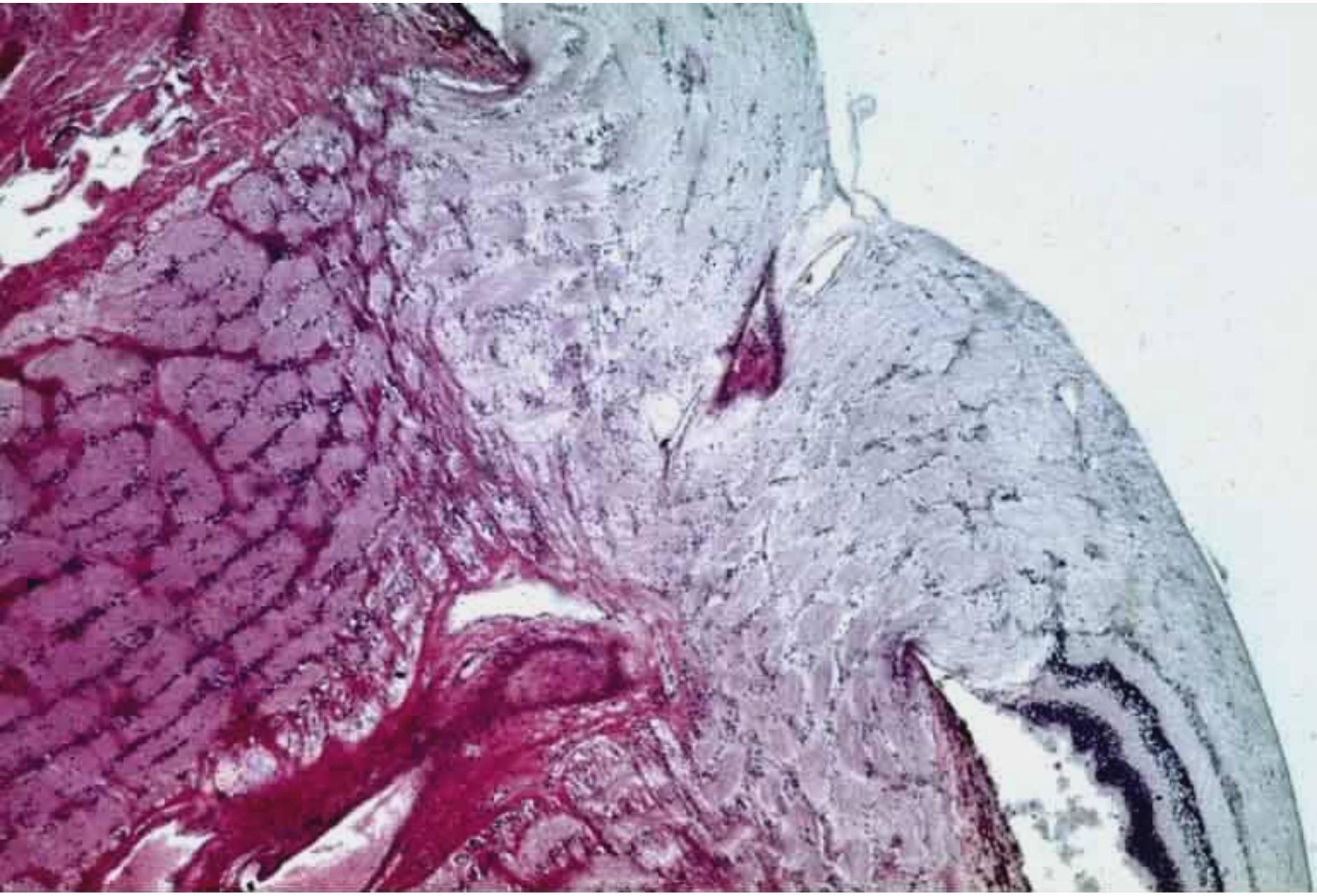

Macula lutea = žlutá skvrna

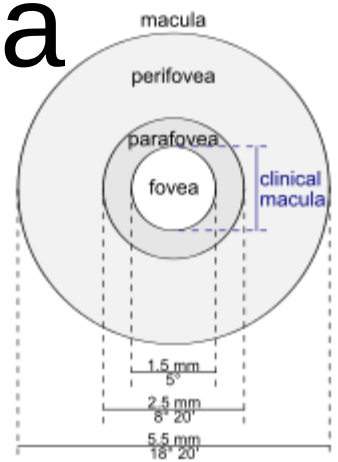

- více než 1 vrstva gangliových buněk
- vyšší vrstvy odkloněny stranou
- nejostřejší vidění – 5,5 mm široká
- žlutý pigment (lutein, zexanthin)
- fovea centralis (1,5 mm)
  - neobsahuje tyčinky
- foveola
  - neobsahuje tyčinky a gangliové buňky
- umbo
  - pouze čípky a Müllerovy buňky

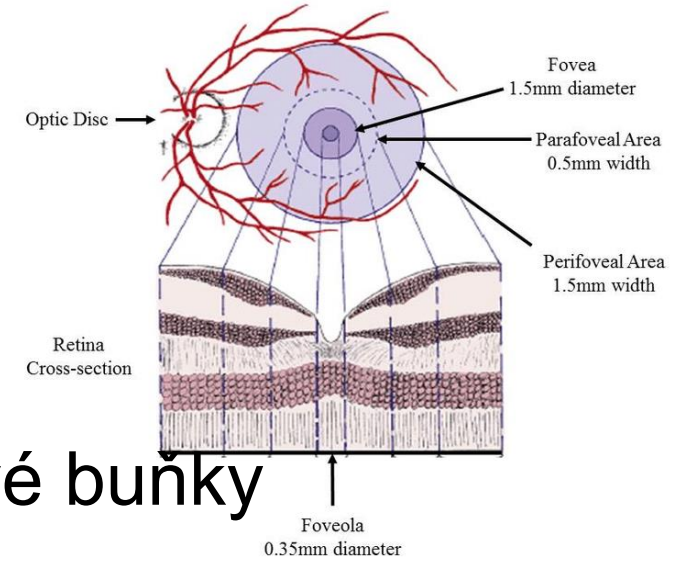

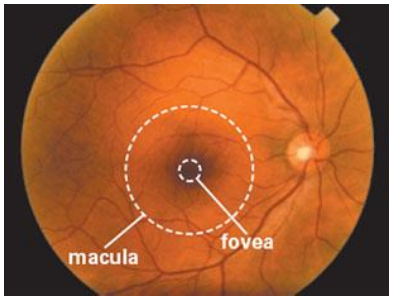

FOVEA CENTRALIS

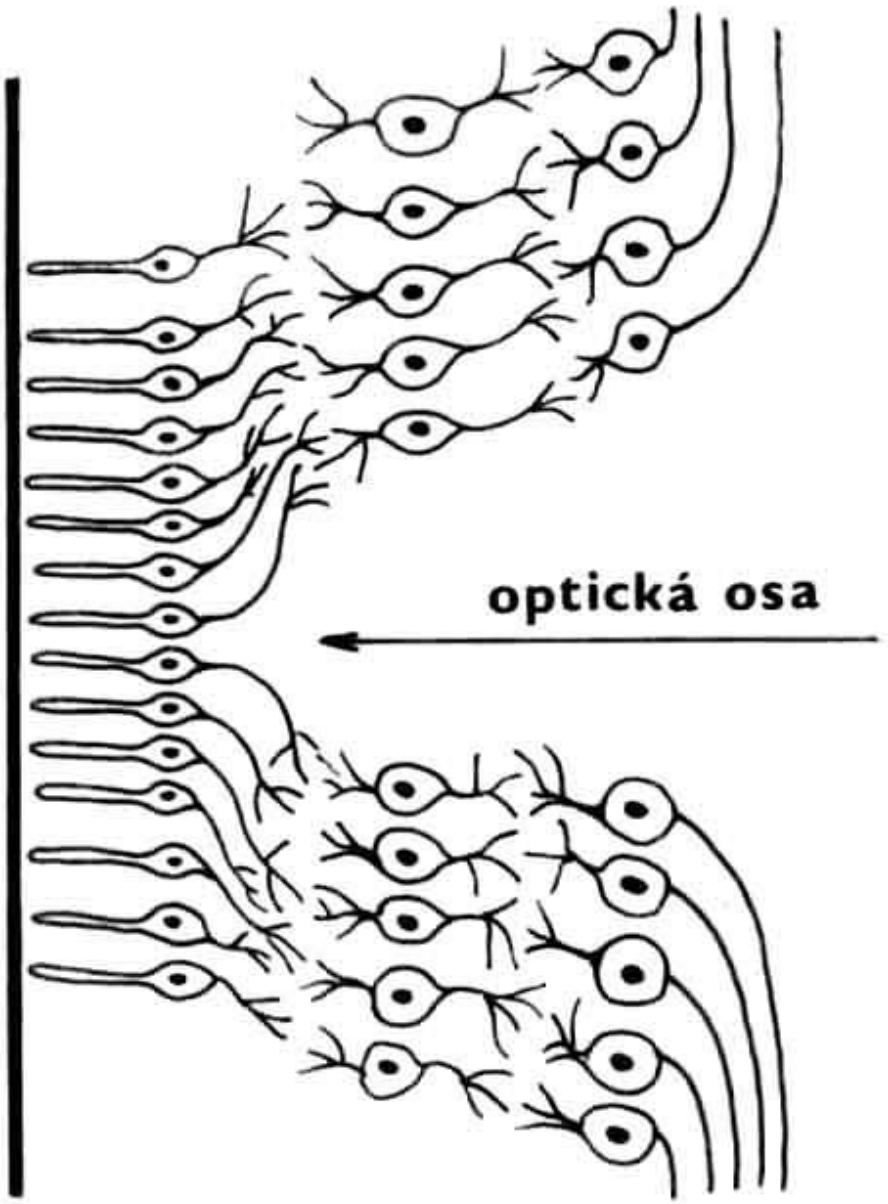

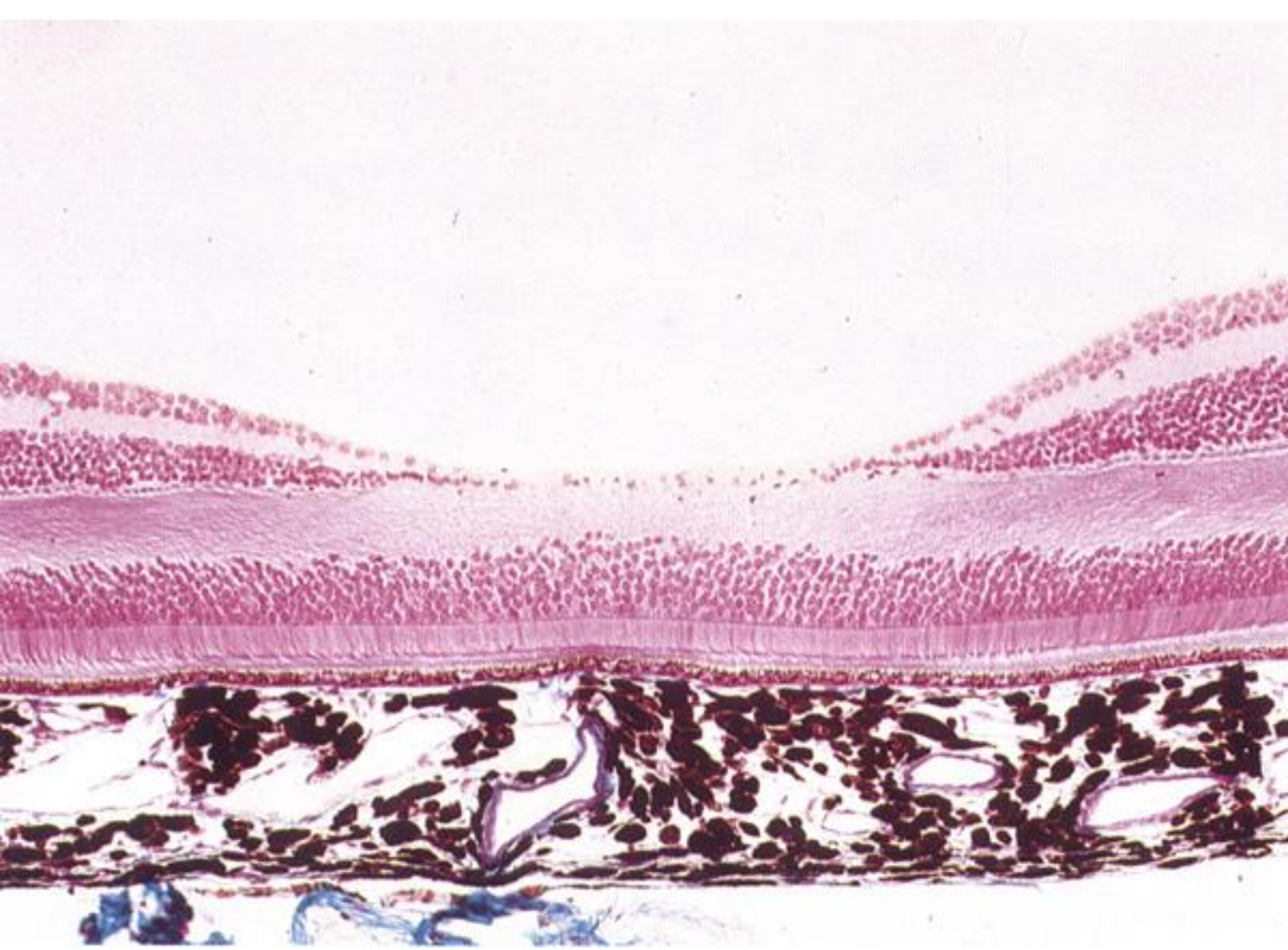

OCT

Optický koherentní tomograf

měření odrazu světla

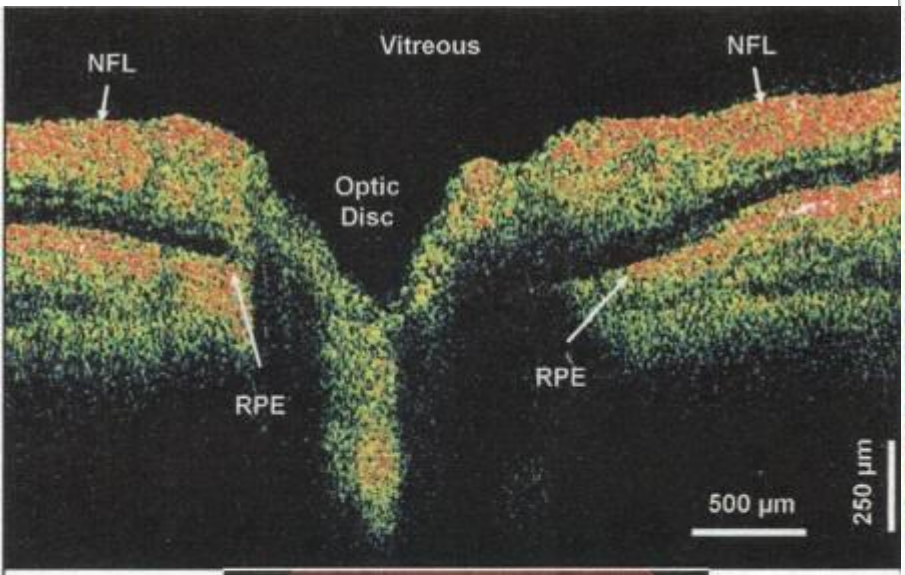

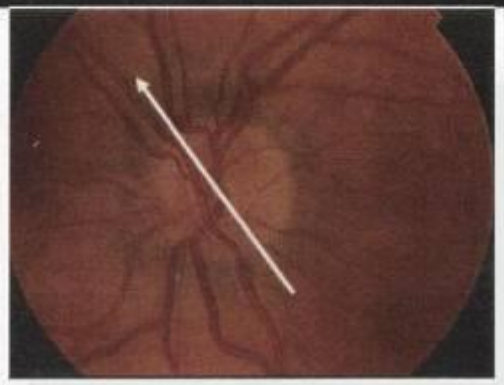

OCT sítnice má 14 vrstev
(OCT oka celkem 18)

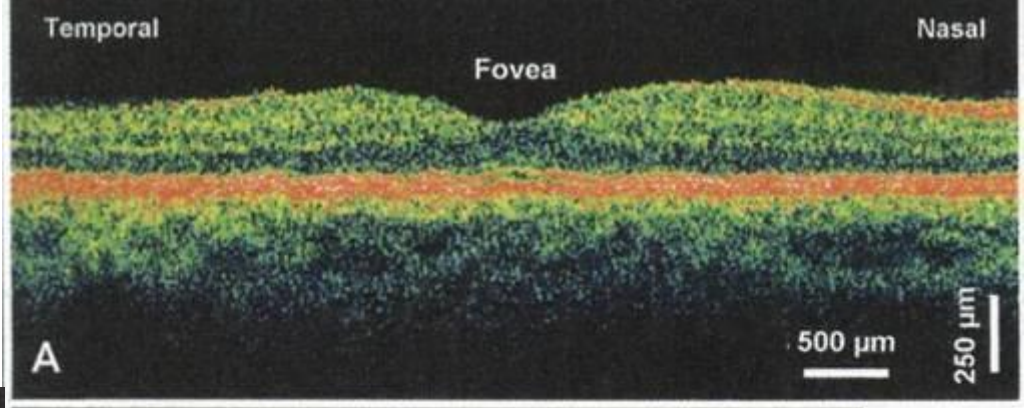

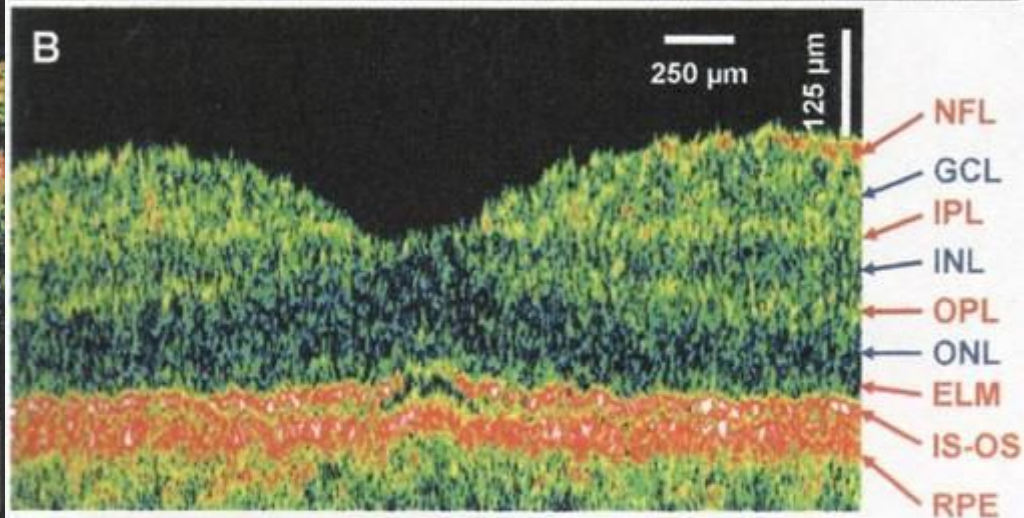

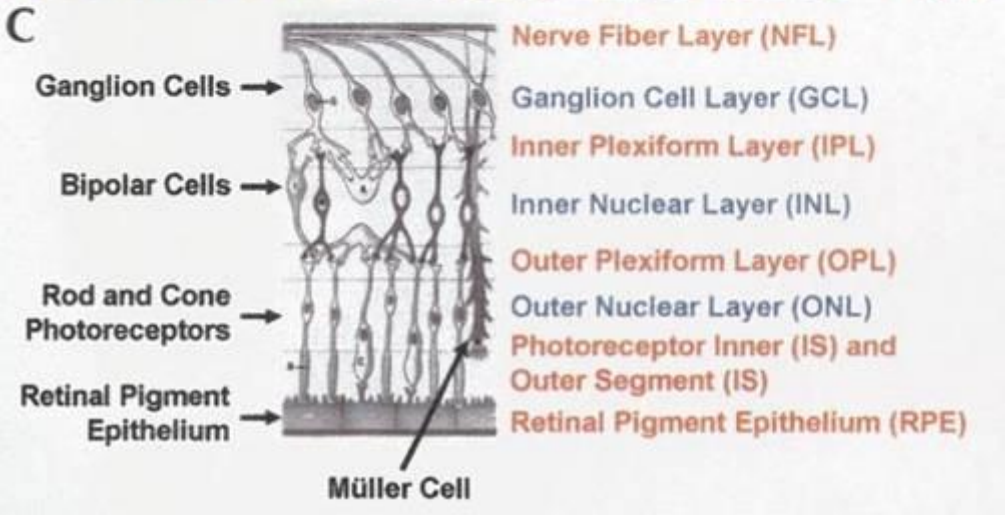

https://www.ocnichrudim.cz/index.php/oct-opticka-koherentni-tomografie/

Name:
ID:
DOB: 1955
Gender: Female
Doctor:

	OD	OS	
Exam Date:	3/17/2011	3/17/2011	CZMI
Exam Time:	9:27 AM	9:28 AM	
Technician:	Operator, Cirrus		
Signal Strength:	8/10	9/10	

ZEISS

RNFL and ONH:Optic Disc Cube 200x200

OD ● | ● OS

A

RNFL Thickness Map

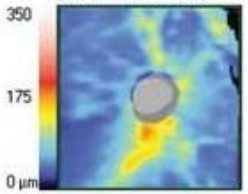

C	OD	OS
Average RNFL Thickness	71 µm	81 µm
RNFL Symmetry	85%	
Rim Area	0.73 mm²	0.90 mm²
Disc Area	1.99 mm²	1.86 mm²
Average C/D Ratio	0.79	0.71
Vertical C/D Ratio	0.73	0.68
Cup Volume	0.548 mm³	0.291 mm³

RNFL Thickness Map

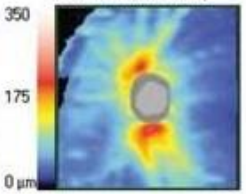

B

RNFL Deviation Map

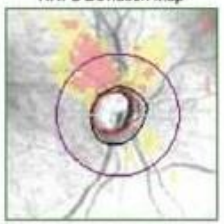

Neuro-retinal Rim Thickness

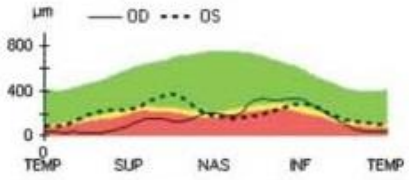

RNFL Deviation Map

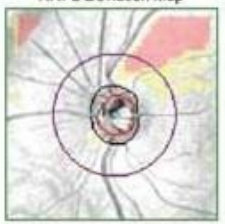

Disc Center (0.15,0.00) mm

Extracted Horizontal Tomogram

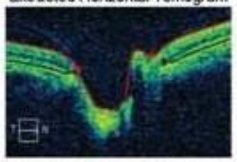

RNFL Thickness

D

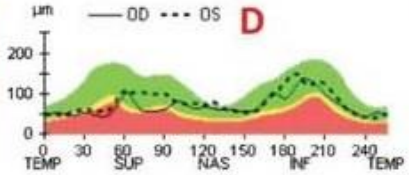

Disc Center (0.06,0.00) mm

Extracted Horizontal Tomogram

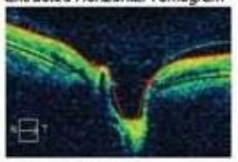

F

Extracted Vertical Tomogram

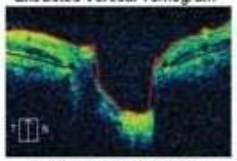

Distribution of Normals

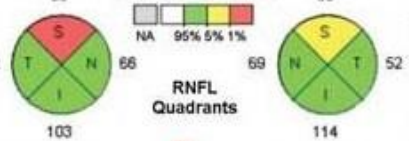

RNFL Quadrants

Extracted Vertical Tomogram

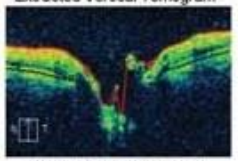

RNFL Circular Tomogram

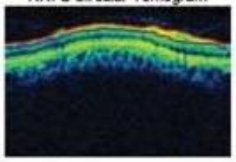

E

RNFL Clock Hours

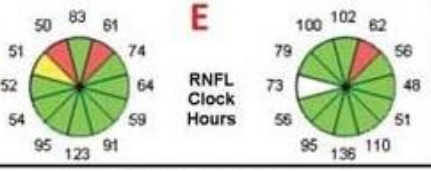

RNFL Circular Tomogram

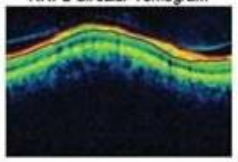

Comments

Doctor's Signature

SW Ver: 5.1.0.96
Copyright 2010
Carl Zeiss Meditec, Inc
All Rights Reserved

Tepenné zásobení oka

a. carotis interna → a. ophthalmica →

- **a. centralis retinae** → *sítnice*
- **aa. ciliares posteriores breves** → *cévnatka*
- **aa. ciliares posteriores longae** (2→4) → *corpus ciliare* + *iris*
- aa. musculares → **aa. ciliares ant., aa. episclerales**, **aa. conjuctivales lat**.
- a. lacrimalis → aa. palpebrales lat.
- aa. palpebrales med. → **aa. conjuctivales med.**

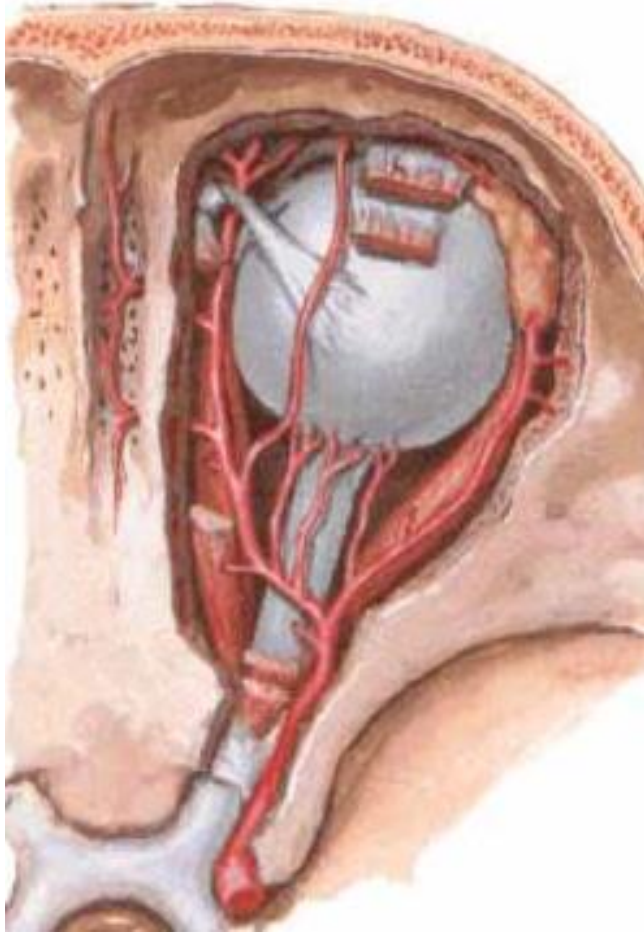

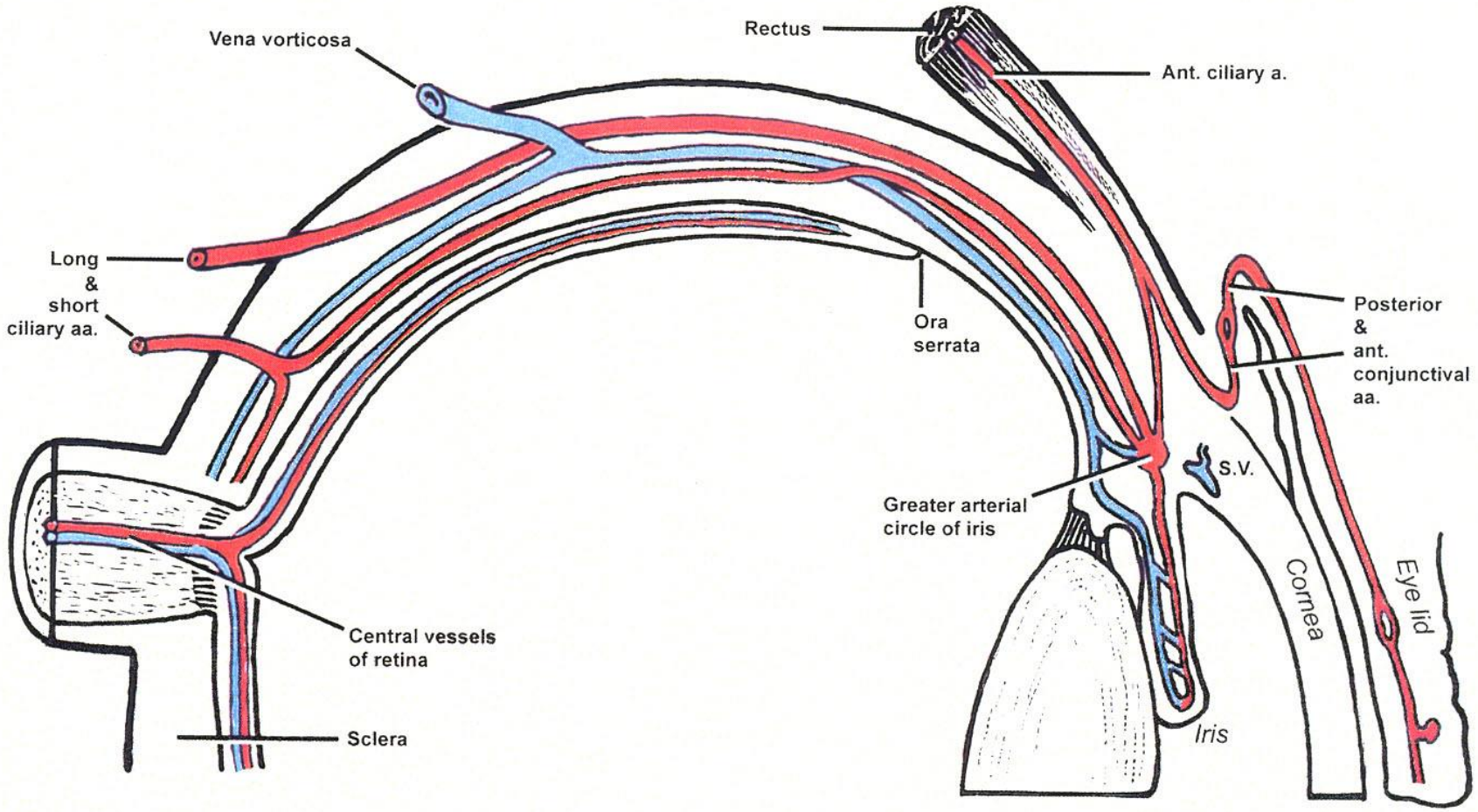
Vena vorticosa
Rectus
Ant. ciliary a.
Long
&
short
ciliary aa.
Ora
serrata
Posterior
&
ant.
conjunctival
aa.
S.V.
Greater arterial
circle of iris
Cornea
Eye lid
Central vessels
of retina
Sclera
Iris

Vasa sanguinea retinae – oční pozadí (*fundus oculi*)

a. centralis retinae → **arterioly**

- a. temporalis sup.+ inf.
- a. nasalis sup.+ inf.
- a. macularis sup.+ inf. (+ media)

žíly odpovídají tepnám, často se kříží

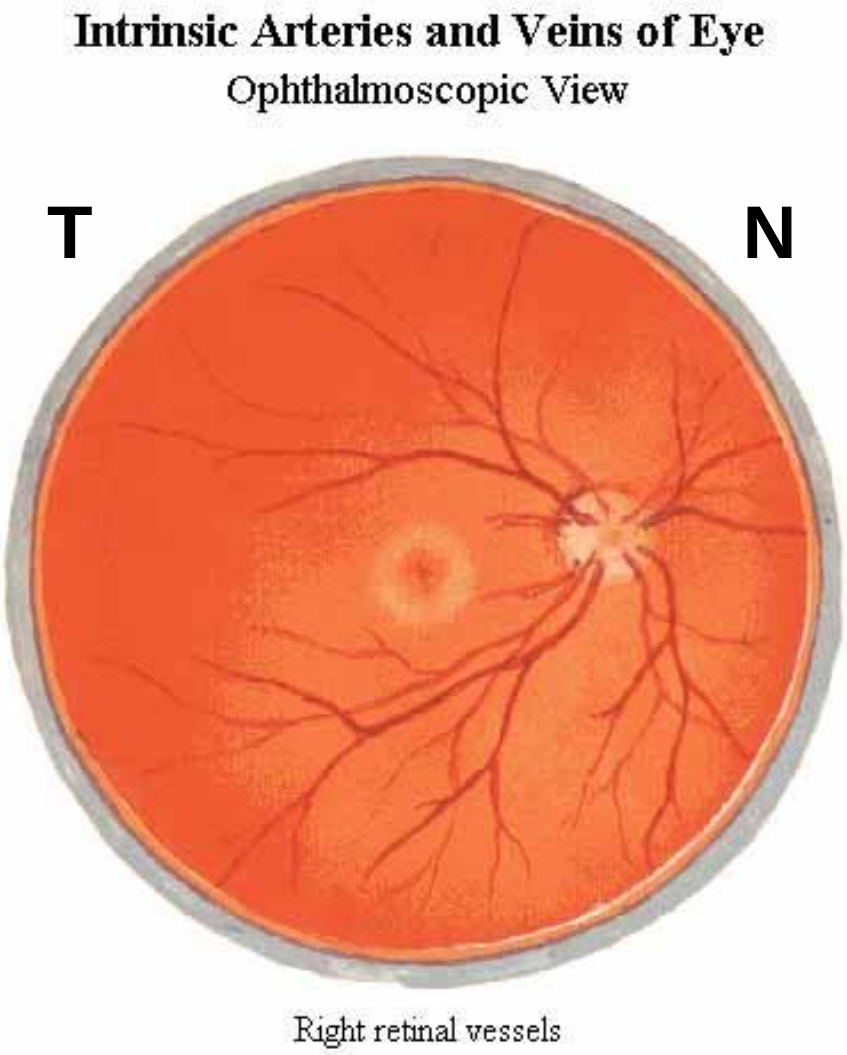

Arteria cilioretinalis

- výskyt: **10-33 %**
- větev z *a. ciliaris posterior brevis*
- vstupuje skrz discus n.II nezávisle na a. centralis retinae
- přídatné tepenné zásobení macula lutea z cévnatkového oběhu
- jediný zdroj krve sítnici při uzávěru a. centralis retinae
- 90 % temporálně x 10 % nazálně

- *uzávěr a. cilioretinalis → centrální ztráta vidění*
- ***uzávěr a. centralis retinae → ušetřené centrální vidění a macula lutea***

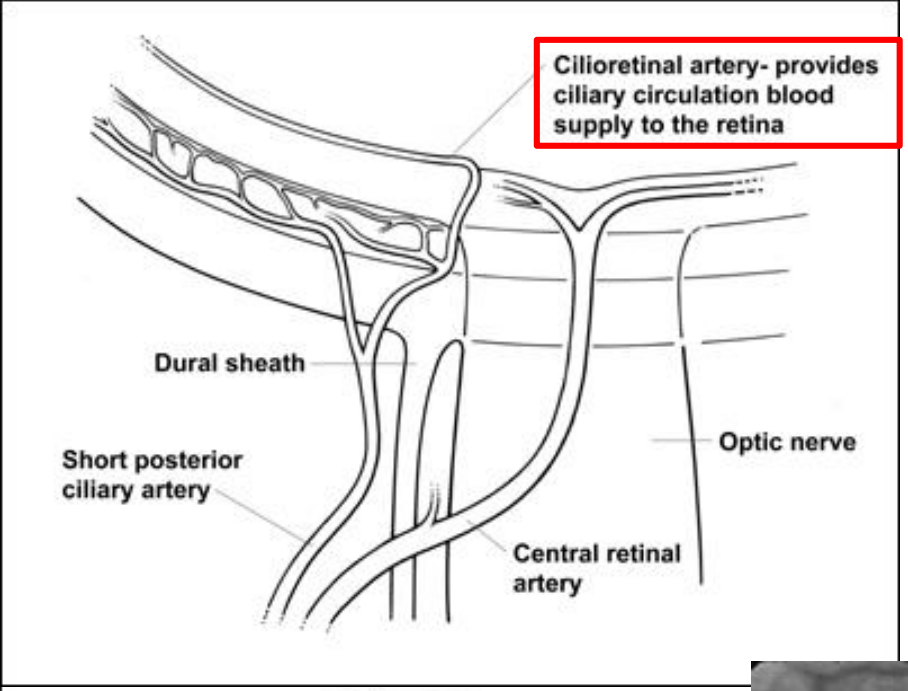

A. cilioretinalis

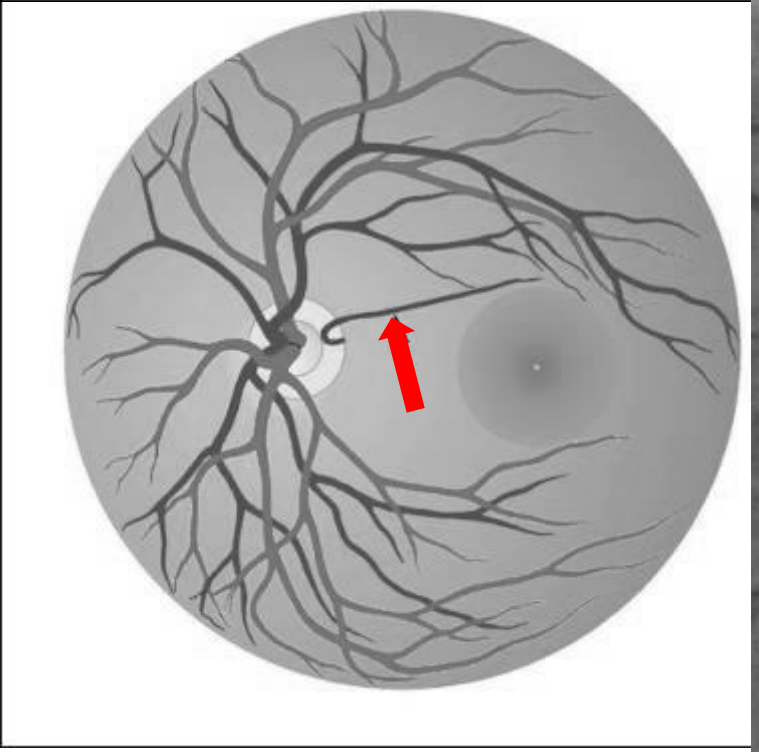

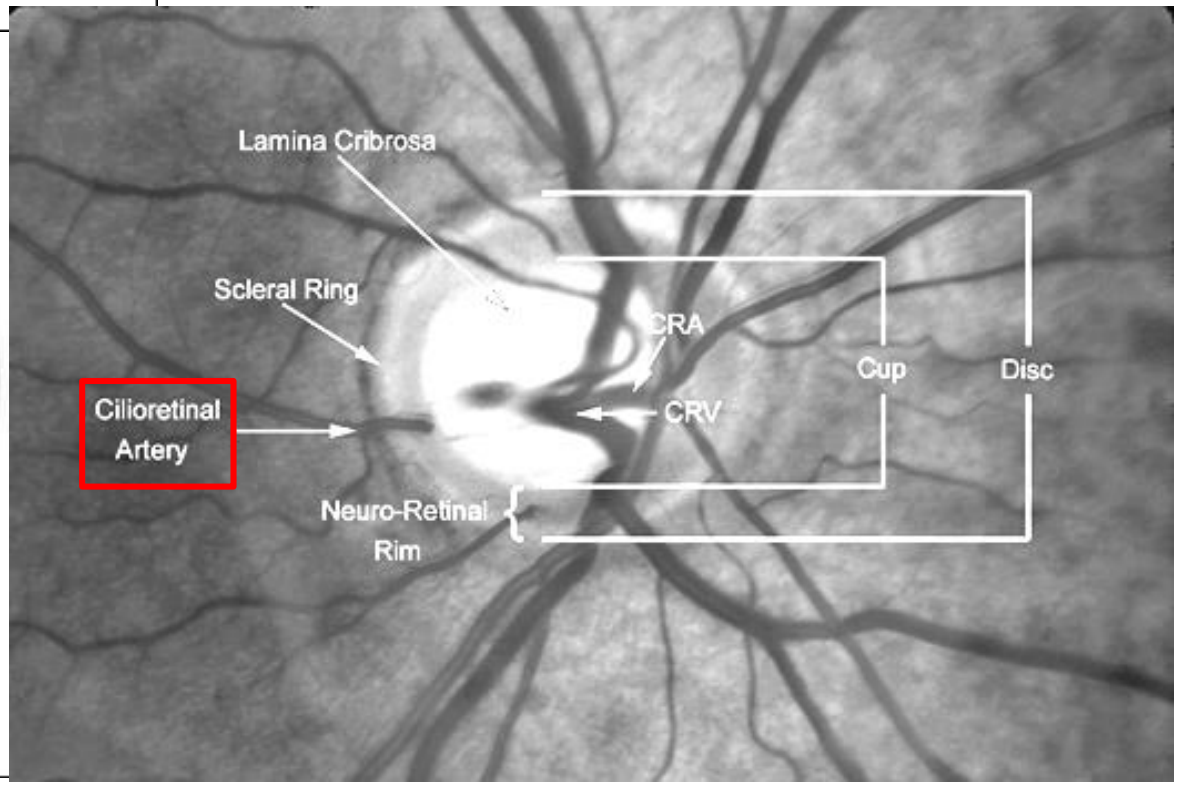

Žilní zásobení oka – *3 odtoky*

- vv. episclerales
- vv. ciliares ant. ← vv. sclerales ← sinus venosus sclerae *Schlemmi s. Lauthi (vstřebává humor aquosus)*
- vv. vorticosae (4 v kvadrantech oční koule)
- v. centralis retinae

→ v. ophthalmica sup. → sinus cavernosus

→ v. ophthalmica inf. → plexus pterygoideus

→ v. angularis → v. facialis (anastomozy s v.opht.) → v. jugularis int.

! nebezpečí šíření zánětů !

1

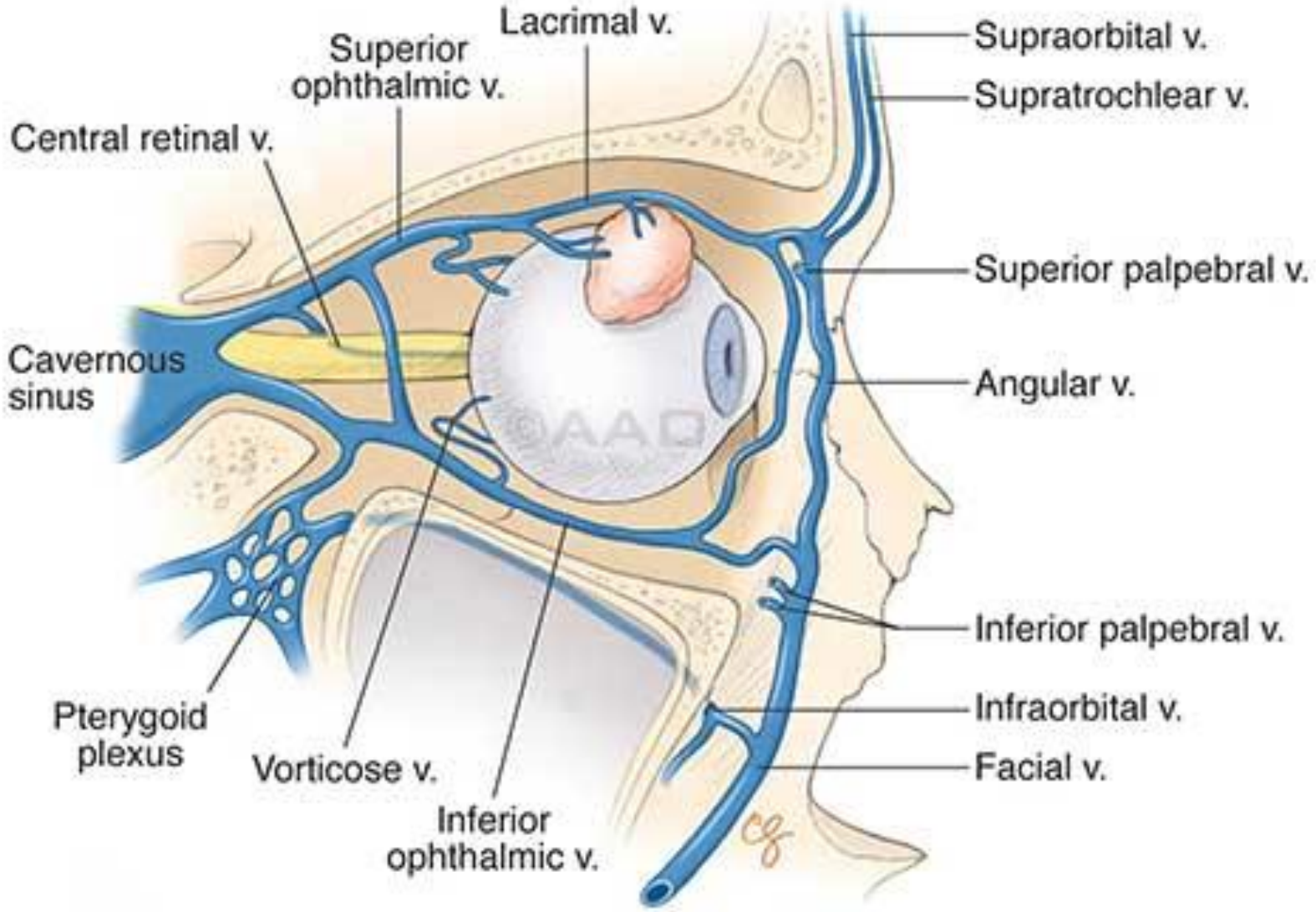

https://www.aao.org/eyenet/article/diagnosis-management-of-superior-ophthalmic-vein-t

Nervové zásobení oka

- **n. opticus** – *senzorický*
  - pars intraocularis, canalis, intracranialis
  - vagina interna, externa
- **n. ophthalmicus** → nn. ciliares longi – *somatosenzitivní*
- n. lacrimalis, n. frontalis, n. nasociliaris – *somatosenzitivní* pro okolí
- ganglion ciliare → nn. ciliares breves – *autonomní (visceromotorické)*

  (sympatikus se nepřepojuje, parasympatikus ano)
- **n.III., n. IV., n.VI** – *motorické*

Nervové zásobení oka

- **n. opticus** – *senzorický*
  - pars intraocularis, canalis, intracranialis
  - vagina interna, externa
- **n. ophthalmicus** → nn. ciliares longi – *somatosenzitivní*
- n. lacrimalis, n. frontalis, n. nasociliaris – *somatosenzitivní* pro okolí
- ganglion ciliare → nn. ciliares breves – *autonomní (visceromotorické)*

  (sympatikus se nepřepojuje, parasympatikus ano)
- **n.III., n. IV., n.VI** – *motorické*

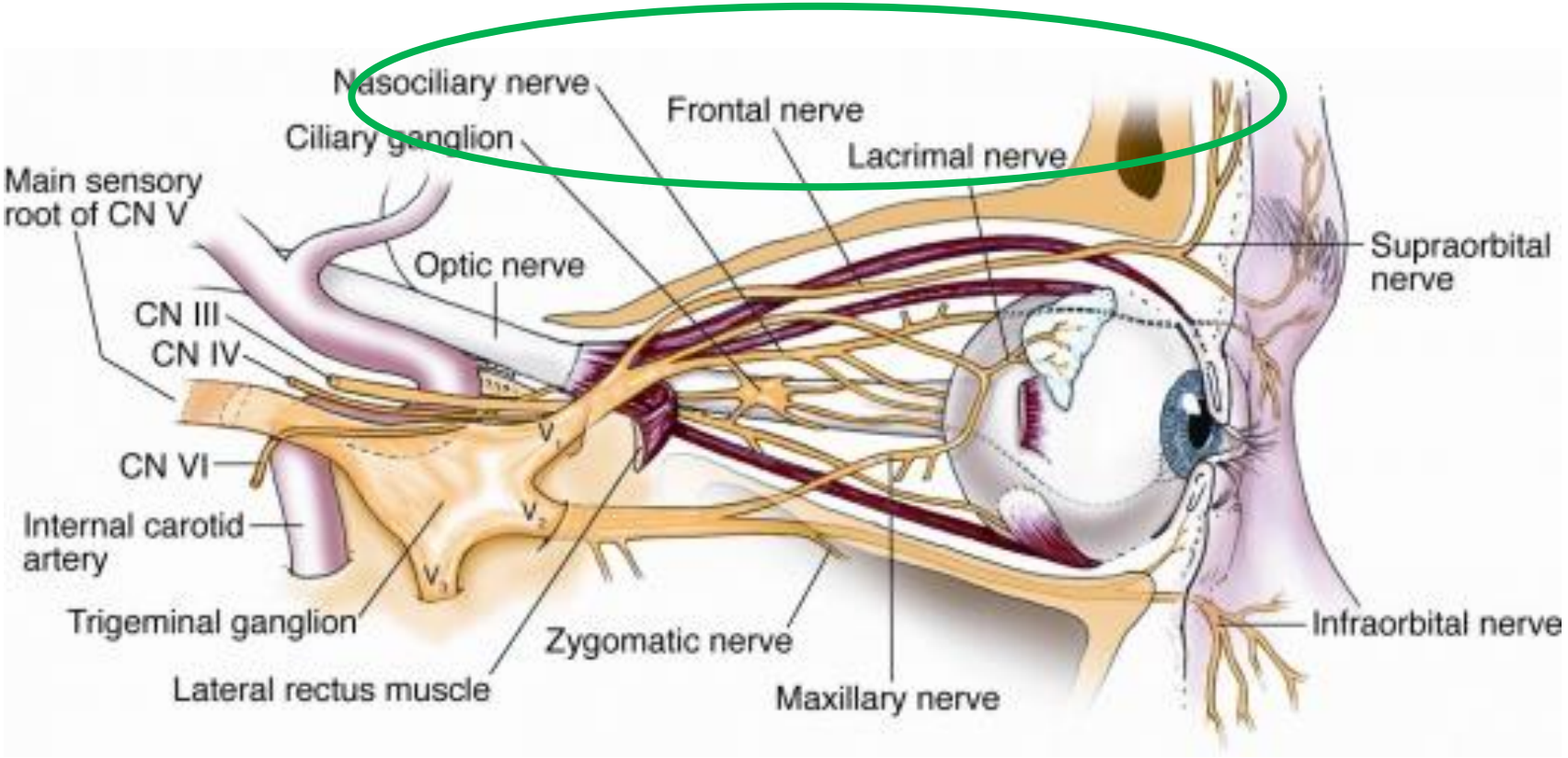

https://eyewiki.aao.org/Nerve_Supply_of_the_Eyelids

Nervové zásobení oka

- **n. opticus** – *senzorický*
  - pars intraocularis, canalis, intracranialis
  - vagina interna, externa
- **n. ophthalmicus** → nn. ciliares longi – *somatosenzitivní*
- n. lacrimalis, n. frontalis, n. nasociliaris – *somatosenzitivní* pro okolí
- ganglion ciliare → nn. ciliares breves – *autonomní (visceromotorické)*

  (sympatikus se nepřepojuje, parasympatikus ano)
- **n.III., n. IV., n.VI** – *motorické*

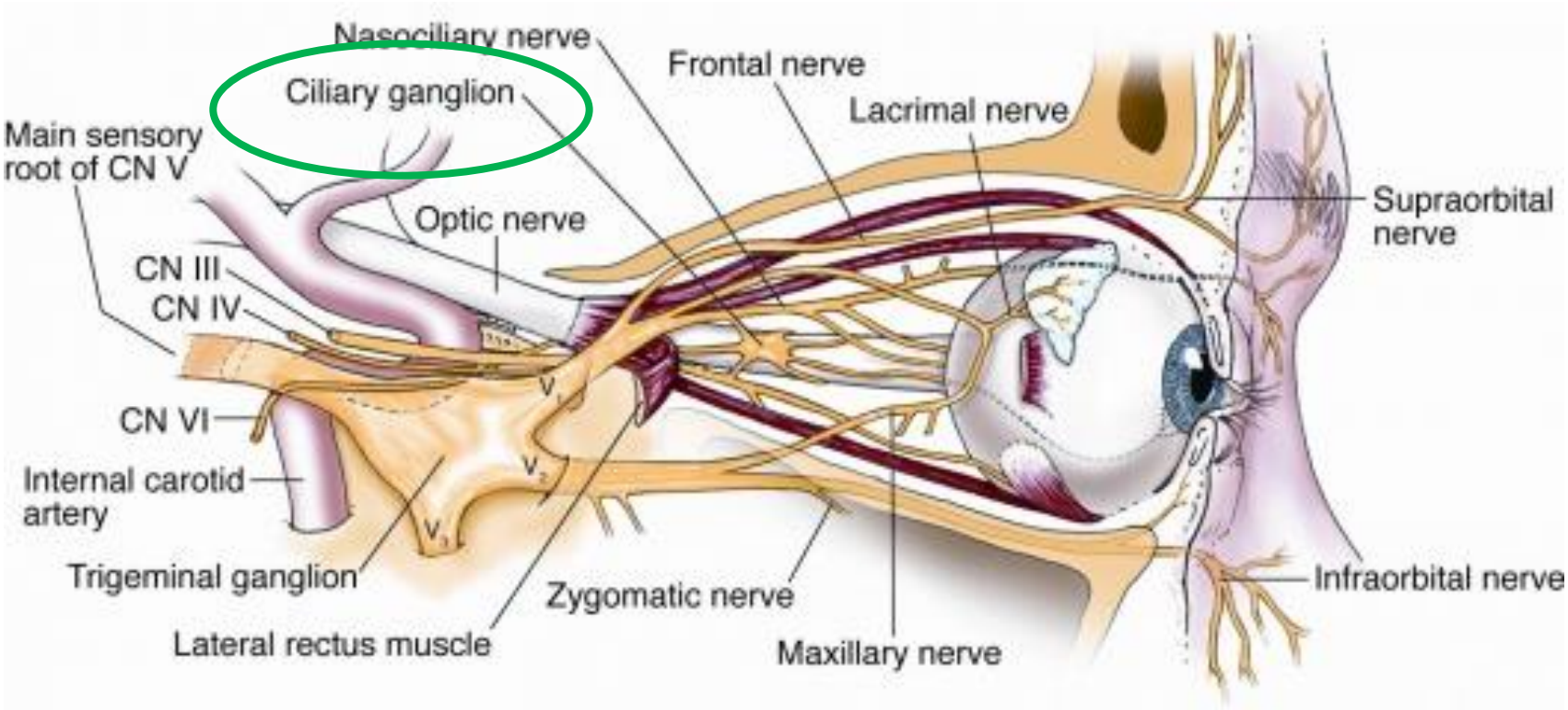

https://eyewiki.aao.org/Nerve_Supply_of_the_Eyelids

Nervové zásobení oka

- **n. opticus** – *senzorický*
  - pars intraocularis, canalis, intracranialis
  - vagina interna, externa
- **n. ophthalmicus** → nn. ciliares longi – *somatosenzitivní*
- n. lacrimalis, n. frontalis, n. nasociliaris – *somatosenzitivní* pro okolí
- ganglion ciliare → nn. ciliares breves – *autonomní (visceromotorické)*

  (sympatikus se nepřepojuje, parasympatikus ano)
- **n.III., n. IV., n.VI** – *motorické*

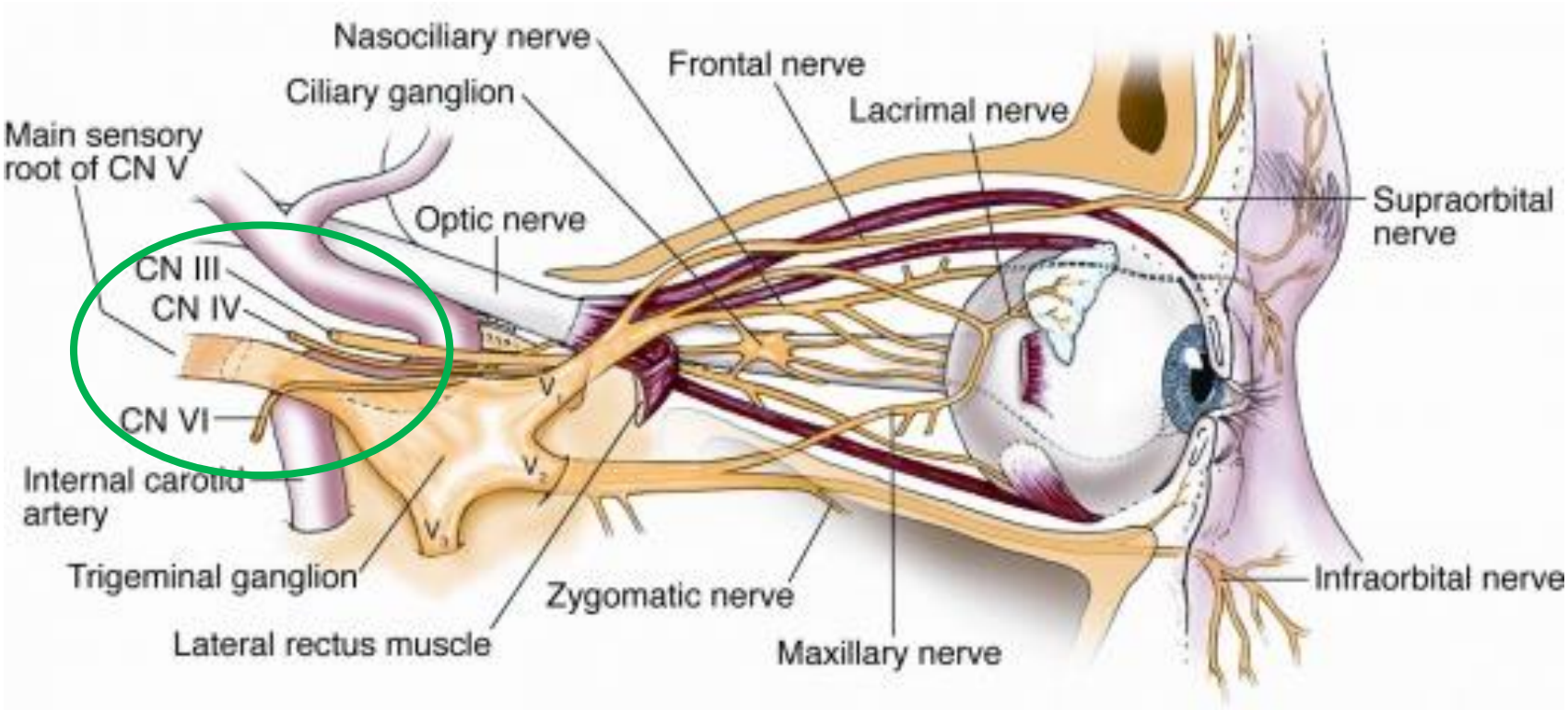

https://eyewiki.aao.org/Nerve_Supply_of_the_Eyelids

Nervové zásobení oka

- **n. opticus** – *senzorický*
  - pars intraocularis, canalis, intracranialis
  - vagina interna, externa
- **n. ophthalmicus** → nn. ciliares longi – *somatosenzitivní*
- n. lacrimalis, n. frontalis, n. nasociliaris – *somatosenzitivní* pro okolí
- ganglion ciliare → nn. ciliares breves – *autonomní (visceromotorické)*

  (sympatikus se nepřepojuje, parasympatikus ano)
- **n.III., n. IV., n.VI** – *motorické*

Nerves of Orbit

Superior View

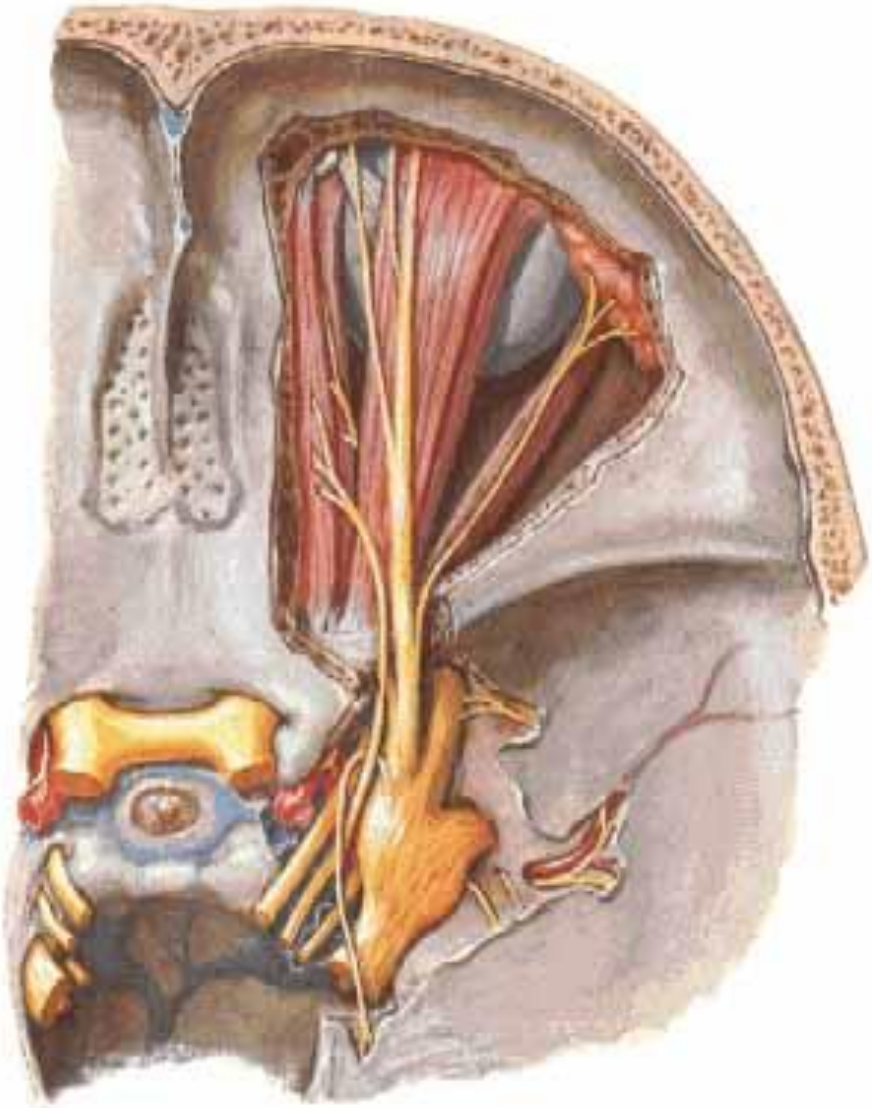

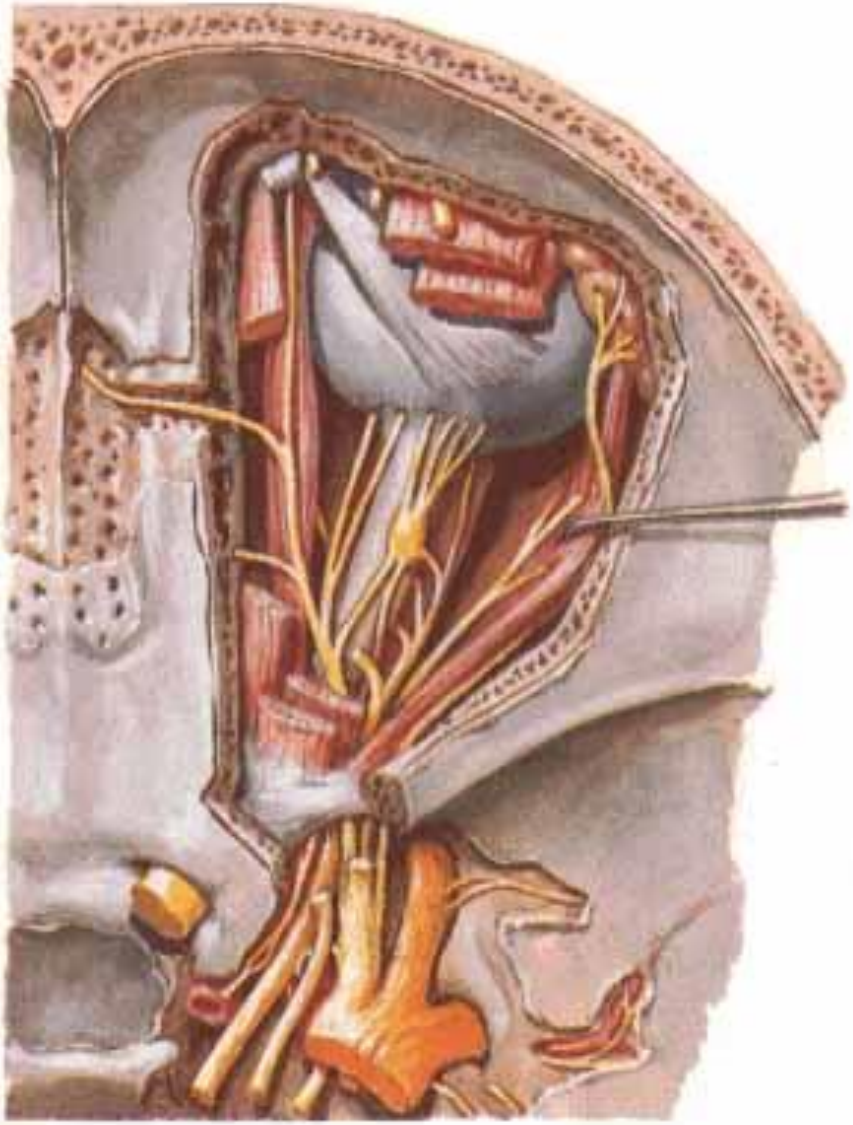

Nervus opticus

- čistě senzorický
- výchlipka diencefala (thalamus opticus)
- axony odděleny endoneuriem
- na povrchu jsou analogy mozkových obalů
  - vagina externa = pachymeninx (dura mater)
  - vagina interna = leptomeninx (pia+ ar.)
- nervem probíhá a. et v. centralis retinae

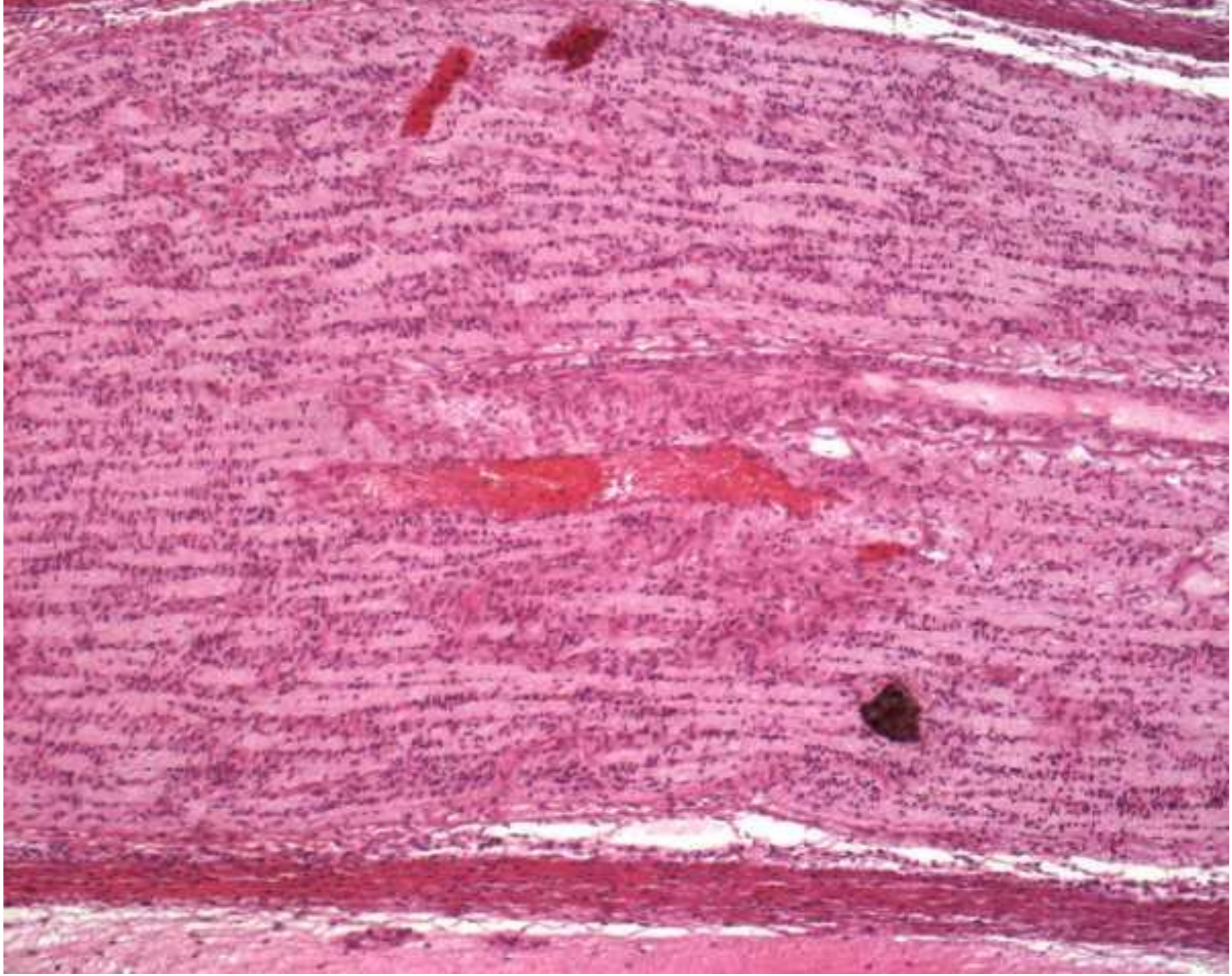

Projekční → Vzestupné → Senzorické

ZRAKOVÁ DRÁHA

4-neuronová, částečně zkřížená dráha

1.N: tyčinky a čípky sítnice

2.N: bipolární buňky sítnice

3.N: gangliové buňky sítnice → n. II → chiasma opticum → corpus geniculatum laterale (thalamus)

4.N: buňky v nucleus corporis geniculati lateralis → fibrae geniculocalcarinae corticalis (= radiatio optica *Gratioleti*) → lobus occipitalis, area 17 (kolem sulcus calcarinus)

- dolní (Meyerova-Archimbaultova) klička
- střední svazek
- horní (Baumova) klička přímo temenním lalokem – horní polovina sítnice (dolní 1/2 zorného pole)

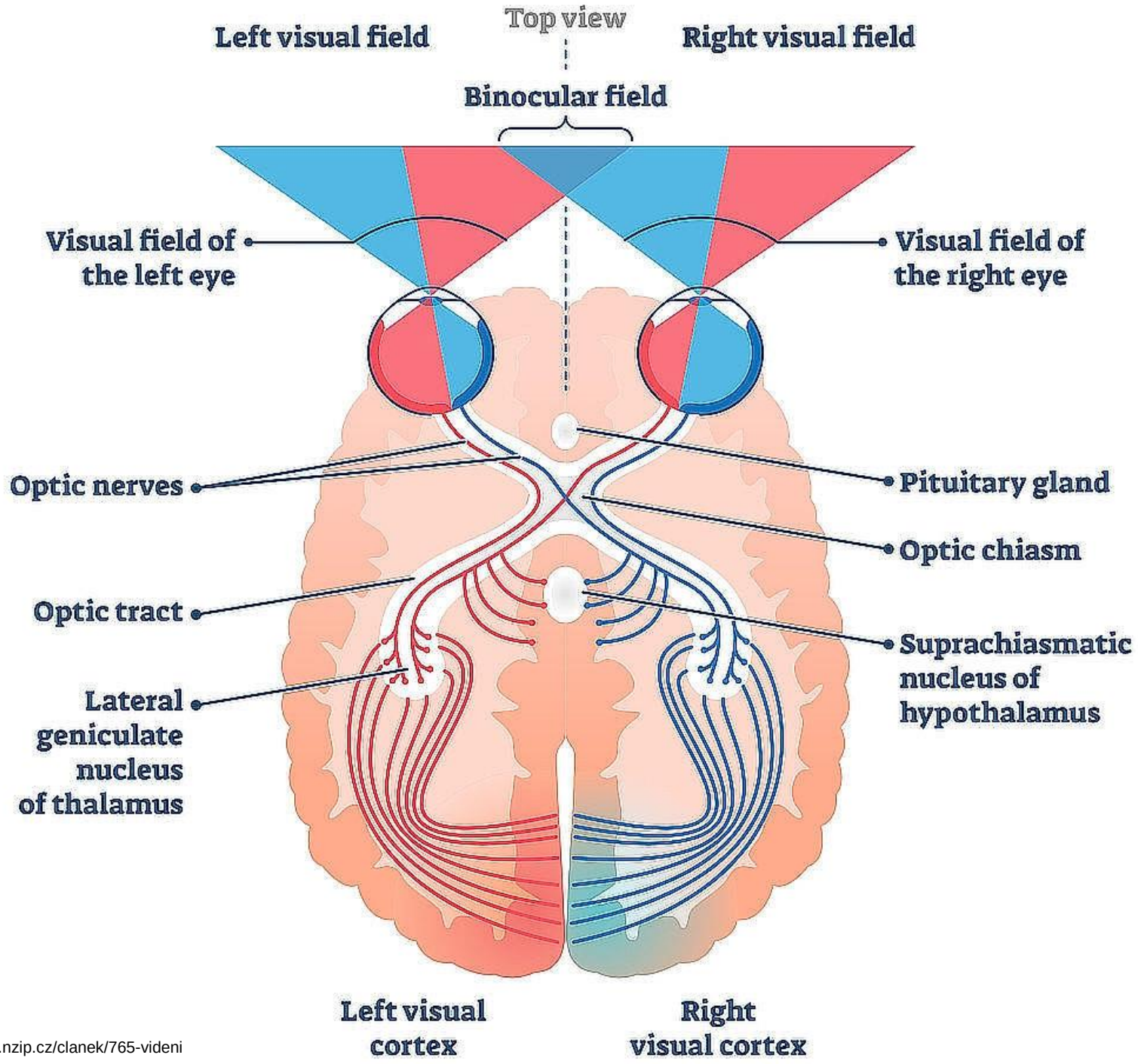

https://www.nzip.cz/clanek/765-videni

Radiatio optica

- fasciculus anterior
  = **dolní (Meyerova-Archimbaultova) klička**
  - tvoří oblouk kolem dolního rohu postranní komory ve spánkovém laloku
  - dolní polovina sítnice (horní 1/2 zorného pole)
- fasciculus centralis
- fasciculus posterior
  = **horní klička**
  - přímo temenním lalokem
  - horní polovina sítnice (dolní 1/2 zorného pole)

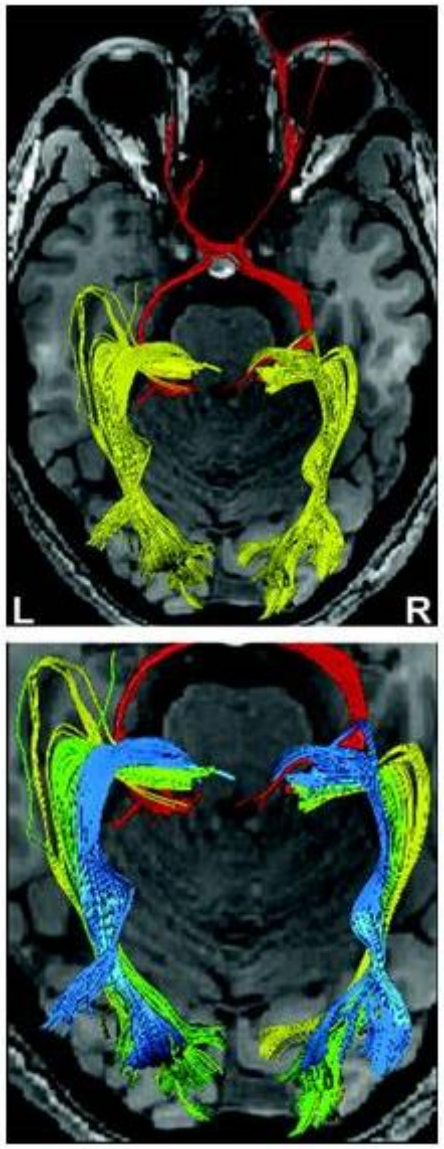

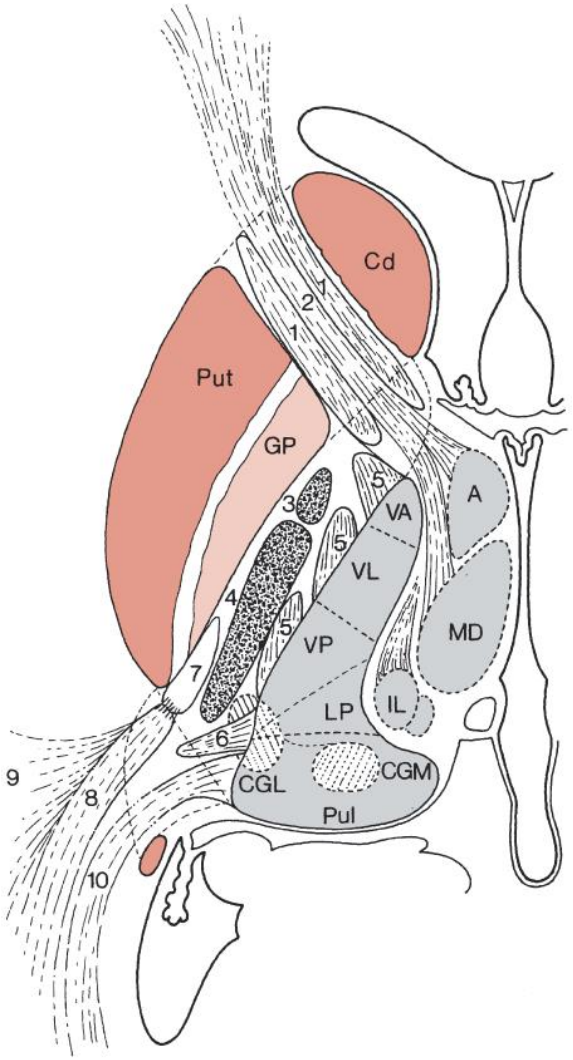

Projekční → Vzestupné → Senzorické
ZRAKOVÁ DRÁHA – odbočky od 3. neuronu

- radix optica hypothalamica do **nucleus suprachiasmaticus** (a paraventricularis) – převádí zrakové signály na nejvyšší autonomní centra (vidění jídla = slinění)
- radix medialis (optica mesencephalica) do **area pretectalis** k ncll. pretectales (4.N) – dráha zornicového (pupilárního) reflexu
  - pro **miózu**: → 5.N: nucleus accessorius dorsalis n. III *Edinger-Westphal* → parasympatickou dráhou s n. III → 6.N: ganglion ciliare → nn. ciliares breves → m. ciliaris et m. sphincter pupillae (akomodace + mióza)

Projekční → Vzestupné → Senzorické ZRAKOVÁ DRÁHA – odbočky od 3. neuronu

- pro **mydriázu**: → 5.N: retikulární formace → tractus reticulospinalis → 6.N: centrum ciliospinale *Budge (*C8-T1) → r.com.albus → ggl. stellatum (bez přepojení) → truncus sympathicus → 7.N: ganglion cervicale superius → n. et plexus caroticus internus → plexus ophthalmicus → ggl. ciliare (bez přepojení) → nn. ciliares breves → m. dilatator pupillae (mydriáza) /
- dráha pro **konvergenci**: 4.N: nucleus interstitialis *Cajali* → fasciculus longitudinalis medialis (zkříženě i nezkříženě) → 5.N jádra všech okohybných nervů
- **tektální zrakový okruh** → tractus tectospinalis
  - řízení souhybů očí, hlavy a krku směrem ke zrakovým podnětům a ke koordinaci s celkovými pohyby těla

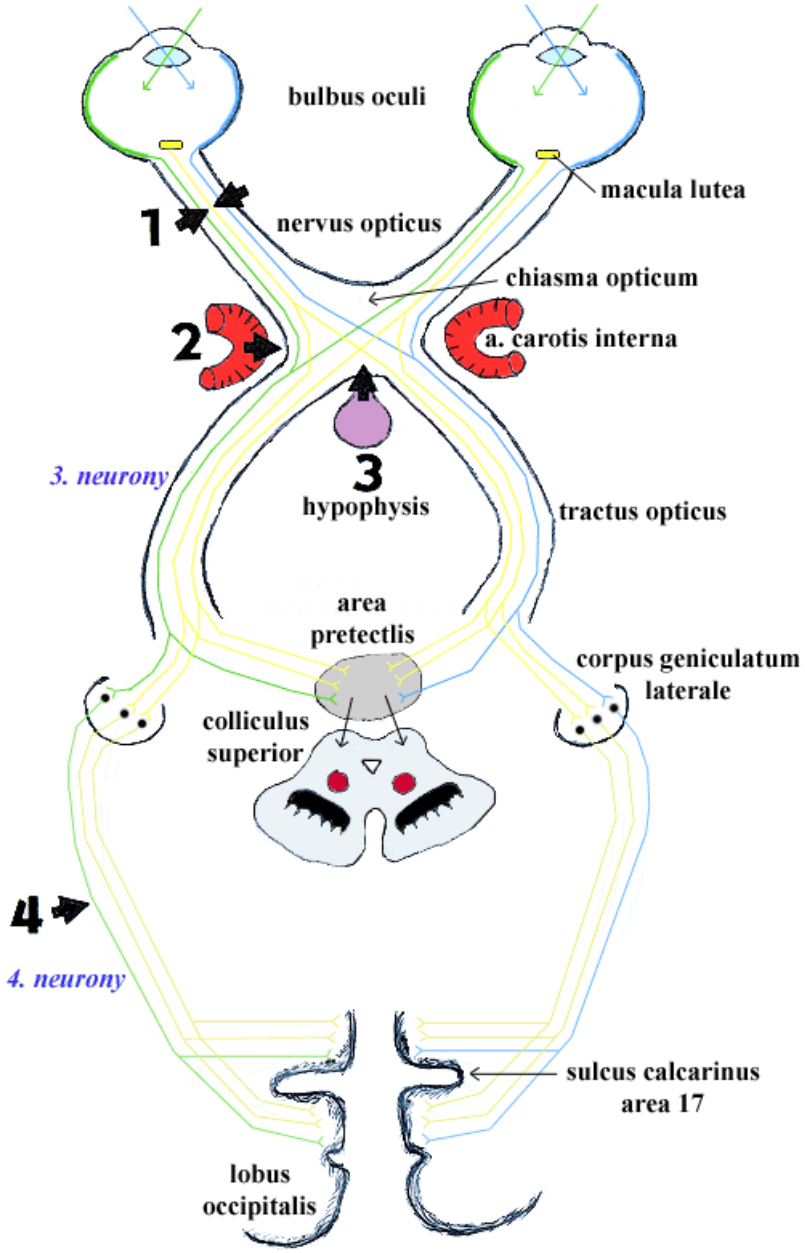

1 - amaurosis (= slepota) *levého oka*
2 - hemianopsia nasalis (*porucha jen na levém oku)*
3 - hemianopsia heteronyma bitemporalis
4 - hemianopsia homonyma dextra

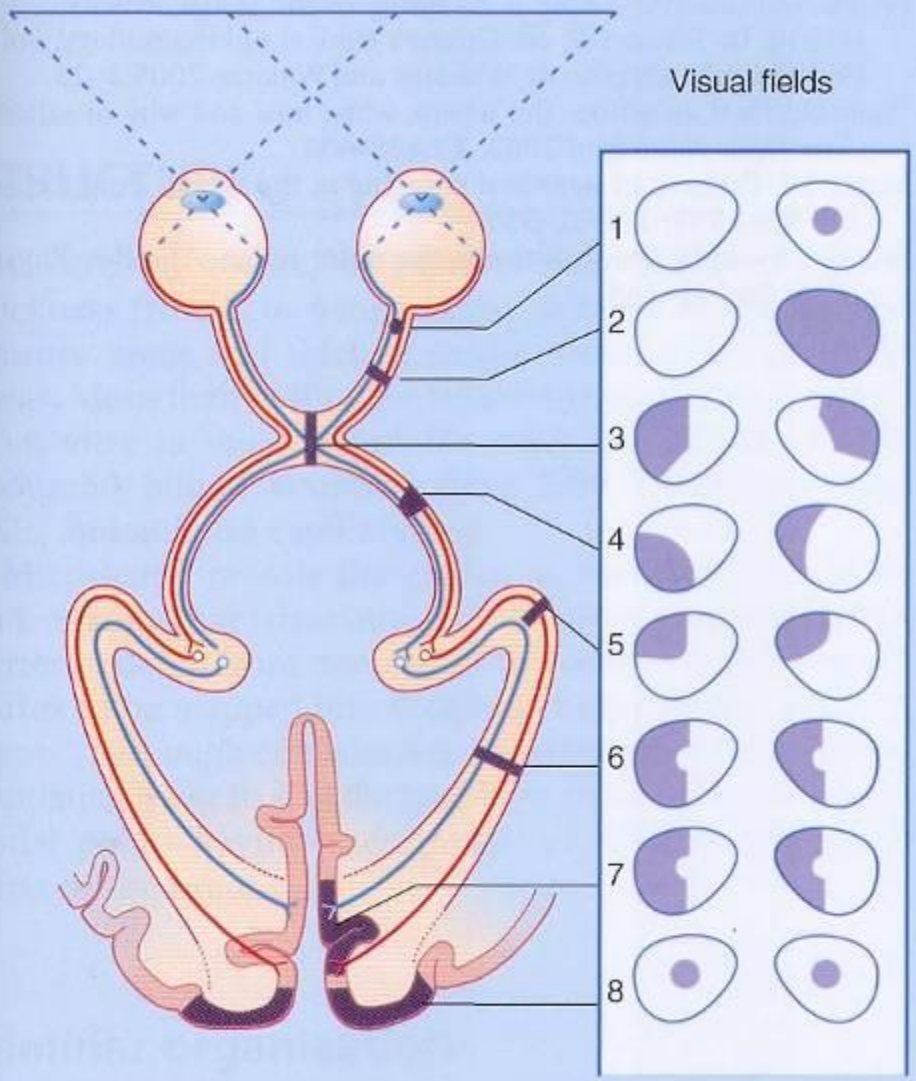

Table CP 28.1.1 Classification of dyphasia.

Number	Lesion	Field defect
1	Partial optic nerve	Ipsilateral scotoma[a]
2	Complete optic nerve	Blindness in that eye
3	Optic chiasm	Bitemporal hemianopia
4	Optic tract	Homonymous[b] hemianopia
5	Meyer's loop	Homonymous upper quadrantanopia
6	Optic radiation	Homonymous hemianopia
7	Visual cortex	Homonymous hemianopia
8	Bilateral macular cortex	Bilateral central scotomas

Přídatné struktury oka
Structurae oculi accessoriae

- vazivové ústrojí = *apparatus ligamentosus*
- víčka = *palpebrae*
- spojivka = *tunica conjunctiva*
- slzné ústrojí = *apparatus lacrimalis*
- svalové ústrojí = *apparatus muscularis*
- obočí = *supercilium*

Vazivové ústrojí
Apparatus ligamentosus

- periorbita (periost orbity)
  - membrana orbitalis (+ m. orbitalis)
- septum orbitale (víčka)
- vagina bulbi (= capsula *Tenoni*)
  - lig. suspensorium bulbi
- spatium episclerale
- corpus adiposum orbitae
- fasciae musculares bulbi

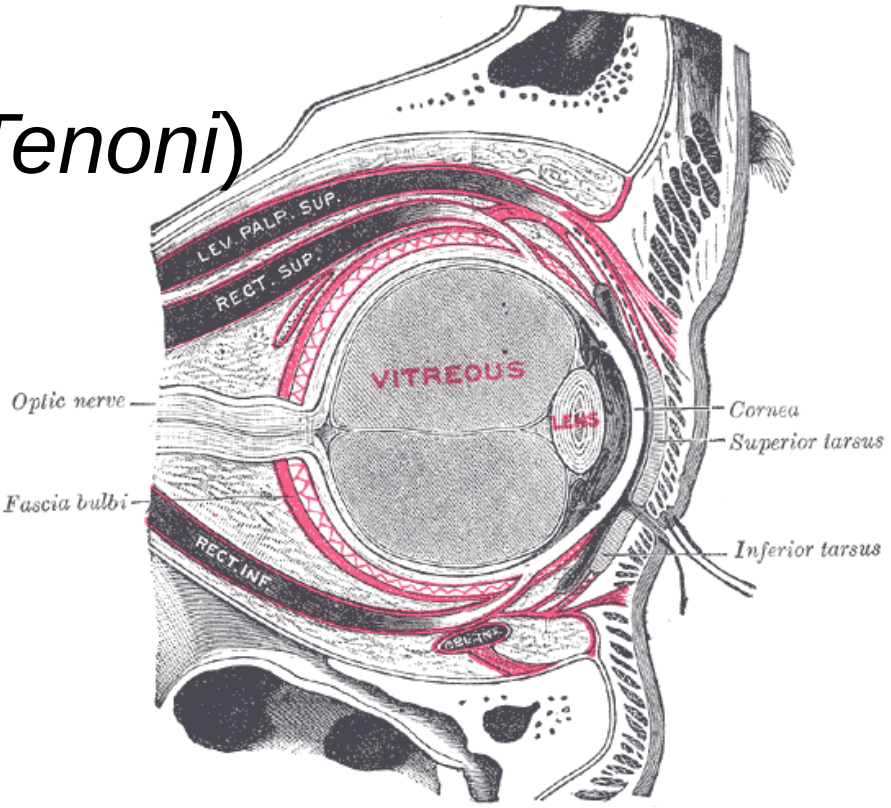

Spojivka
Tunica conjunctiva

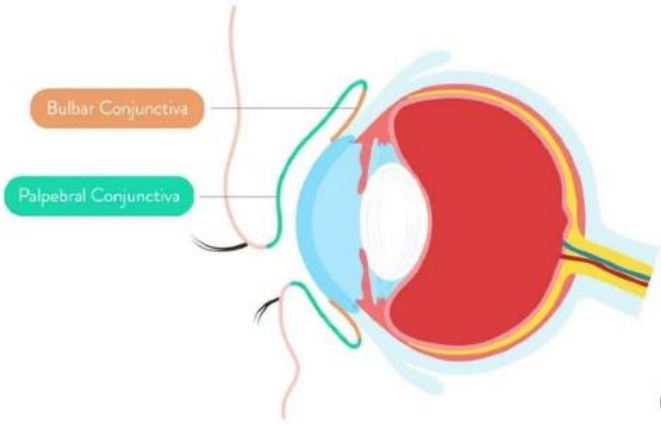

- t.c.bulbi et palpebrarum
- fornix superior + inferior
- pokračování epitelu rohovky, přechází zezadu na oční víčko, kryje přední stranu oční koule
- vícevrstevný (2-5) kubický až nízce cylindrický epitel + lamina propria mucosae
- pohárkové buňky + melanocyty (+ lymfocyty)
- CALT = mízní uzlíky
- slzový film (*irroratio lacrimarum*)
- glanduale conjuctivales *Wolfringi* (2-5 nahoře)
- glandulae lacrimales accessoriae *Krausei* (5-40 nahoře, 1-10 dole)
- caruncula lacrimalis

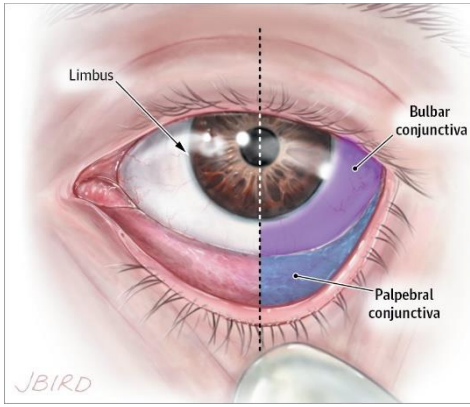

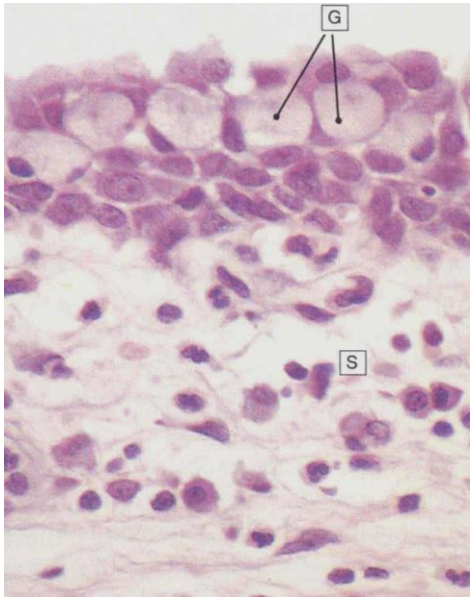

Víčka = *Palpebrae*

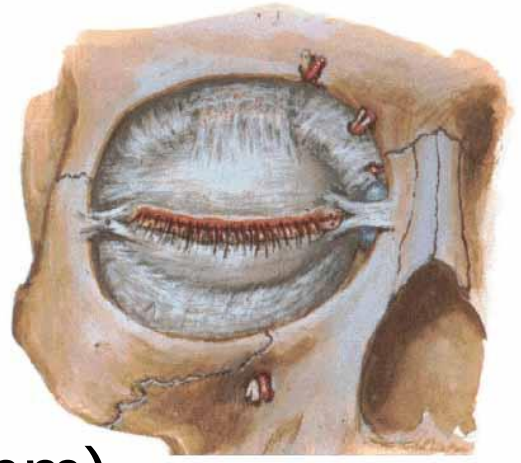

- palpebra superior + inferior
- tarsus superior (10 mm) + inferior (5 mm)
- lig. palpebrale med. (2 pruhy) + lat.
- rima palpebrarum, commissura palp. med.+lat.
- facies ant.+post., limbus ant.+ post.
- angulus oculi med.+ lat.
- m. tarsalis sup.(Mülleri) + inf. – *hladké svaly*
- pars palpebralis m. orbicularis oculi – n. VII
- m. levator palpebrae superioris – n. III
- řasy = cilia

Víčko

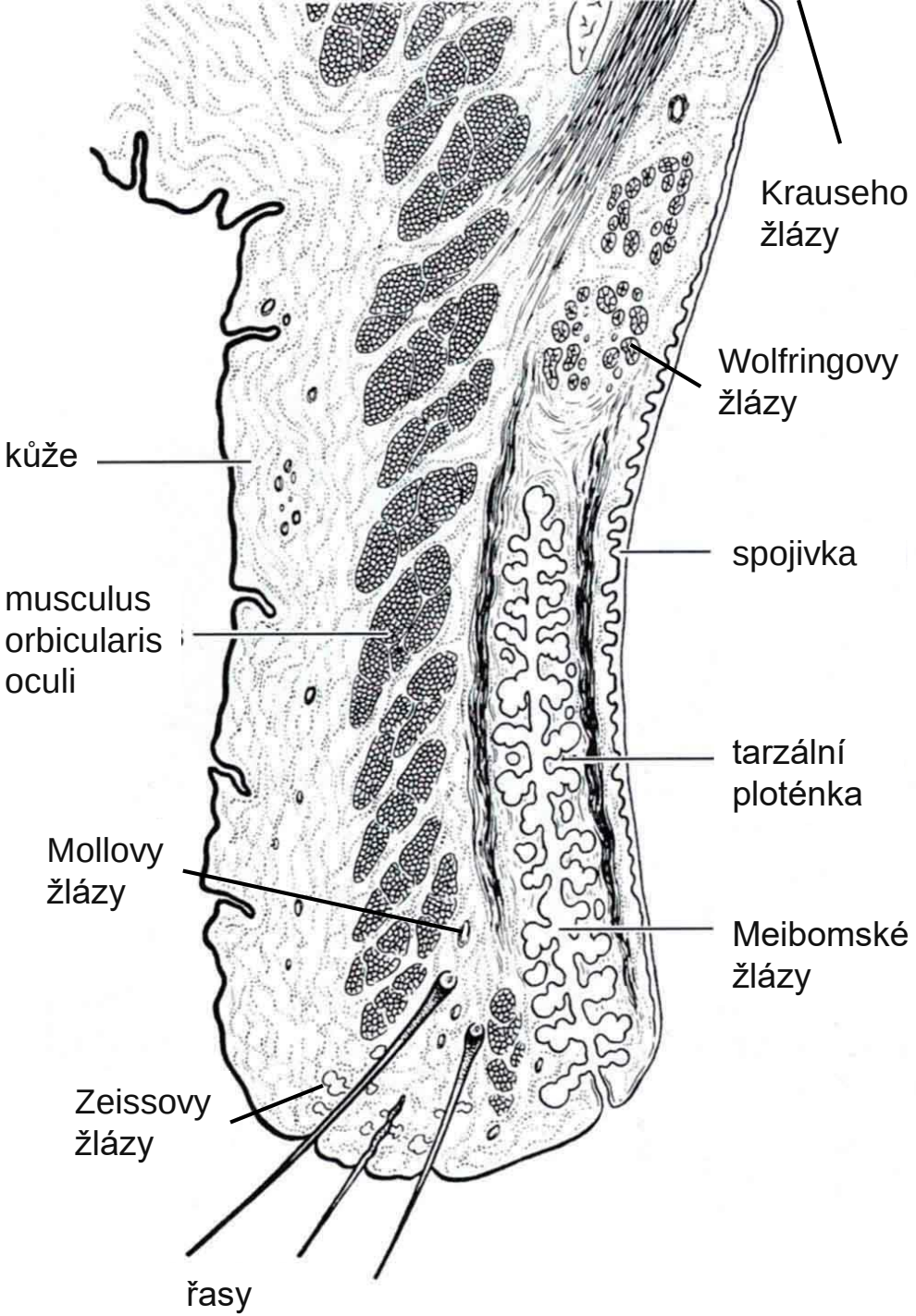
Krauseho žlázy
Wolfringovy žlázy
kůže
spojivka
musculus orbicularis oculi
tarzální ploténka
Mollovy žlázy
Meibomské žlázy
Zeissovy žlázy
řasy

Víčka = *Palpebrae*

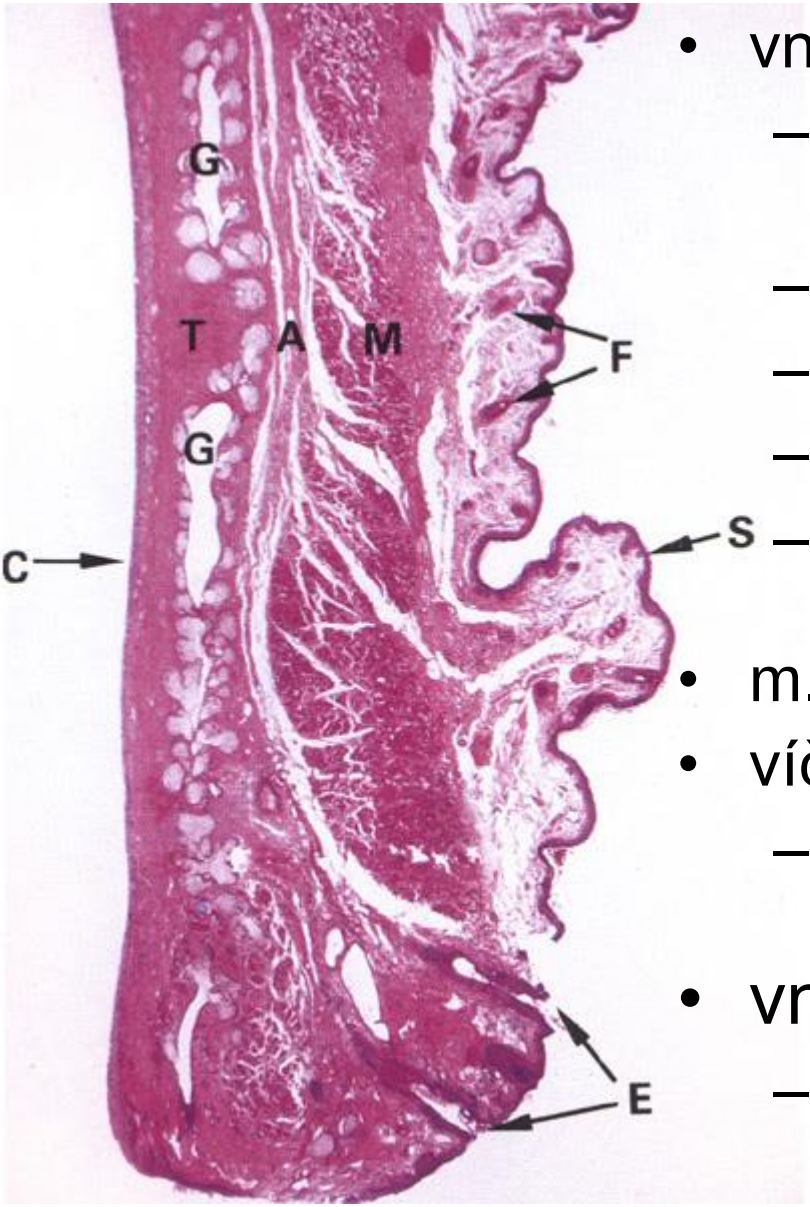

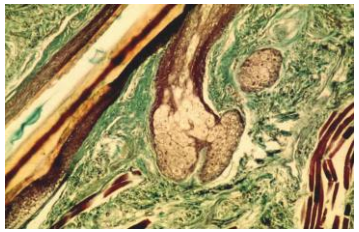

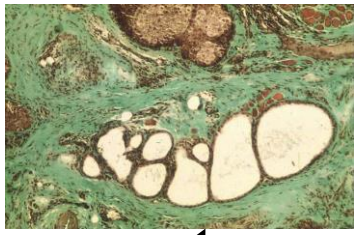

- vnější kožní část
  - vícevrstevný dlaždicový epitel rohovějící
  - chybí tuk
  - řasy (cilia)
  - gll. ciliares *Molli* - apokrinní žlázky
  - gll. sebaceae *Zeissi* - mazové žlázky – *hordeolum (ječné zrno)*
- m. orbicularis oculi (p. palpebralis)
- víčková (tarzální) ploténka = tarsus
  - gll. tarsales *Meibomi (20-30)* - mazové žlázky – *chalazion (vlčí zrno)*
- vnitřní spojivková část
  - přechod epitelů – žlábek

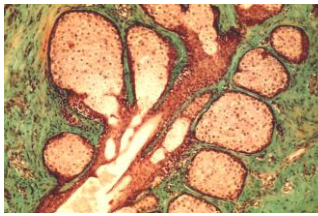

Slzné ústrojí
= Apparatus lacrimalis

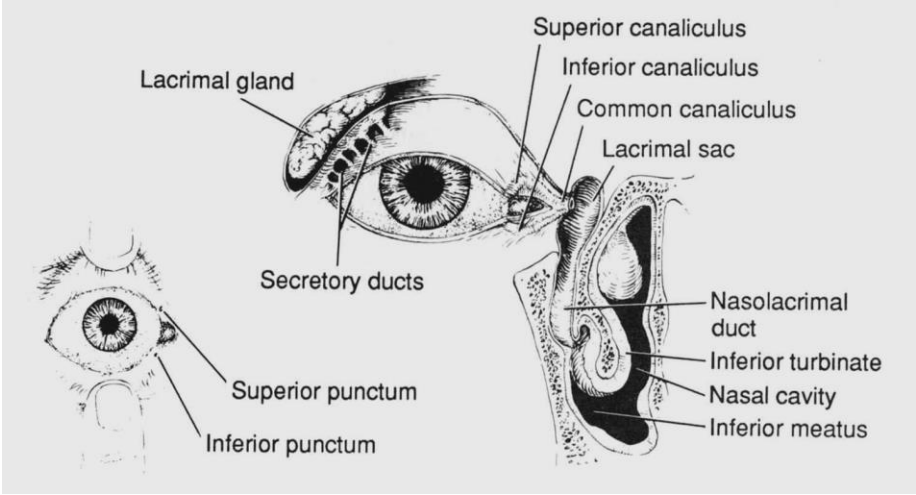

- glandula lacrimalis
  - pars orbitalis + palpebralis
  - 12–15 samostatných ductus excretorii
- glandulae lacrimales accessoriae *Krausei et Wolfringi*
- rivus lacrimalis
- lacus, papilla, caruncula lacrimalis
- puctum, canaliculus lacrimalis sup.+inf. → communis
- saccus lacrimalis → ductus nasolacrimalis (obsahuje plica lacrimalis *Hasneri*) → meatus nasi inf.
- v odvodních slzných cestách více droboučkých řas

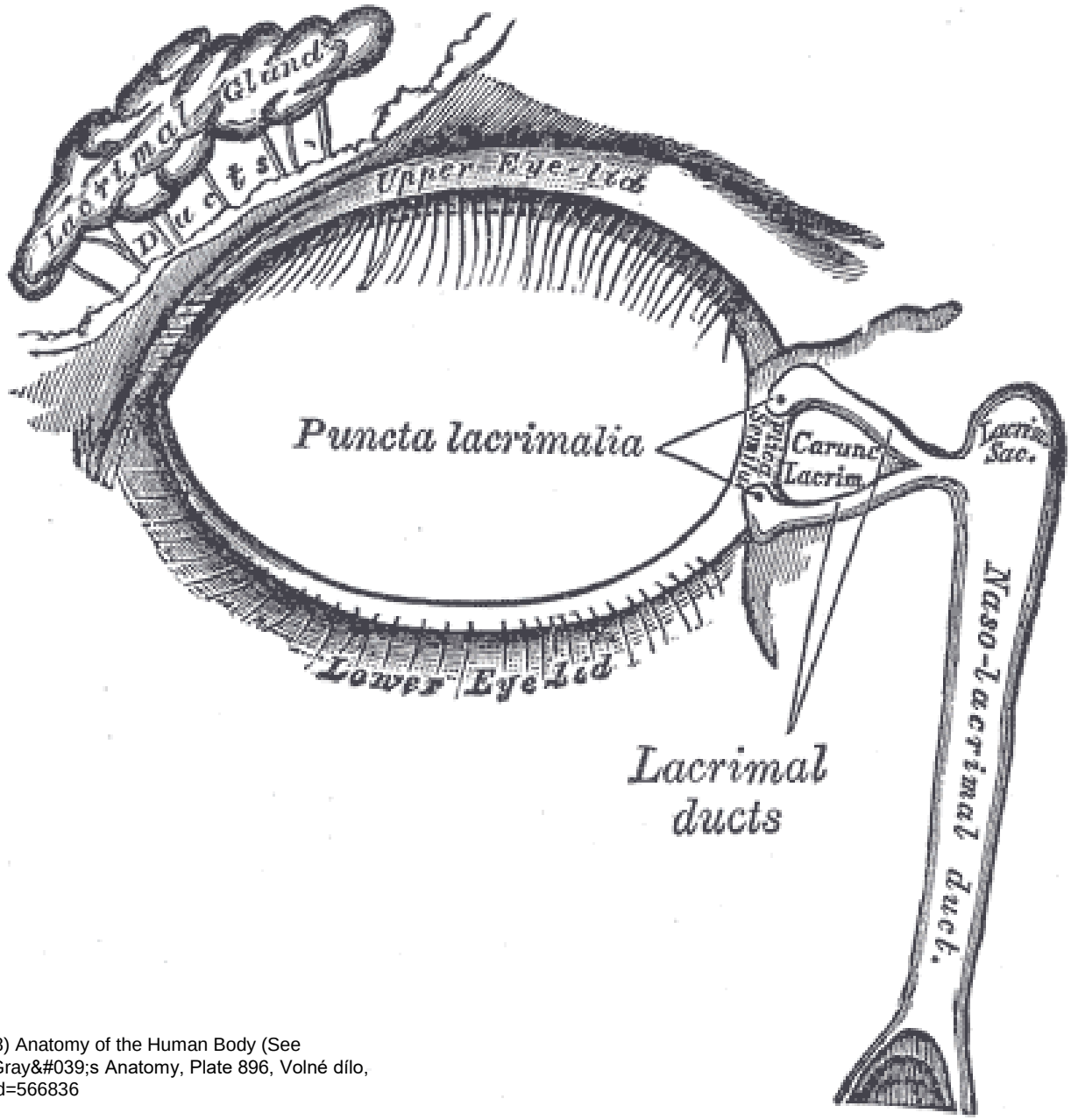

Autor: Henry Vandyke Carter – Henry Gray (1918) Anatomy of the Human Body (See "Book" section below)Bartleby.com: Gray's Anatomy, Plate 896, Volné dílo, https://commons.wikimedia.org/w/index.php?curid=566836

Glandula lacrimalis

- složené tuboacinózní serózní žlázy s myoepitelovými buňkami

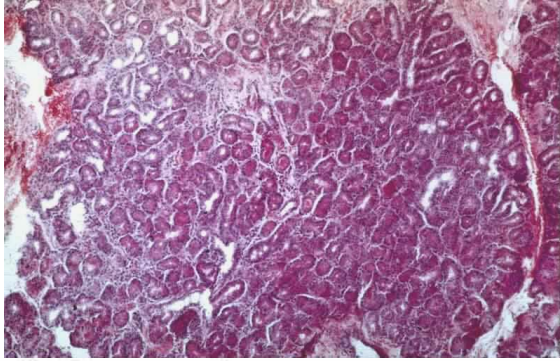

Lacrimal Apparatus in Situ

Lacrimal Apparatus

Dissection

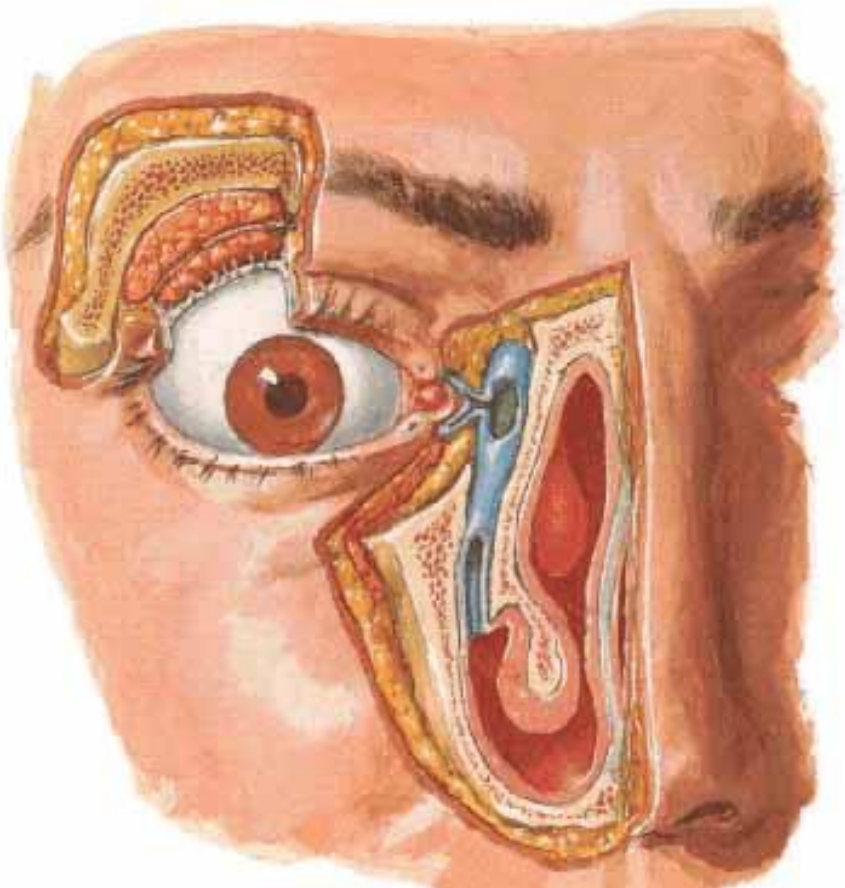

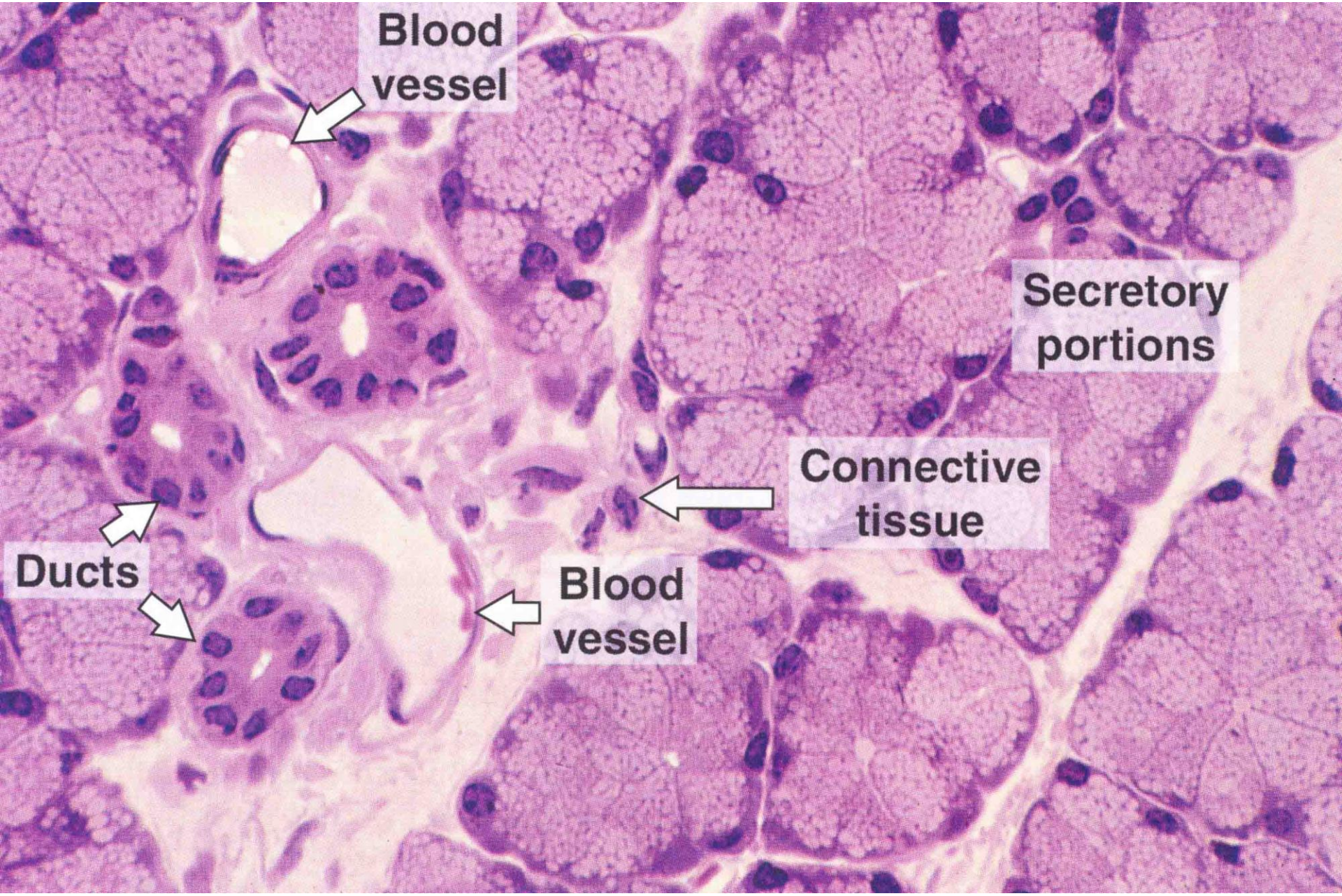
Blood vessel
Secretory portions
Connective tissue
Ducts
Blood vessel

Svalové ústrojí

- mm. **recti** bulbi: sup., inf., med., lat. (VI.)
- mm. **obliqui** bulbi: inf., sup.(IV.)
  - /fovea trochlearis, spina trochlearis, trochlea, vagina m.o.b.s./
- m. levator palpebrae sup. (pars spf.+prof.)
- n. III – ostatních 5 svalů

- *hladké svaly:* m. orbitalis *Mülleri*, m. tarsalis sup. *Mülleri* + inf.

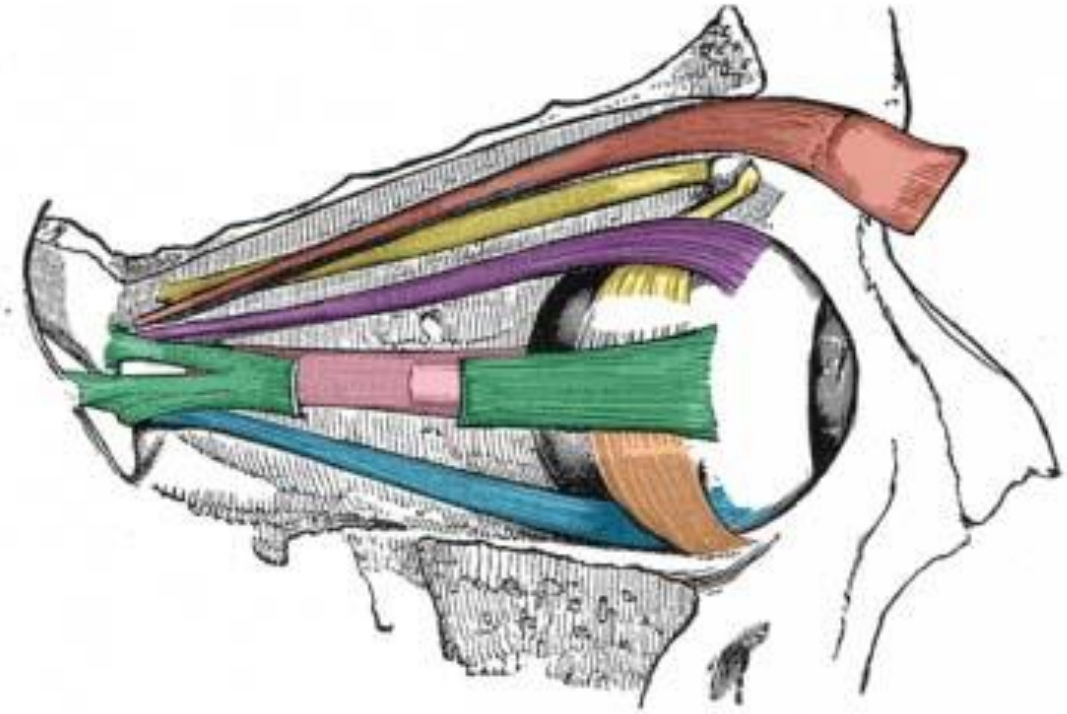

- Levator palpebrae superioris
- Superior oblique
- Inferior oblique
- Superior rectus
- Medial rectus
- Lateral rectus
- Inferior rectus

© teachmeanatomy
The #1 Applied Human Anatomy Site on the Web

https://teachmeanatomy.info/head/organs/eye/

Svalové ústrojí

Fascia of Orbit and Eyeball
Frontal Section and Entering Structures

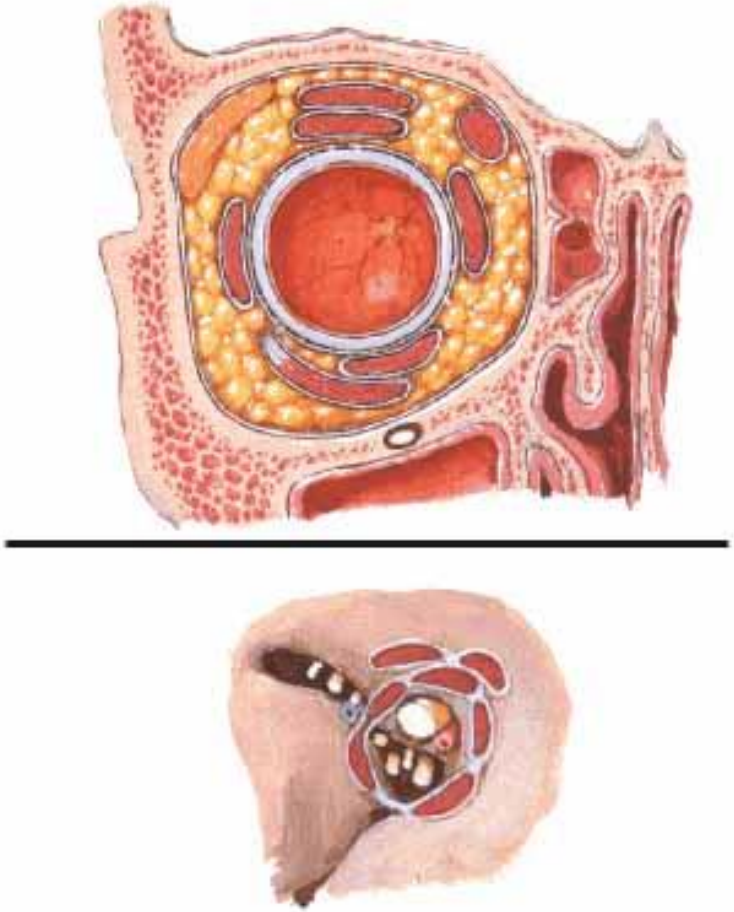

Extrinsic Eye Muscles
Right Lateral View

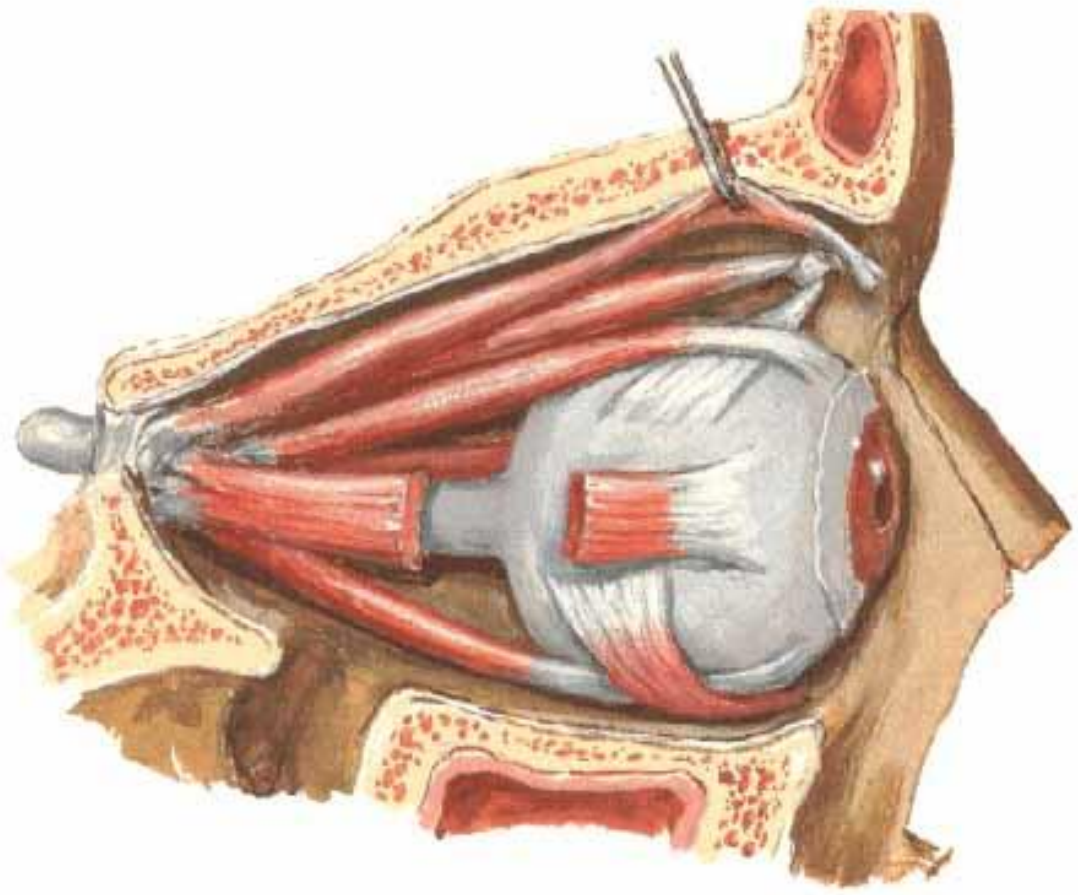

Pohyby oční koule I.

pohyby kolem os = dukce

- kolem vertikální osy
  - **addukce** (dovnitř)
  - **abdukce** (ven)
- kolem horizontální osy
  - **elevace** (sursumdukce; supradukce): vzhůru
  - **deprese** (deorsumdukce; infradukce): dolů
- kolem sagitální (předo-zadní) osy:
  - **intorze** (incyklodukce): překlopení dovnitř
  - **extorze** (excyklodukce): překlopení ven

Pohyby oční koule

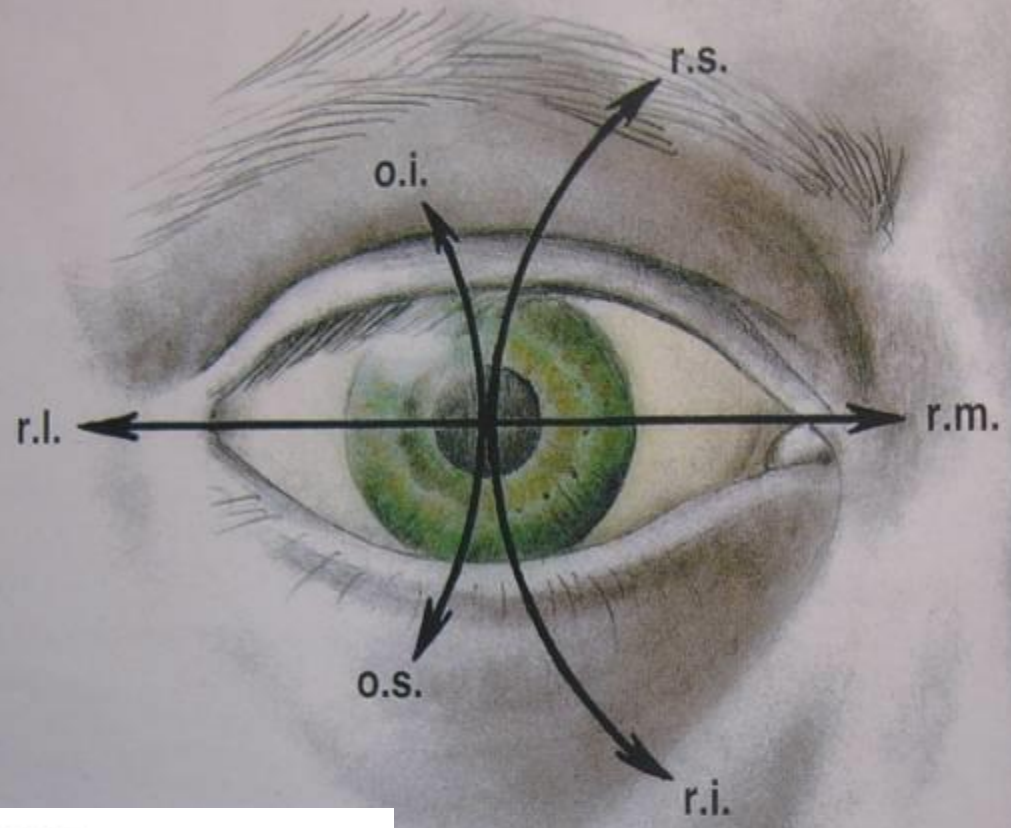

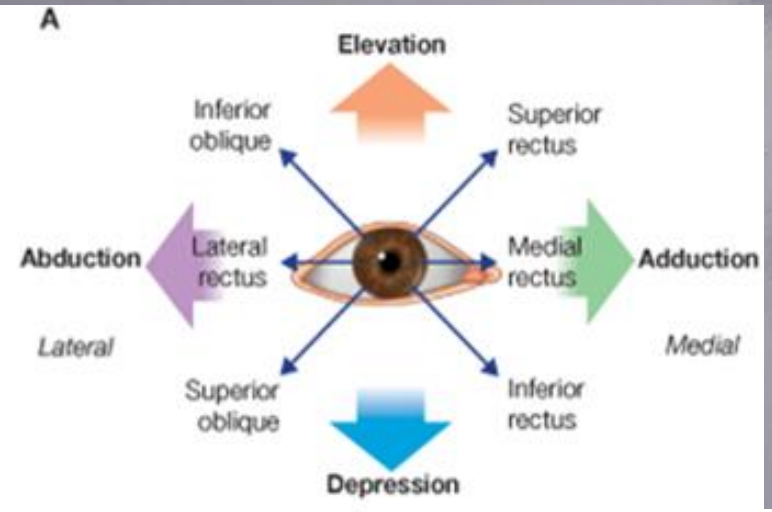

Pohyby oční koule II.

pohyby párové (současně oběma očima)

- stejnosměrné spřažené párové pohyby = **verze (konjugované pohyby)**
  - **dextro**verze (doprava) + **levo**verze (doleva)
  - supraverze (sursumverze) + infra/deorsumverze (nahoru + dolů)
  - dextro/levoelevace + dextro/levodeprese (nahoru/dolů a do strany)
  - dextro/levocykloverze (rotace doprava/doleva)

- protisměrné nespřažené párové pohyby = **vergence (nekonjugované pohyby)**
  - **konvergence** = souměrné sbíhání os obou koulí
  - **divergence** = rozbíhání os obou koulí

- *strabismus* = *heterotropie* = šilhání (squint)
  - jedno oko je trvale stočeno ven nebo dovnitř

Strabismus concomitans

- esotropie (s. convergens)

- exotropie (s. divergens)

- hypertropie (s. sursumvergens)

- hypotropie (s. deosumvergens)

Vyšetření

- štěrbinová lampa
- vyšetření očního pozadí – otok discus/papilla n. optici = zvýšený intrakraniální tlak

- perimetrie = vyšetření šíře zorného pole
- optometrie = vyšetření kvality zraku
- optotypy – Snellenův



- OCT

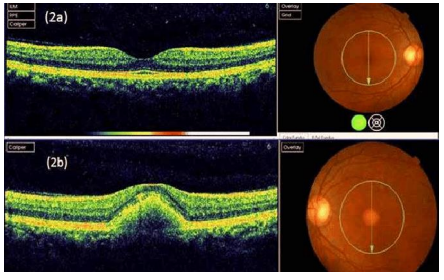

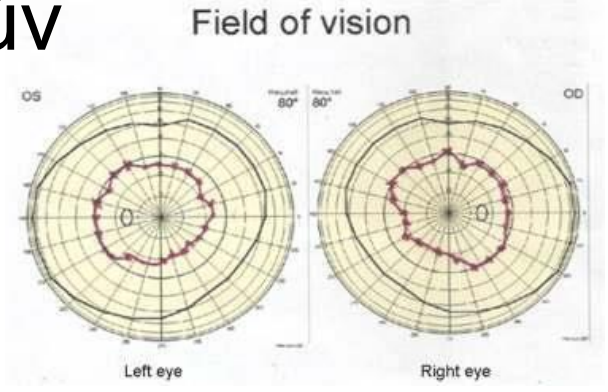

Příznaky a vady

- epiphora (nadměrné slzení)
- myopie – hypermetropie (krátko – dalekozrakost)
- hypermetrie (přestřelování – porucha mozečku!)
- presbyopie (vetchozrakost)
- hemeralopie (šeroslepost)
- amblyopie (tupozrakost) – *funkční porucha (např. při šilhání)*
- daltonismus (barvoslepost)

Vývoj oka v pohybu

- https://www.youtube.com/watch?v=ghHDFWlfpoQ
- https://www.youtube.com/watch?v=Xme8PA6xv-M