

# Zrakové ústrojí 2

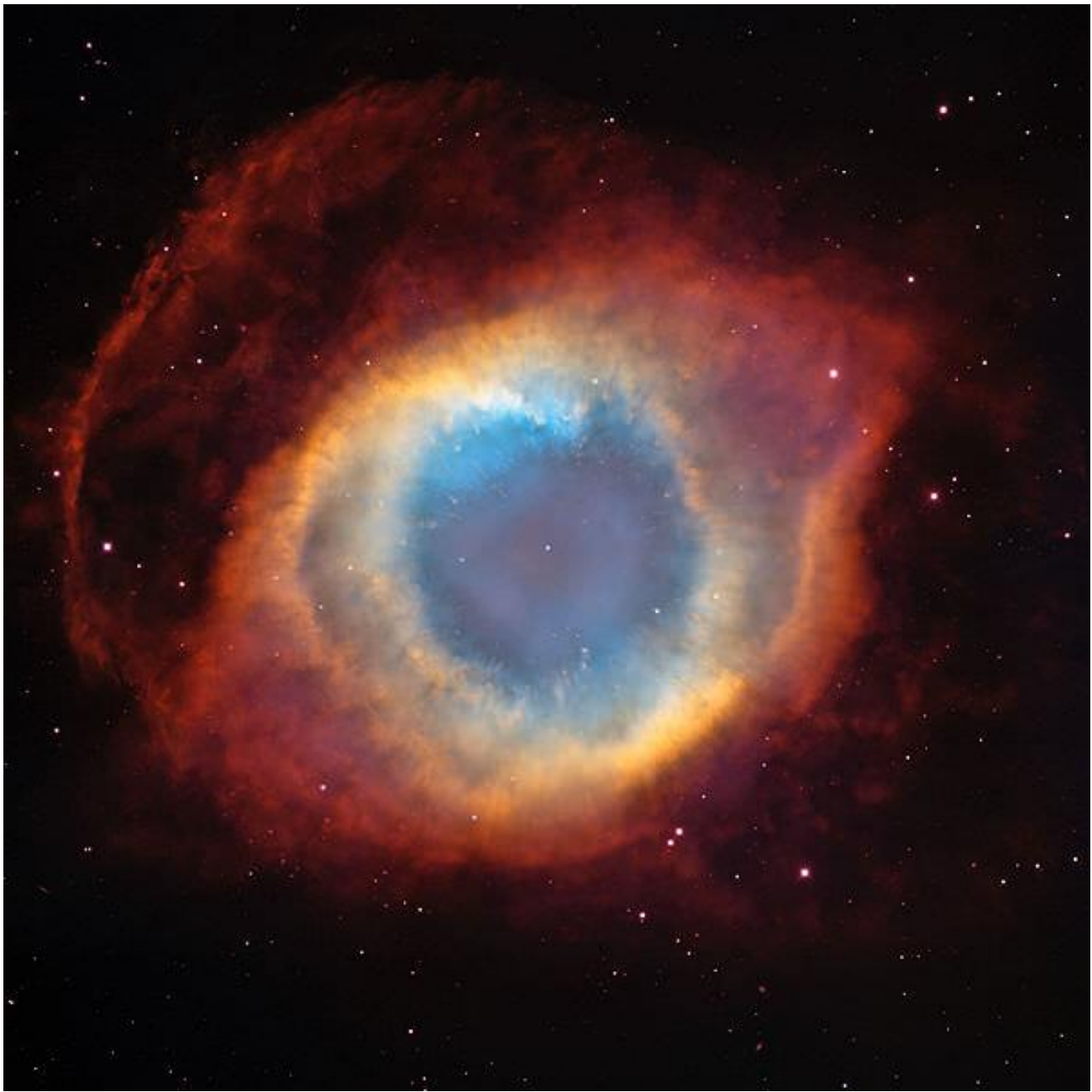


<http://bibliodyssey.blogspot.com/2006/01/educating-world-with-pictures.html>

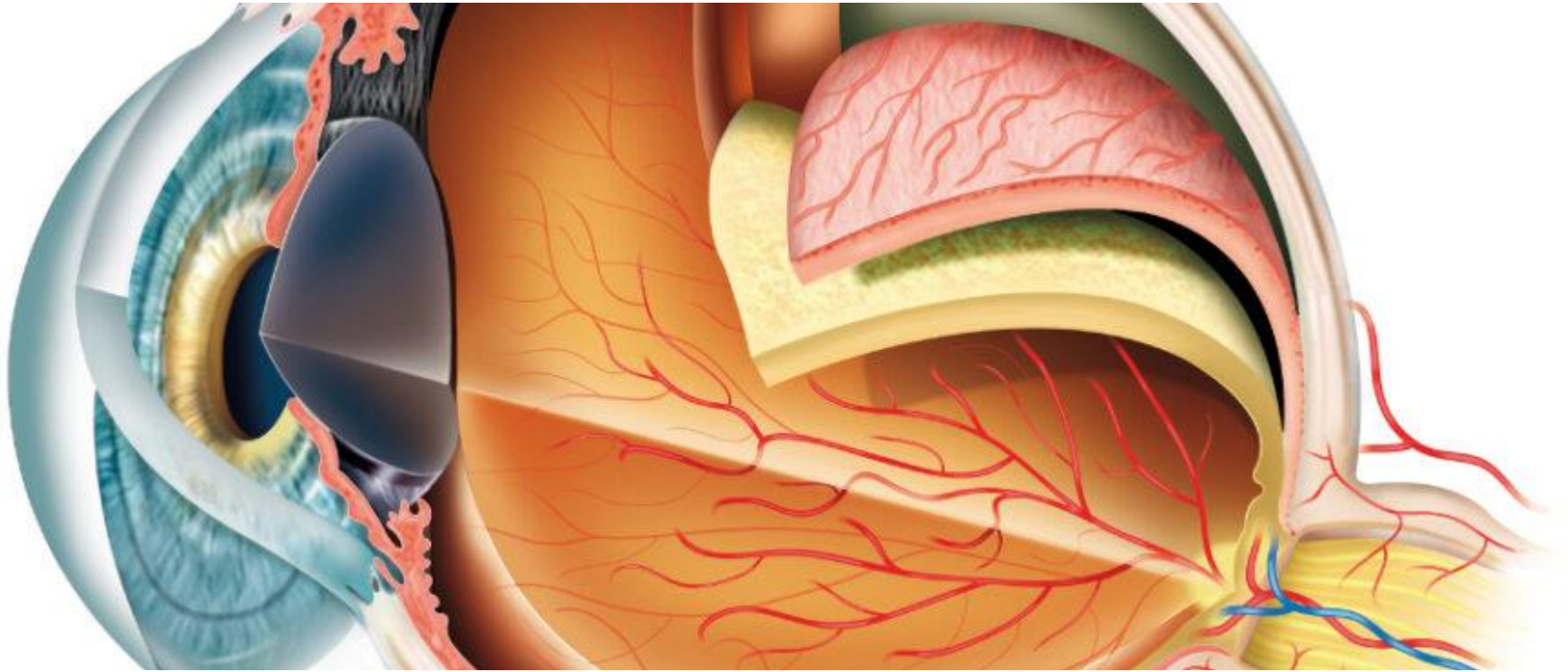
<http://www.globalegyptianmuseum.org/glossary.aspx?id=150>

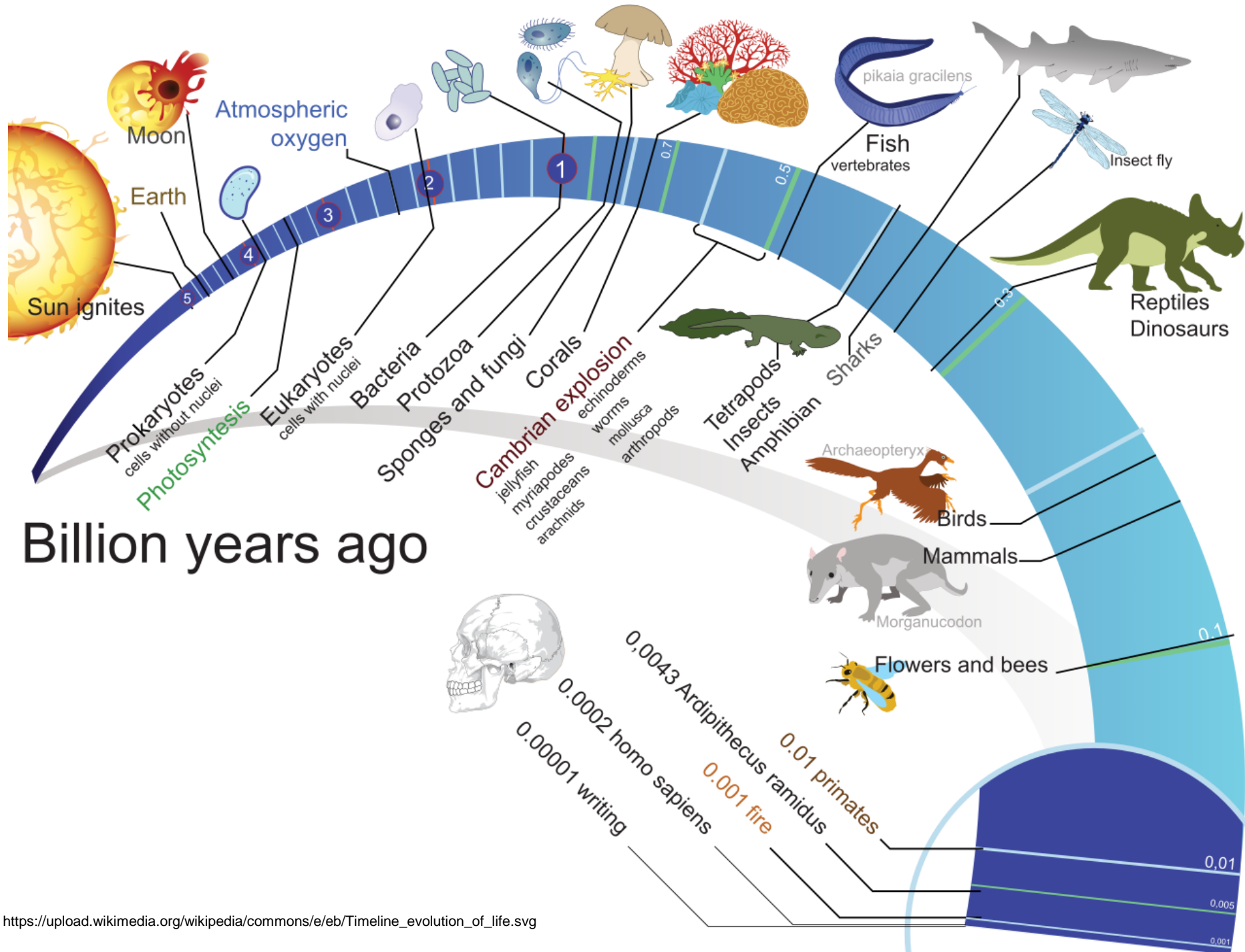








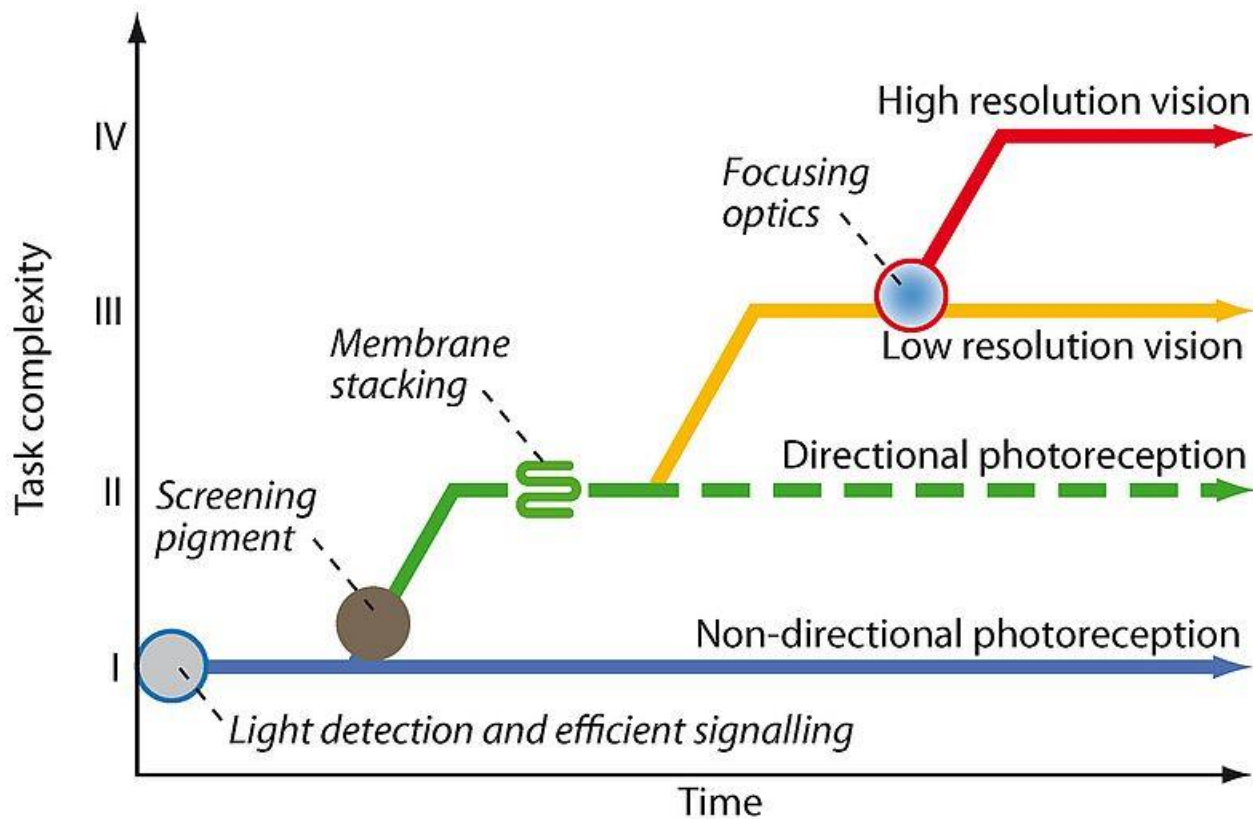




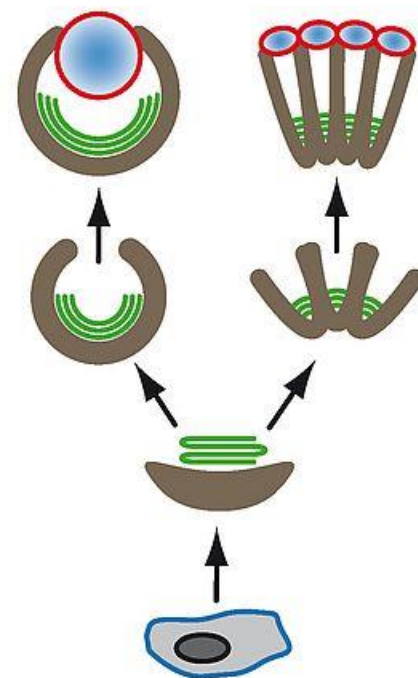
[https://upload.wikimedia.org/wikipedia/commons/e/eb/Timeline\\_evolution\\_of\\_life.svg](https://upload.wikimedia.org/wikipedia/commons/e/eb/Timeline_evolution_of_life.svg)

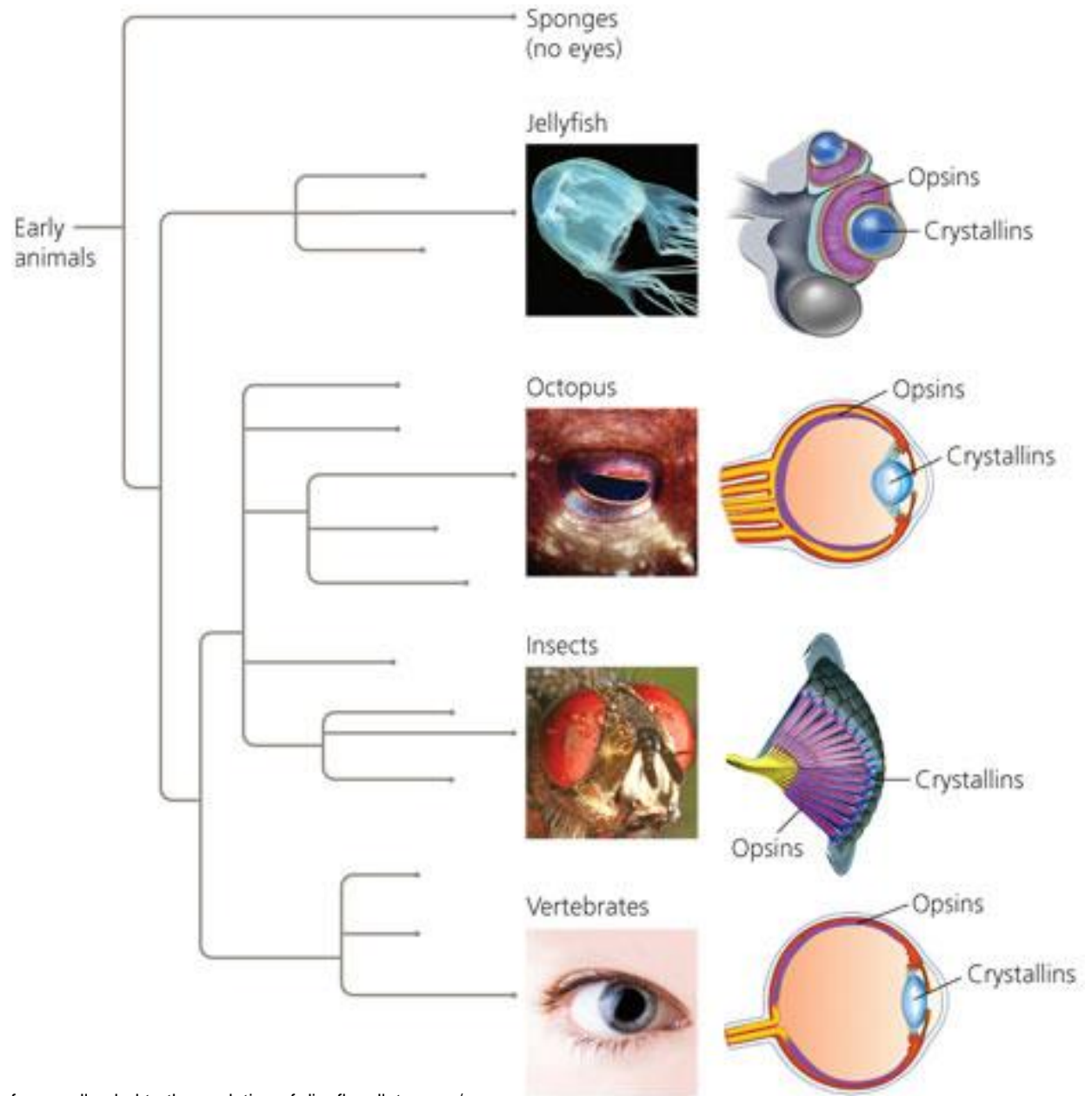


## Functional innovations and evolution of behavioural classes



## Corresponding eye evolution

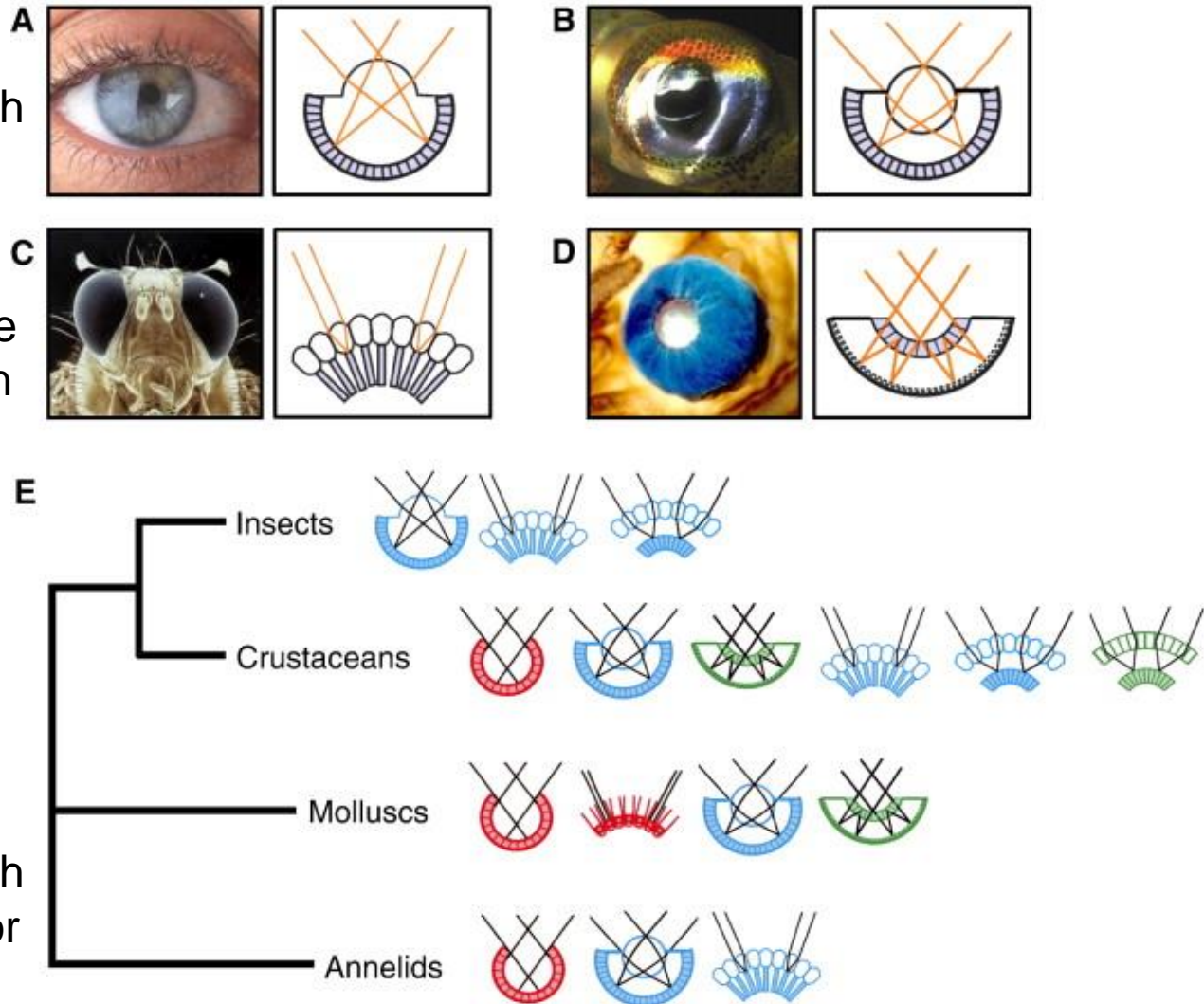




<https://oceanbites.org/the-eyes-have-it-co-option-of-organelles-led-to-the-evolution-of-dinoflagellate-eyes/>

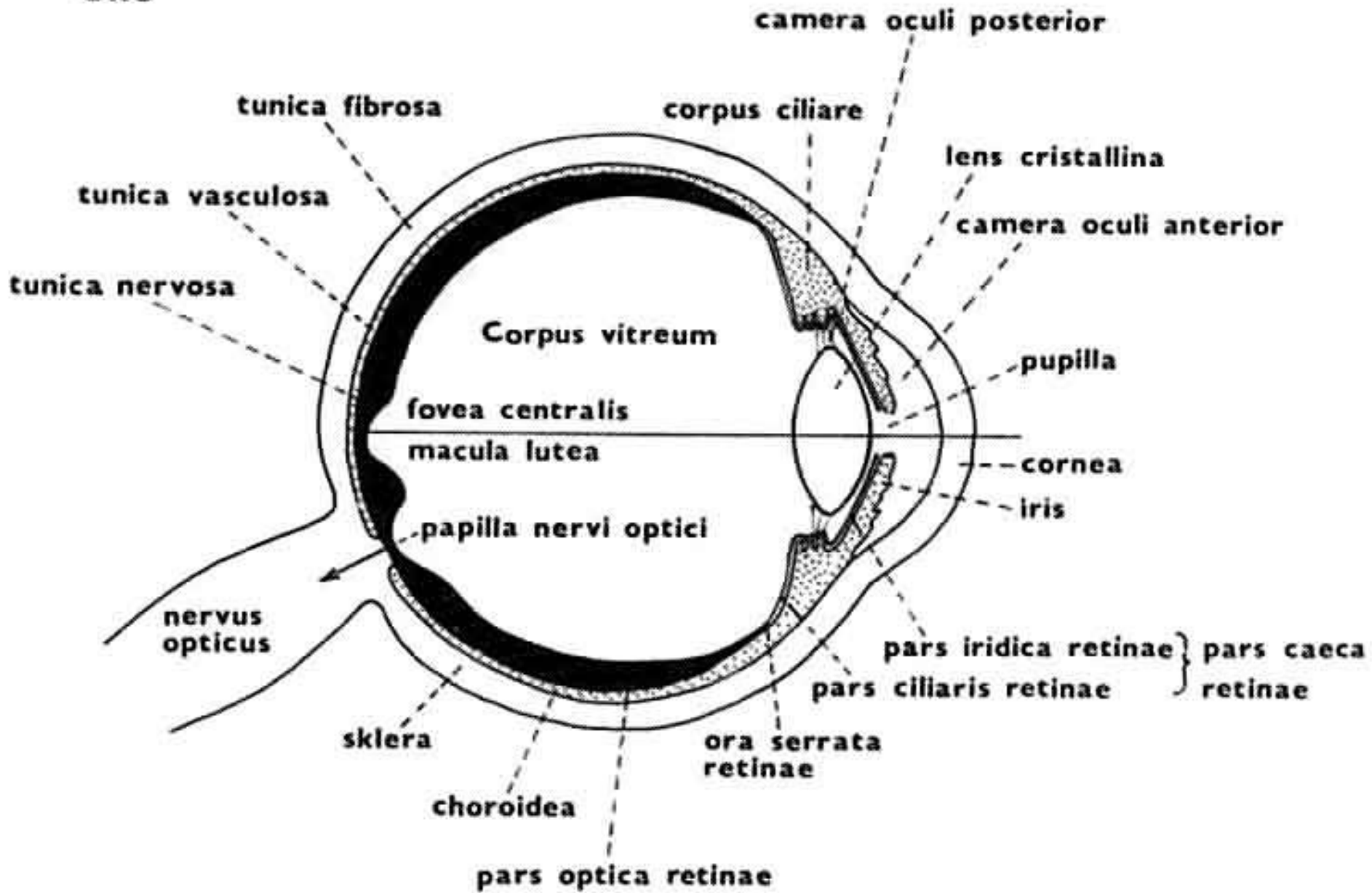
Gavelis, G. S., Hayakawa, S., White, R.A., Gojobori, T., Suttle, C.A., Keeling, P.J., Leander, B.S. 2015. Eye-like ocelloids are built from different endosymbiotically acquired components. *Nature*. doi:10.1038/nature14593

Fig. 1. ... (A) A vertebrate single-chambered eye with corneal optics (human). (B) A cephalopod single-chambered eye with a spherical lens (squid). The remarkable similarity seen between the single-chambered lens eyes of vertebrates and cephalopods serves as a textbook example of [convergent evolution](#). (C) An insect apposition compound eye. (D) A single-chambered eye with a reflecting concave mirror (scallop). ...

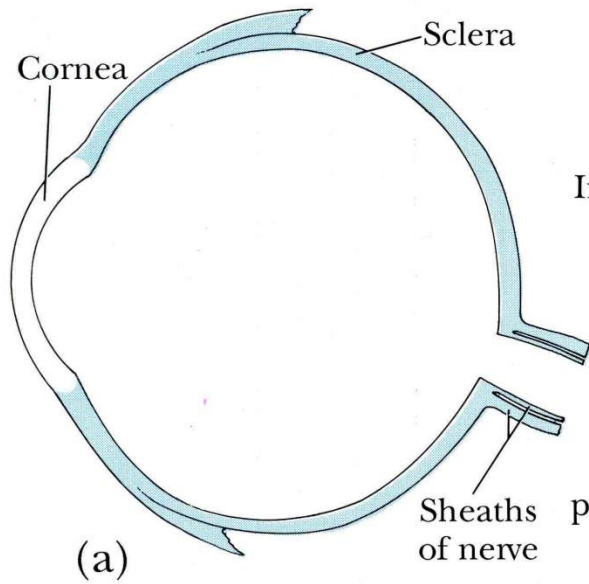




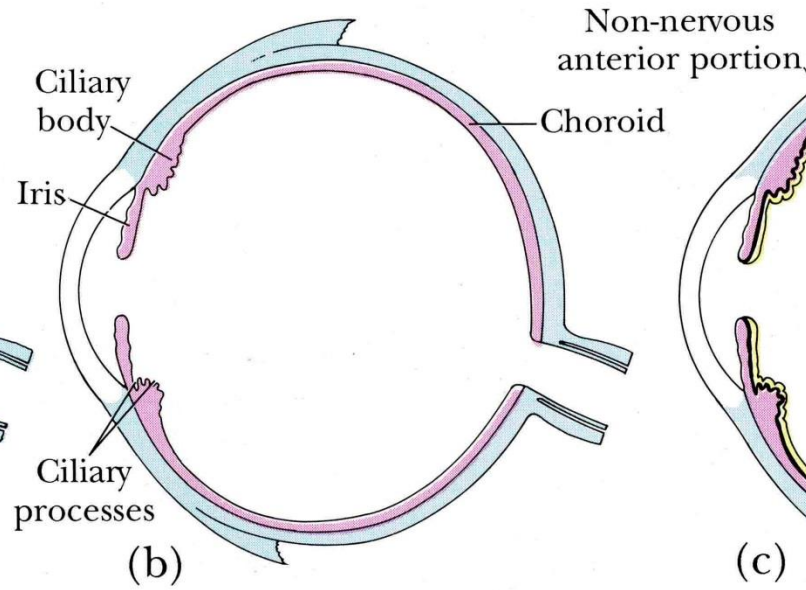
# OKO



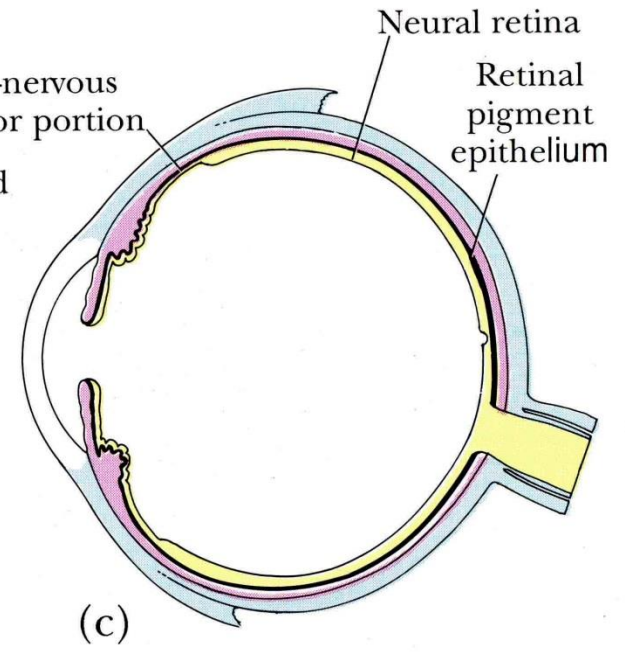
## tunica fibrosa



## tunica vasculosa

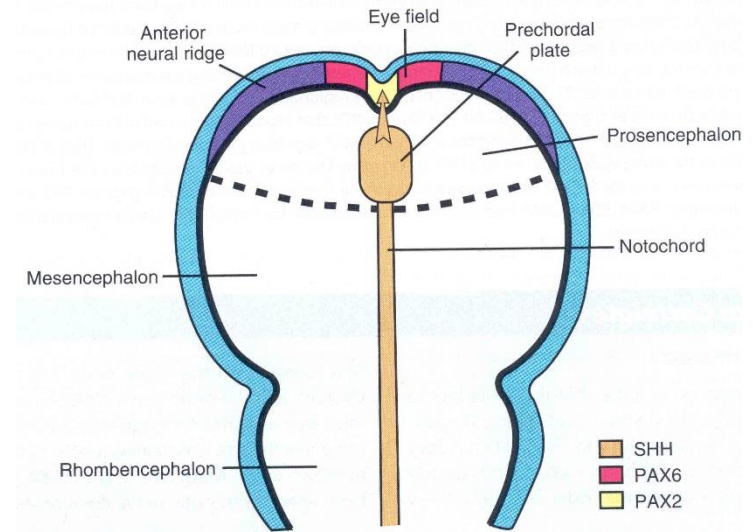


## tunica nervosa



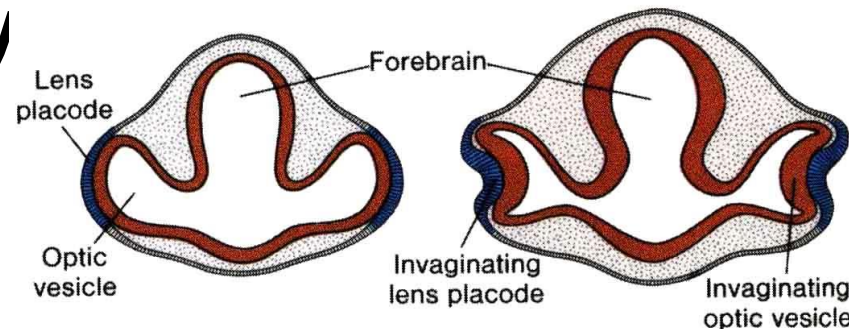
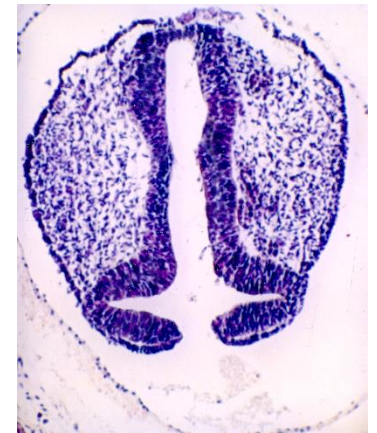
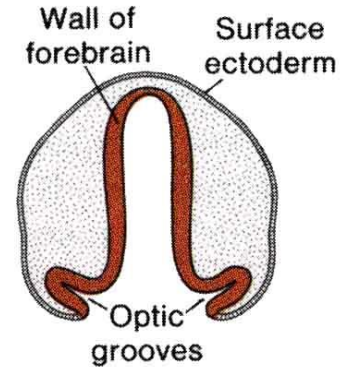
# Vývoj zrakového ústrojí

- neuroektoderm předního mozku
- povrchový ektoderm hlavy
- mezenchym mezi
- buňky neurální lišty



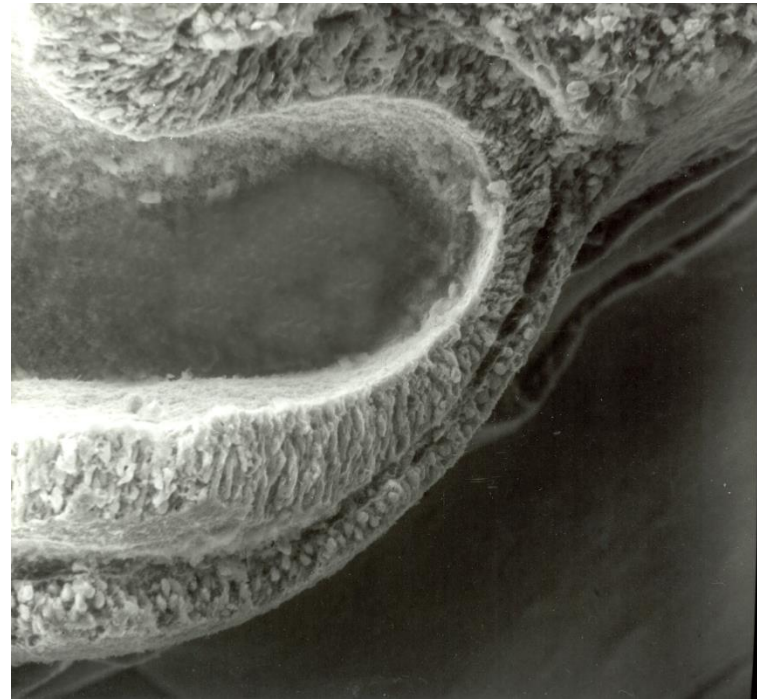
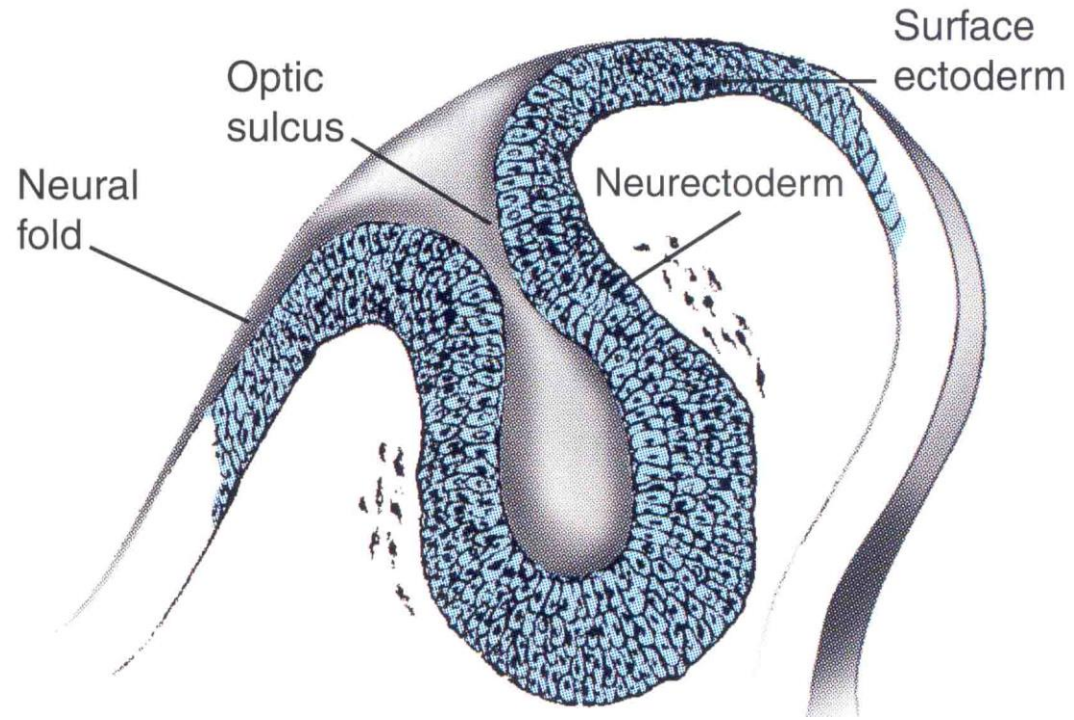
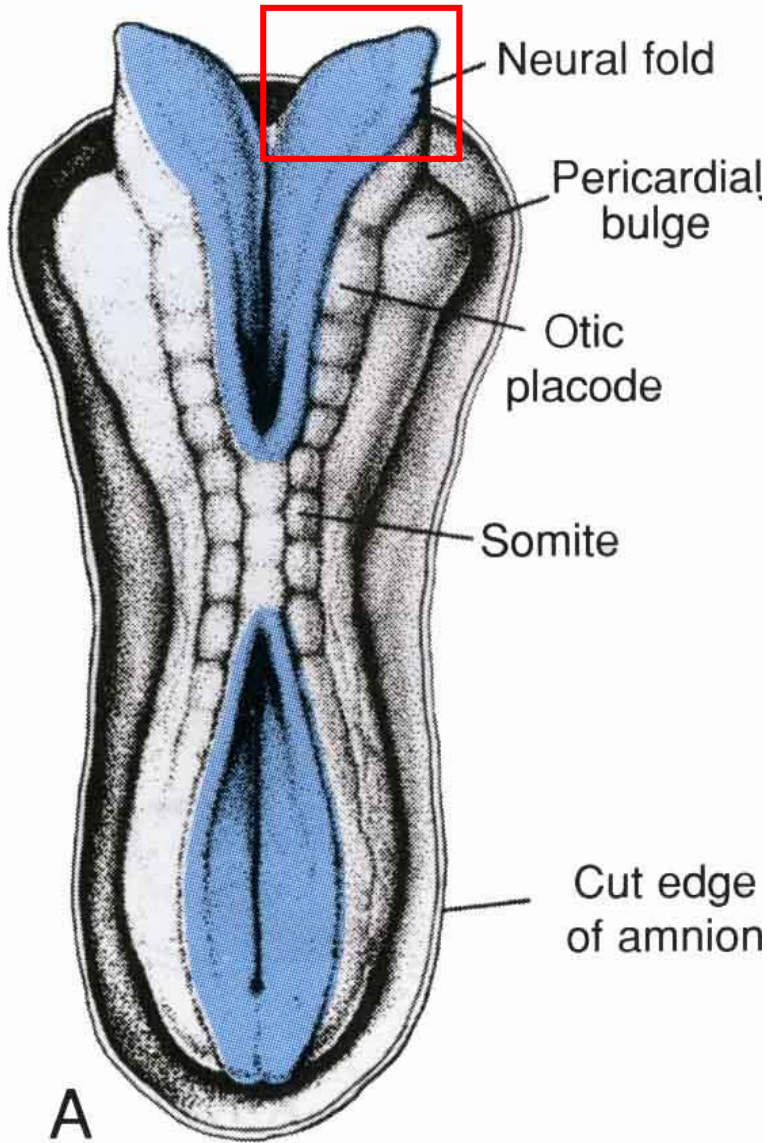
# Vývoj zrakového ústrojí

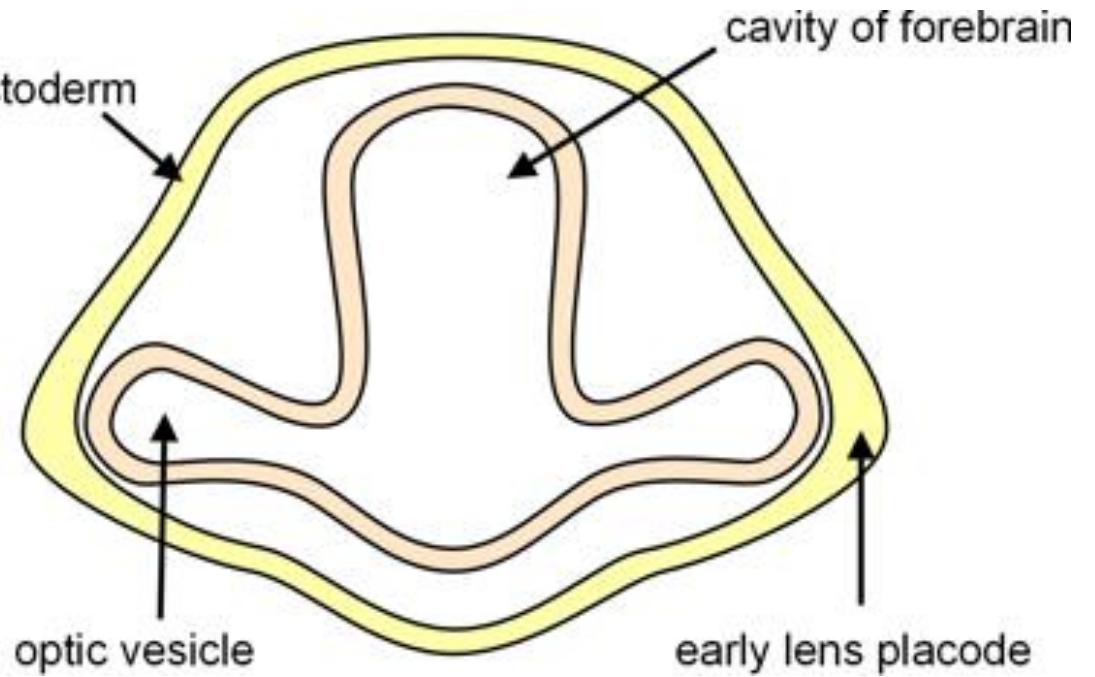
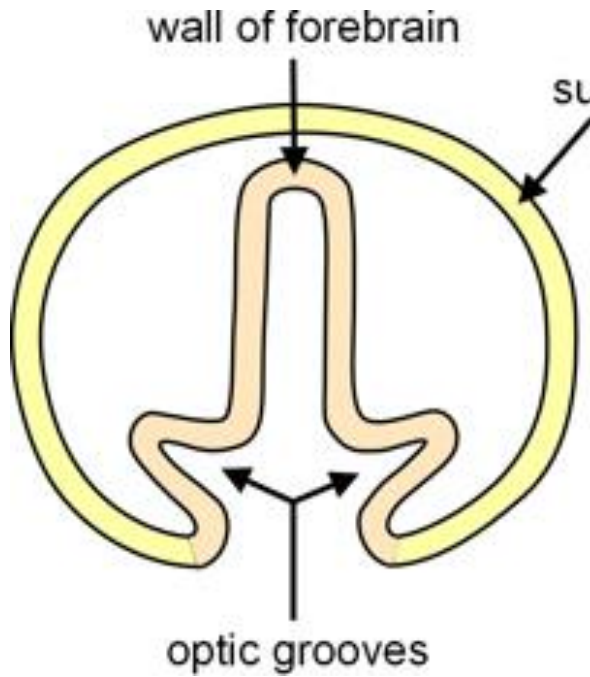
- vývoj od začátku 4. týdne
- vznik očních **brázdiček** v oblasti předního mozku
- prohlubují se v oční **váčky**
- formace oční **stopky**
- indukce ektodermu = ztluštění
- vznik **čočkové plakody**

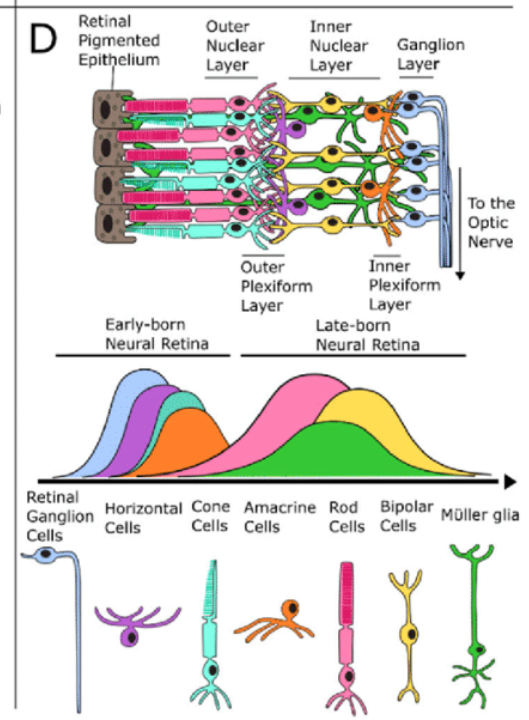
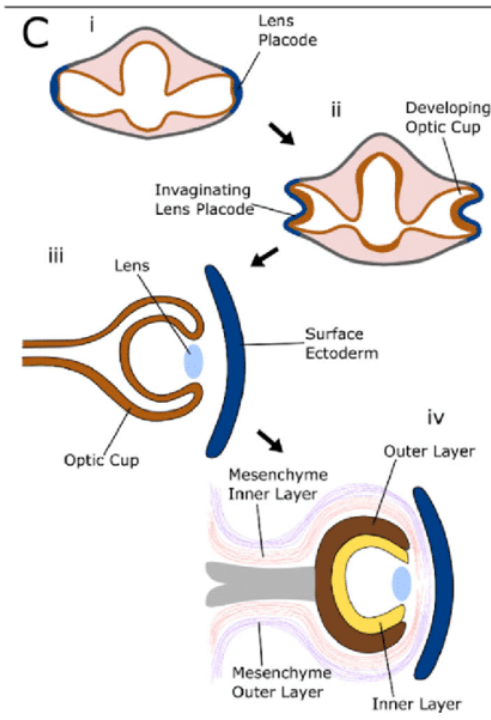
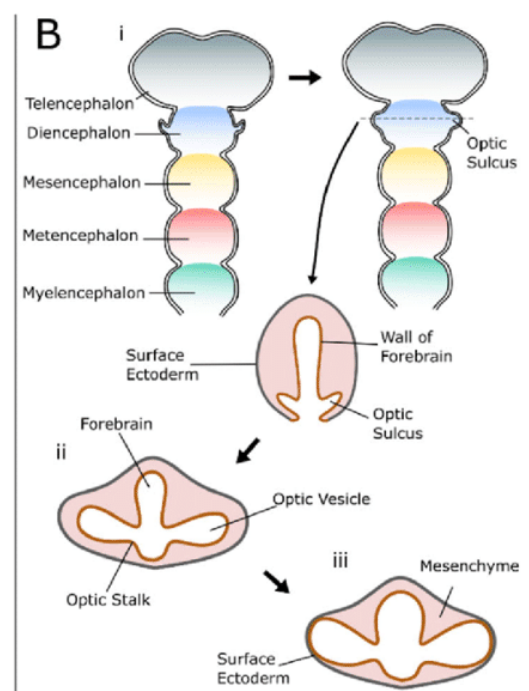
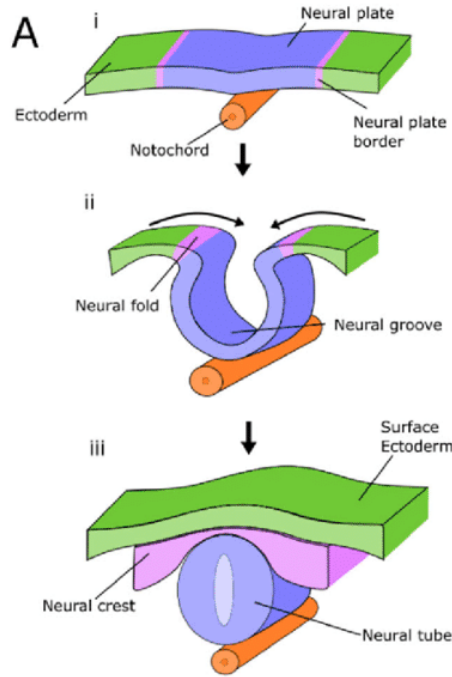




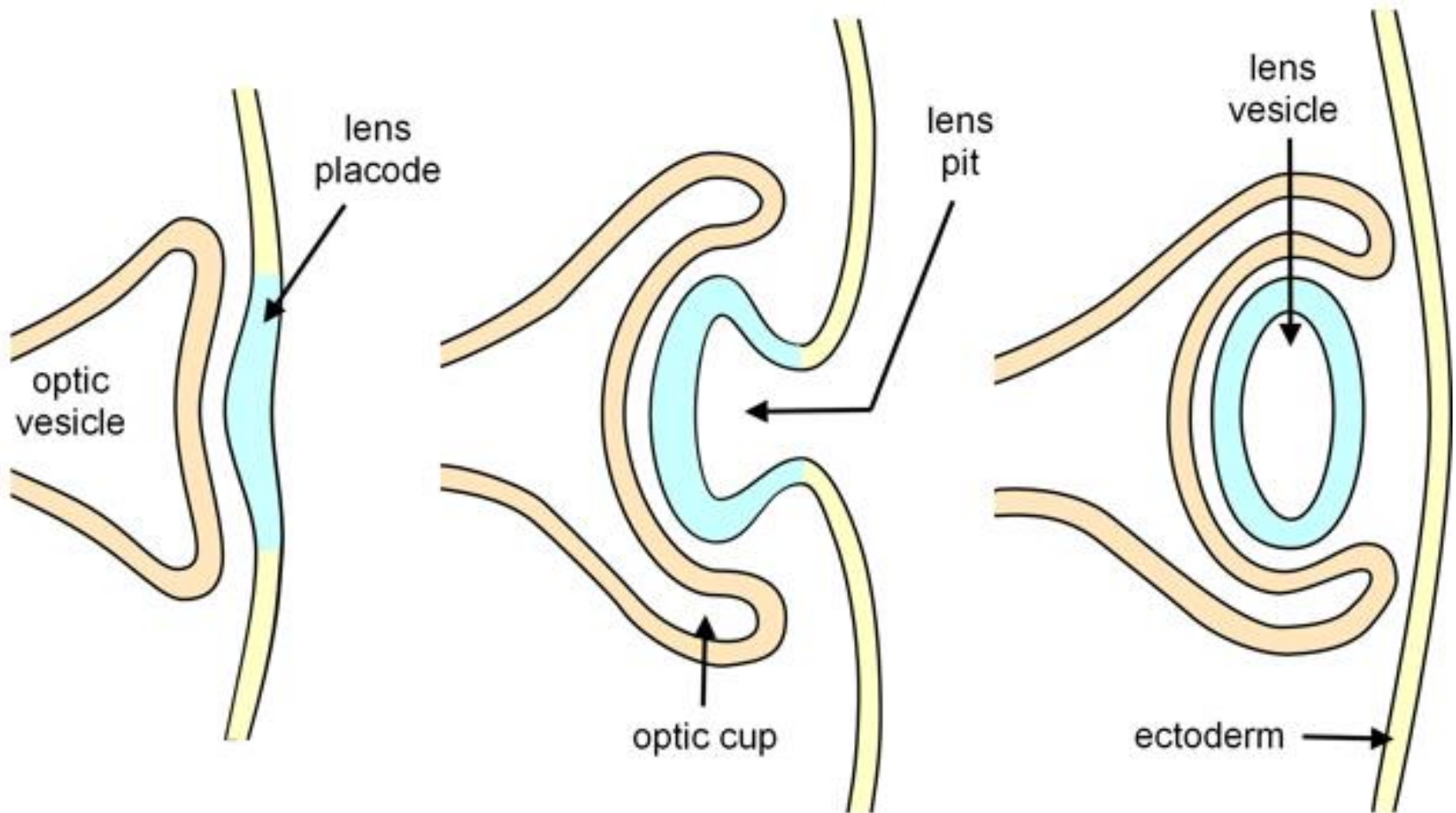
# 22. den

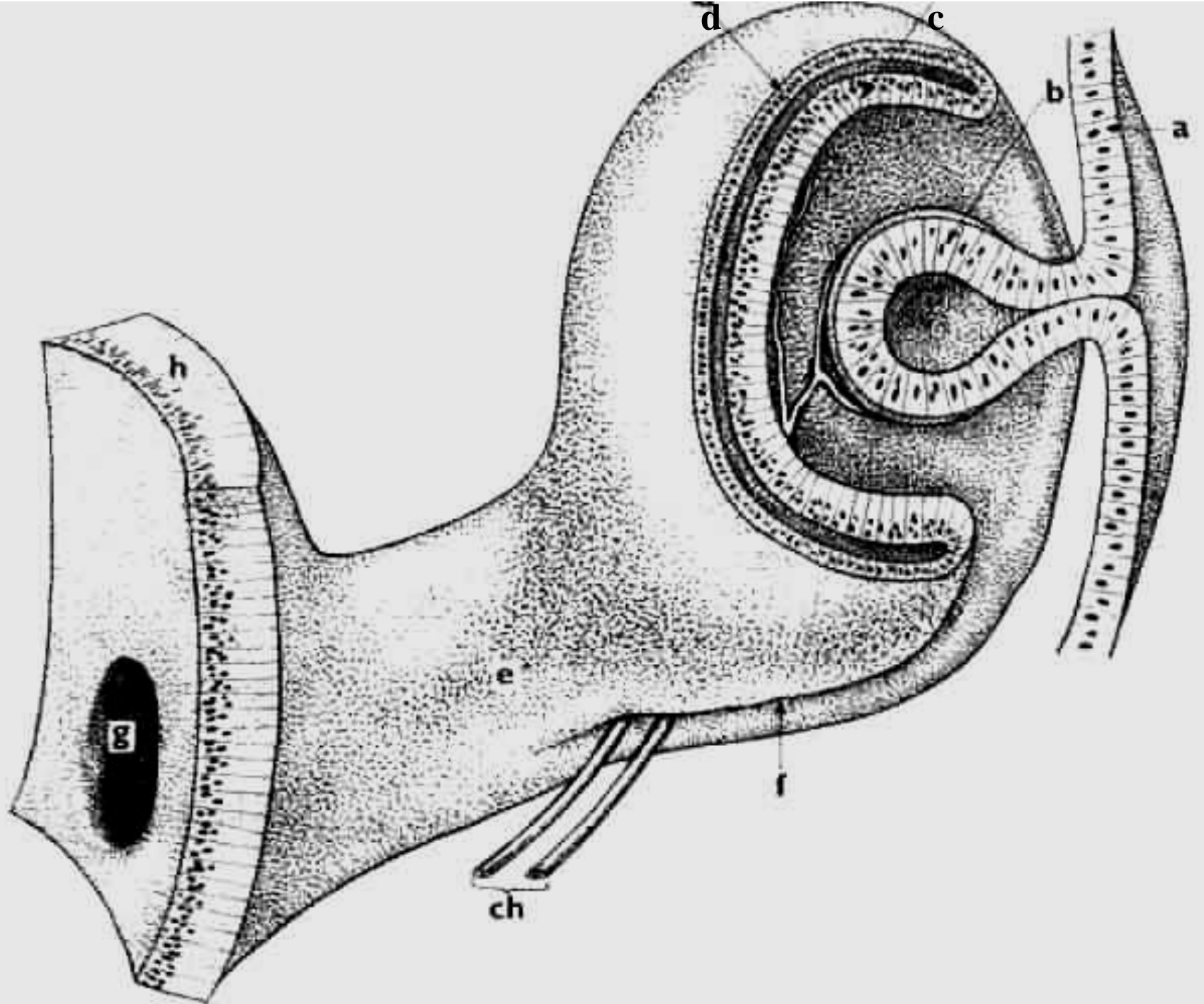


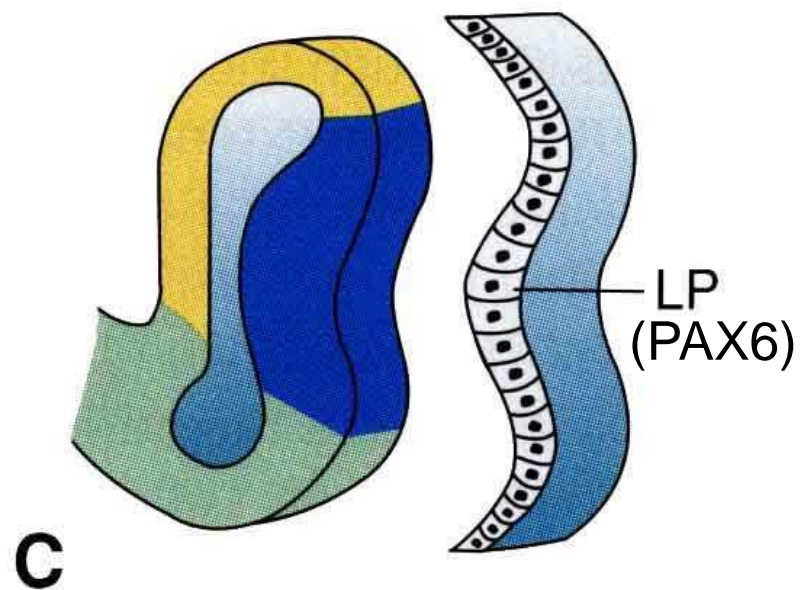
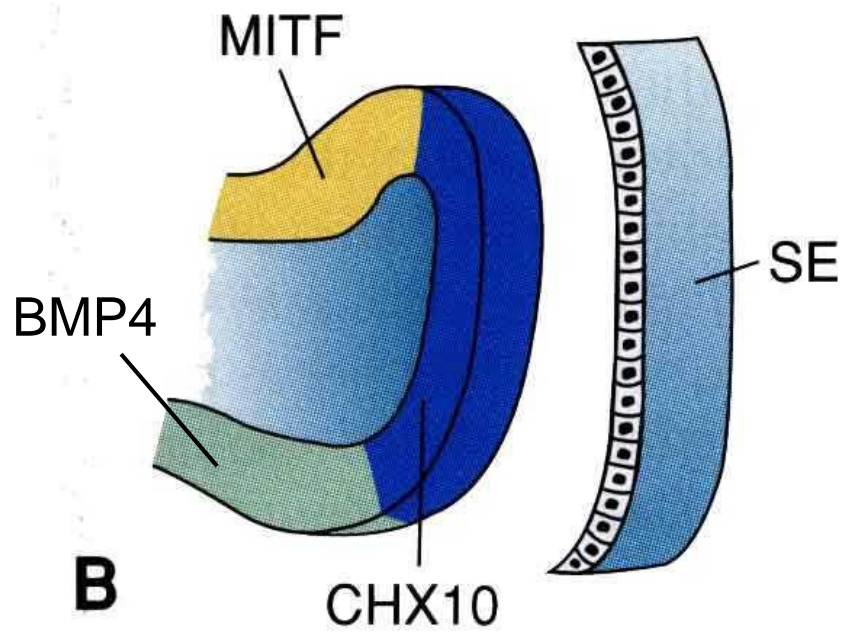
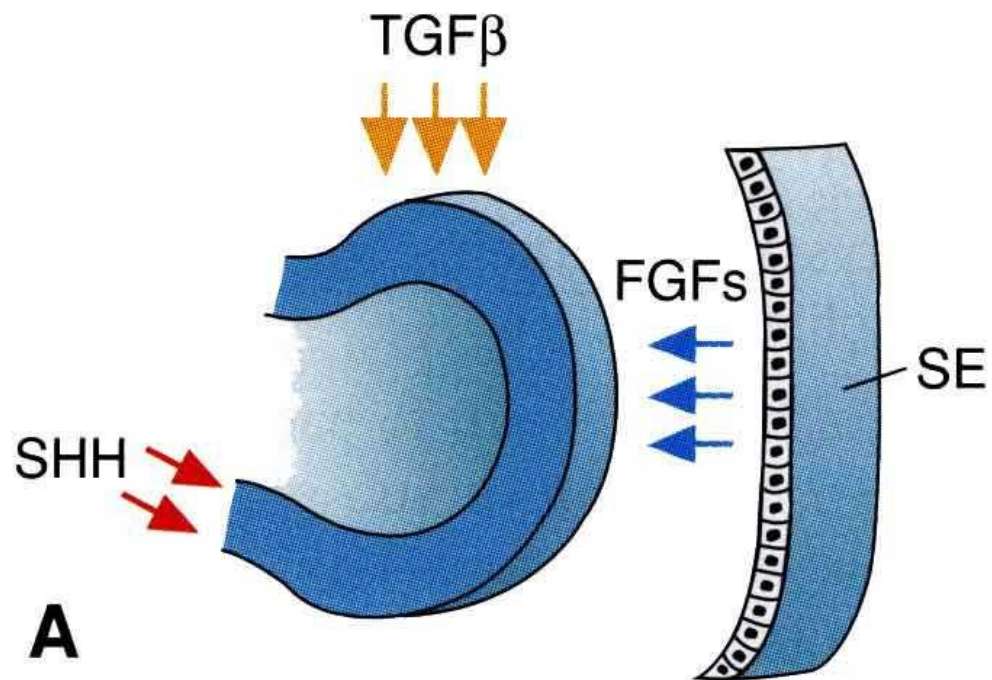




Wagstaff, Philip & Berzal, Andrea & Boon, Camiel & Quinn, Peter & Asbroek, Anneloor & Bergen, Arthur. (2021). The Role of Small Molecules and Their Effect on the Molecular Mechanisms of Early Retinal Organoid Development. *International Journal of Molecular Sciences*. 22. 7081. 10.3390/ijms22137081.

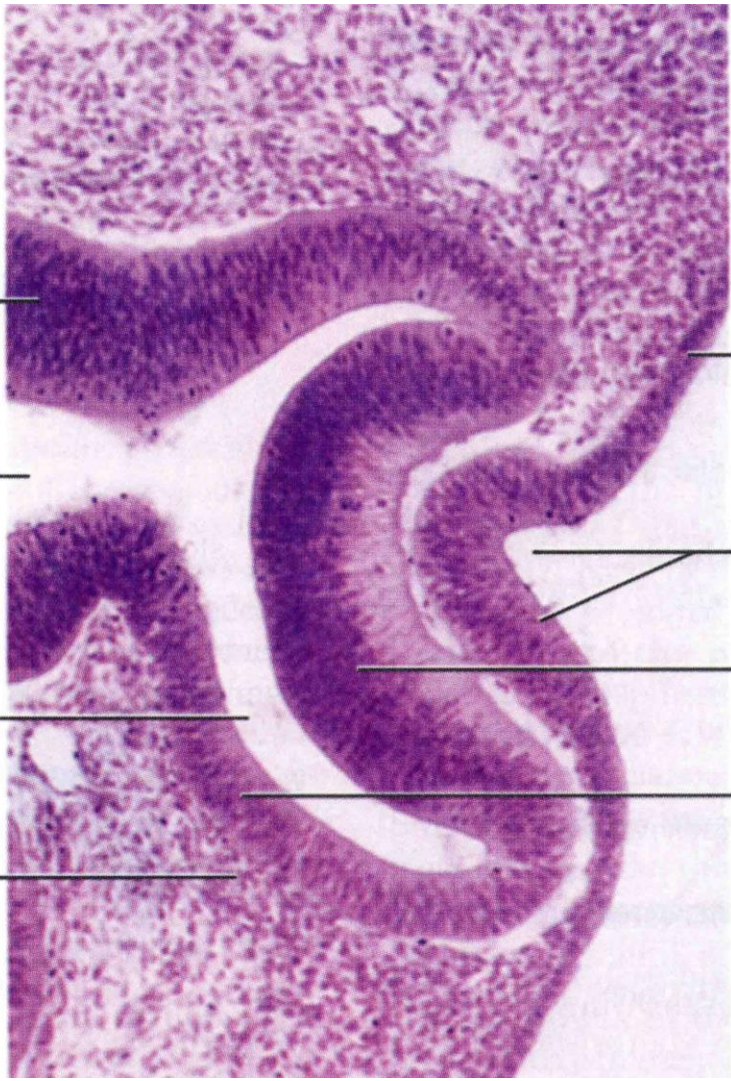





# Vývoj zrakového ústrojí

- vchlípení čočkové plakody
- vznik dutého čočkového váčku bez spojení s povrchem
- oční váčky se vchlípují = oční **pohárek**
- vchlípení stopky a pohárku se vcestováním cévnatého mezenchymu = vznik sklivcových cév



stěna optické stopky  
(přecházející ve stěnu předního mozku)

dutina optické stopky  
(související s dutinou předního mozku)

intraretinální prostor

mezenchym (primordium cévnatky a skléry)

povrchový ektoderm

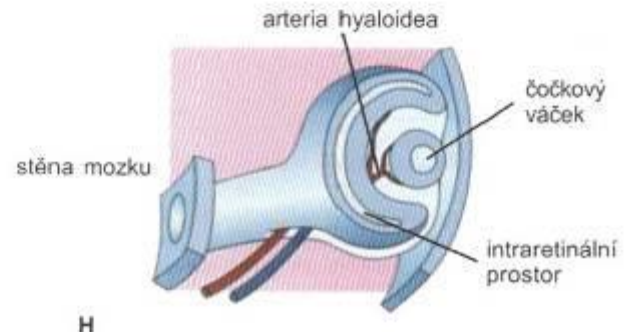
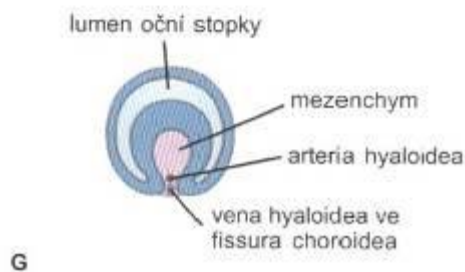
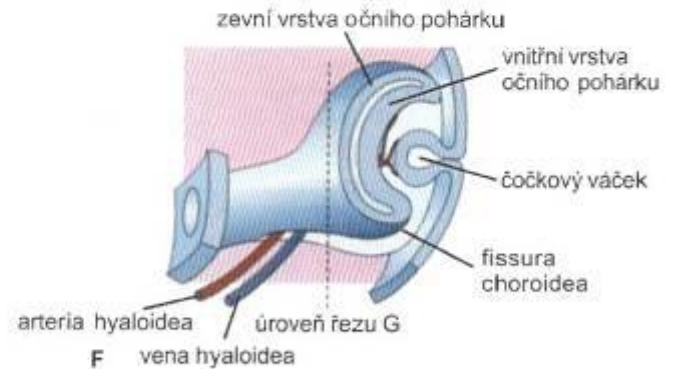
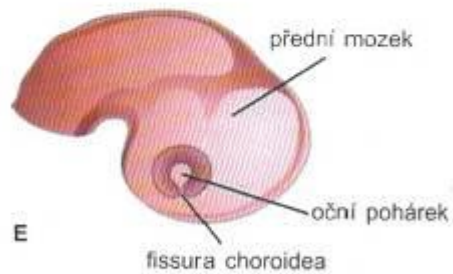
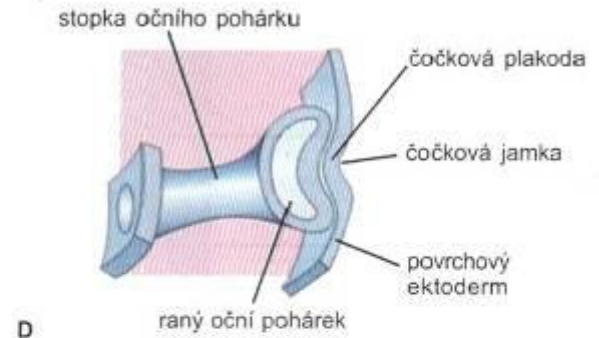
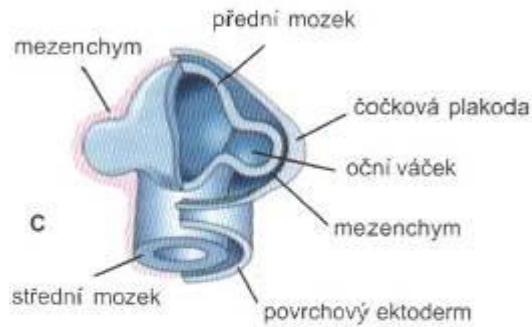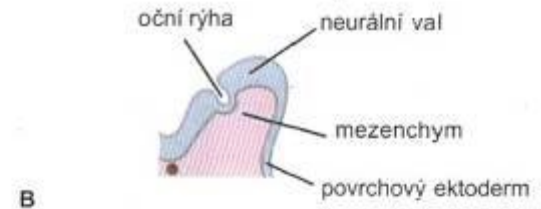
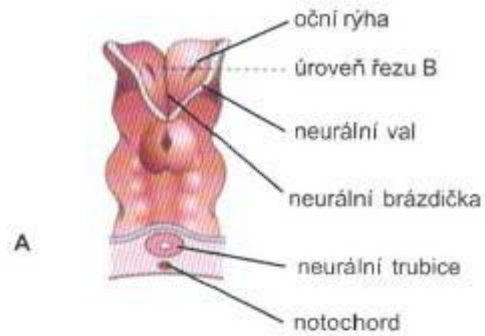
čočková jamka  
(invaginovaná čočková plakoda)

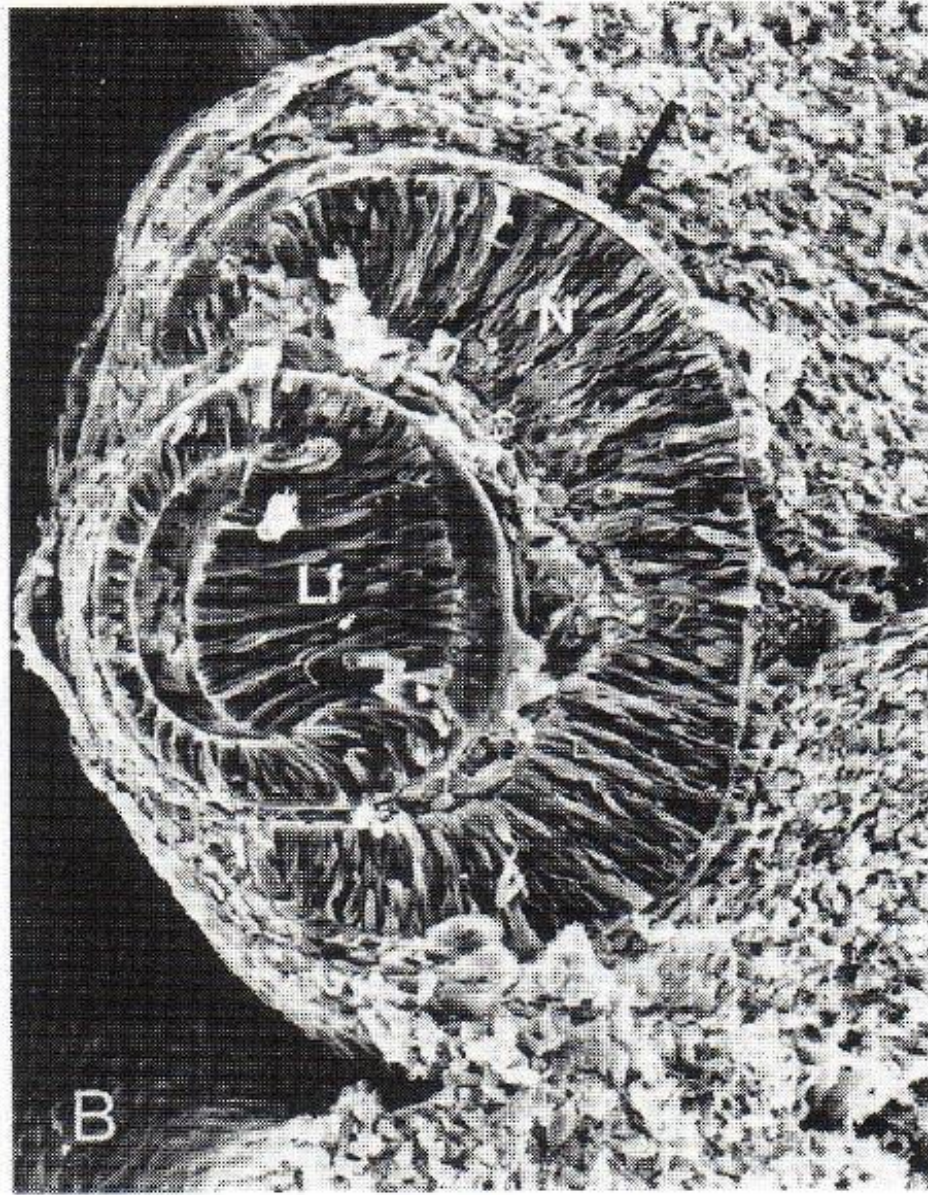
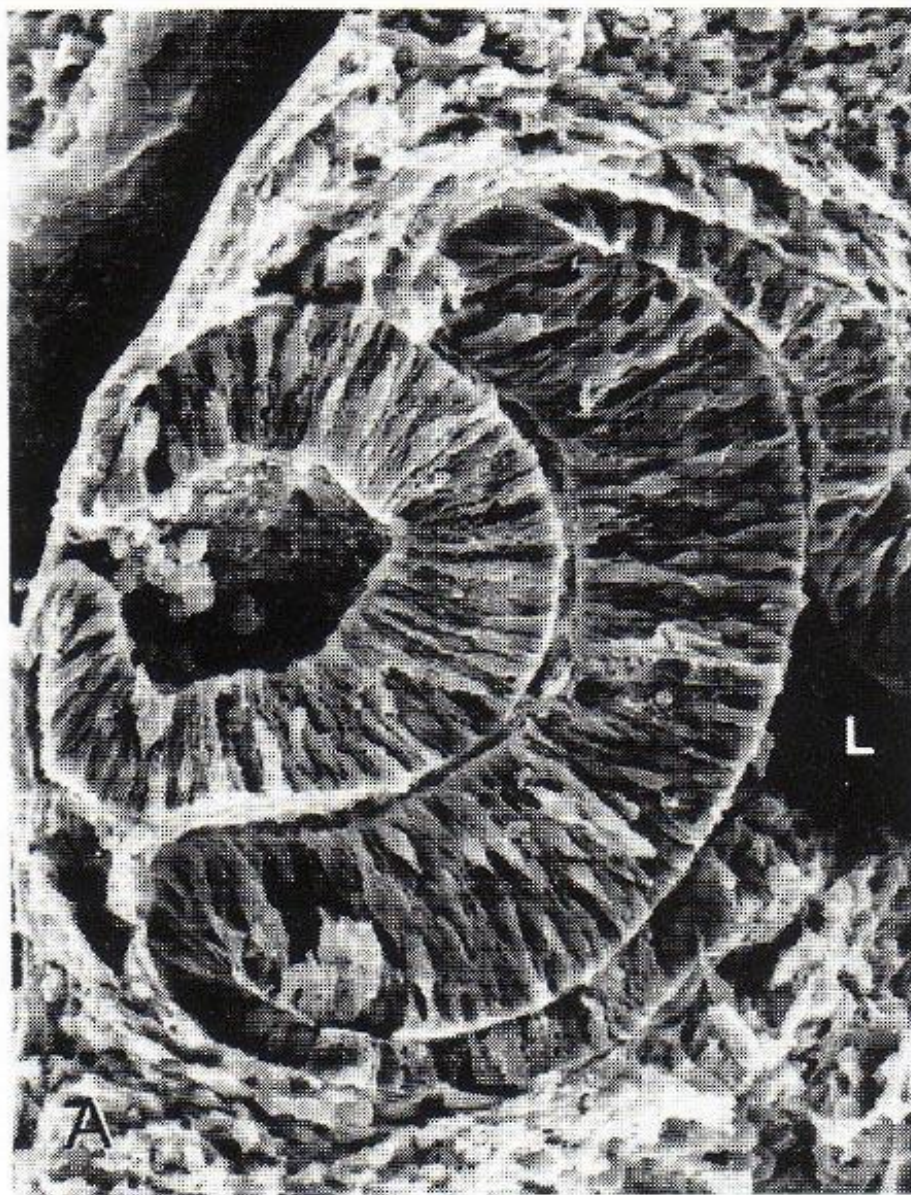
vnitřní vrstva očního pohárku  
(primordium optické části sítnice)

zevní vrstva očního pohárku  
(základ pigmentového epitelu sítnice)

32 dní



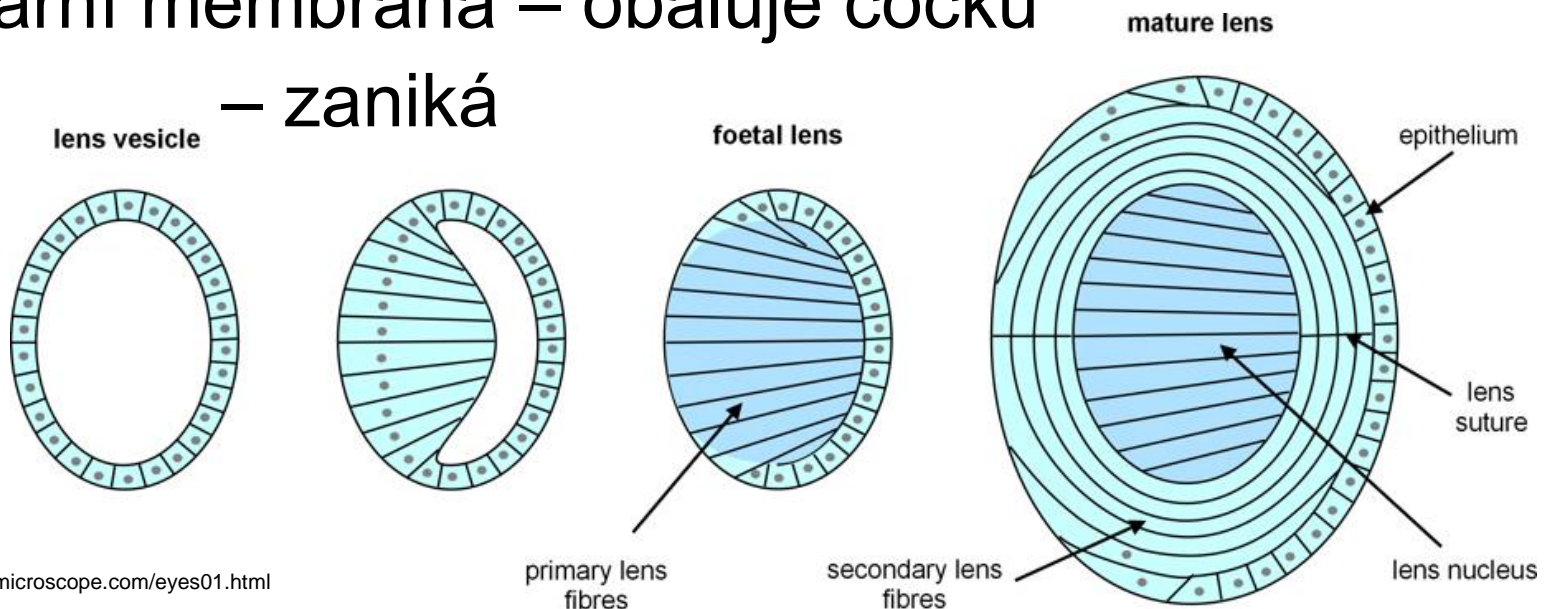


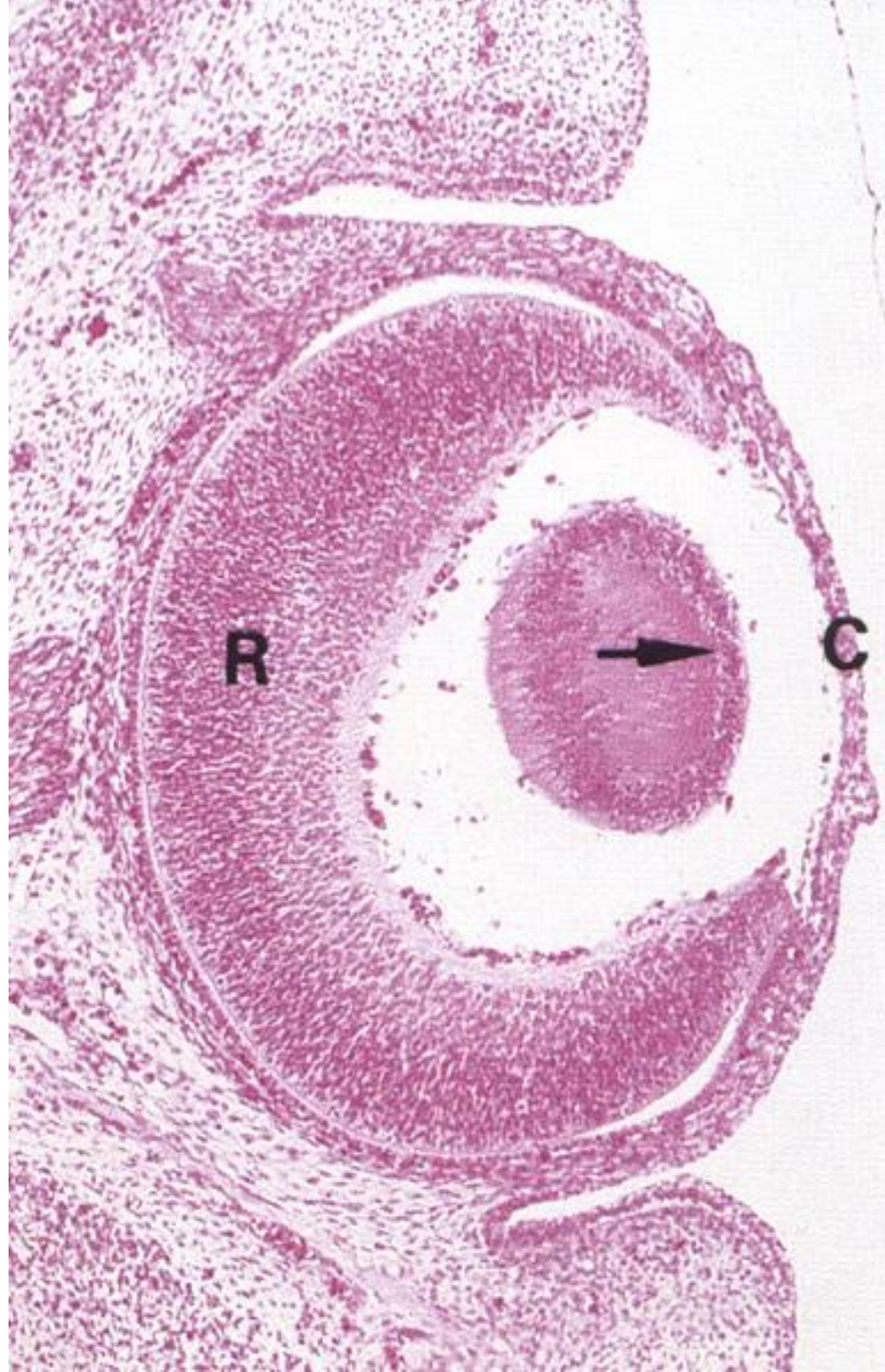

**Figure 17.4.** Scanning electron micrographs of sections through the eyes of mouse embryos at stages equivalent to (A) 6 weeks and (B) 7 weeks in the human. A. The

# Vývoj čočky

- vzniká z čočkového váčku
  - přední stěna se nemění = přední epitel
  - zadní stěna – buňky se prodlužují až zaniká lumen
    - vznik primárních vláken
    - sekundární vlákna – z bb. předního epitelu
  - capsula lentis – ztluštělá BL předního epitelu
- zásobována a. hyaloidea – zaniká
- pupilární membrána – obaluje čočku
  - zaniká



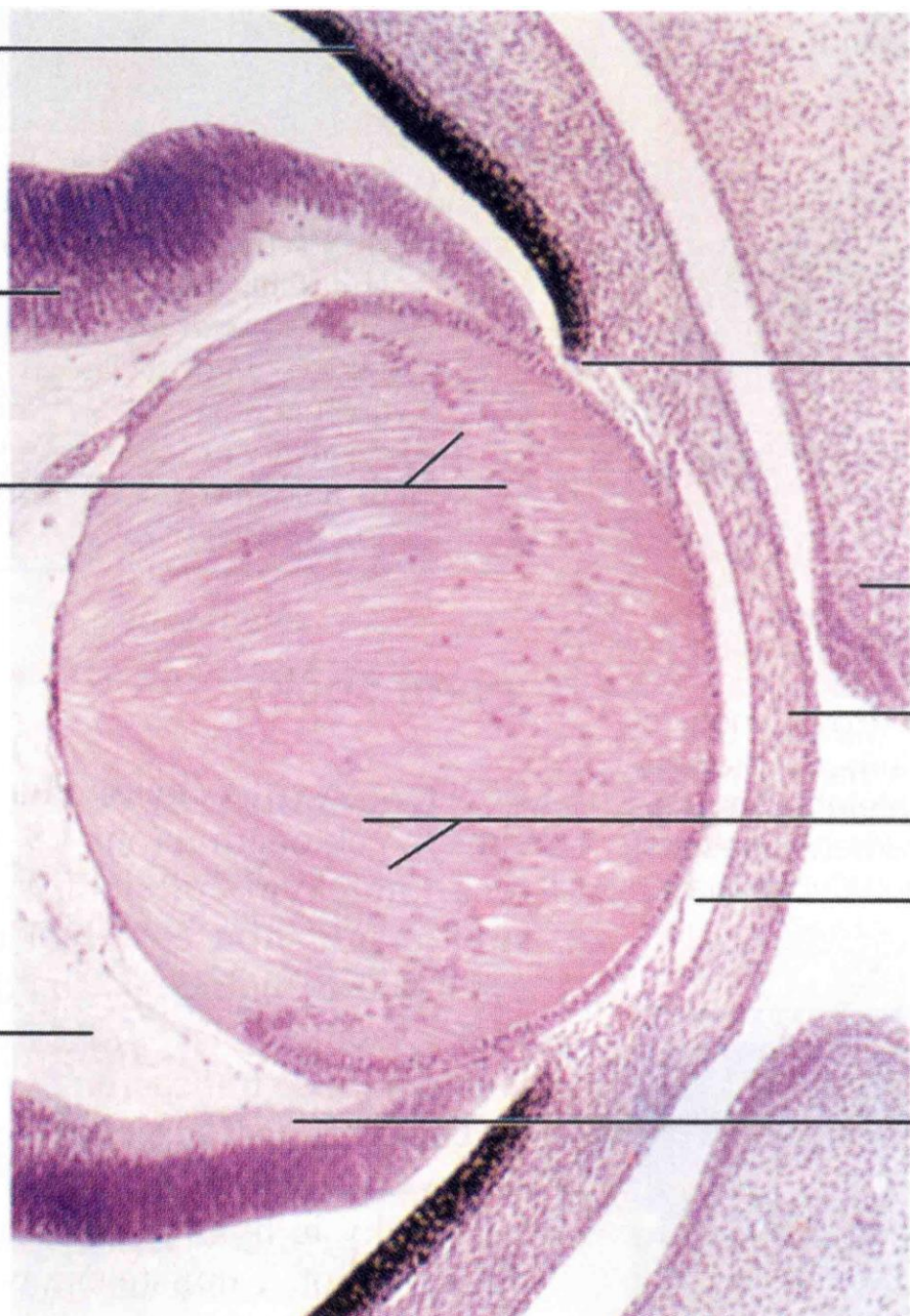

pigmentový  
epitel sítnice

nervová  
vrstva sítnice

jádra buněk  
ekvatoriální  
zóny čočky

sklivec



iris

oční víčko

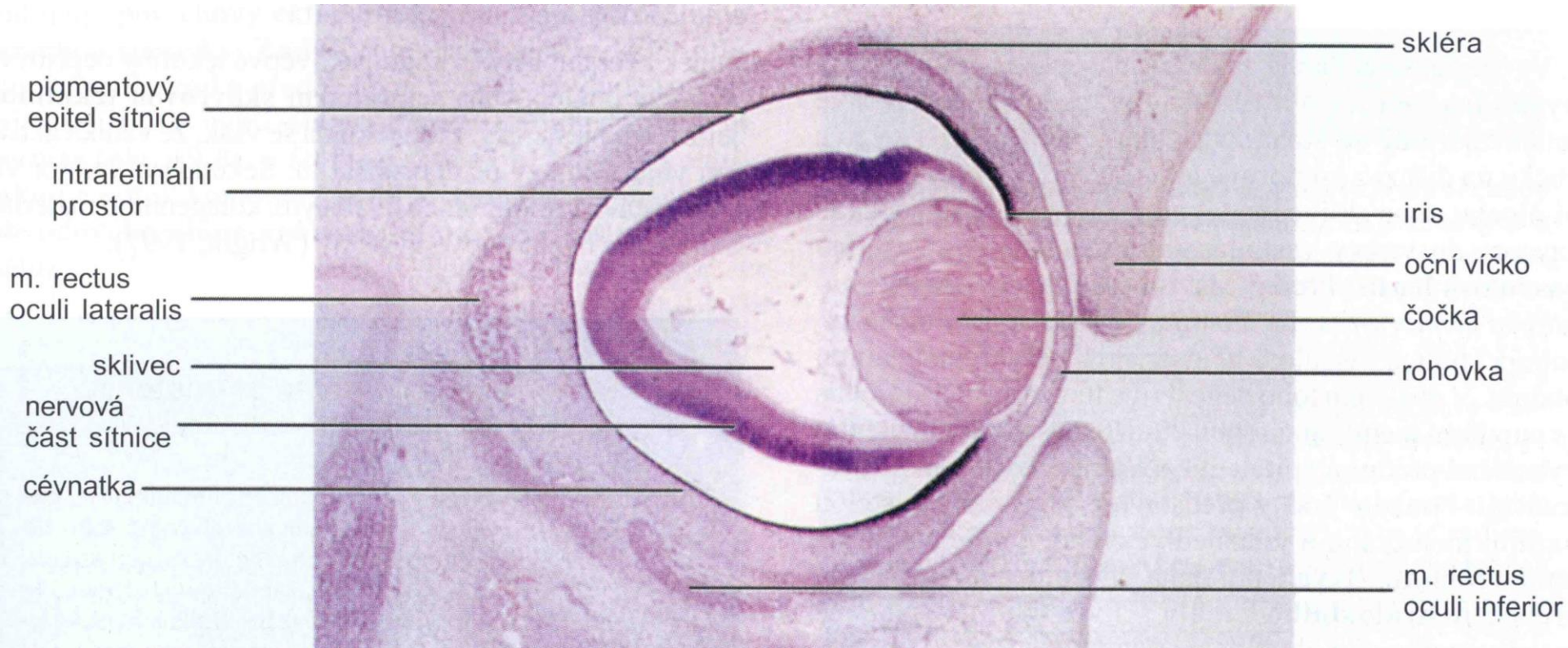rohovka

vlákna čočky

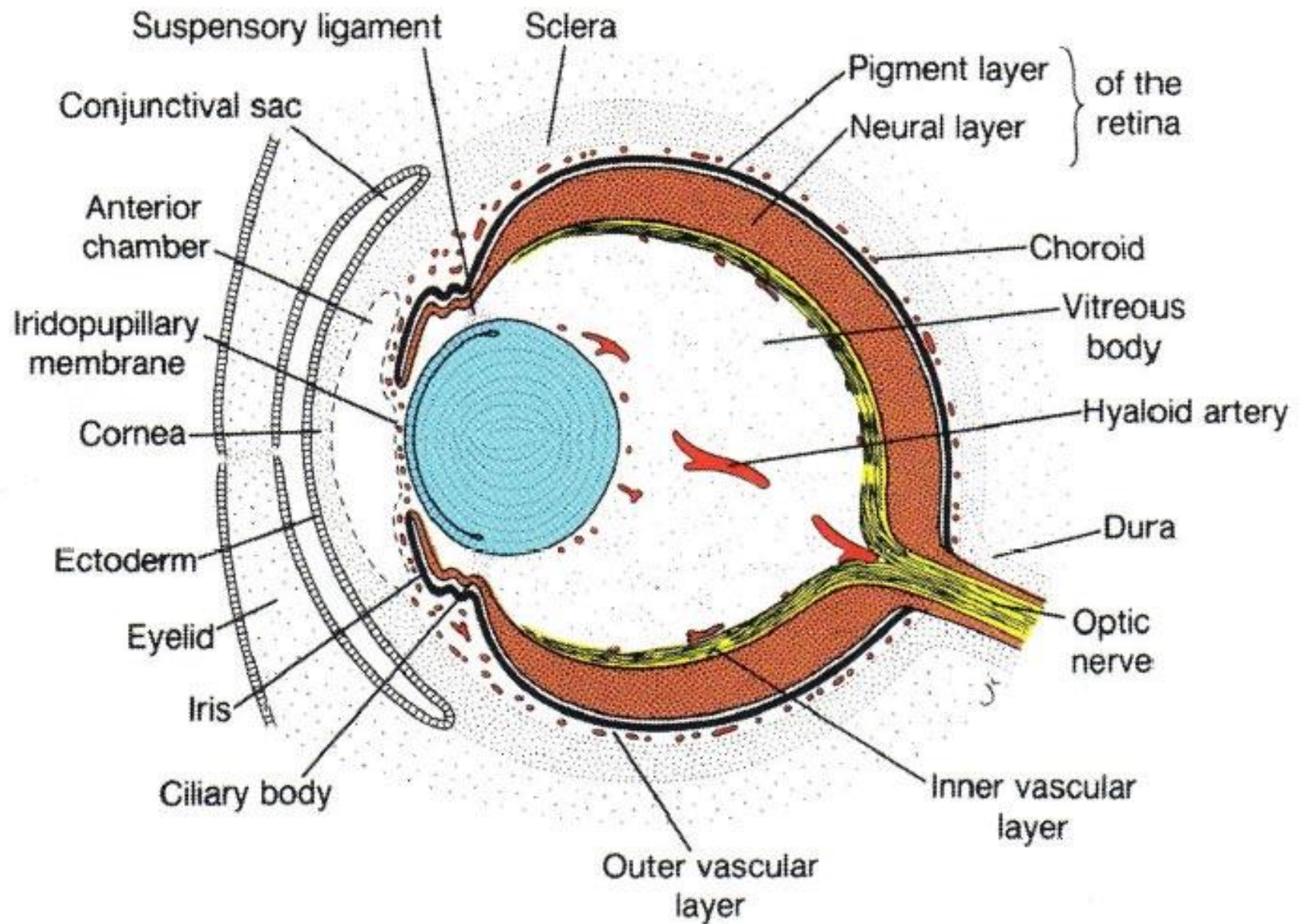
vyvíjející se přední ko-  
mora

pars caeca retinae

56 dní



56 dní



**Figure 17.7.** Section through the eye of a 15-week fetus showing the anterior chamber, iridopupillary membrane, inner and outer vascular layers, choroid, and sclera.

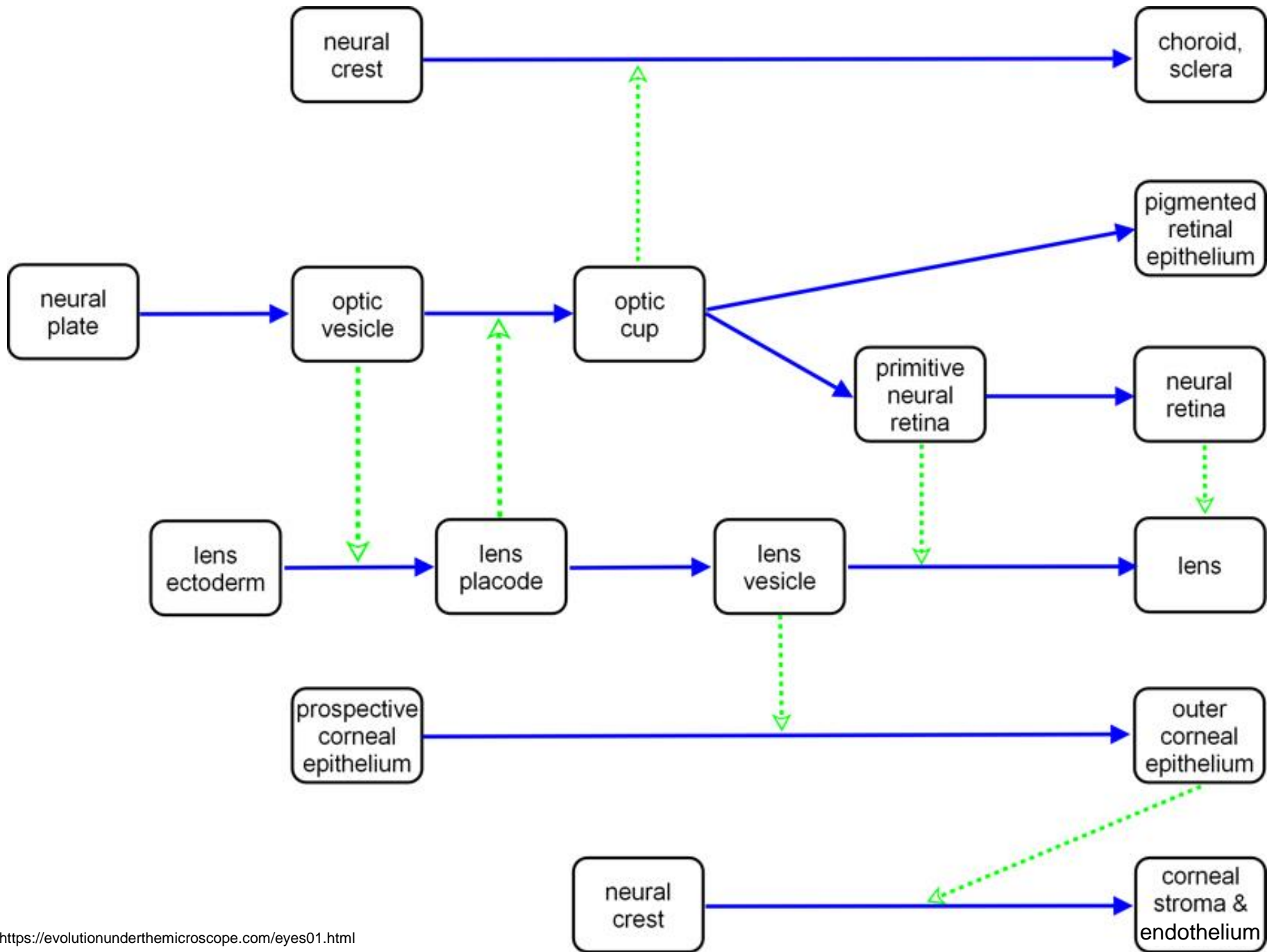
# Vývoj očních komor

- přední komora
  - štěrbina mezi základem čočky a rohovky
- zadní komora
  - štěrbina v očním pohárku po stranách čočky



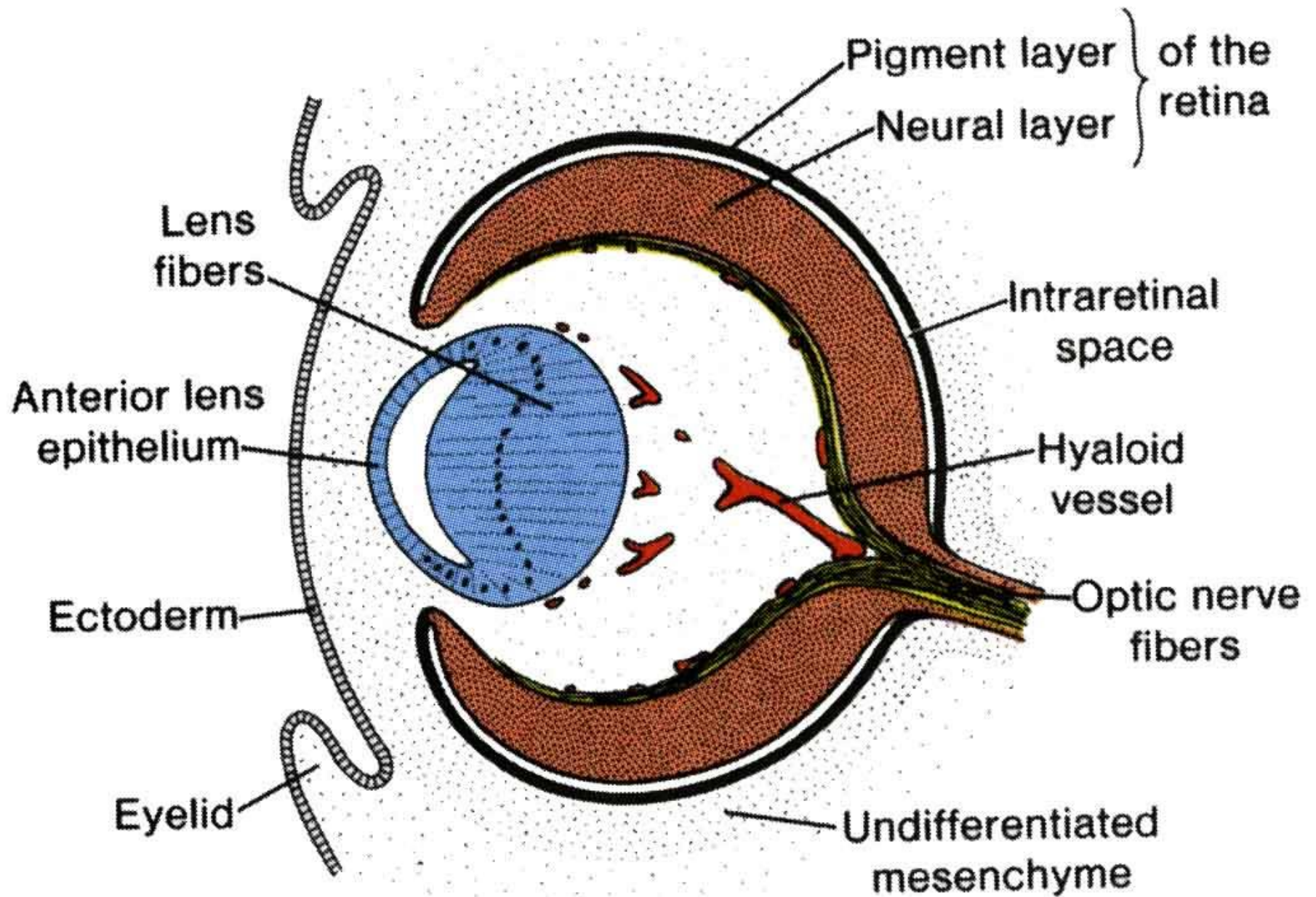
# Vývoj rohovky, cévnatky a bělimy

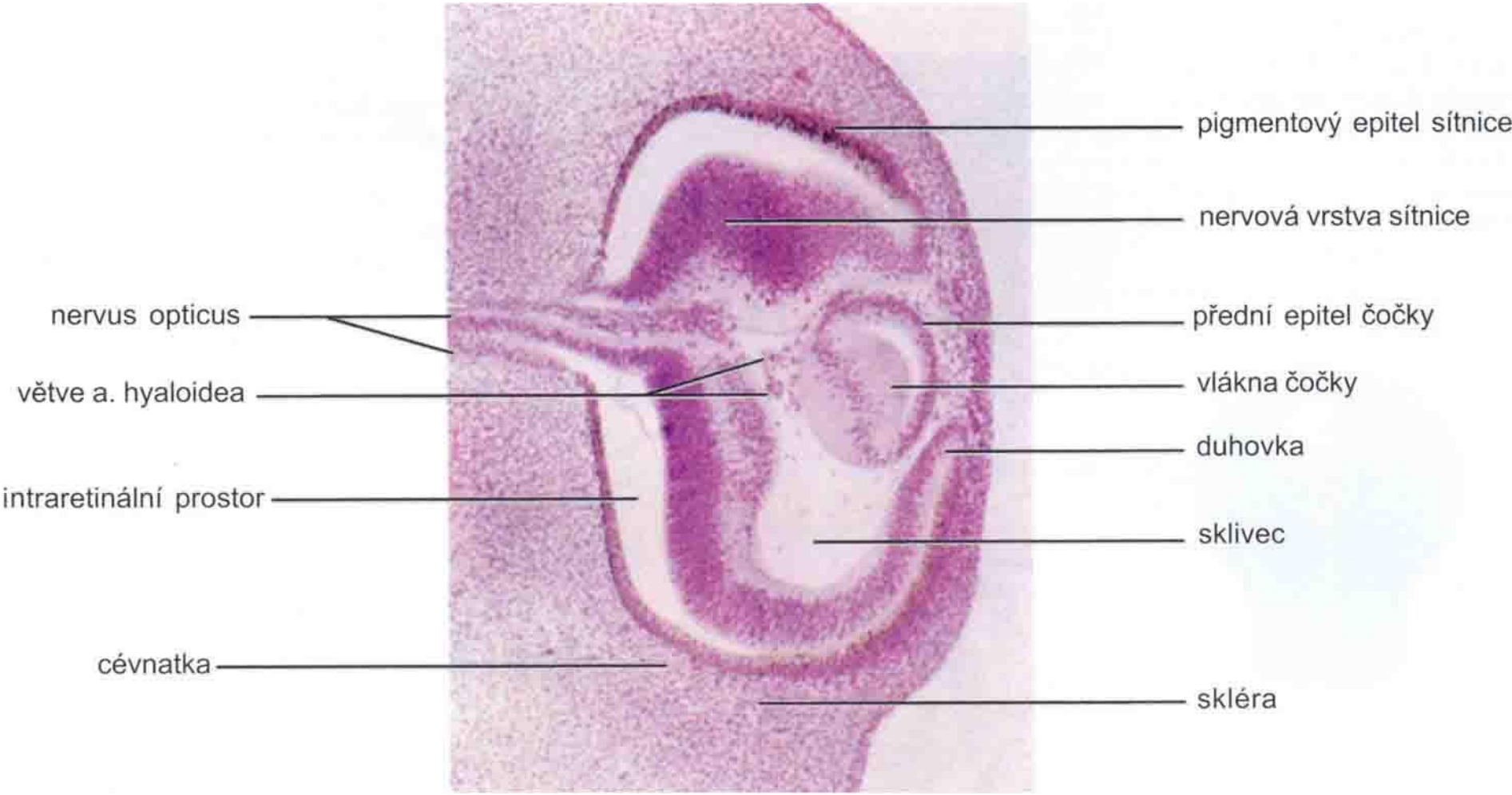
- rohovka
  - povrchový ektoderm
  - mezenchym
  - buňky neurální lišty
- cévnatka a bělima
  - okolní mezenchym



# Vývoj sítnice

- vznik z očního pohárku
- vnější vrstva – pigmentový epitel
- vnitřní vrstva – proliferuje v pars nervosa
- intraretinální prostor – postupně mizí
  
- inverse sítnice

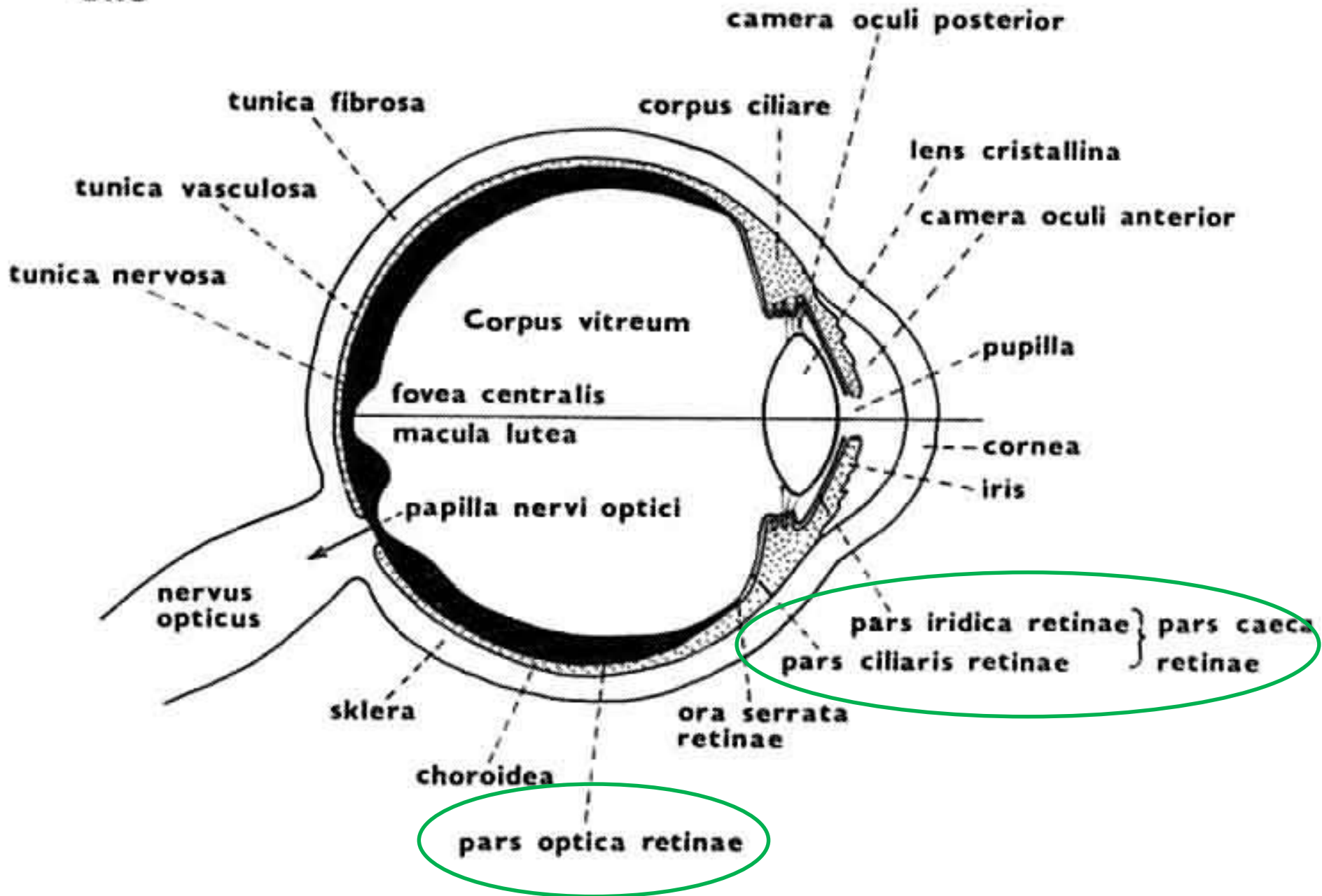




44 dní

Tunica nervosa (sítnice, retina)

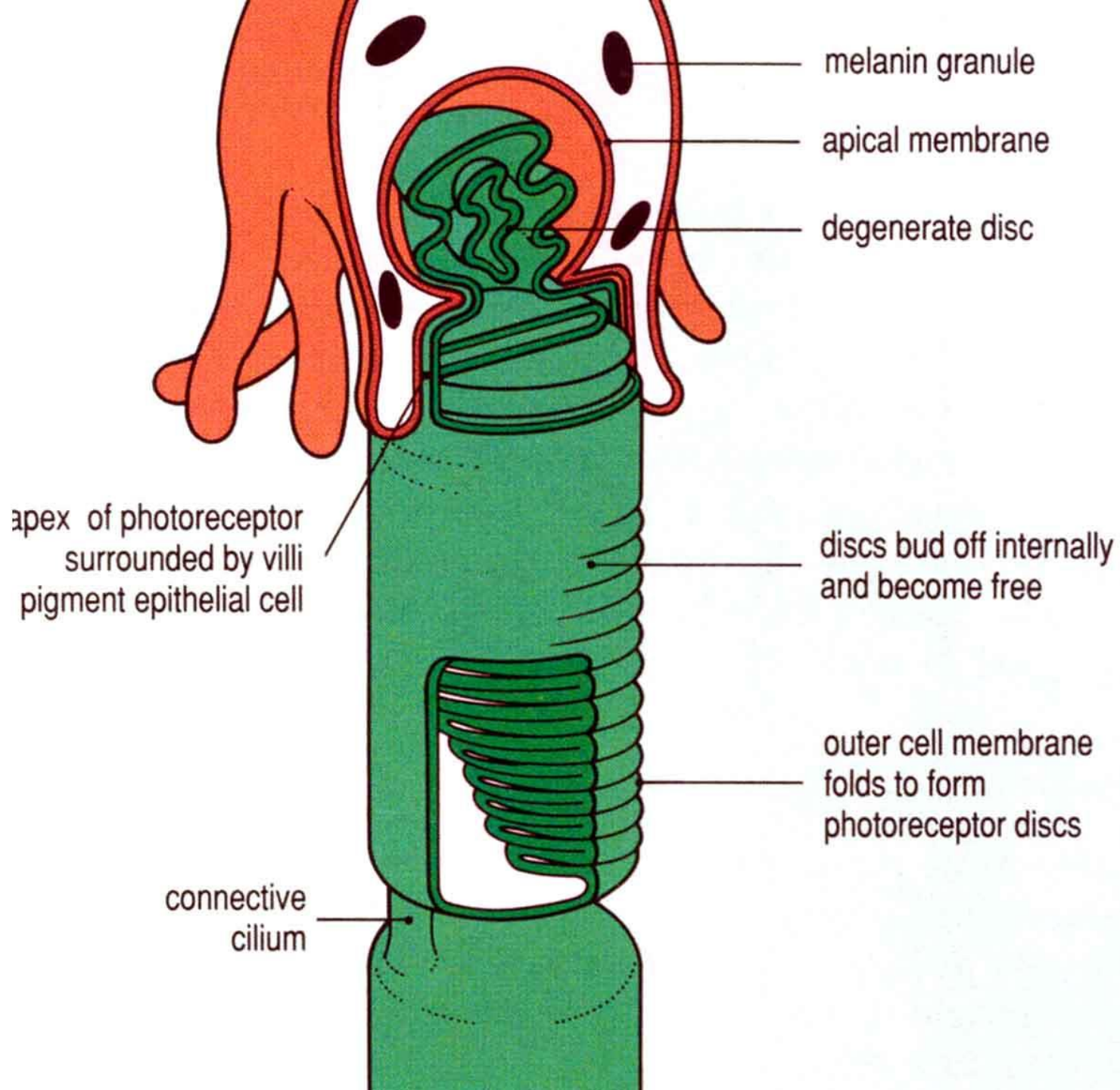
# OKO



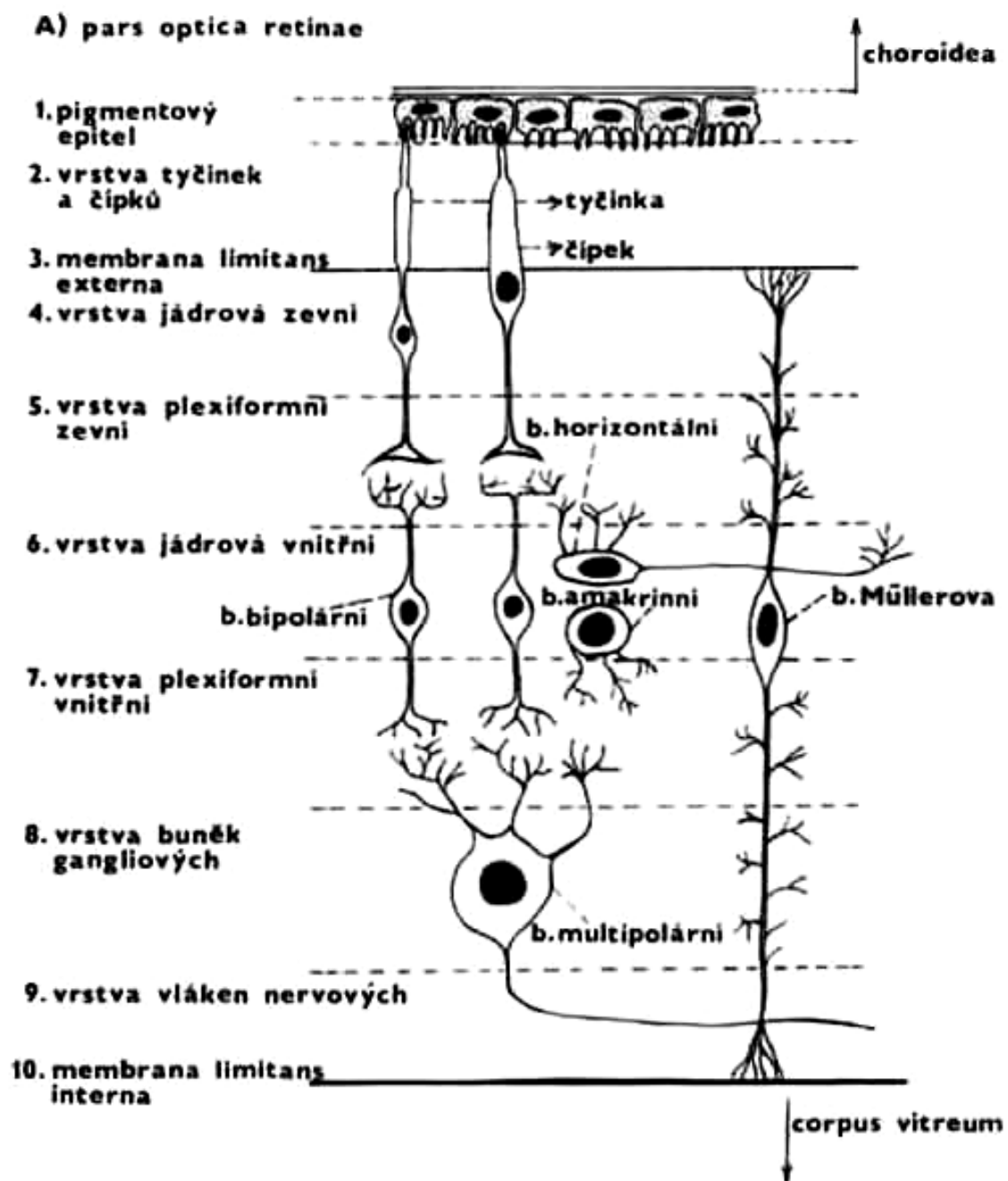
# Tunica interna (nervosa) = Sítnice = Retina

- pars caeca
  - pars iridica (2 vrstvy – melanin; musculus dilatator pupillae – myofilamenta)
  - pars ciliaris (2 vrstvy – melanin; humor aquosus)
- ora serrata
- pars optica – 10 vrstev
  - pigmentová část
  - senzorická část



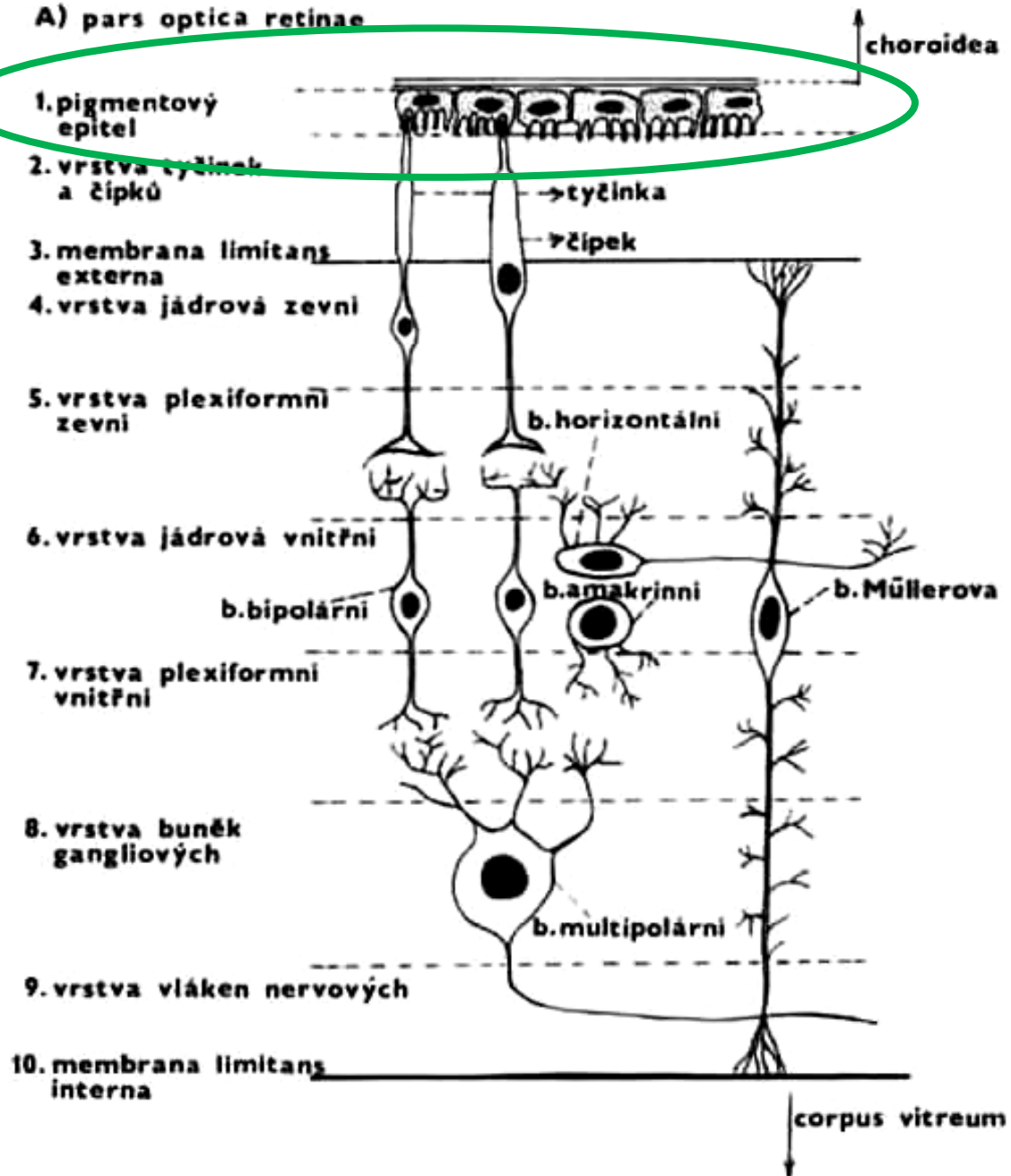


# RETINA



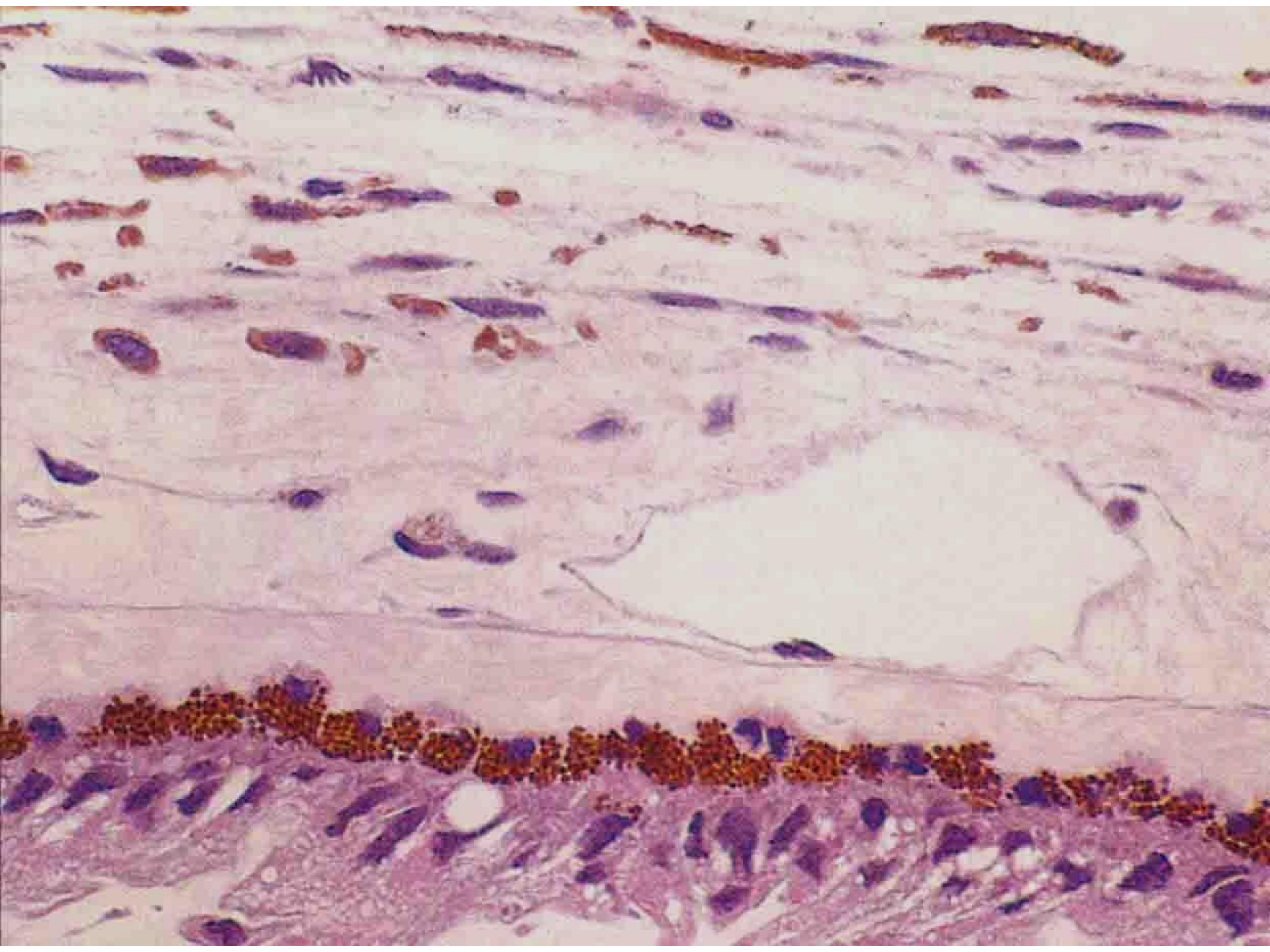
# RETINA

## A) pars optica retinae



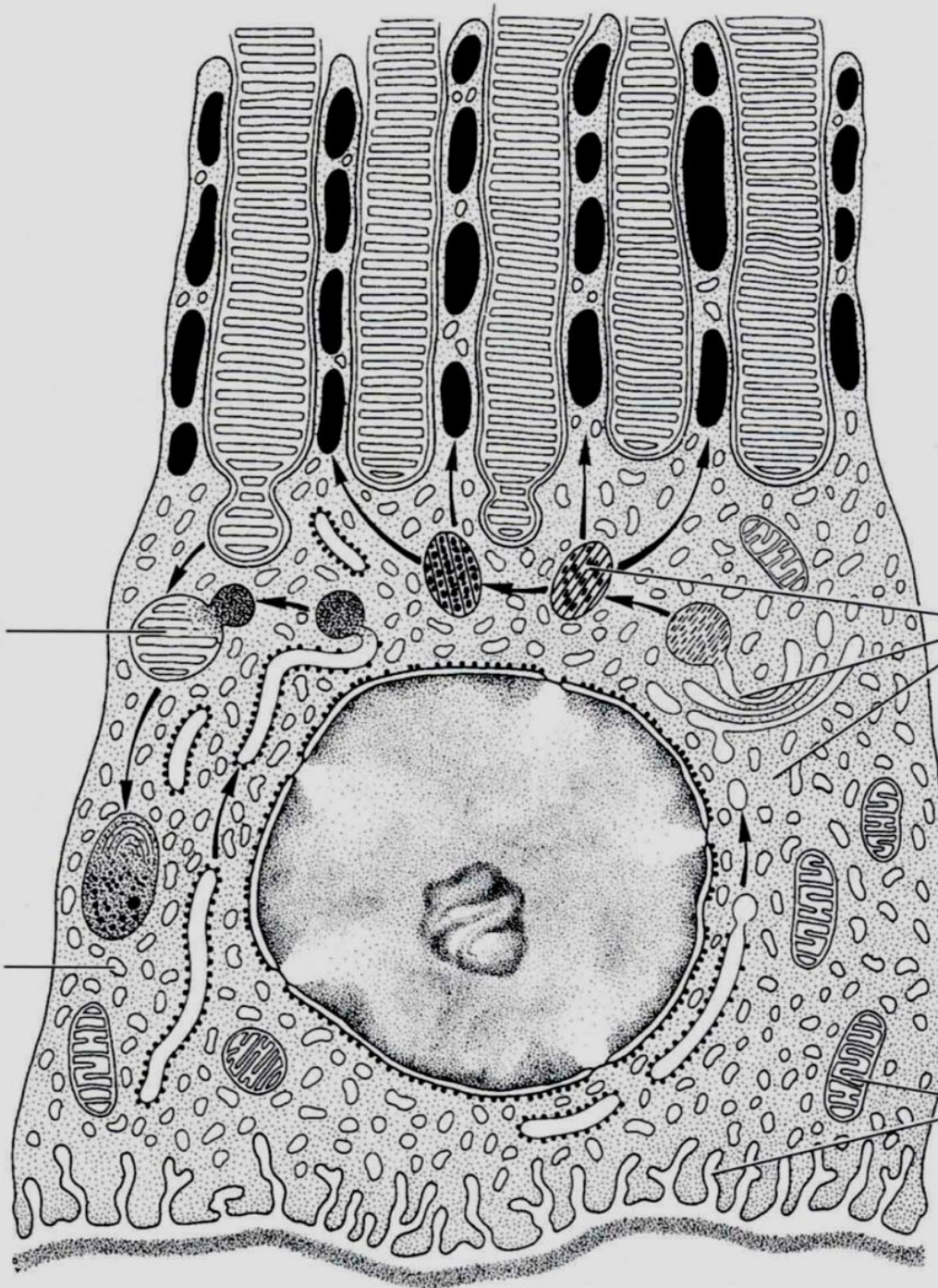
# Sítnice – pigmentová část

- *stratum pigmentosum*
- jednovrstevný kubický epitel na bazální lamině  
= Bruchova membrána
- buňky spojeny těsnými spojeními
- apikální části obsahují melaninová granula
- mikroklky oddělují vnější segmenty světločivných buněk
- interfotoreceptorová matrix (IRBP)
- *výživa buněk, obnova fotopigmentu, degradace membranózních disků, bariéra „krev-sítnice“*



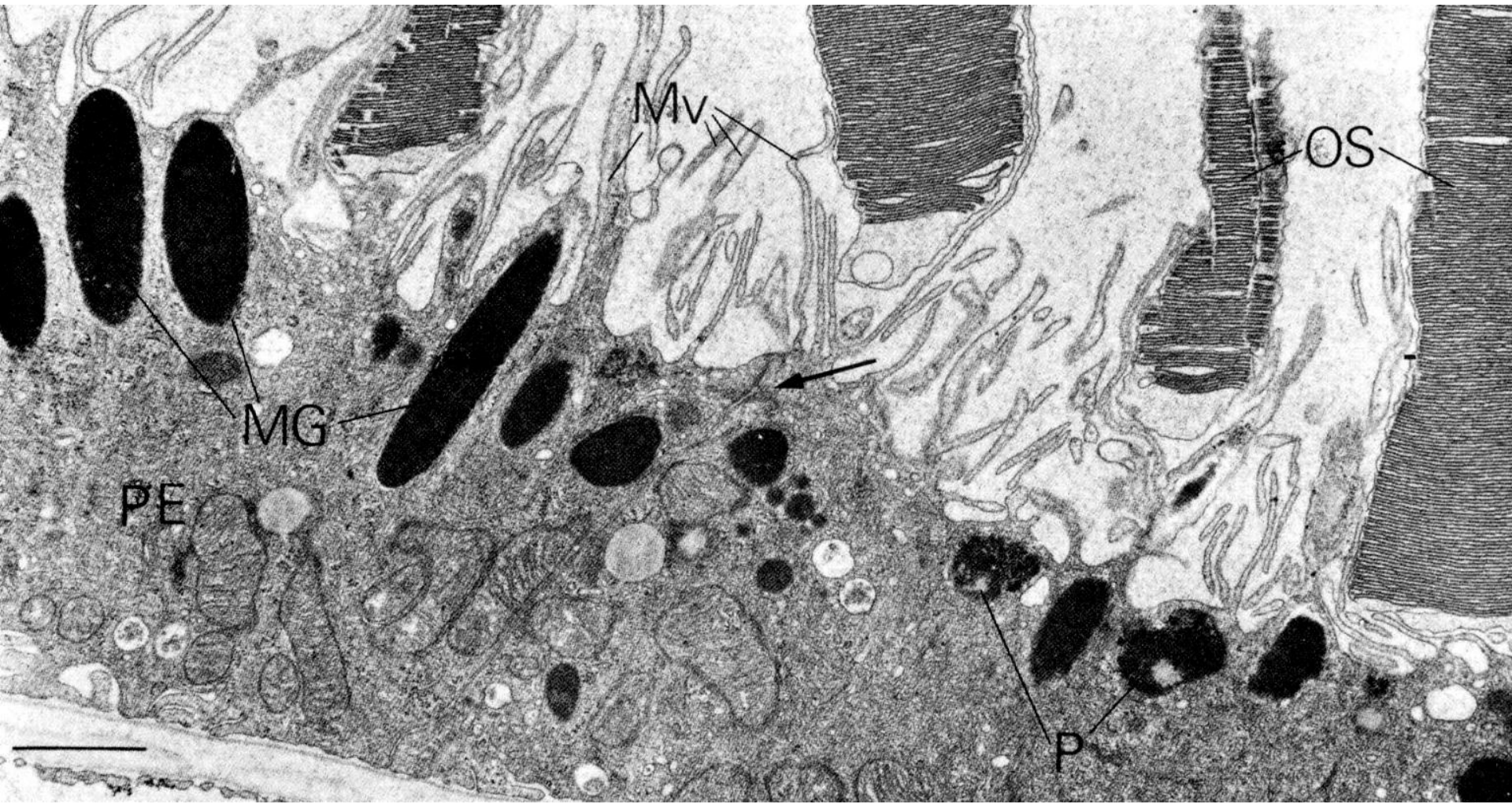
Digestion, by lysosomal enzymes, of photo-receptor fragments phagocytized by pigment epithelial cells.

Vitamin A transport and esterification in SER.



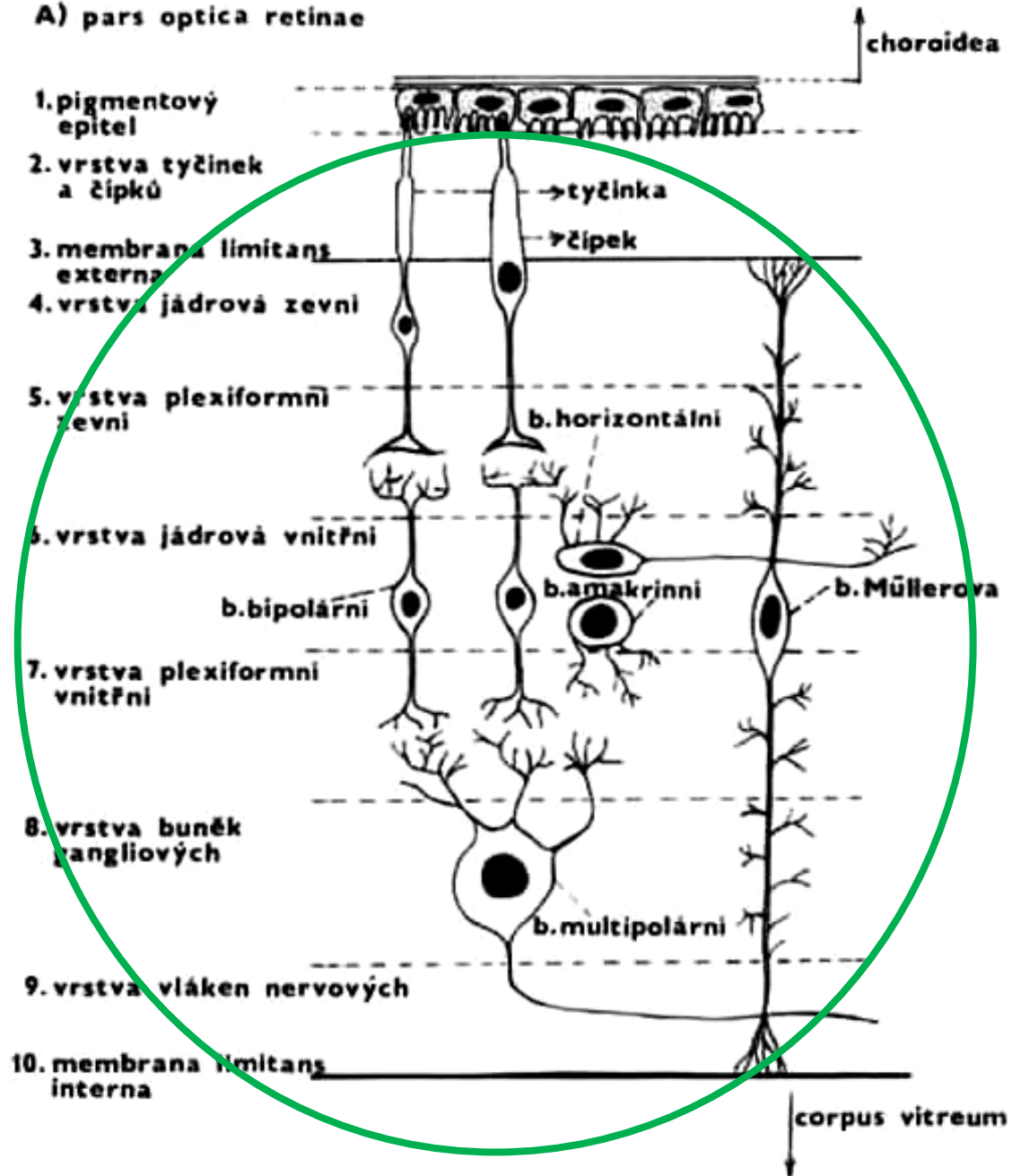
Synthesis of melanin by RER, Golgi apparatus and melanosomes. Melanin absorbs light after it has sensitized the receptor.

Ion transport by mitochondria and membrane invaginations.



# RETINA

## A) pars optica retinae

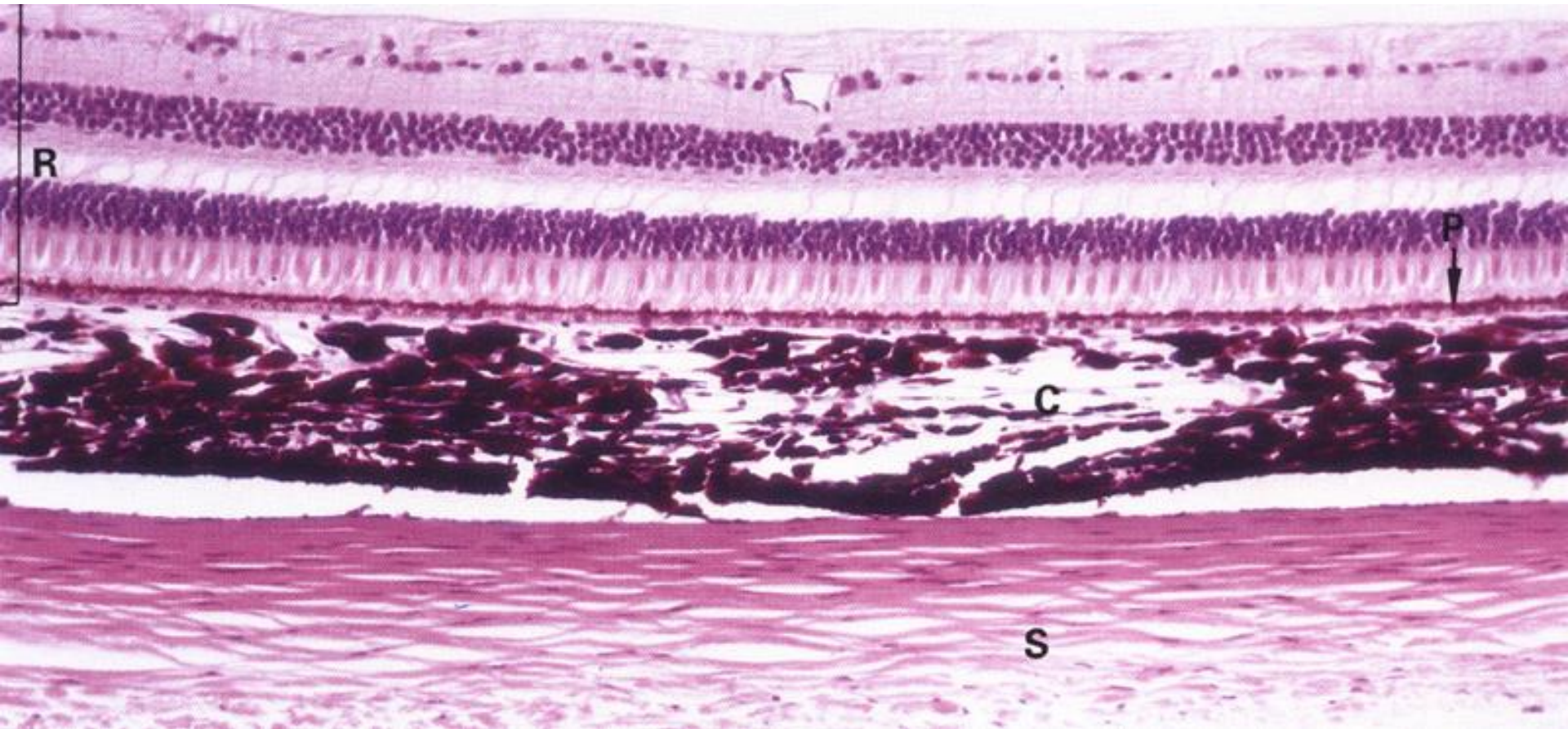




# Sítnice – senzorická část

- světločivné neurony
  - tyčinky a čípky
- převodní neurony
  - bipolární a ganglionové buňky
- asociační neurony
  - horizontální a amakrinní buňky
- podpůrné buňky (glie)
  - radiální gliální (Müllerovy) buňky

# Řez vrstvami stěny oční koule



# Vizuální fotorecepce – ciliární fotoreceptory

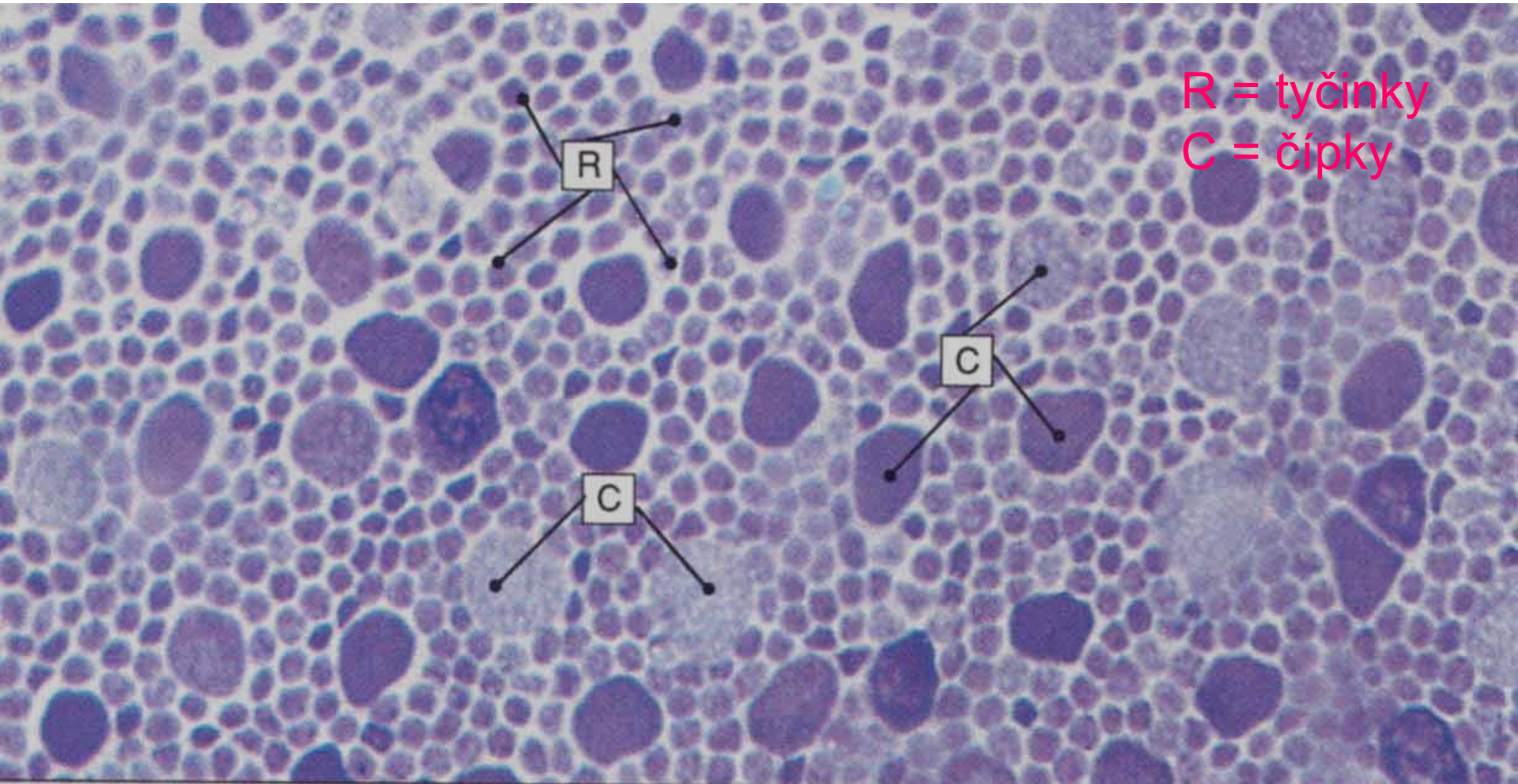
tyčinky - rhodopsin (zrakový purpur)

čípky - iodopsin, 3 formy

430 nm - fialová

530 nm - modrozelená

560 nm - žlutozelená

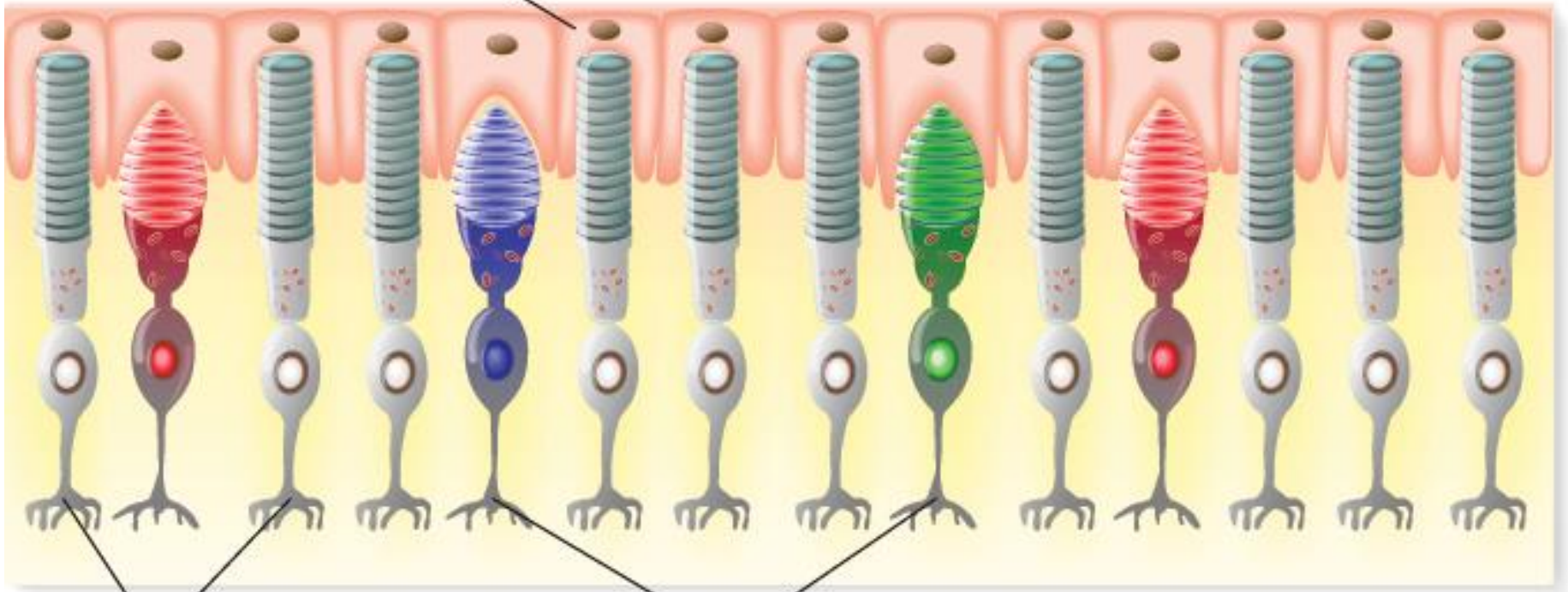


R = tyčinky

C = čípky

# The Eyes' Photoreceptors

Pigment epithelium



Rod

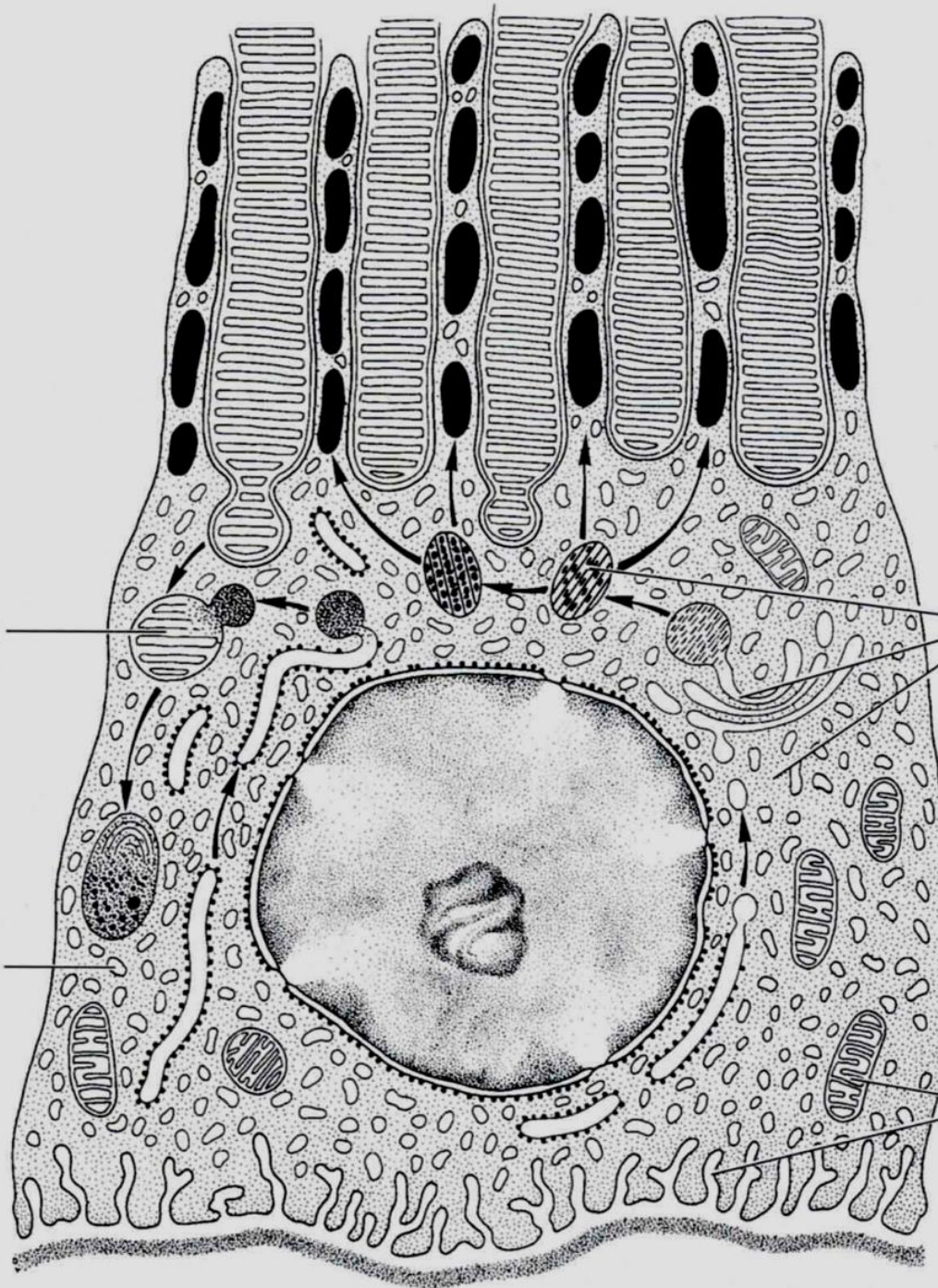
130 mil.

Cone

7 mil.

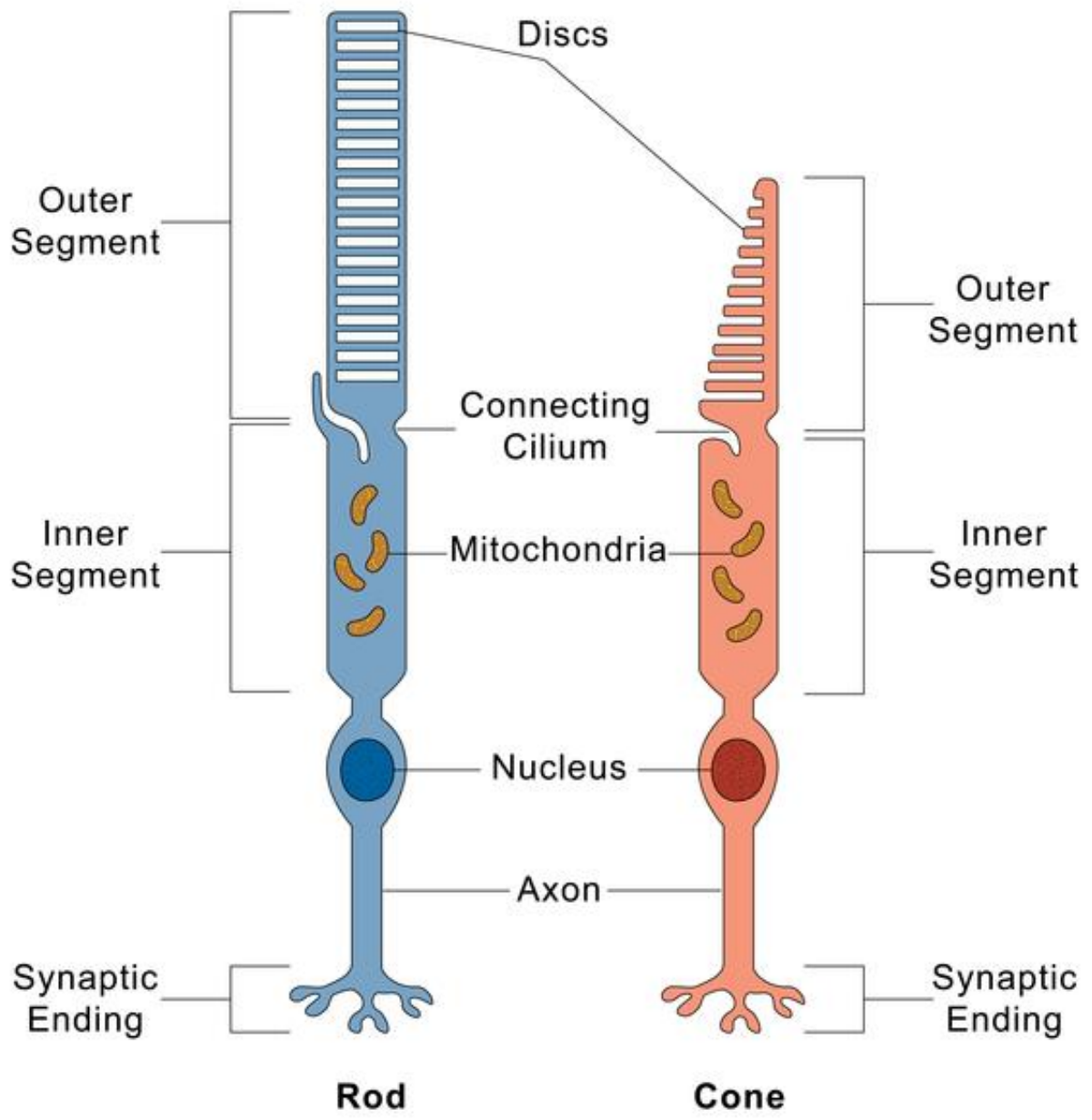
Digestion, by lysosomal enzymes, of photo-receptor fragments phagocytized by pigment epithelial cells.

Vitamin A transport and esterification in SER.



Synthesis of melanin by RER, Golgi apparatus and melanosomes. Melanin absorbs light after it has sensitized the receptor.

Ion transport by mitochondria and membrane invaginations.



# Tyčinka Čípek

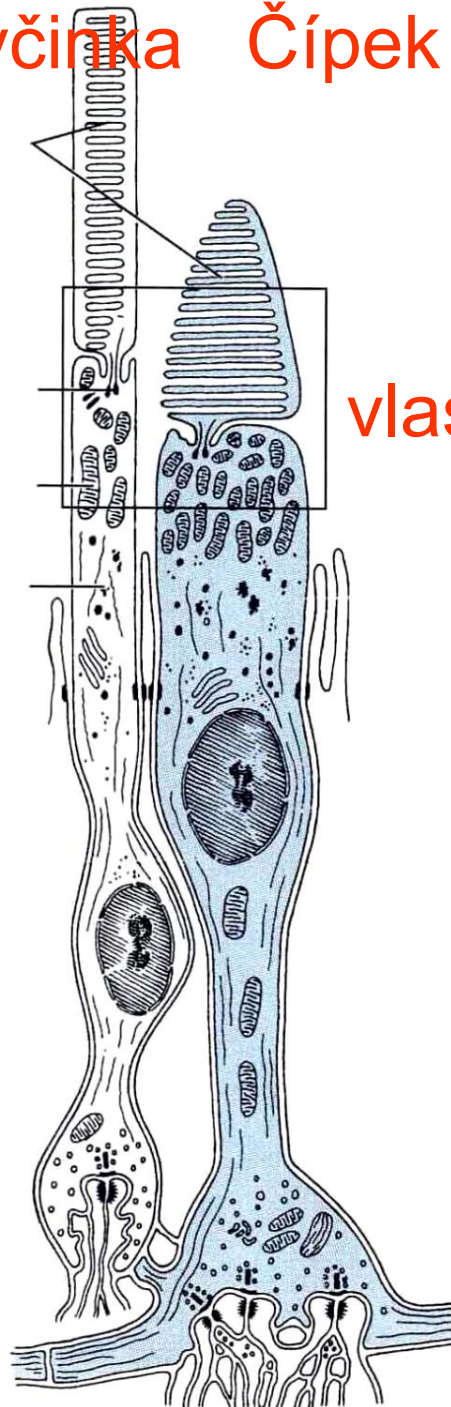
zevní segment

konstrikce

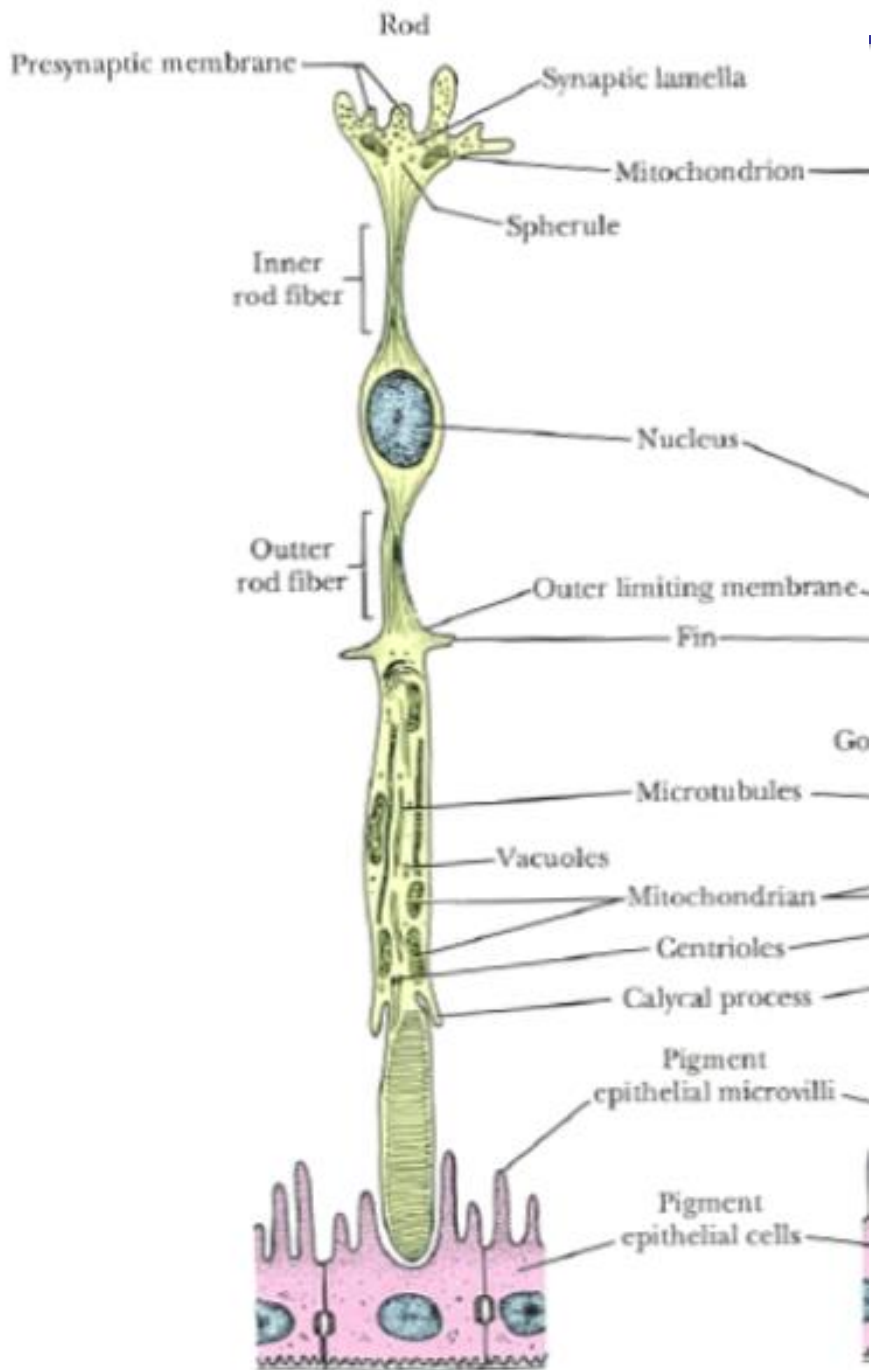
vnitřní segment

oblast jádra

oblast synapsí



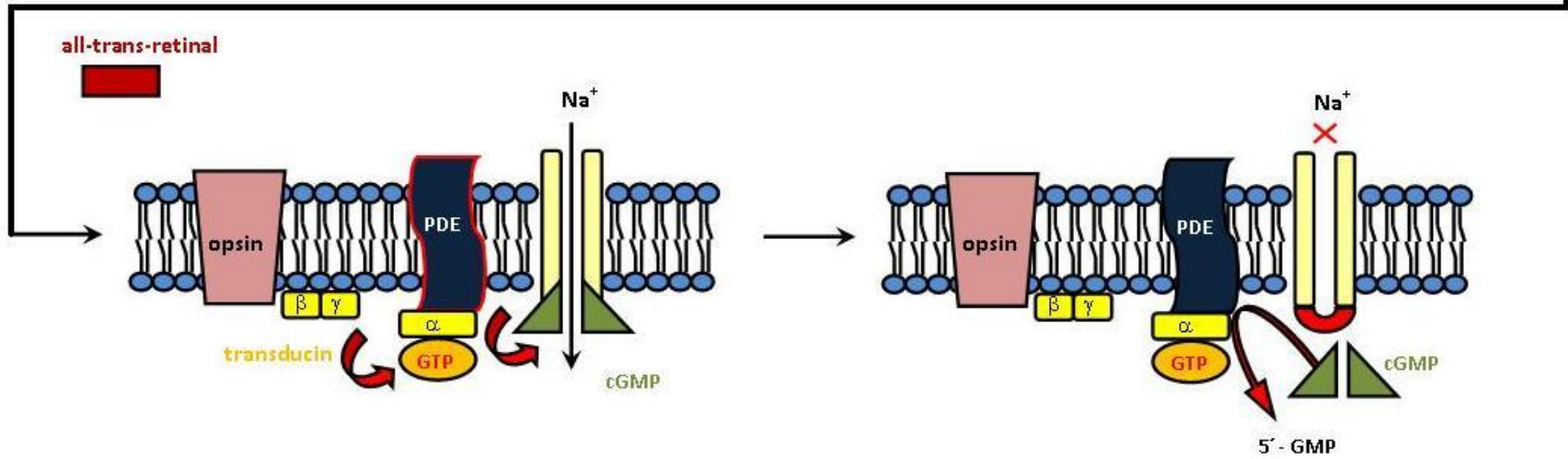
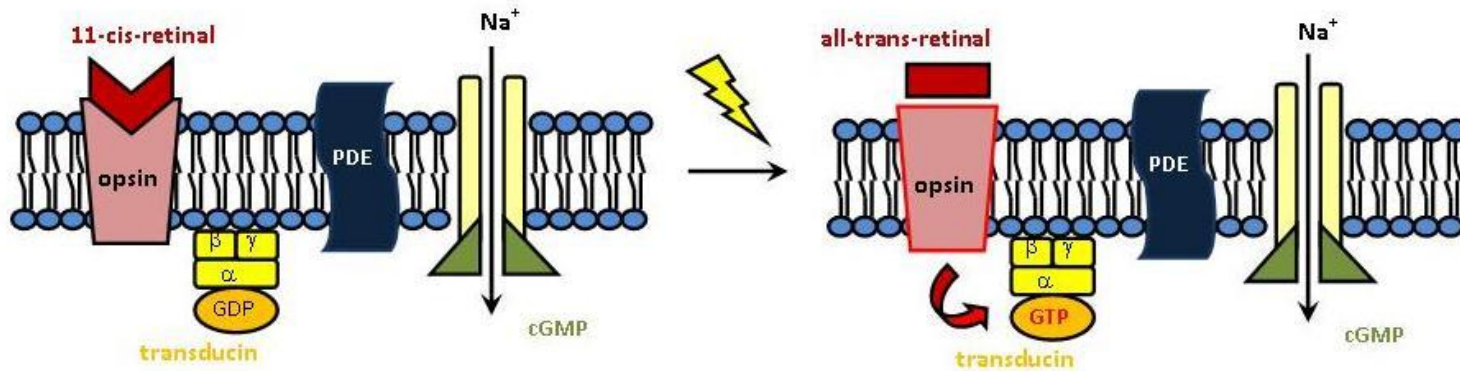
vlastní tyčinka (čípek)




# Tyčinky černobílé vidění

- tyčinka = *bacillum retinae*
- spherula – synaptické zakončení
- axonální výběžek
- jádro
- vnitřní segment
  - GA, ER, MIT; syntéza ATP a rhodopsinu
  - myoideum (glykogen) + ellipsoideum (mitochondrie)
- můstek – pozměněná řasinka
- vnější segment
  - membranózní disky s ftopigmentem
  - migrují zevně, až se uvolní





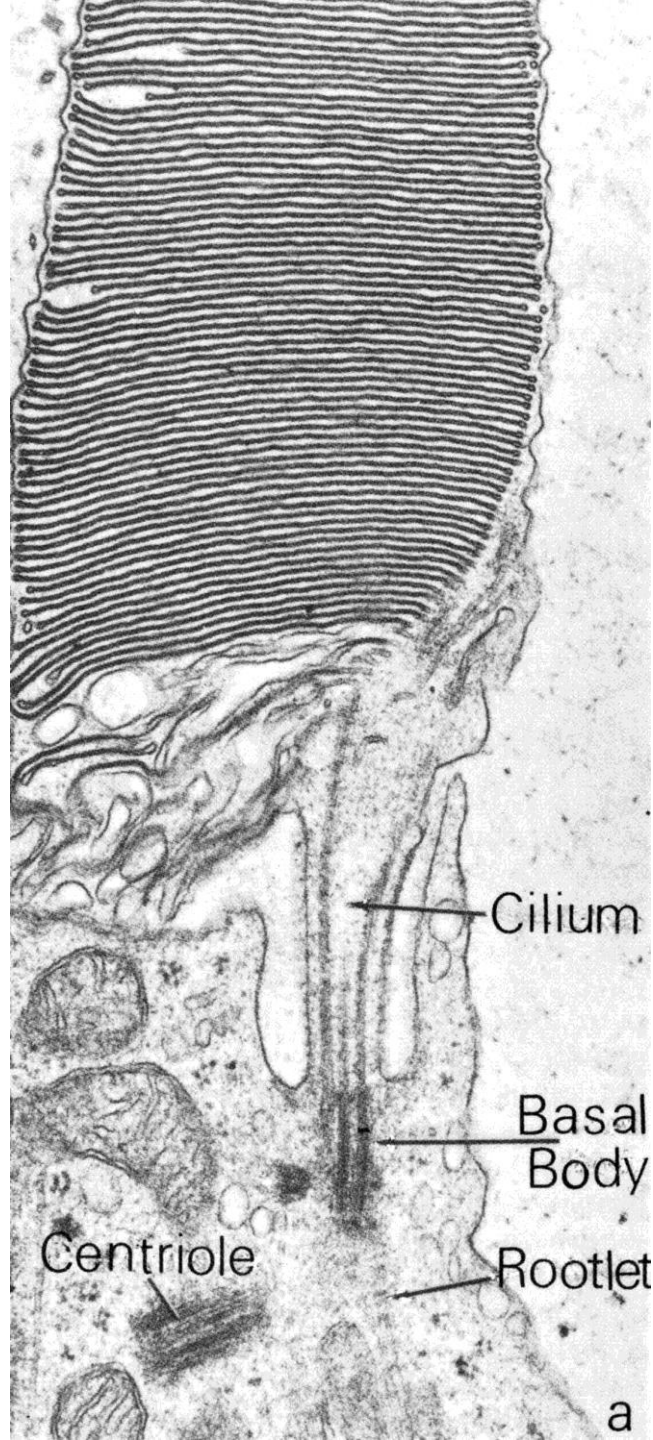
# Tyčinka



zevní segment

konstrikce (ciliární aparát)

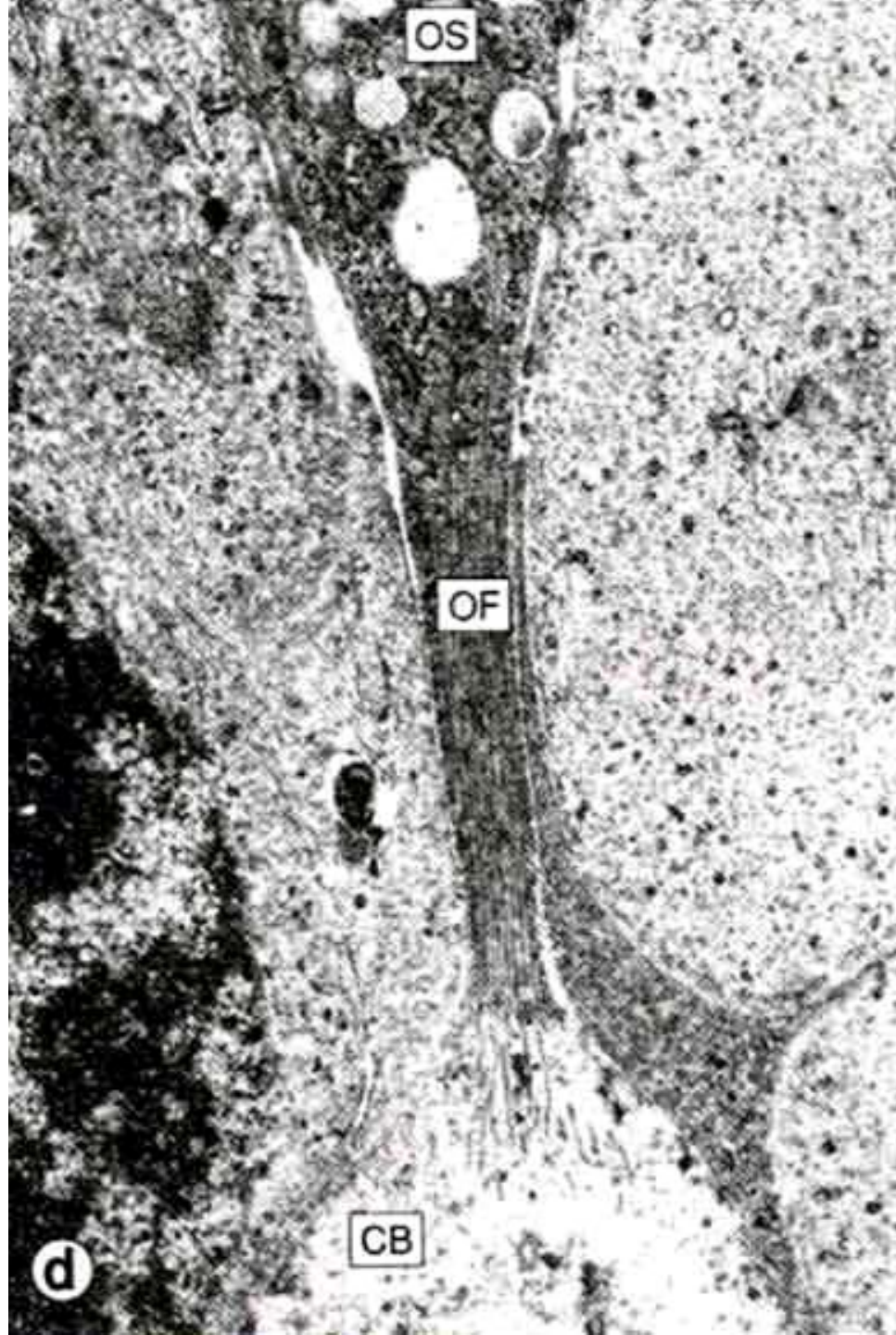vnitřní segment



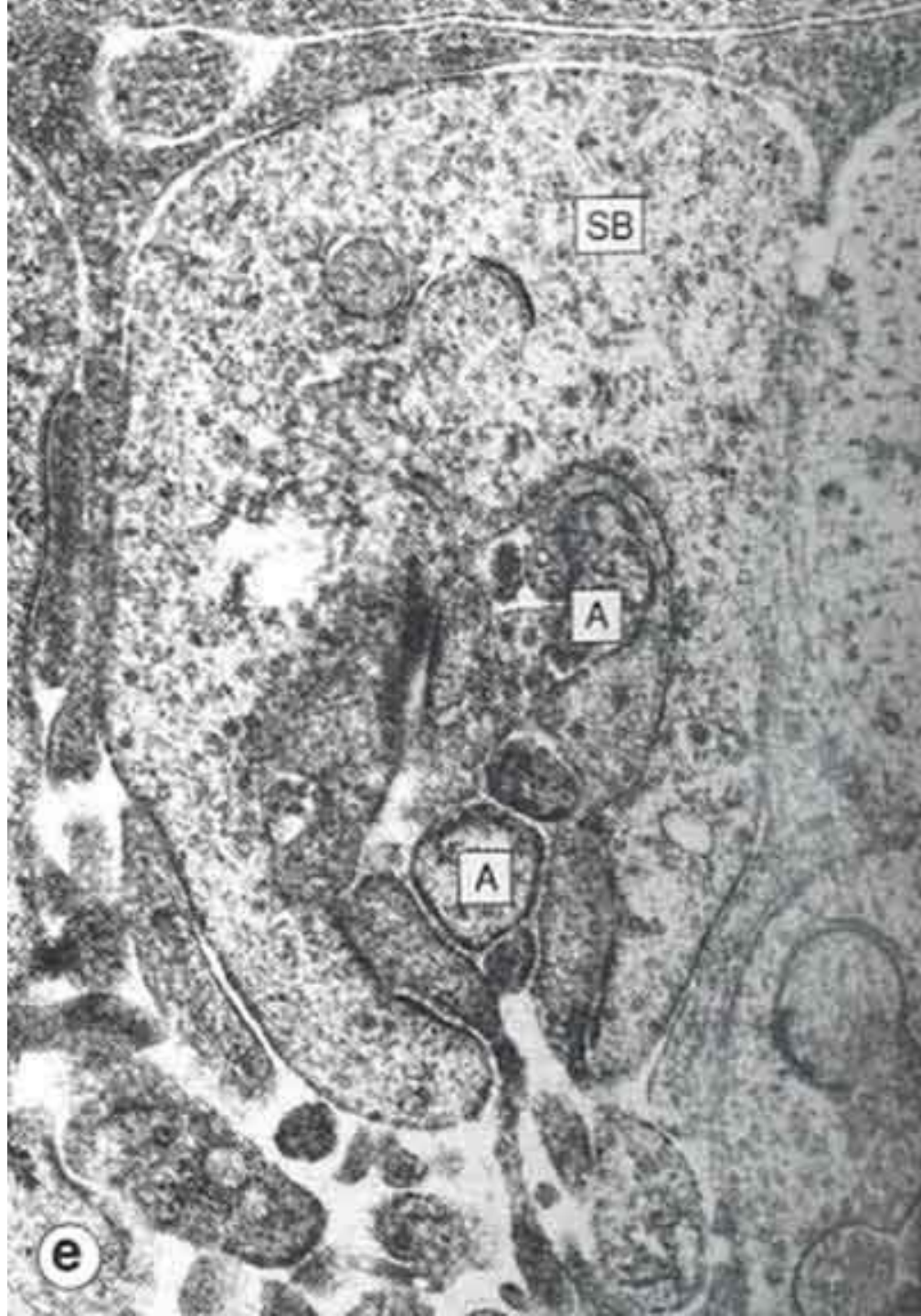
vnitřní segment

zúžená část vnitřního  
segmentu

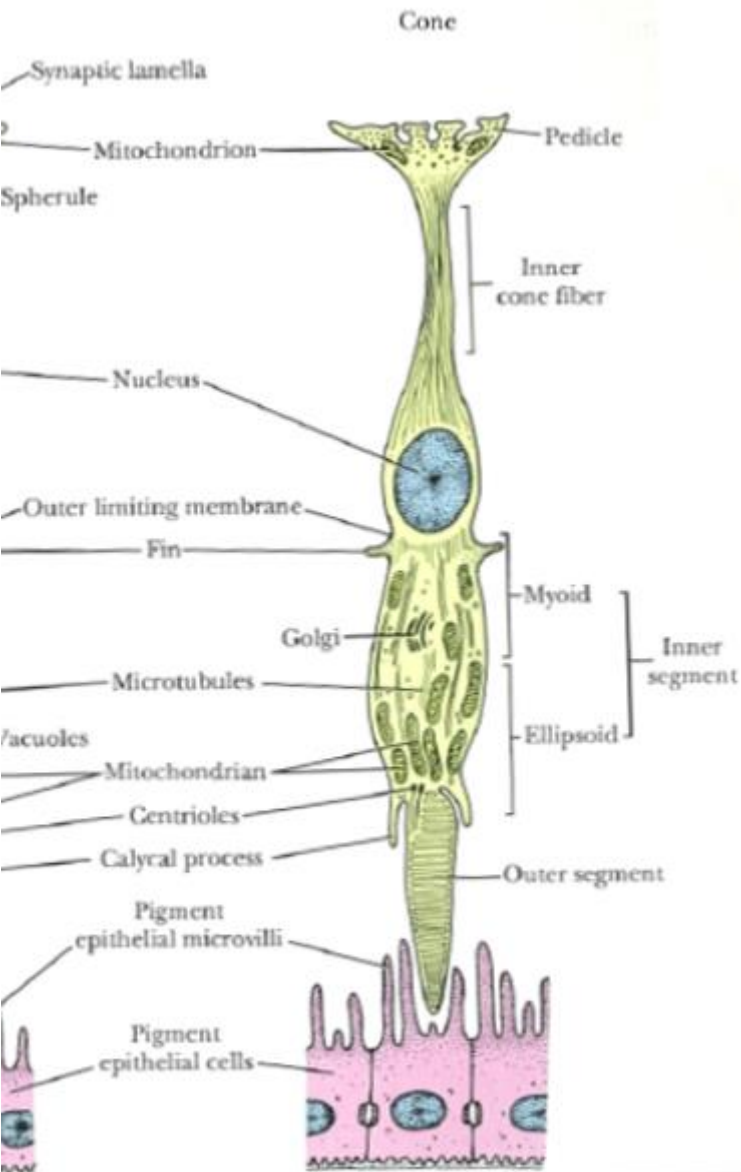
oblast jádra



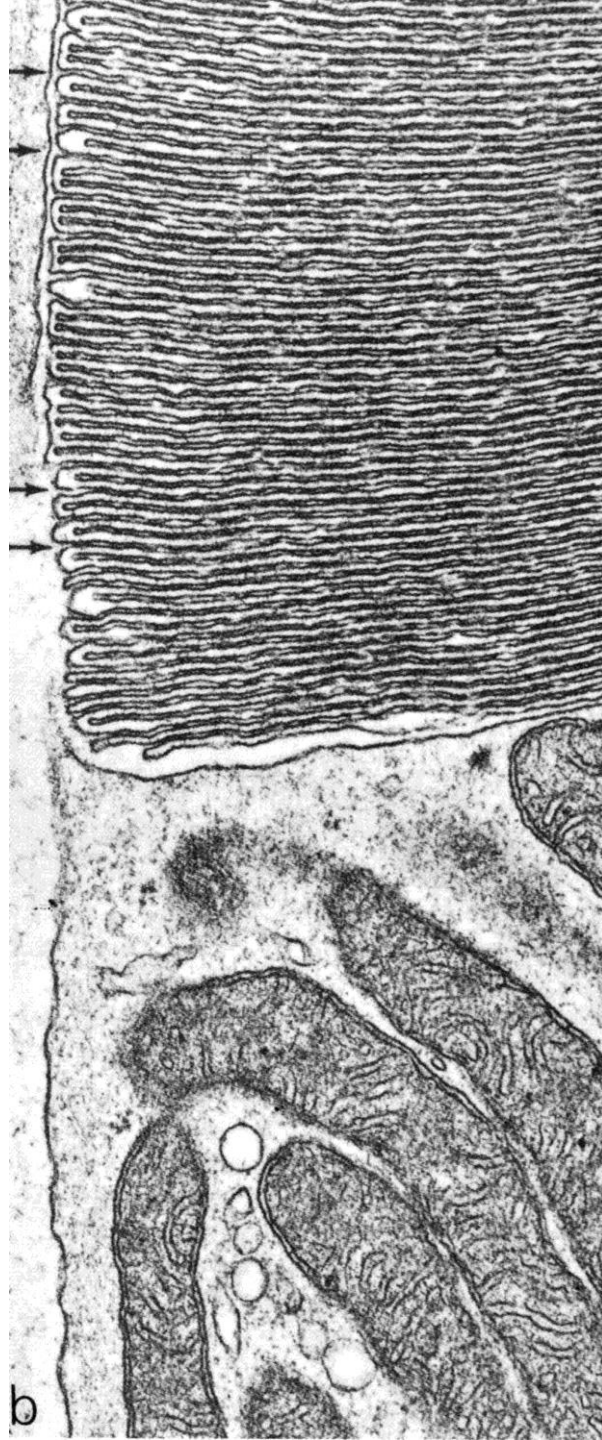
oblast synapsí



# Čípky



- čípek = *conus retinae*
- synaptická nožka (*pes terminalis*)
- ftopigment je iodopsin
- vnější segment
  - membranózní disky s ftopigmentem
    - komunikují s okolím
- *barevné vidění* – tři typy čípků – podle vlnové délky
  - „modré“ – 420 nm – typ S
  - „zelené“ – 535 nm – typ M
  - „červené“ – 565 nm – typ L





S M L

NORMAL VISION



S x L

DEUTERANOMALY



S M x

PROTANOPIA



x M L

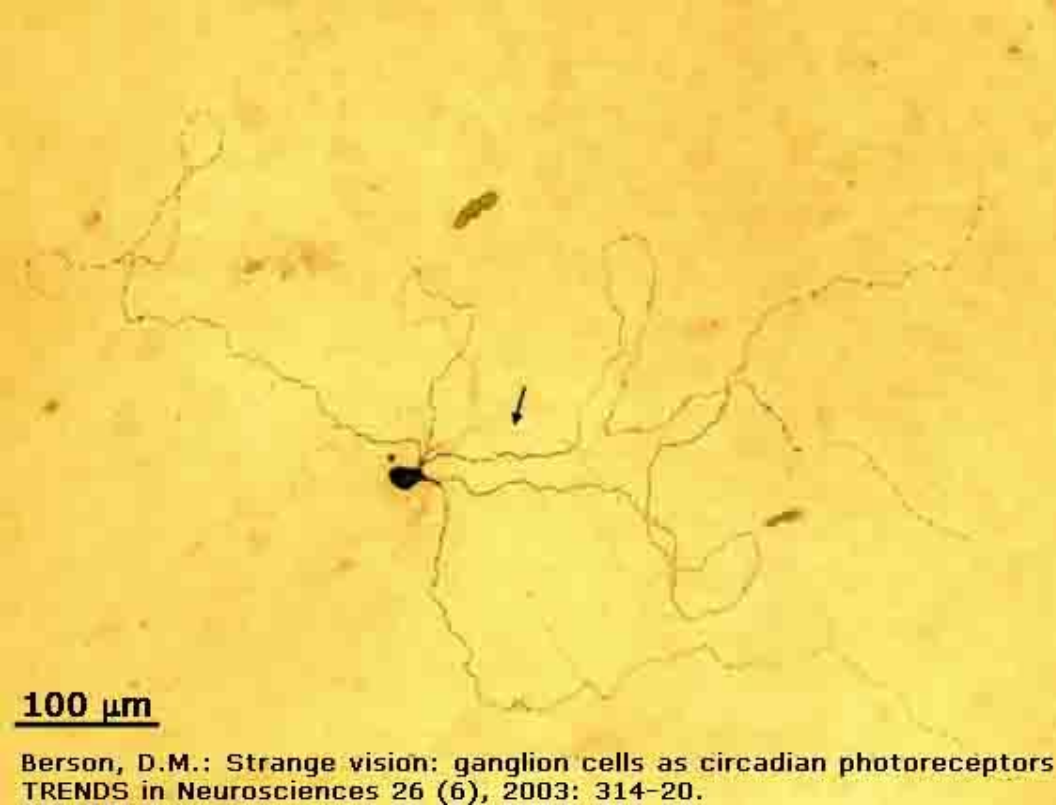
TRITANOPIA





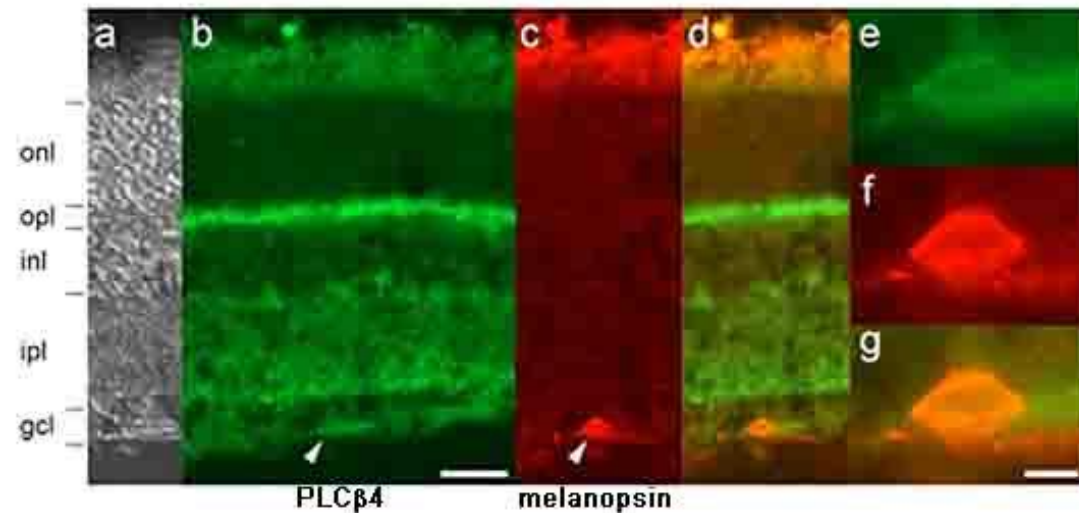
# Nevizuální fotorecepce

světlopřenášejí gangliové  
buňky - melanopsin

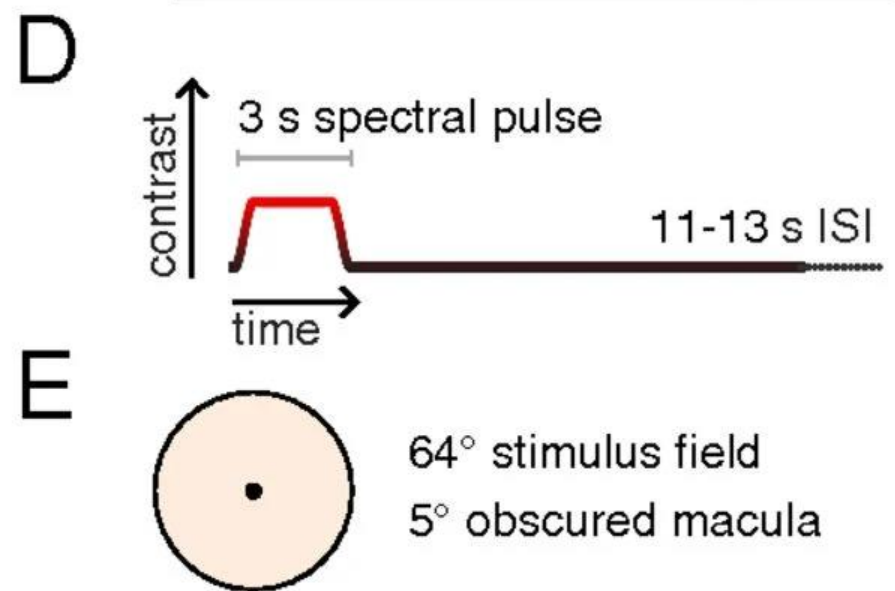
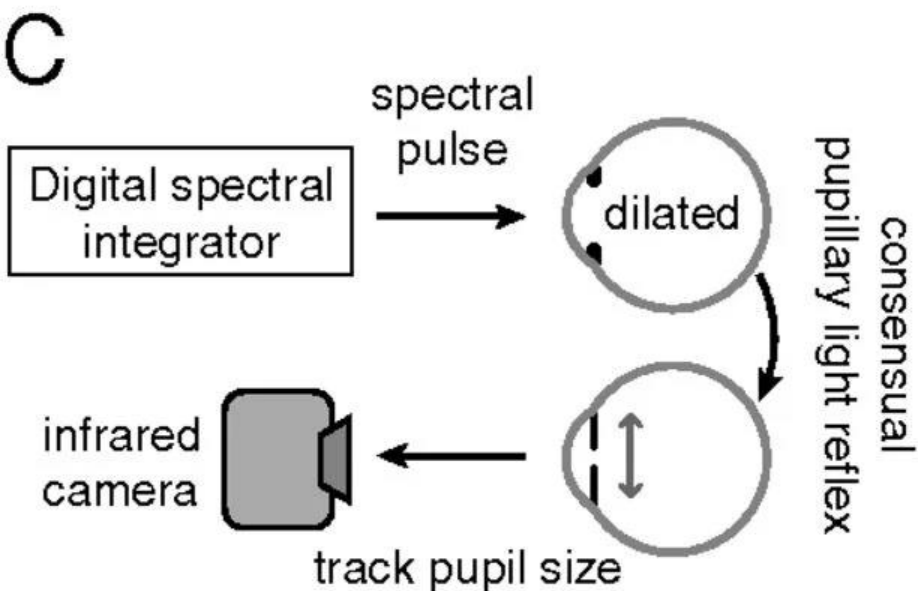
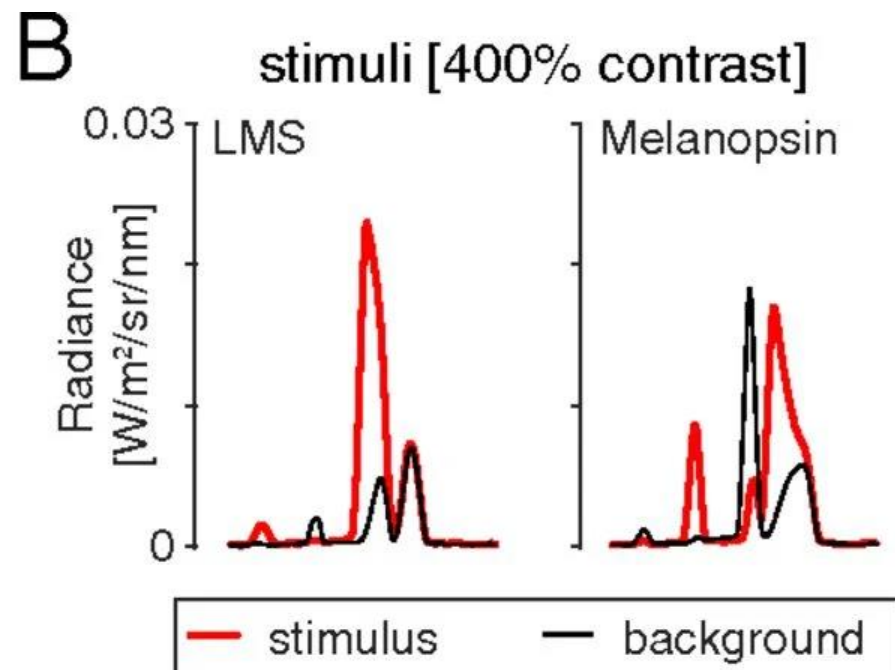
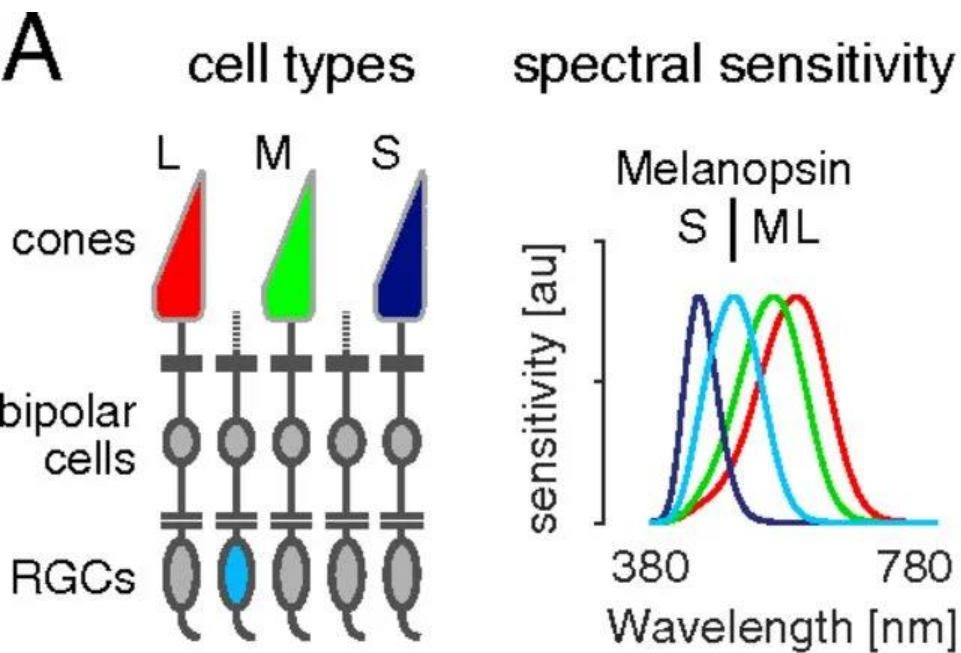


100 μm

Berson, D.M.: Strange vision: ganglion cells as circadian photoreceptors. *TRENDS in Neurosciences* 26 (6), 2003: 314-20.

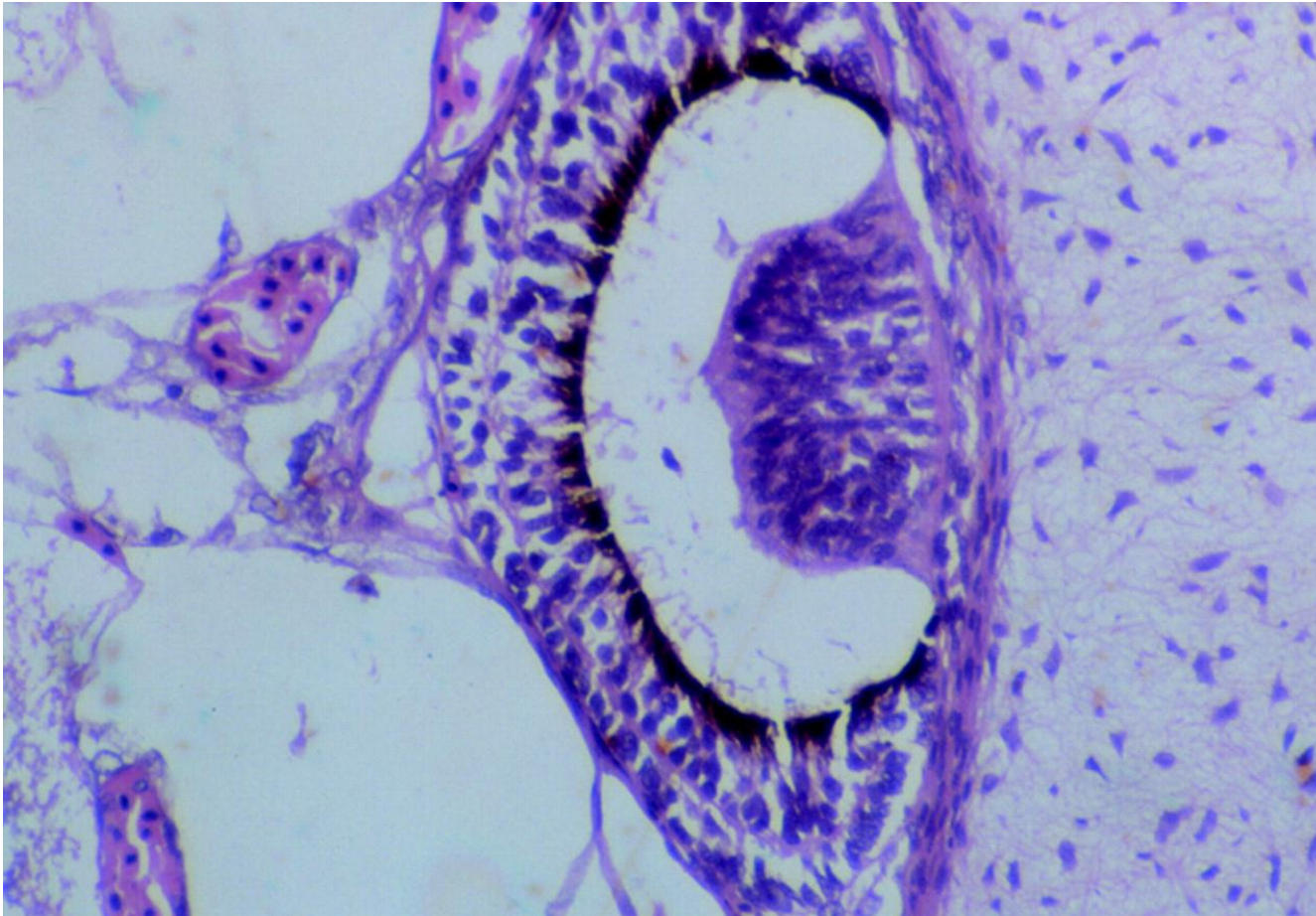


Graham, D.M.: Melanopsin Ganglion Cells: A Bit of Fly in the Mammalian Eye. *Webvision - The Organization of the Retina and Visual System*, 2011.

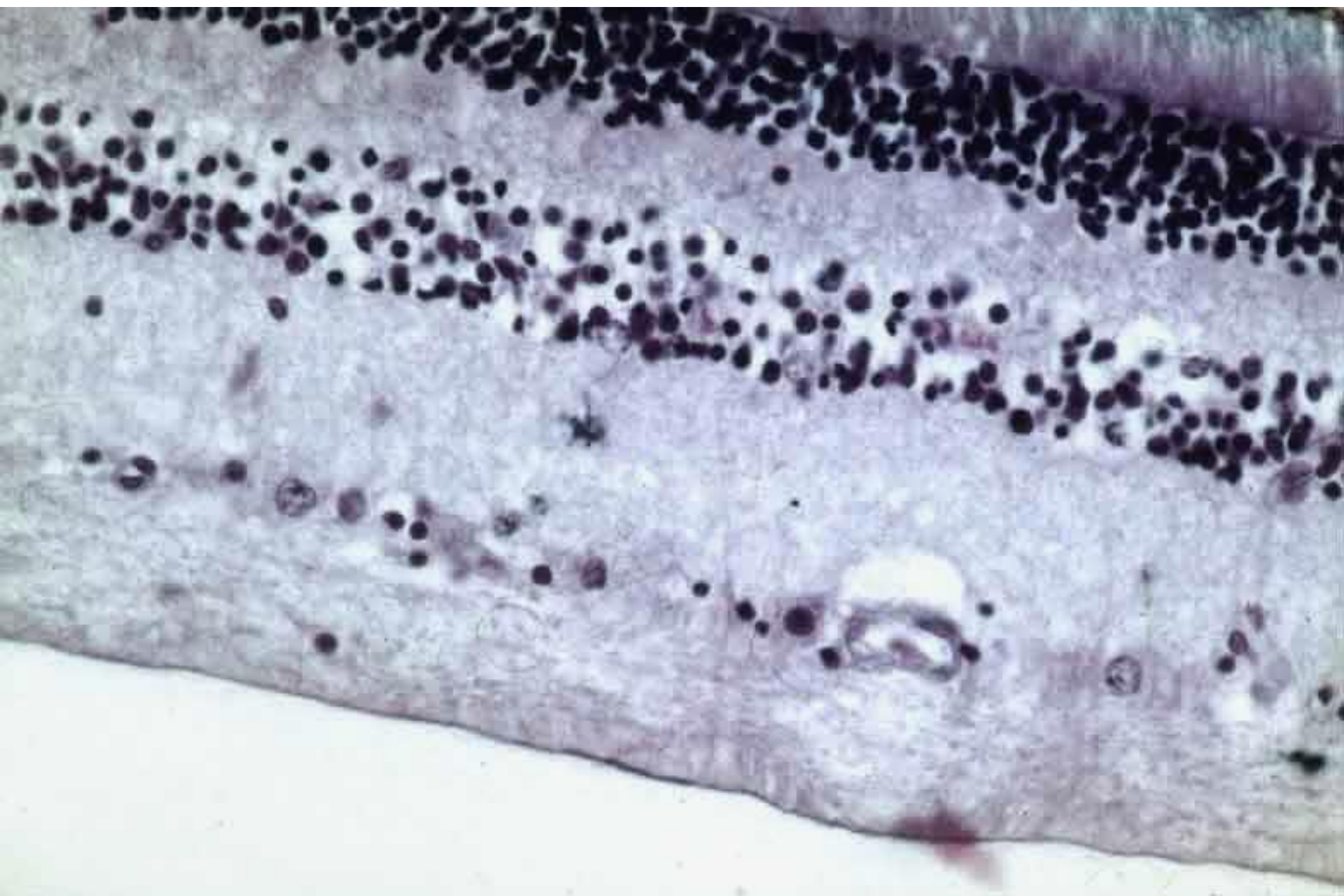


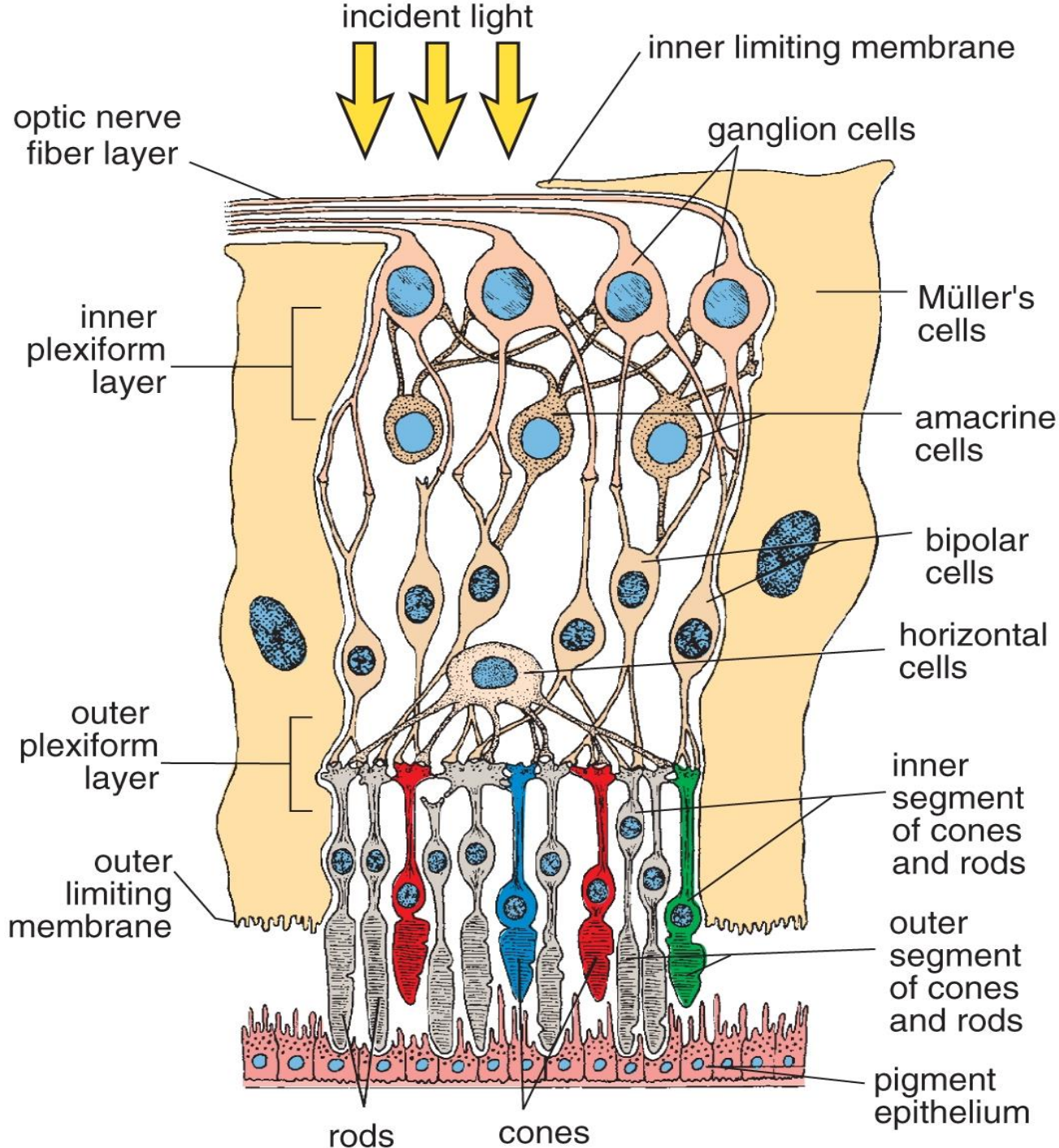


**It is famous for the big development of the "third eye" on the head, visible in the young, called parietal eye © Southland Museum & Art Gallery, Invercargill**



Schwab IR, O'Connor GR: The lonely eye  
British Journal of Ophthalmology 2005;89:256.





# Sítnice – Převodní neurony

- **Bipolární buňky** (*Neuron bipolare*)
  - tyčinkové bipolární buňky
  - čípkové bipolární buňky
    - trpasličí (*n.b.c. nanum*) – žlutá skvrna (bez konvergence:1 ku 1 ku 1)
    - difúzní (*n.b.c. diffusum*) – konvergence signálu
  - kontakty s gangliovými buňkami
- **Gangliové buňky** (*N. ganglionare multipolare*)
  - difúzní typ (*n.g.m. umbelliforme*) – spojuje více bipolárních buněk
  - trpasličí typ (*n.g.m. nanum*) – spojuje se s trpasličí bipolární buňkou
  - jejich axony tvoří nervus opticus

# Sítnice – Asociační neurony

*modifikace a synchronizace signálu*

- **Horizontální buňky** (*N. horizontale*)
  - spojení s axony tyčinek a čípků a dendrity bipolárních buněk
  - integrují tyčinky a čípky přilehlých oblastí
  - potlačují signály z méně osvětlených částí
- **Amakrinní buňky** (*N. amacrinum*)
  - postrádají axon
  - spojení s axony bipolárních a dendrity gangliových buněk
  - odstraňují šum

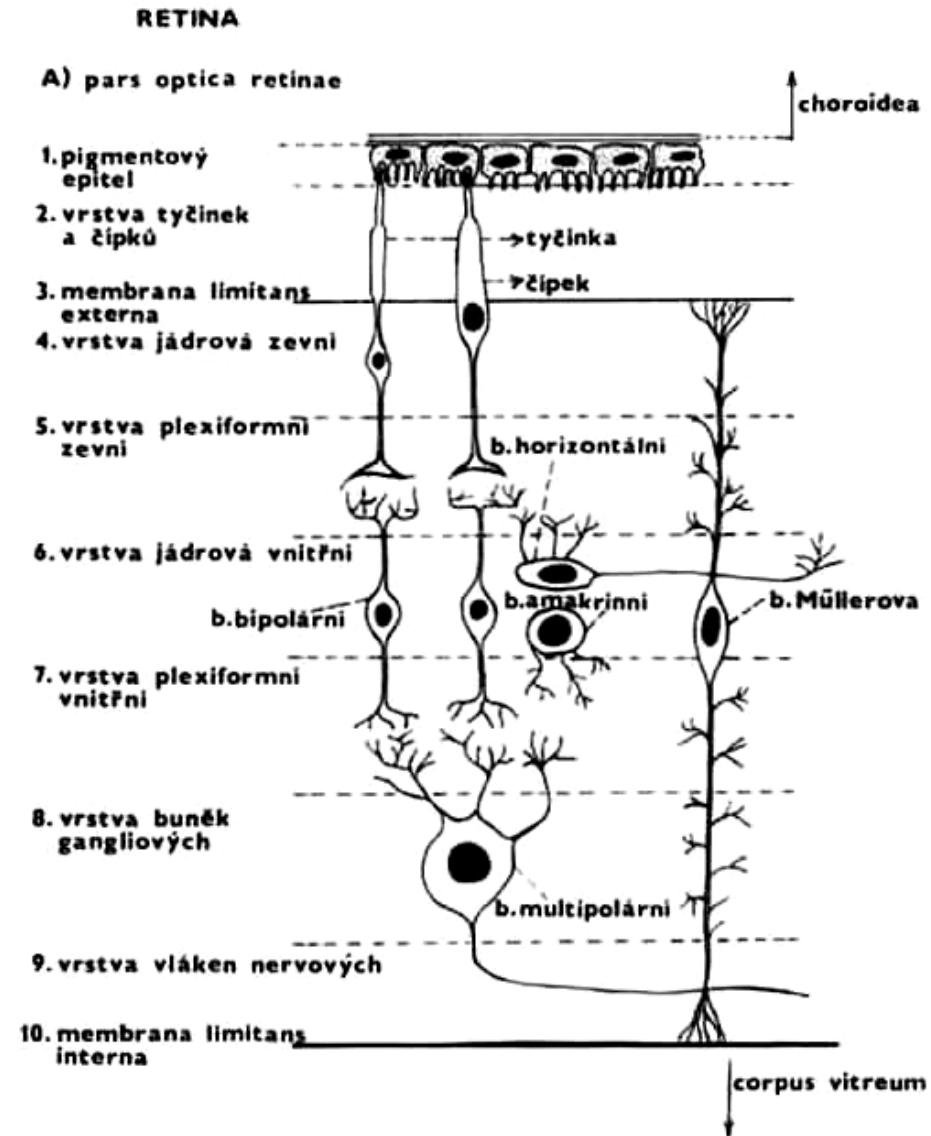


# Sítnice – Podpůrné buňky

- **Müllerovy buňky**

## Makroglie

- probíhají celou tloušťkou sítnice
- processus radiales
- mají svou BL = stratum limitans externum
- zonulae adherentes s tyčinkami a čípkami = stratum limitans externum



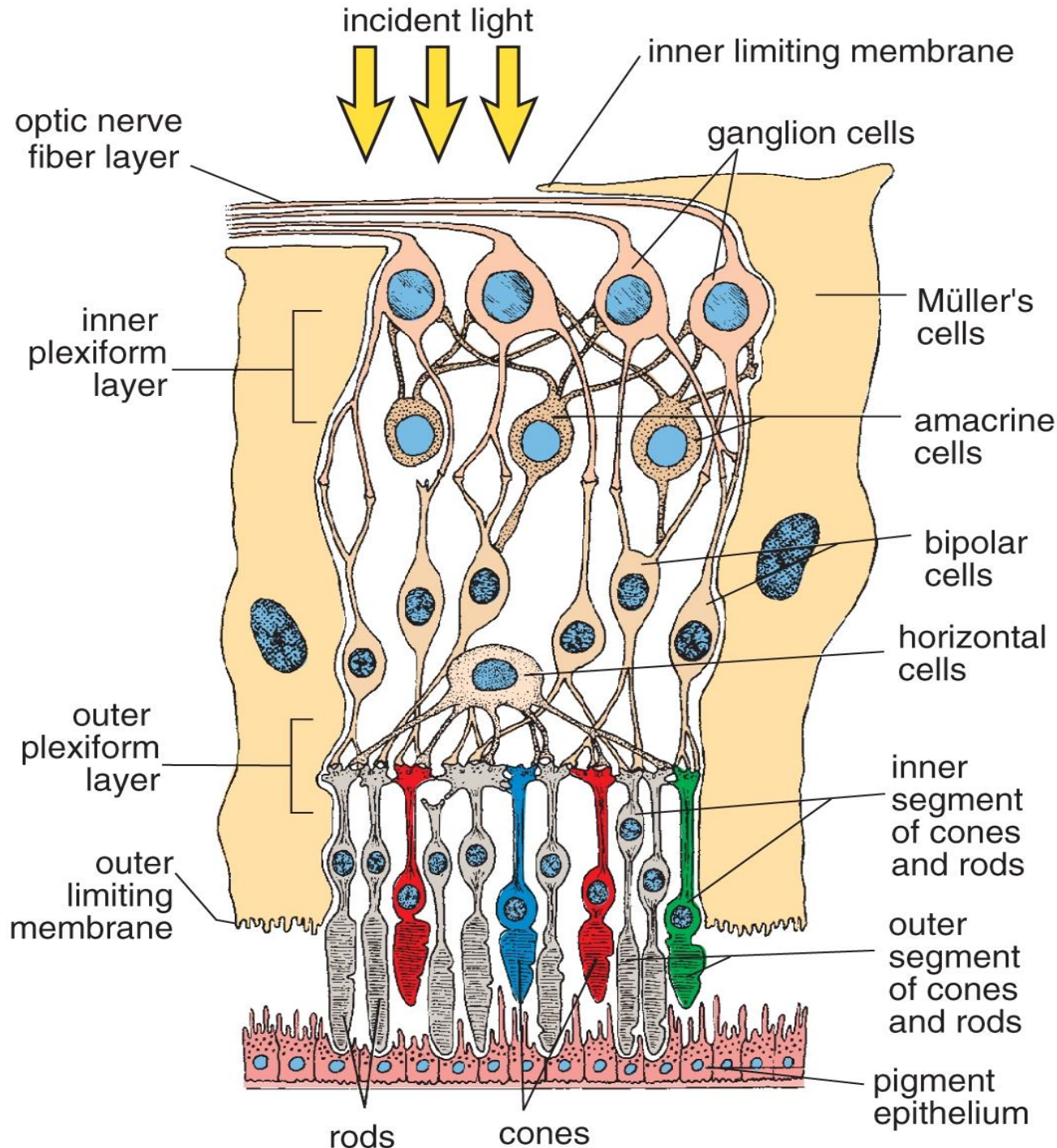
# Tunica sensoria (interna)

## Vrstvy zrkové části sítnice

- 10 vrstev

!!! 😊 *neděste*  
*se* 😊 !!!

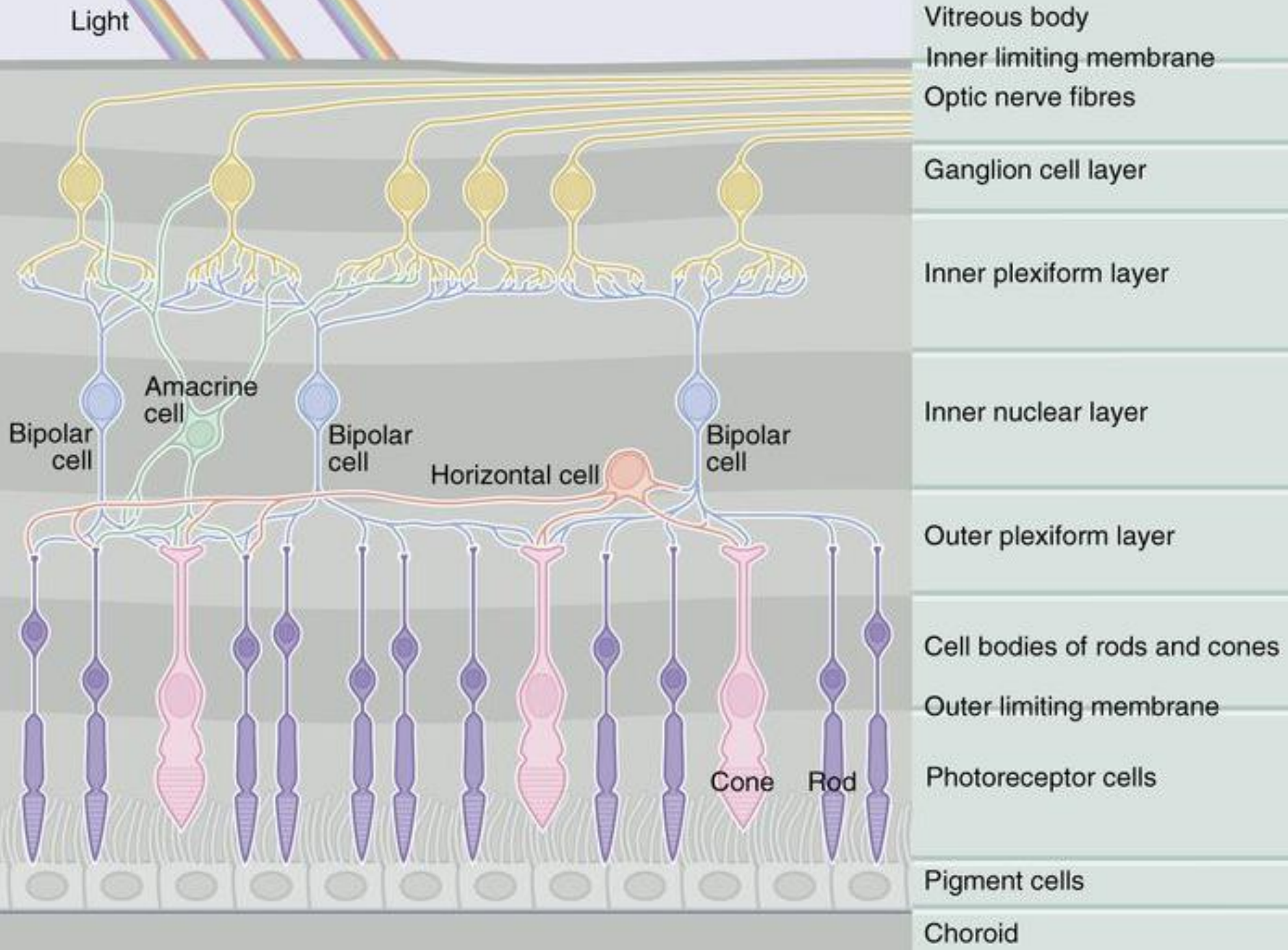
- OCT sítnice  
má 14 vrstev  
(OCT oka  
celkem 18)



# Tunica sensoria (interna)

## *Vrstvy zrkové části sítnice*

- stratum pigmentosum (1.)
- stratum nervosum (2.-10.)
  - stratum segmentorum externorum et internorum(2.)
  - stratum limitans externum (3.)
  - stratum nucleare externum (4.)
  - stratum plexiforme externum (5.)
  - stratum nucleare internum (6.)
  - stratum plexiforme internum (7.)
  - stratum ganglionicum (8.)
  - stratum neurofibrarum (9.)
  - stratum limitans internum (10.)



Light

Vitreous body  
 Inner limiting membrane  
 Optic nerve fibres

Ganglion cell layer

Inner plexiform layer

Inner nuclear layer

Bipolar cell  
 Amacrine cell  
 Horizontal cell  
 Bipolar cell

Outer plexiform layer

Cell bodies of rods and cones

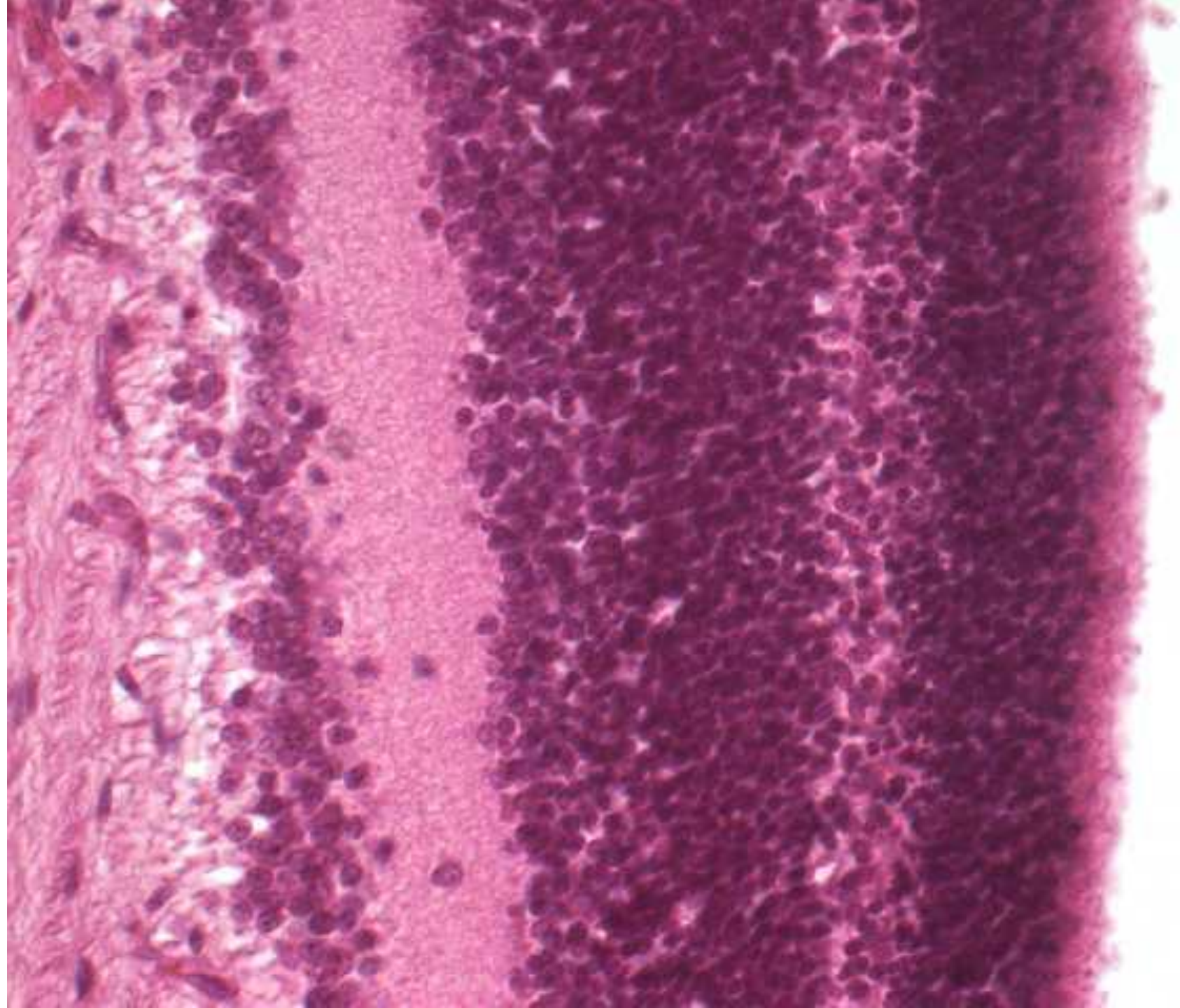
Outer limiting membrane

Photoreceptor cells

Cone Rod

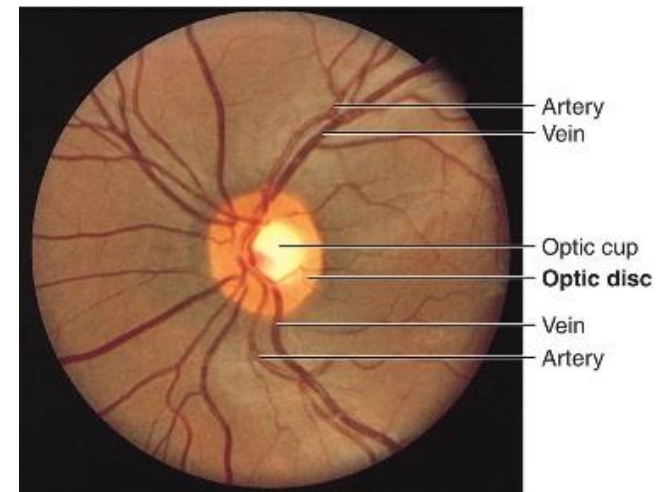
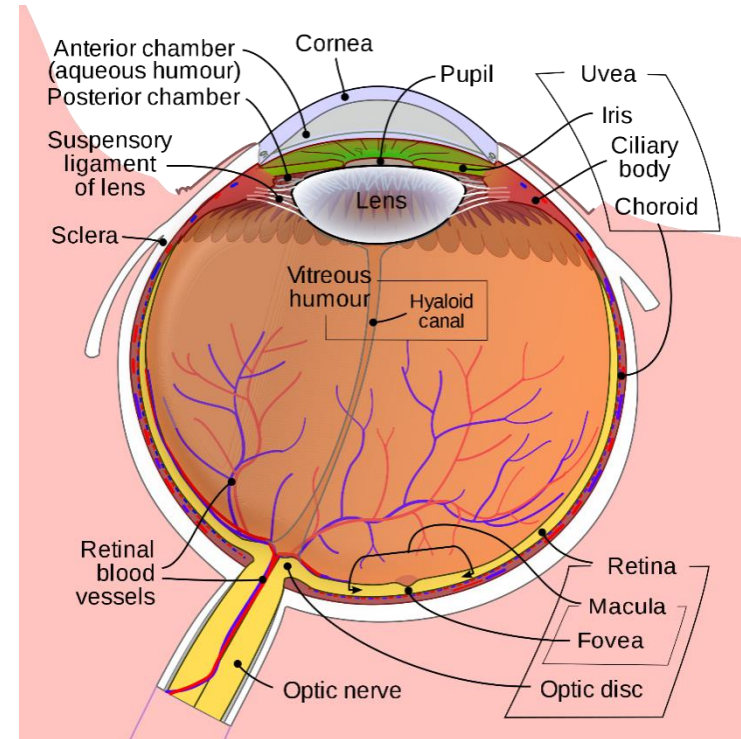
Pigment cells

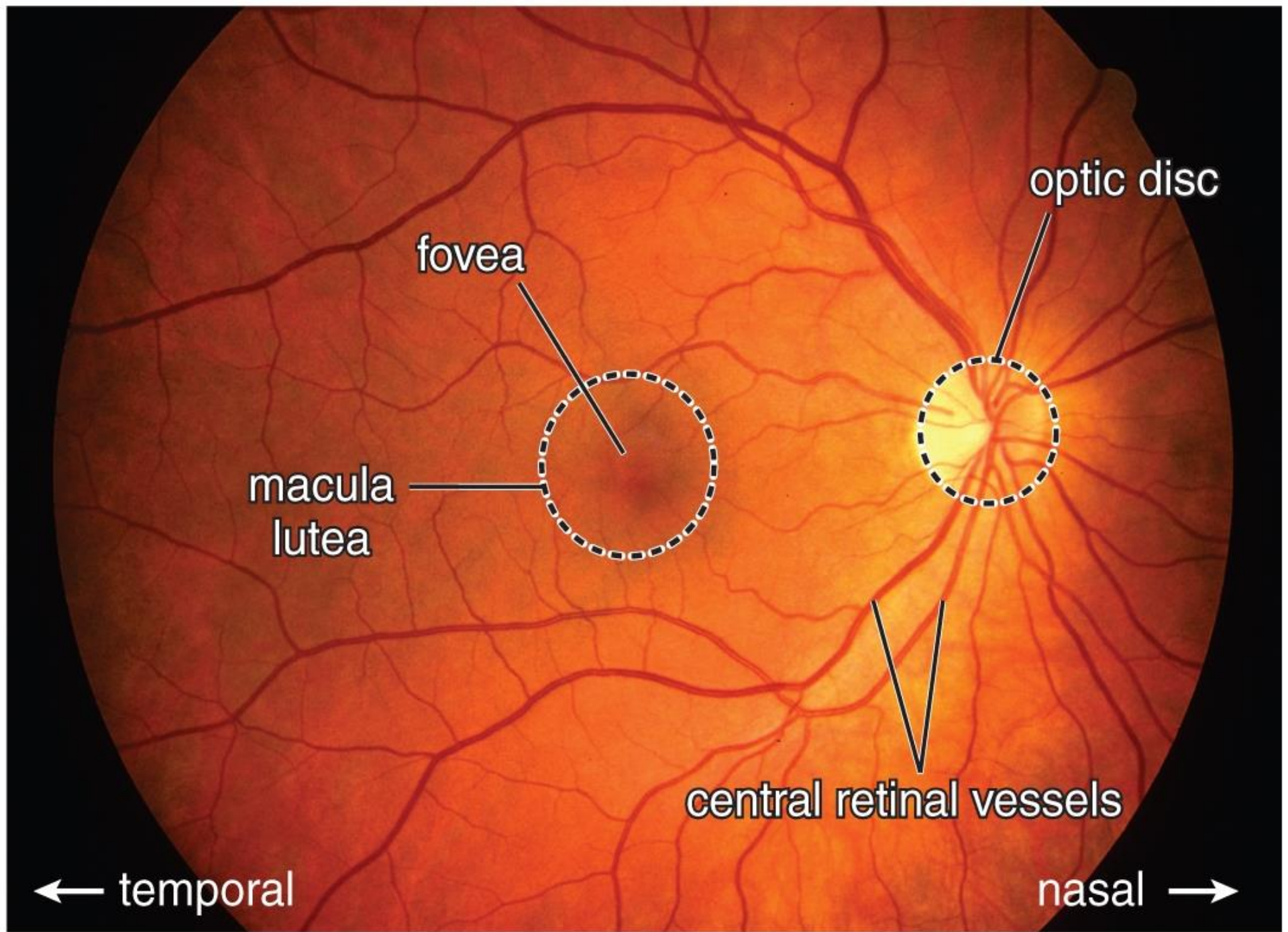
Choroid



# Sítnice – senzoričká část

- **discus n. optici**  
= slepá skvrna; zrakový terč; „papila“
  - žádné světločivné elementy
  - excavatio disci
  - výstup vláken zrakového nervu
  - vstup vasa centralia retinae





optic disc

fovea

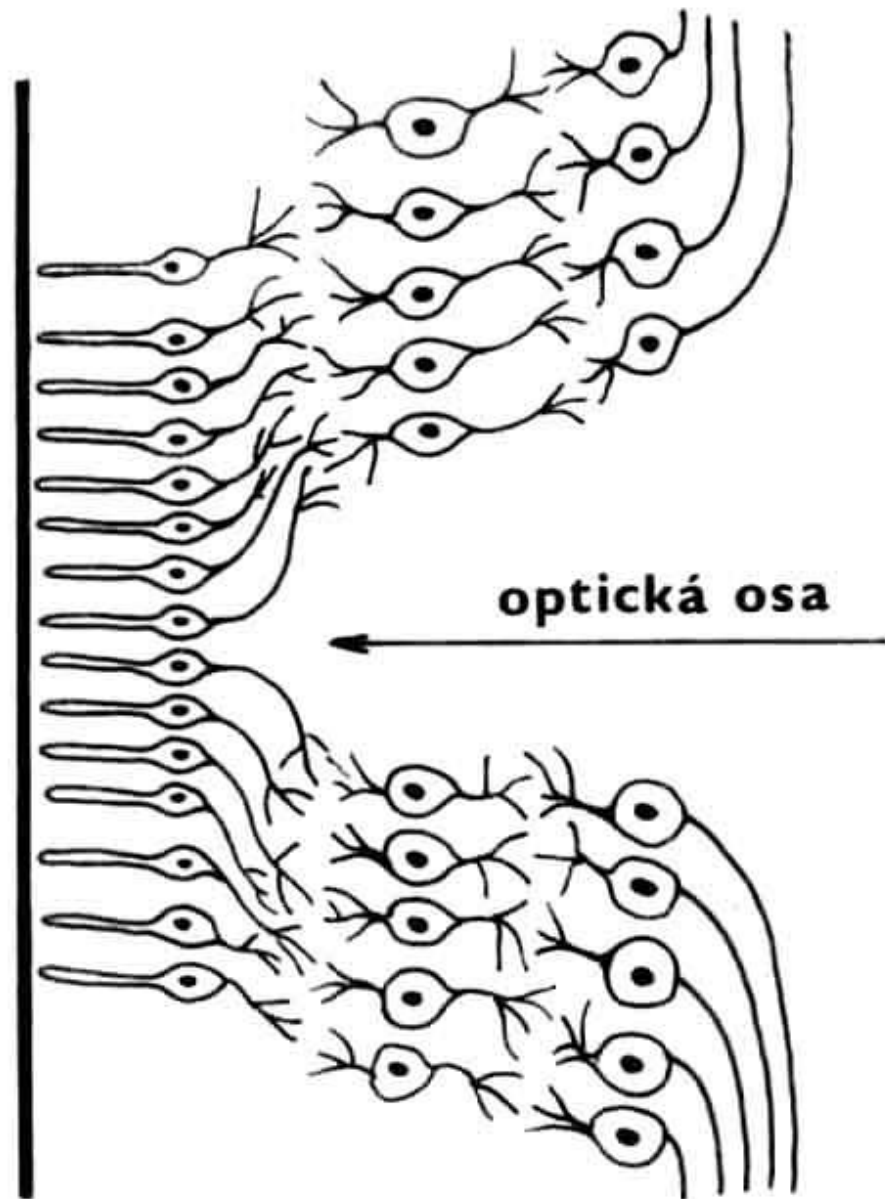
macula  
lutea

central retinal vessels

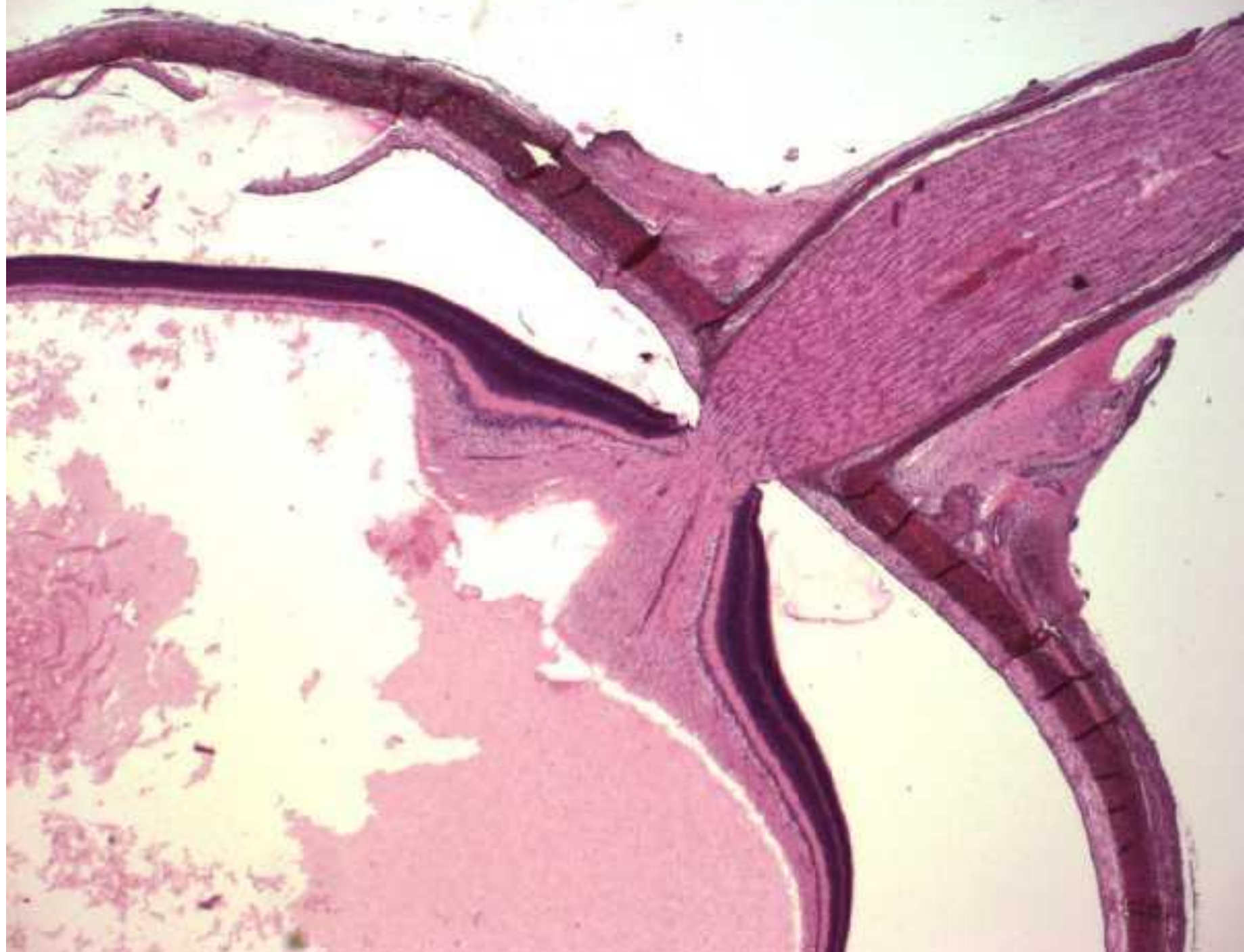
← temporal

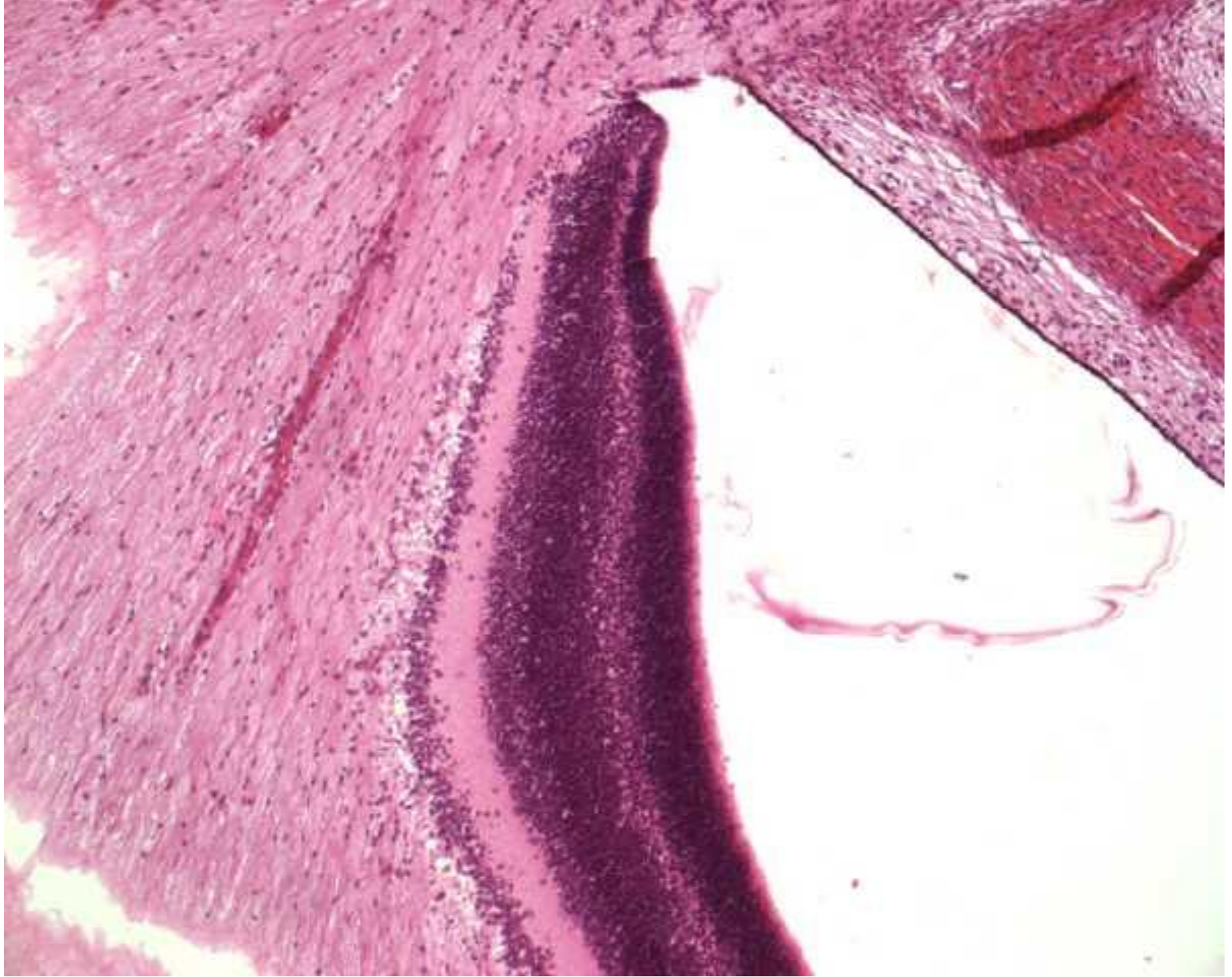
nasal →

# FOVEA CENTRALIS





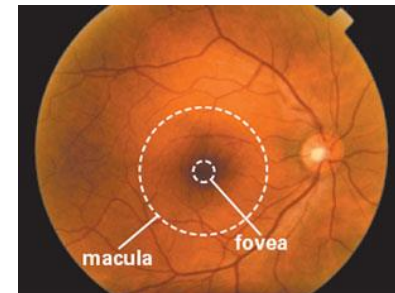
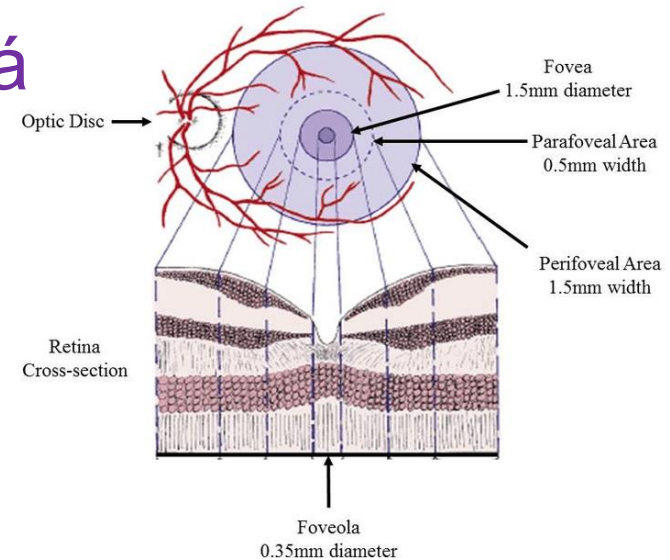
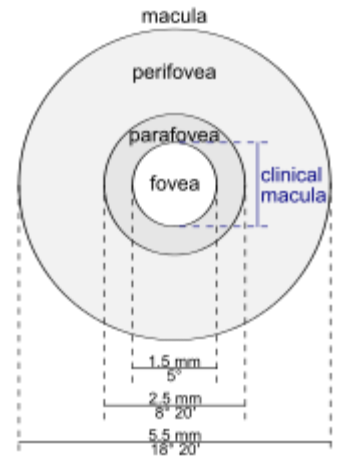


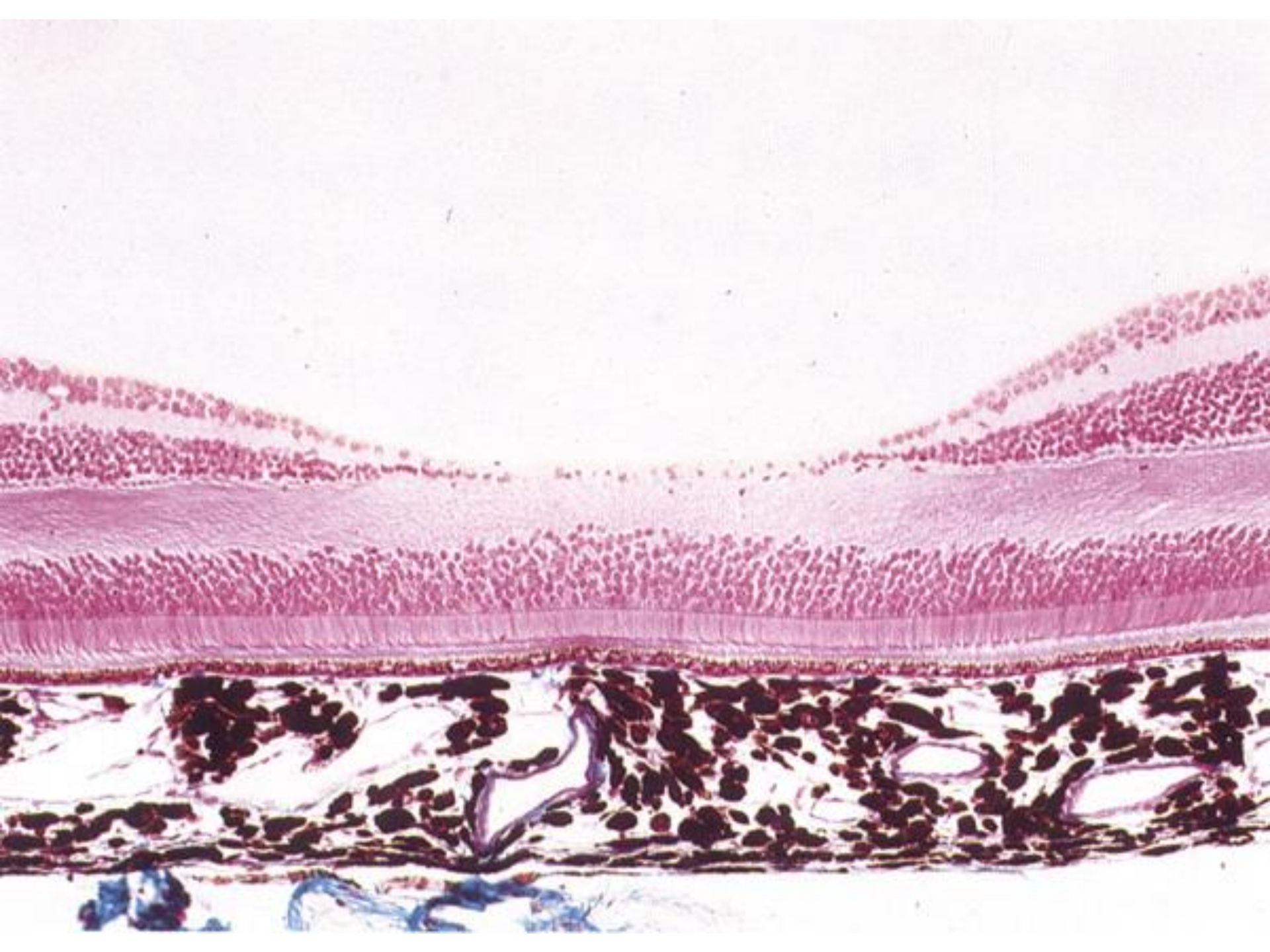


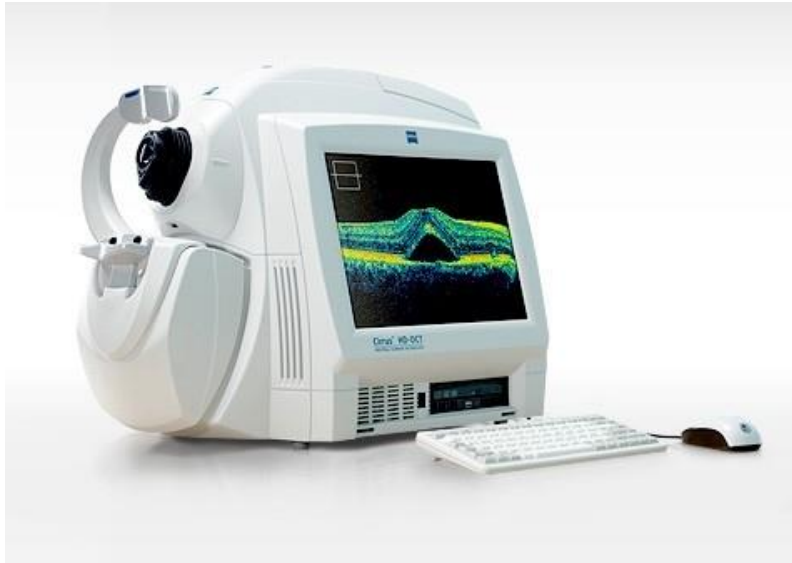# Sítnice – senzorická část

## macula lutea (= žlutá skvrna)

- více než 1 vrstva gangliových buněk
- vyšší vrstvy odkloněny stranou
- **nejostřejší vidění – 5,5 mm široká**
- žlutý pigment (lutein, zexanthin)
- fovea centralis (1,5 mm)
  - neobsahuje tyčinky
- foveola
  - neobsahuje tyčinky a gangliové buňky
- umbo
  - pouze čípky a Müllerovy buňky





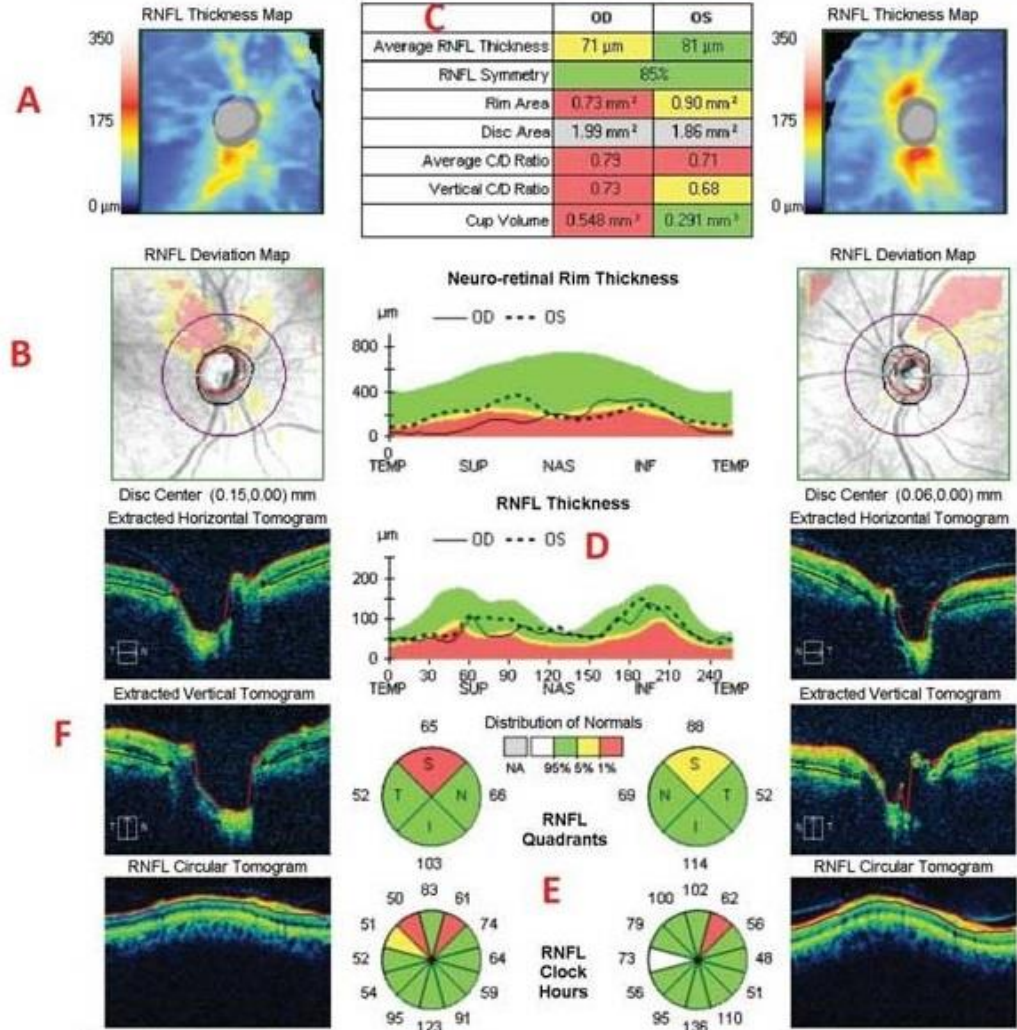


Name: \_\_\_\_\_ OD OS  
 ID: \_\_\_\_\_ Exam Date: 3/17/2011 3/17/2011 CZMI  
 DOB: 1955 Exam Time: 9:27 AM 9:28 AM  
 Gender: Female Technician: Operator, Cirrus  
 Doctor: \_\_\_\_\_ Signal Strength: 8/10 9/10



### RNFL and ONH: Optic Disc Cube 200x200

OD ● ● OS



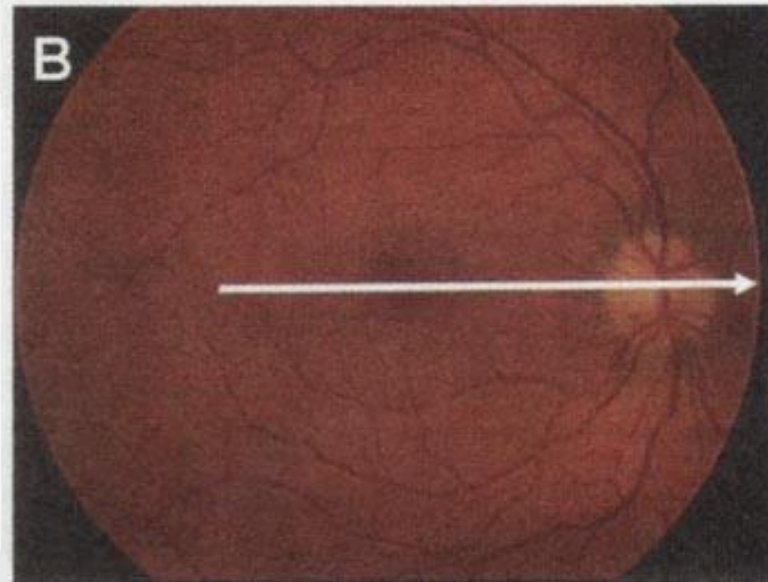
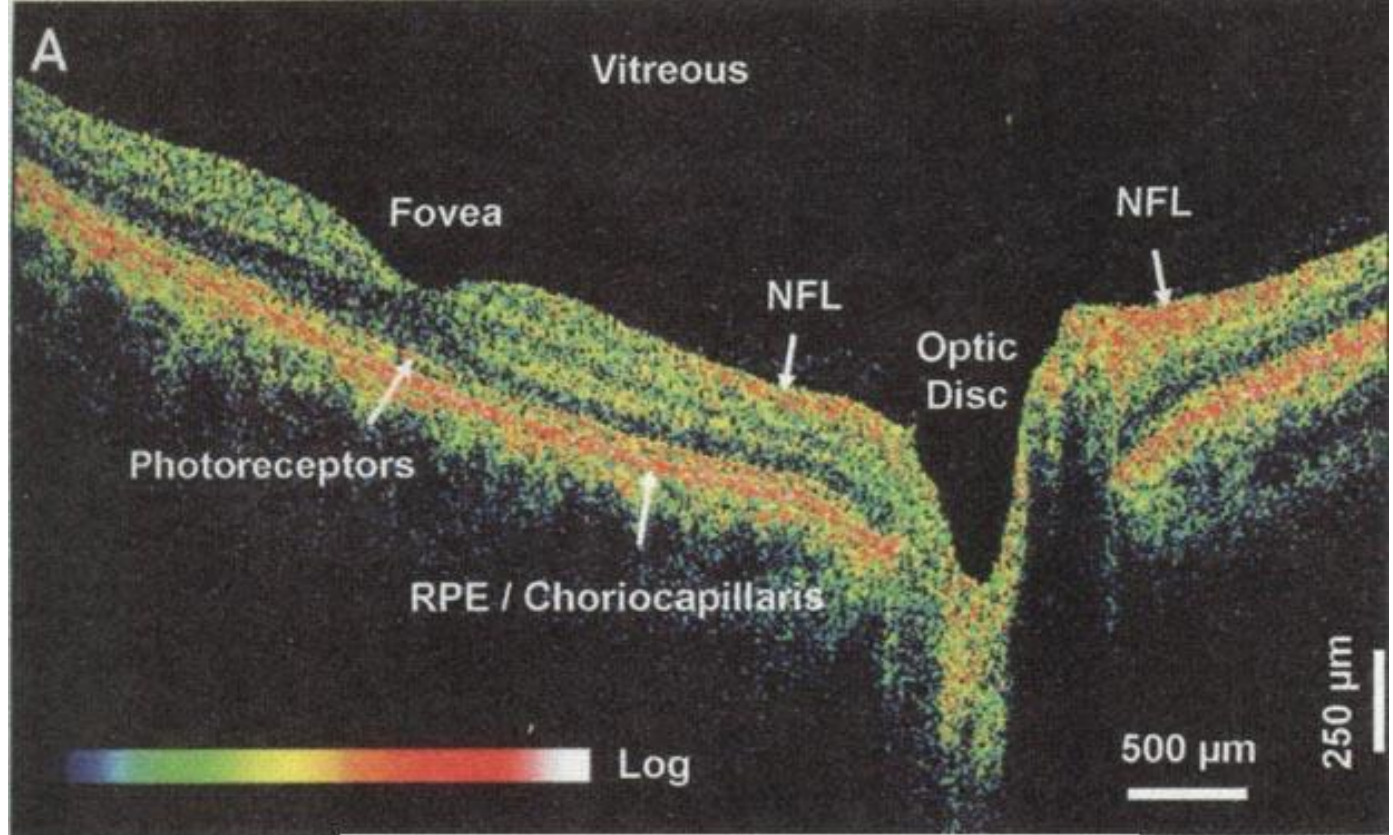
Comments

Doctor's Signature

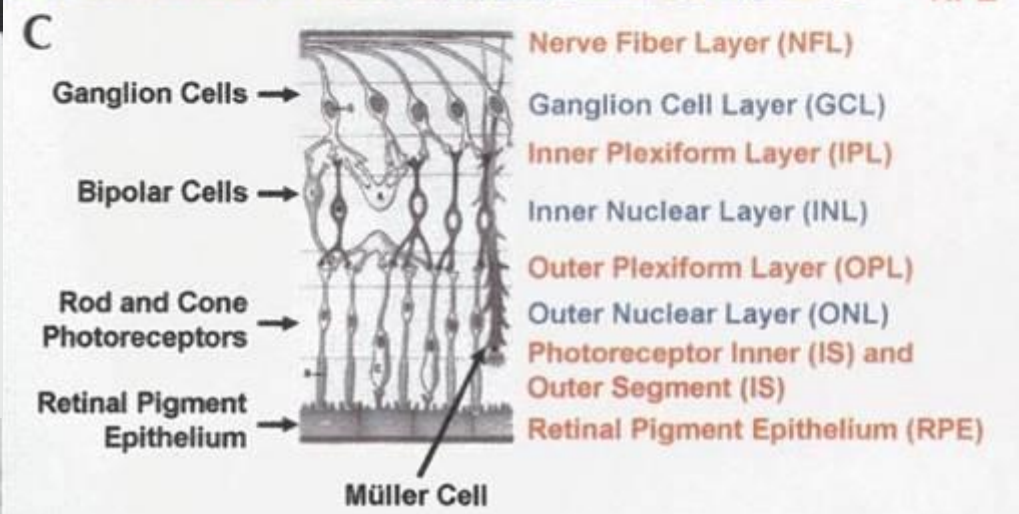
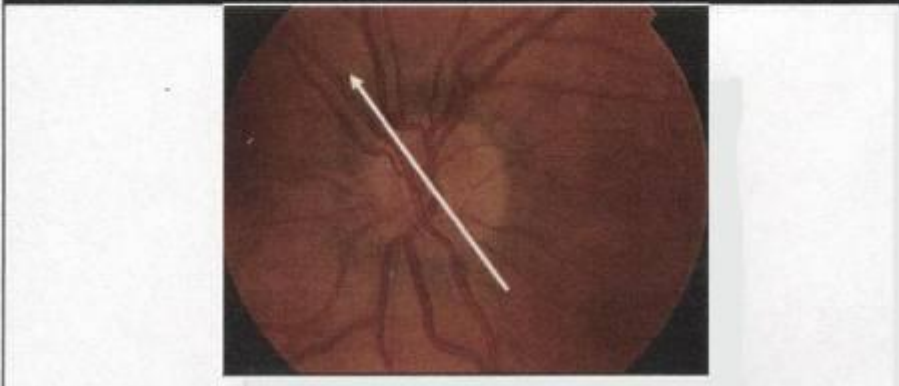
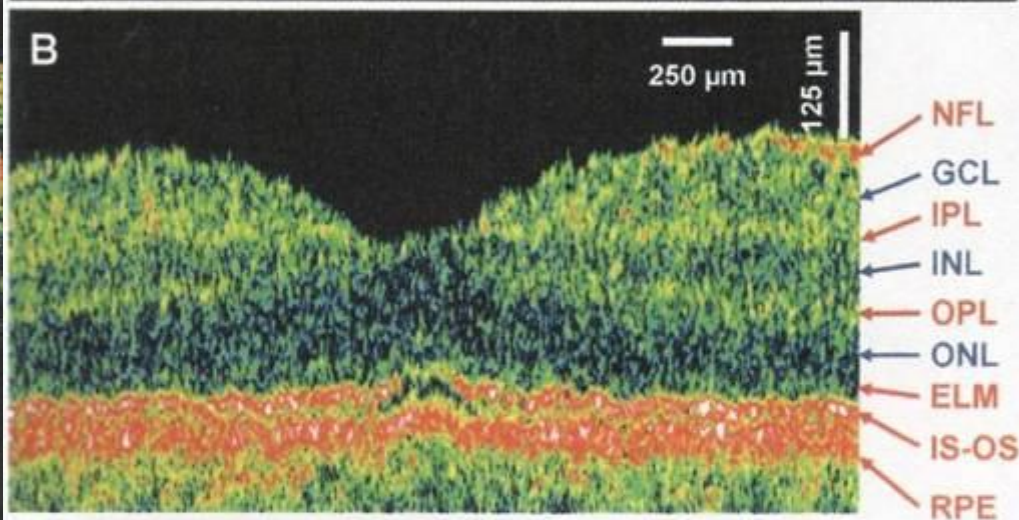
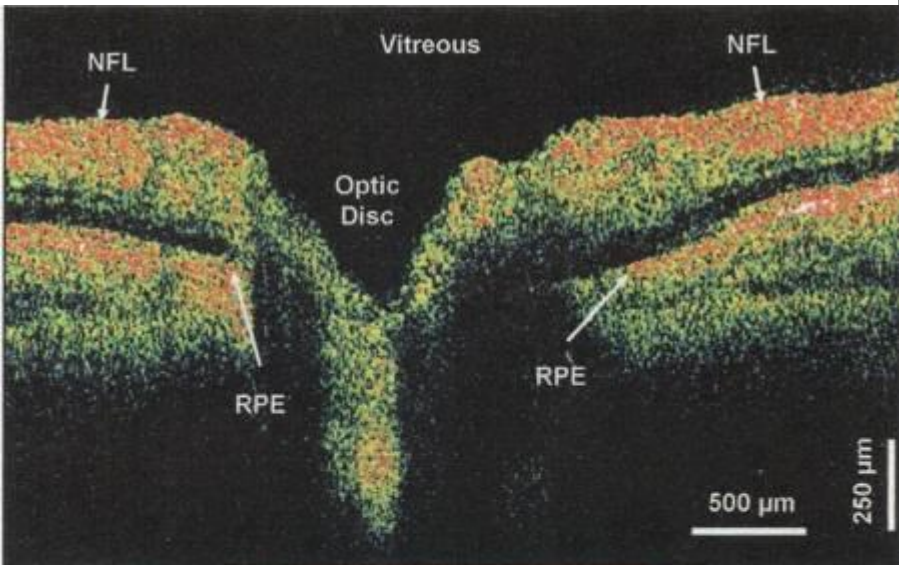
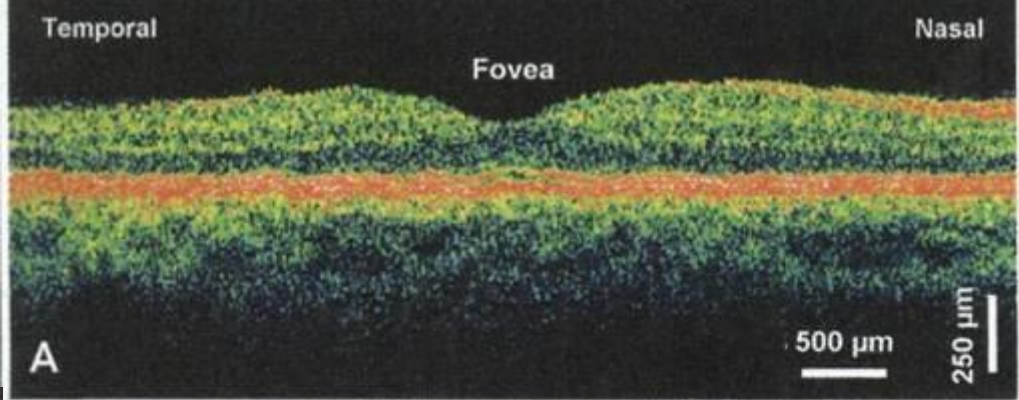
# OCT

Optický  
koherentní  
tomograf

*měření odrazu  
světla*



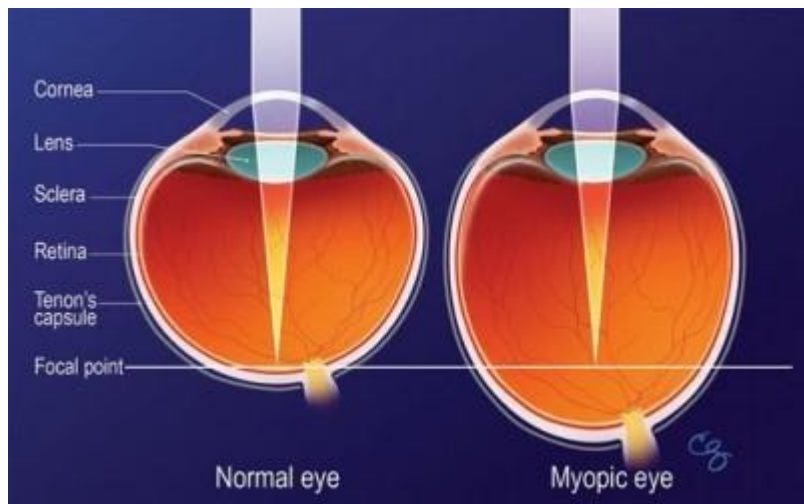
# OCT



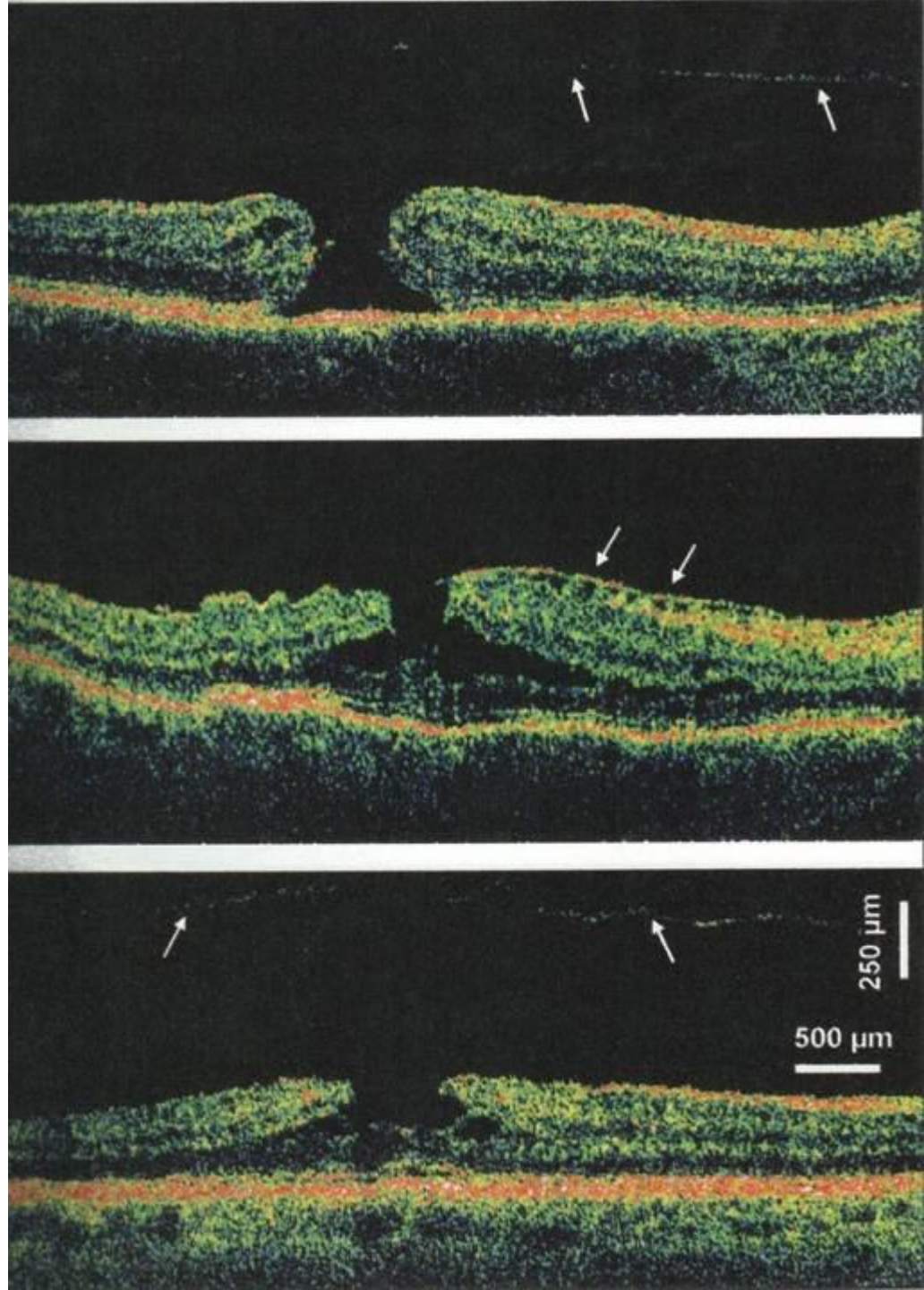
# OCT

## ODCHLÍPENÍ

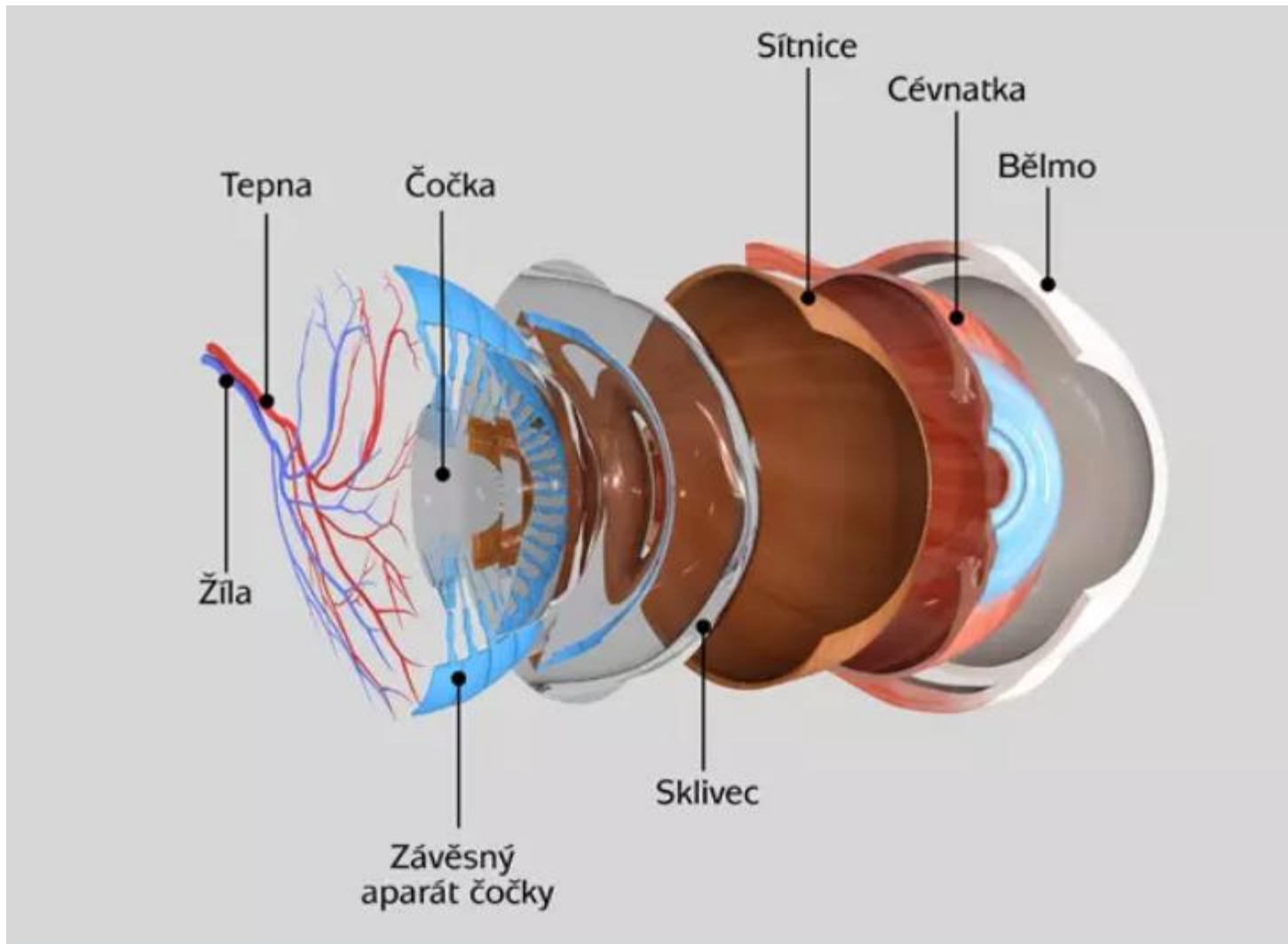
## SÍTNICE



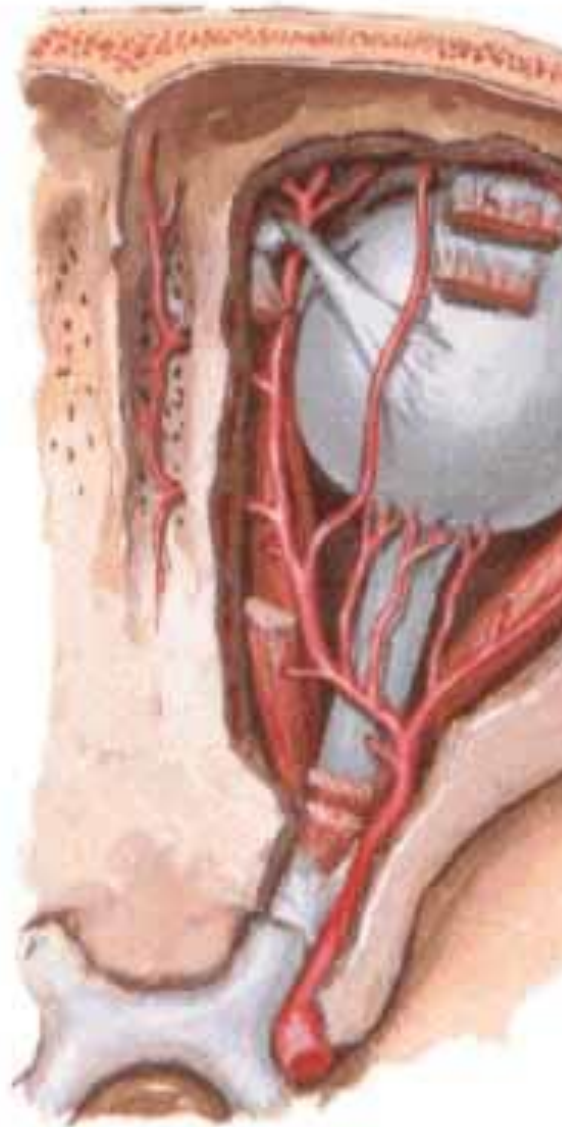10 x



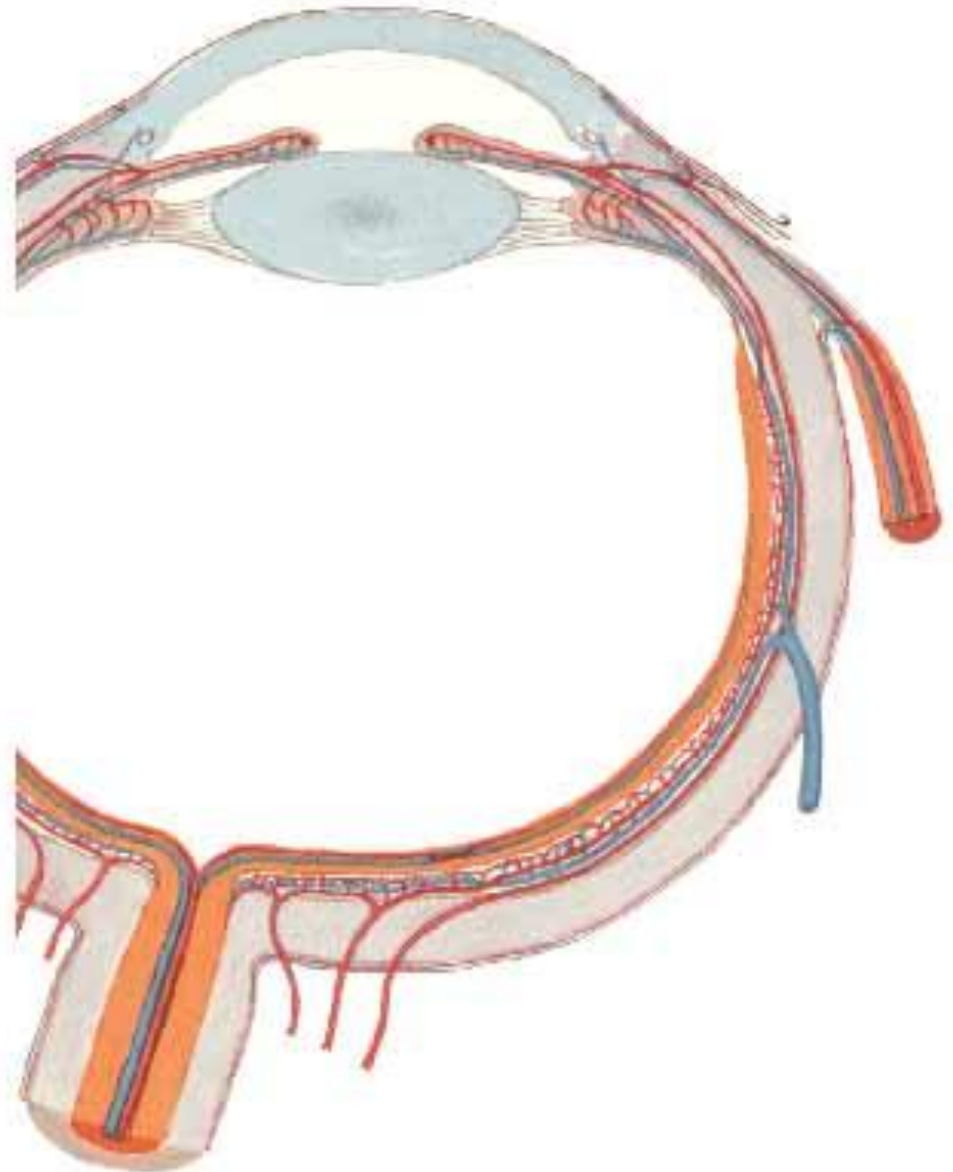



**Arteries and Veins of Orbit  
Superior View**



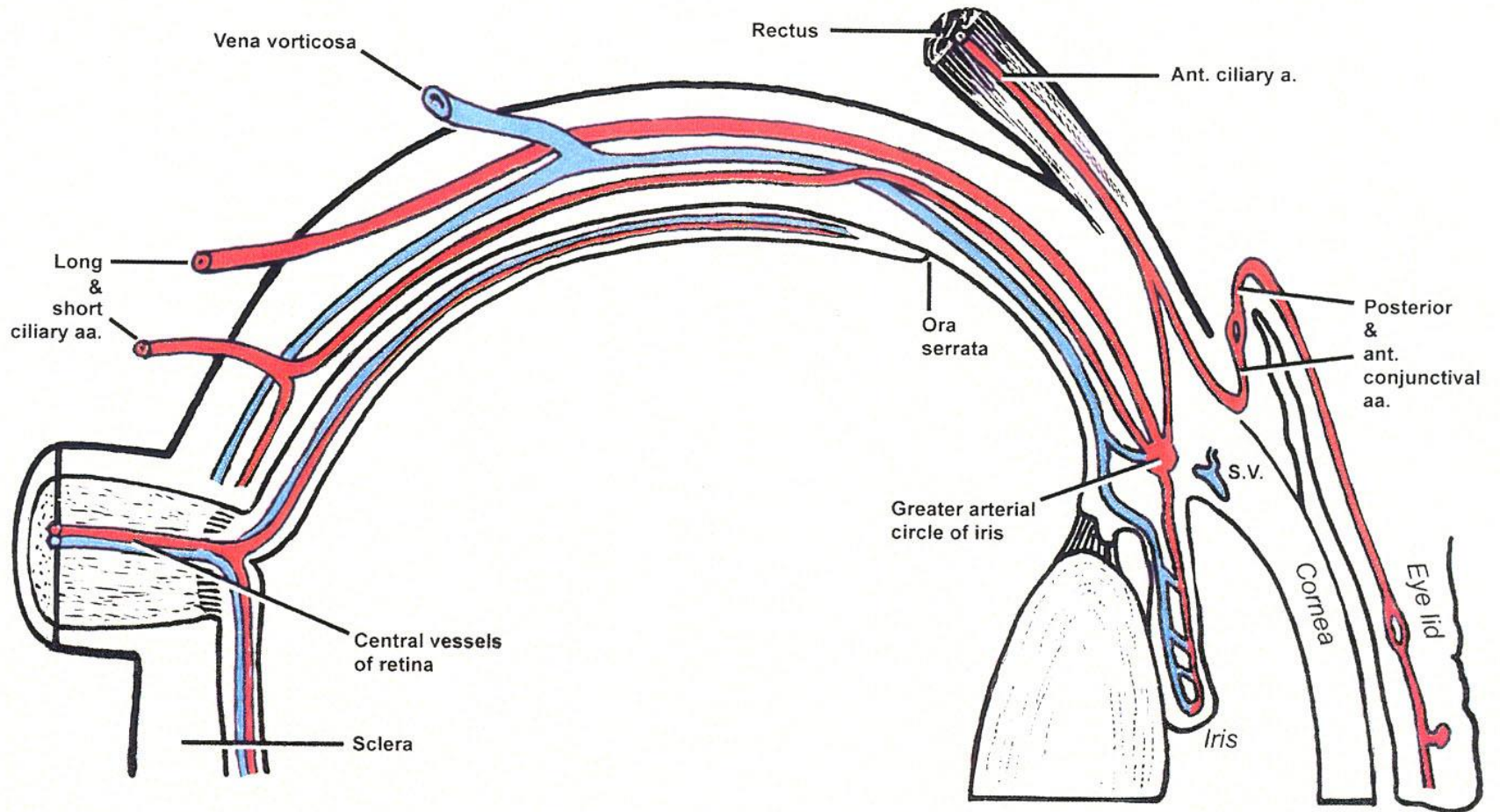
**Intrinsic Arteries and Veins of Eye  
Horizontal Section**

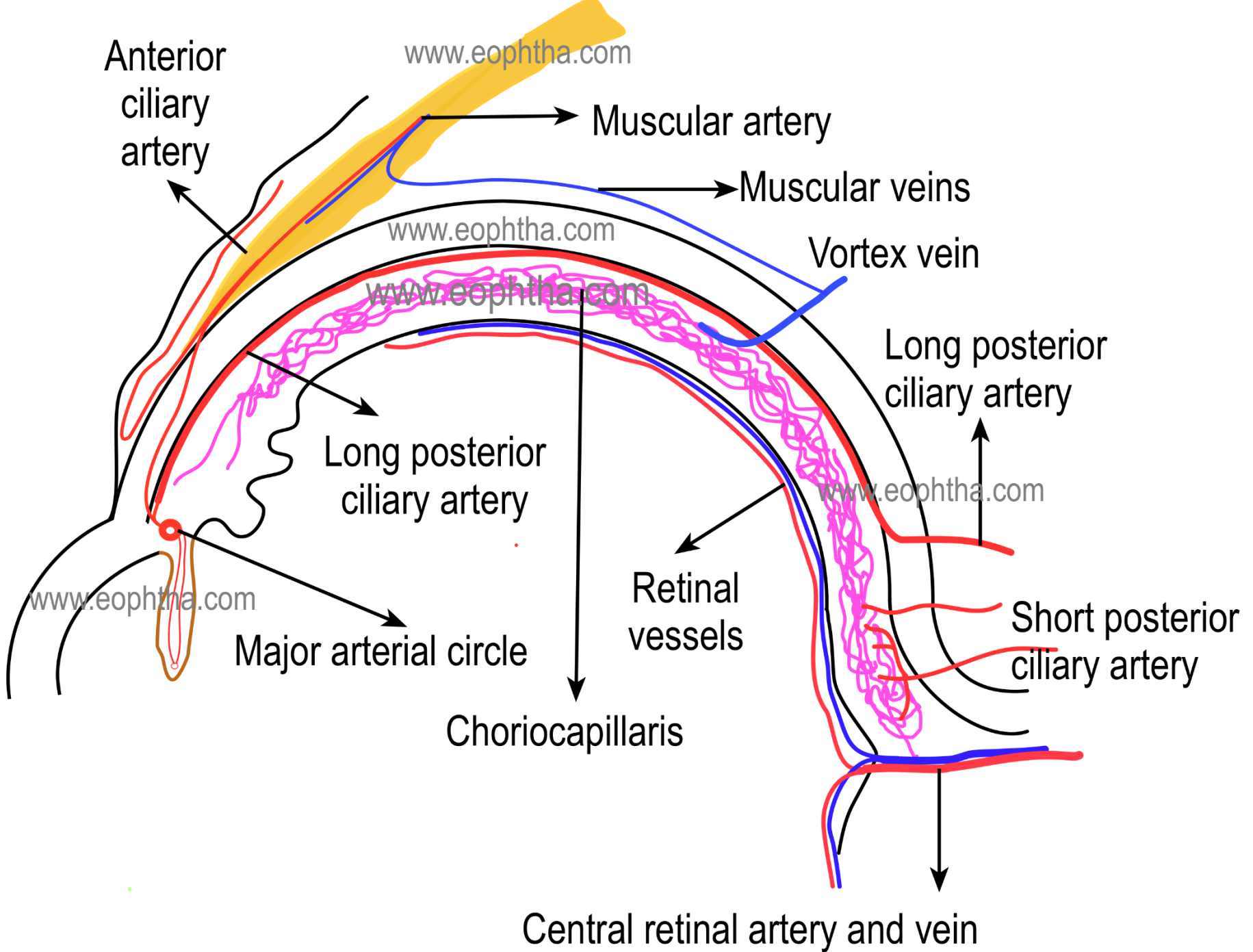


# Tepenné zásobení oka

a. carotis interna → a. ophthalmica →

- **a. centralis retinae** → *sítnice*
- **aa. ciliares posteriores breves** → *cévnatka*
- **aa. ciliares posteriores longae (2→4)** → *corpus ciliare + iris*
- aa. musculares → **aa. ciliares ant., aa. episclerales, aa. conjunctivales lat.**
- a. lacrimalis → aa. palpebrales lat.
- aa. palpebrales med. → **aa. conjunctivales med.**





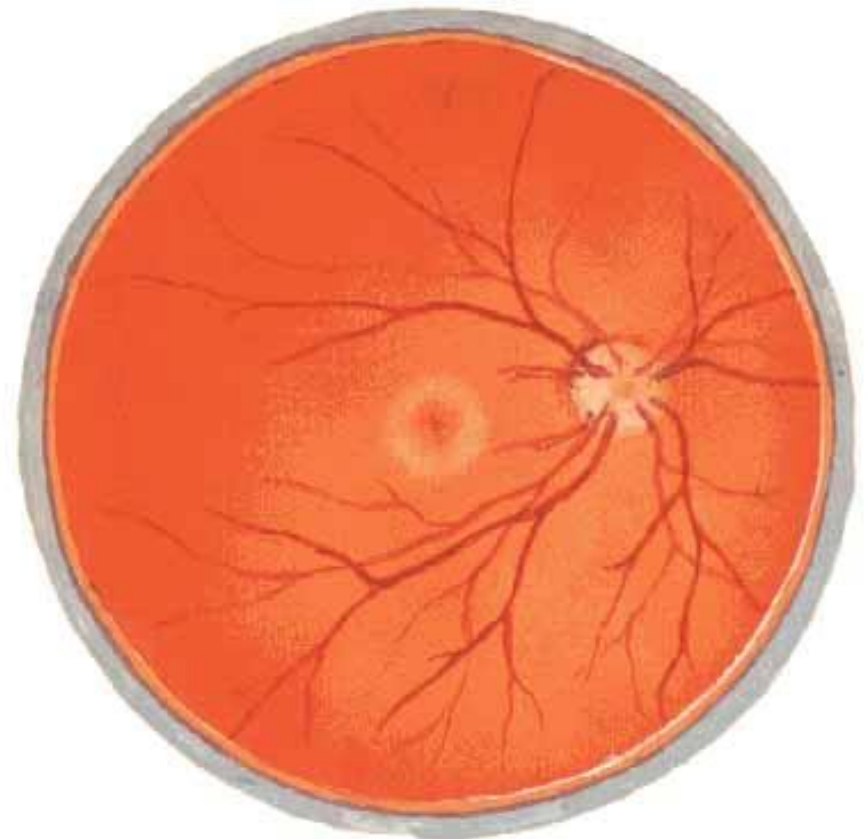
# Vasa sanguinea retinae – oční pozadí (*fundus oculi*)

a. centralis retinae →  
**arterioly**

- a. temporalis sup.+ inf.
- a. nasalis sup.+ inf.
- a. macularis sup.+ inf.  
(+ media)

žíly odpovídají tepnám,  
často se kříží

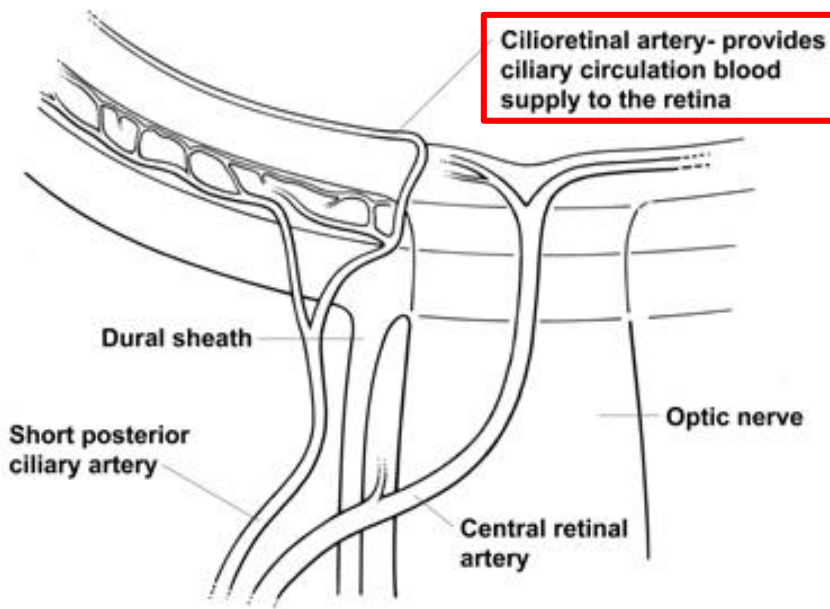
**Intrinsic Arteries and Veins of Eye**  
Ophthalmoscopic View



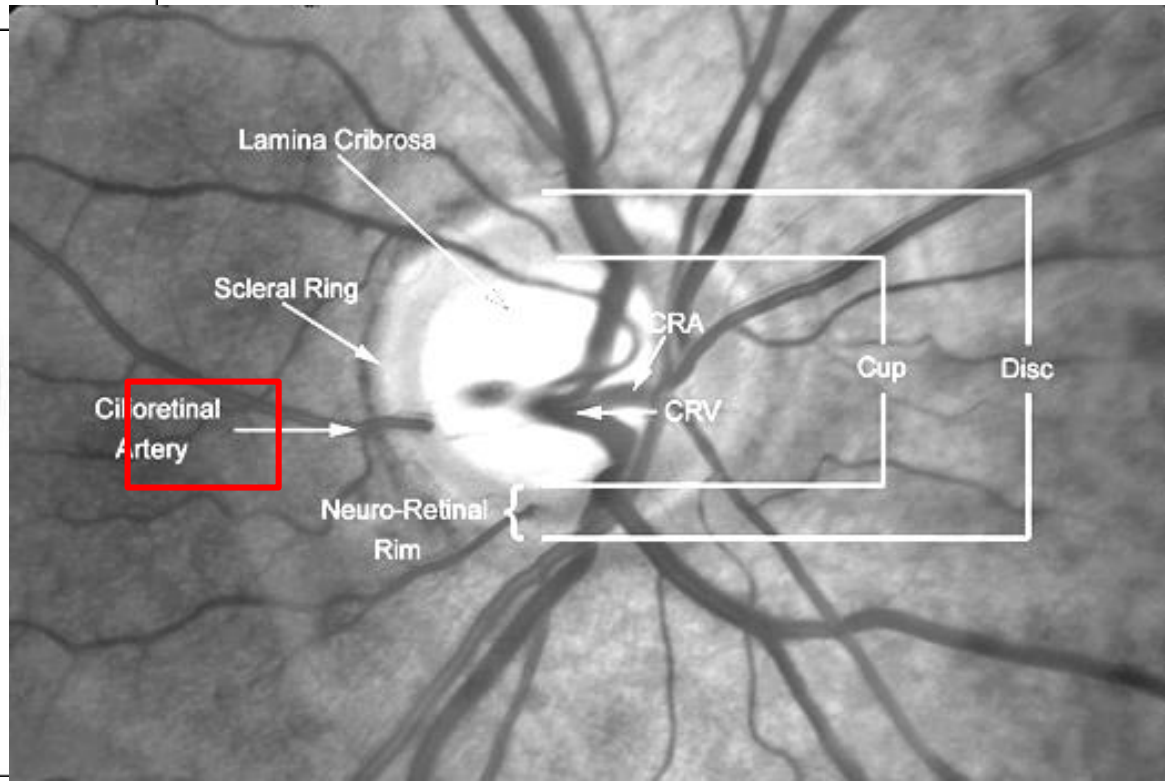
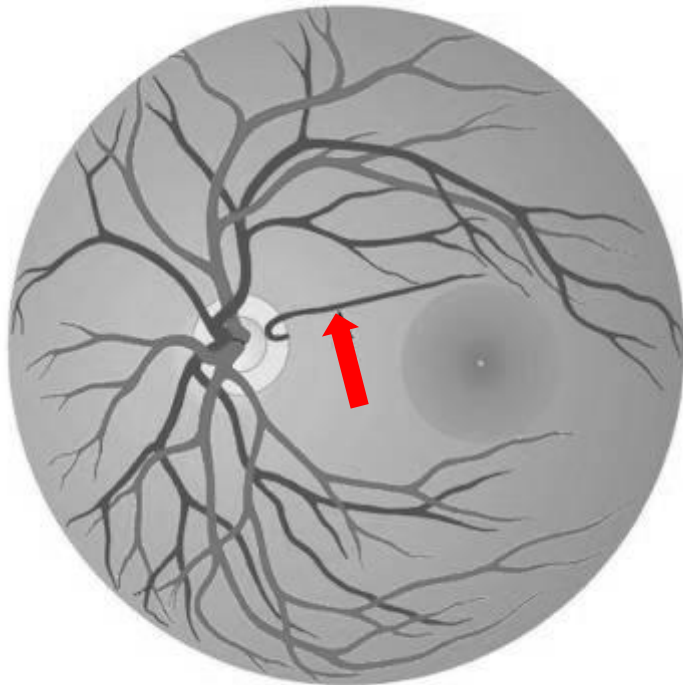
Right retinal vessels

# Arteria cilioretinalis

- výskyt: **10-33 %**
- větev z *a. ciliaris posterior brevis*
- vstupuje skrz discus n.II nezávisle na a. centralis retinae
- přídatné tepenné zásobení macula lutea z cévnatkového oběhu
- jediný zdroj krve sítnici při uzávěru a. centralis retinae
- 90 % temporálně x 10 % nazálně
- *uzávěr a. cilioretinalis* → *centrální ztráta vidění*
- ***uzávěr a. centralis retinae*** → ***ušetřené centrální vidění a macula lutea***



# A. cilioretinalis

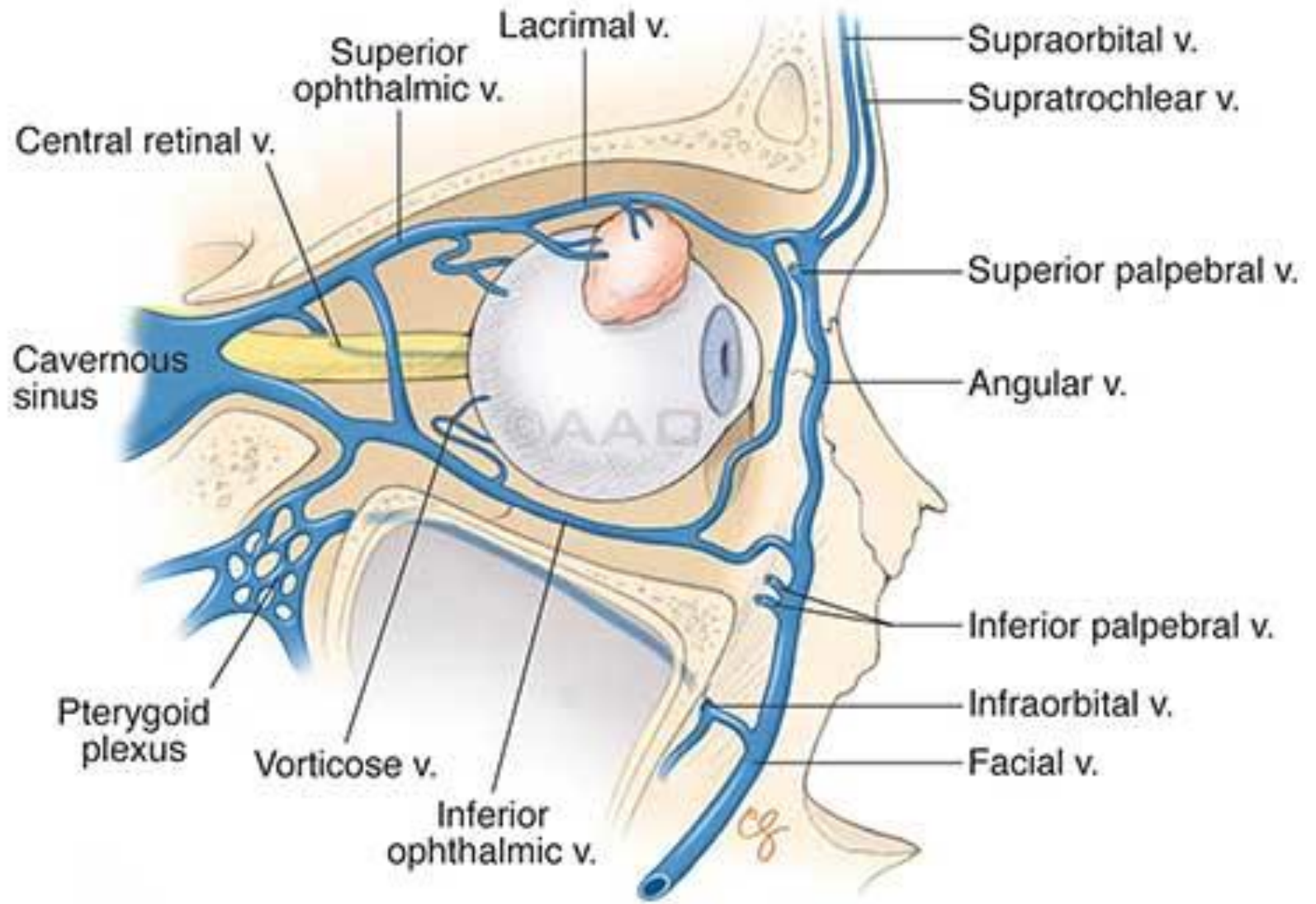




# Žilní zásobení oka – 3 odtoky

- vv. episclerales
  - vv. ciliares ant. ← vv. sclerales ← sinus venosus sclerae  
*Schlemmi s. Lauthi (vstřebává humor aquosus)*
  - vv. vorticosae (4 v kvadrantech oční koule)
  - v. centralis retinae
- v. ophthalmica sup. → sinus cavernosus
- v. ophthalmica inf. → plexus pterygoideus
- v. angularis → z v. facialis (anastomozy s v.opht.) → v. jugularis int.

*! nebezpečí šíření zánětů !*

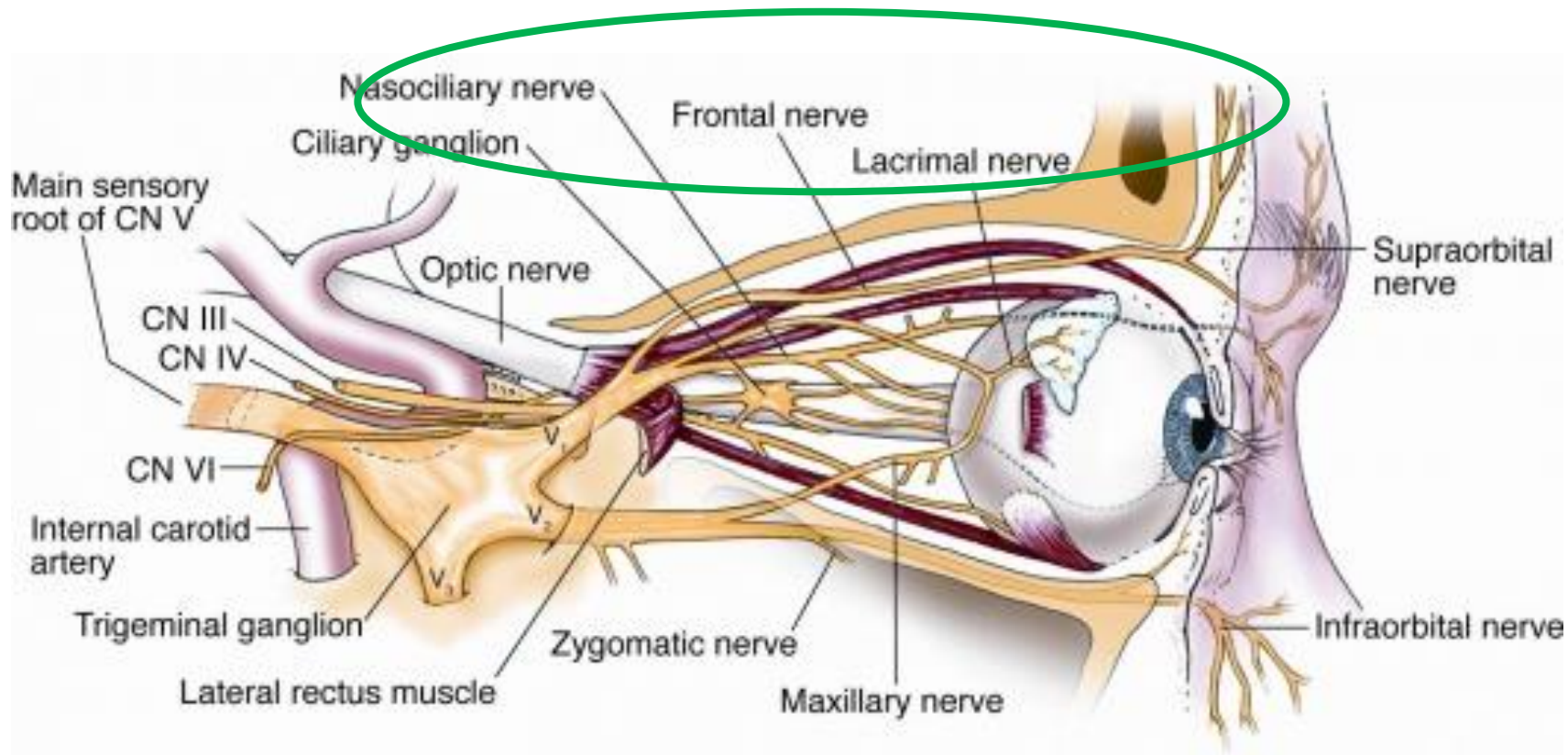


# Nervové zásobení oka

- **n. opticus** – *senzorický*
  - pars intraocularis, canalis, intracranialis
  - vagina interna, externa
- **n. ophthalmicus** → nn. ciliares longi – *somatosenzitivní*
- **n. lacrimalis, n. frontalis, n. nasociliaris** – *somatosenzitivní* pro okolí
- ganglion ciliare → **nn. ciliares breves** – *autonomní (visceromotorické)*
  - (sympatikus se nepřepojuje, parasympatikus ano)
- **n.III., n. IV., n.VI** – *motorické*

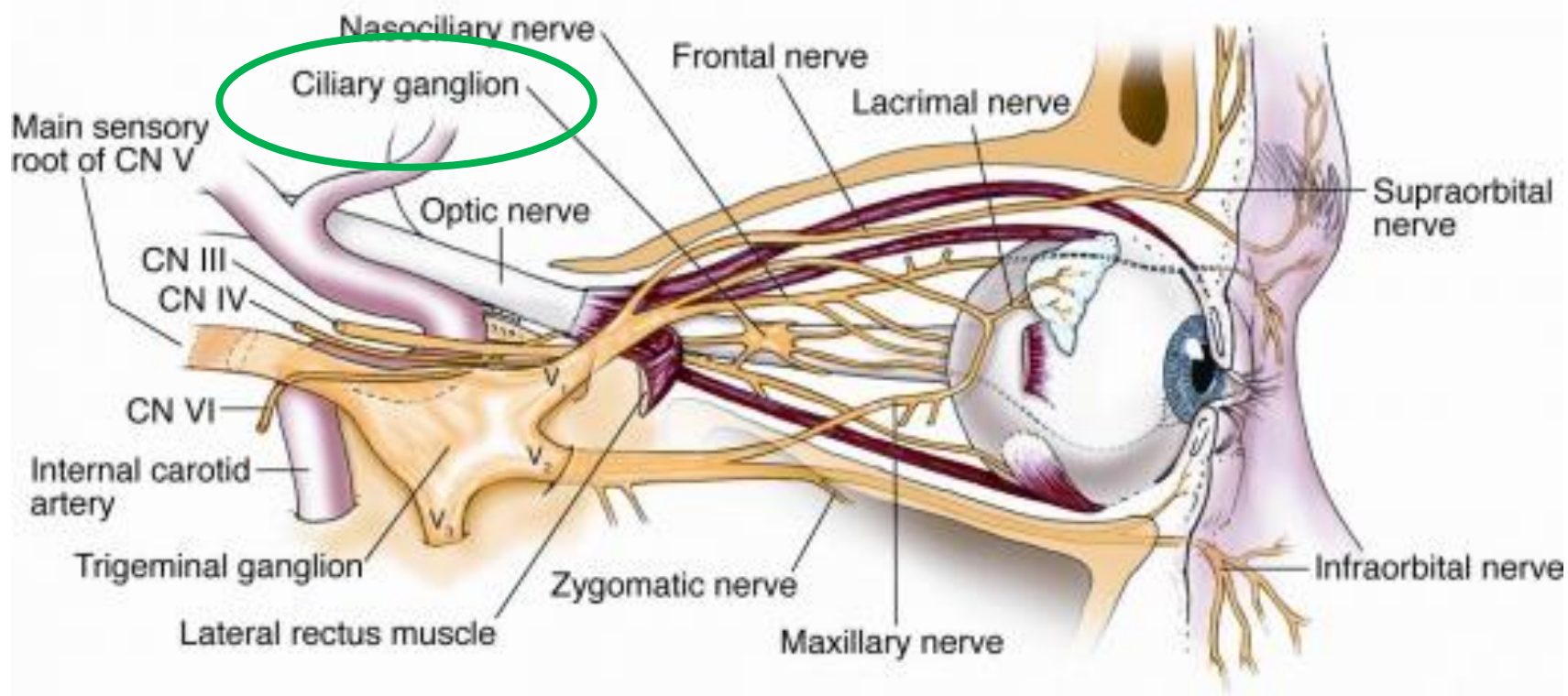
# Nervové zásobení oka

- **n. opticus** – *senzorický*
  - pars intraocularis, canalis, intracranialis
  - vagina interna, externa
- **n. ophthalmicus** → nn. ciliares longi – *somatosenzitivní*
- **n. lacrimalis, n. frontalis, n. nasociliaris** – *somatosenzitivní* pro okolí
- ganglion ciliare → **nn. ciliares breves** – *autonomní (visceromotorické)*
  - (sympatikus se nepřepojuje, parasympatikus ano)
- **n.III., n. IV., n.VI** – *motorické*



# Nervové zásobení oka

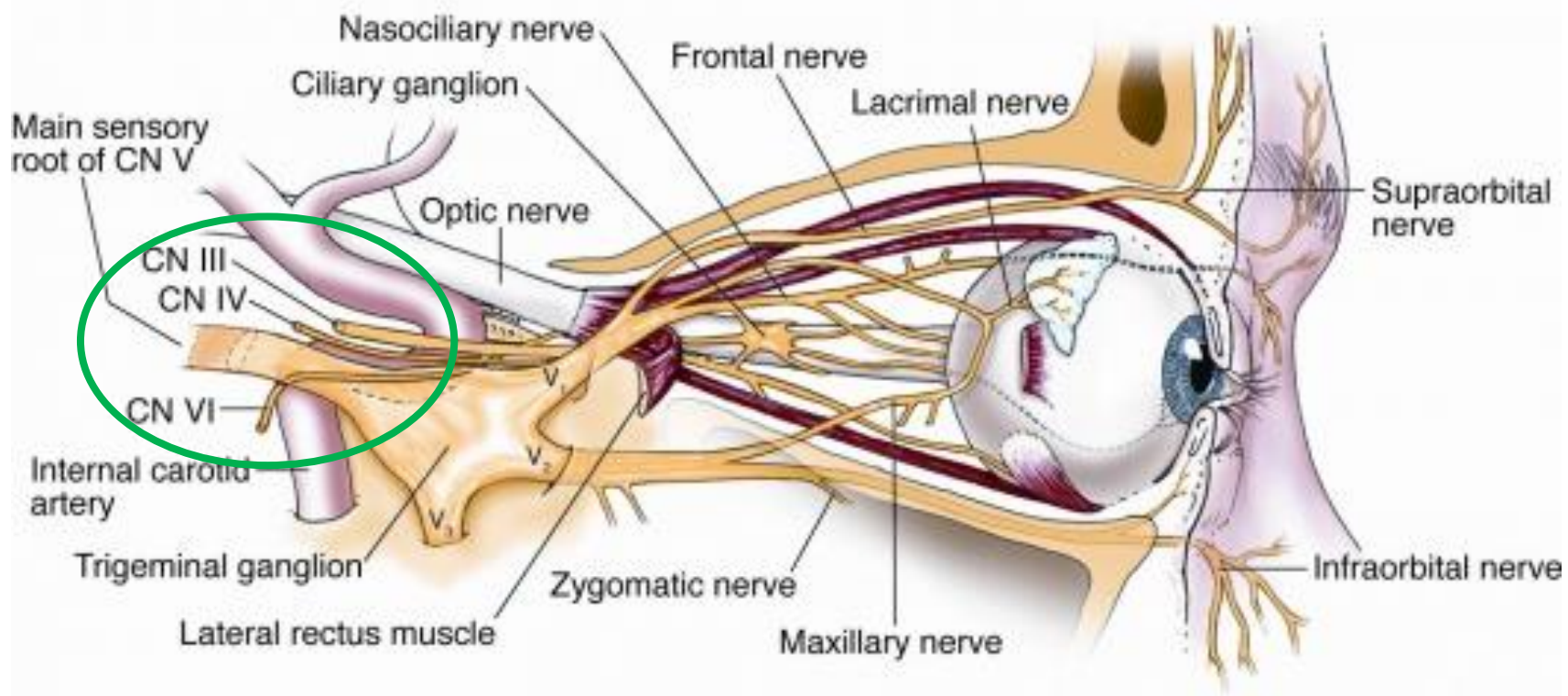
- **n. opticus** – *senzorický*
  - pars intraocularis, canalis, intracranialis
  - vagina interna, externa
- **n. ophthalmicus** → nn. ciliares longi – *somatosenzitivní*
- **n. lacrimalis, n. frontalis, n. nasociliaris** – *somatosenzitivní* pro okolí
- ganglion ciliare → **nn. ciliares breves** – *autonomní (visceromotorické)*  
(sympatikus se nepřepojuje, parasympatikus ano)
- **n.III., n. IV., n.VI** – *motorické*



# Nervové zásobení oka

- **n. opticus** – *senzorický*
  - pars intraocularis, canalis, intracranialis
  - vagina interna, externa
- **n. ophthalmicus** → nn. ciliares longi – *somatosenzitivní*
- **n. lacrimalis, n. frontalis, n. nasociliaris** – *somatosenzitivní* pro okolí
- ganglion ciliare → **nn. ciliares breves** – *autonomní (visceromotorické)*  
(sympatikus se nepřepojuje, parasympatikus ano)
- **n.III., n. IV., n.VI** – *motorické*



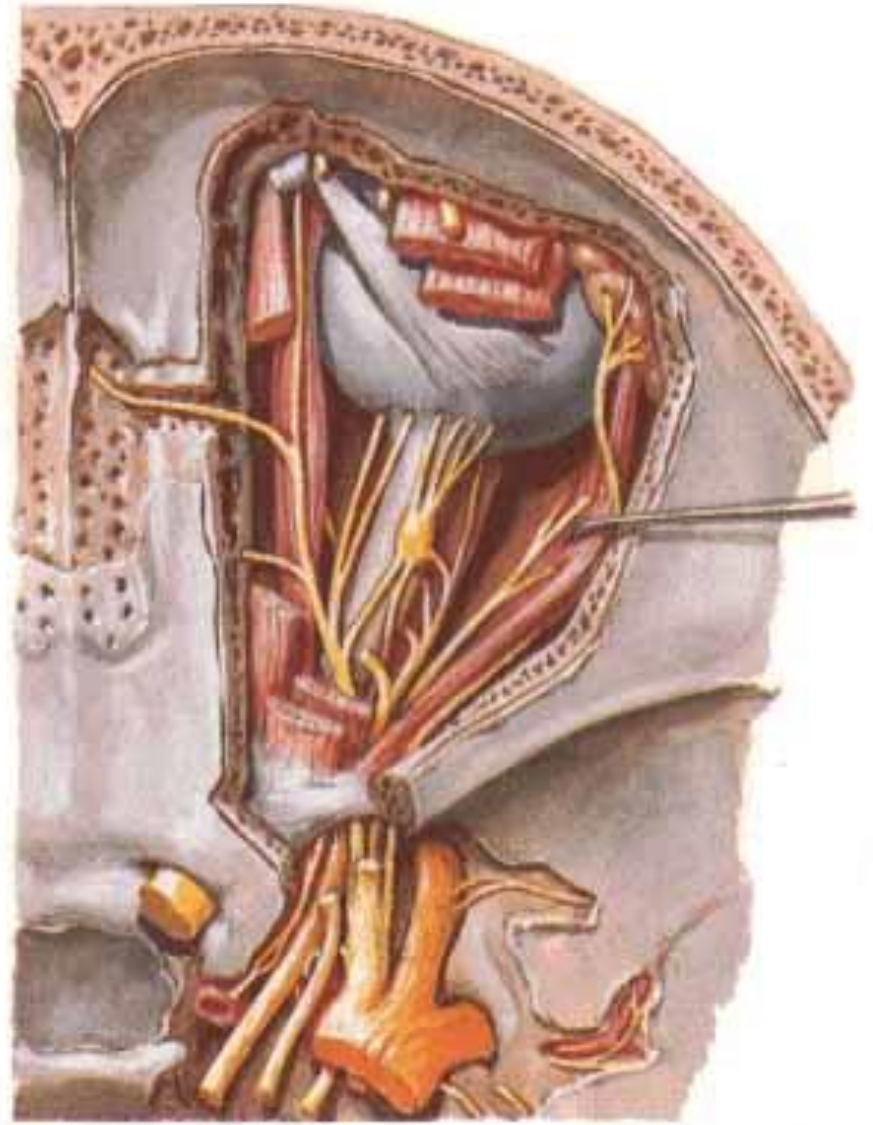
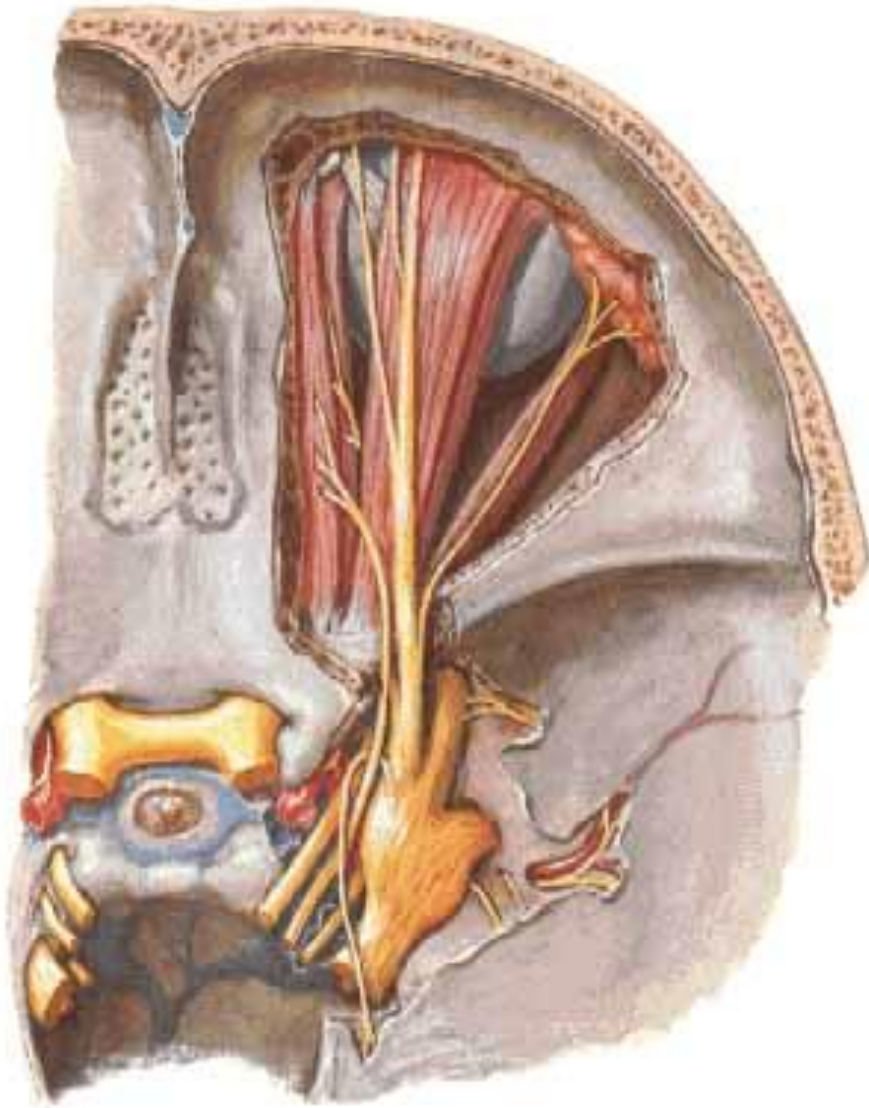


# Nervové zásobení oka

- **n. opticus** – *senzorický*
  - pars intraocularis, canalis, intracranialis
  - vagina interna, externa
- **n. ophthalmicus** → nn. ciliares longi – *somatosenzitivní*
- **n. lacrimalis, n. frontalis, n. nasociliaris** – *somatosenzitivní* pro okolí
- ganglion ciliare → **nn. ciliares breves** – *autonomní (visceromotorické)*
  - (sympatikus se nepřepojuje, parasympatikus ano)
- **n.III., n. IV., n.VI** – *motorické*

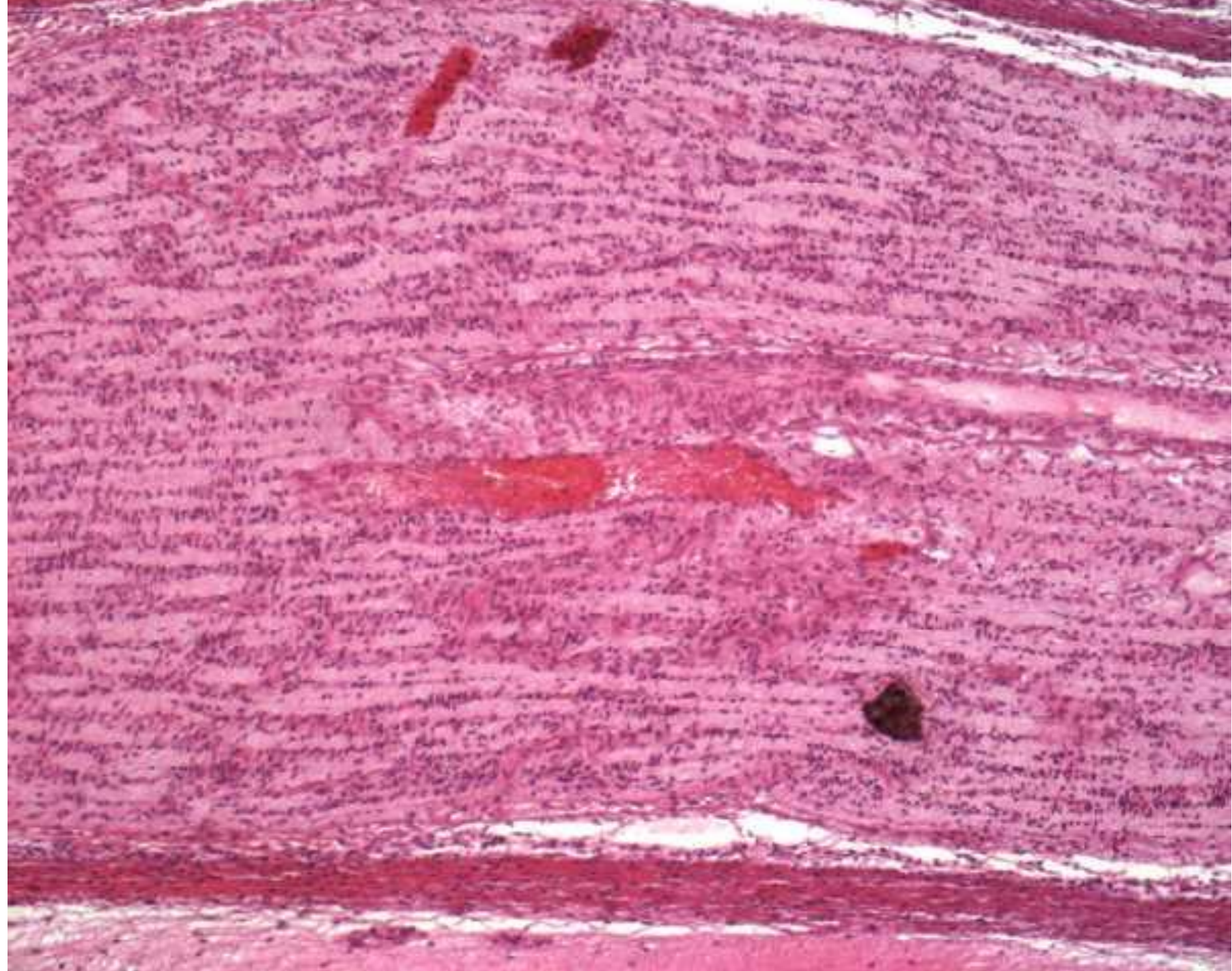
# Nerves of Orbit

## Superior View



# Nervus opticus

- čistě senzorický
- výchlipka diencefala (thalamus opticus)
- axony odděleny endoneuriem
- na povrchu jsou analogy mozkových obalů
  - vagina externa = pachymeninx (dura mater)
  - vagina interna = leptomeninx (pia+ ar.)
- nervem probíhá a. et v. centralis retinae



Projekční → Vzestupné → Senzorické

# ZRAKOVÁ DRÁHA

4-neuronová, částečně zkřížená dráha

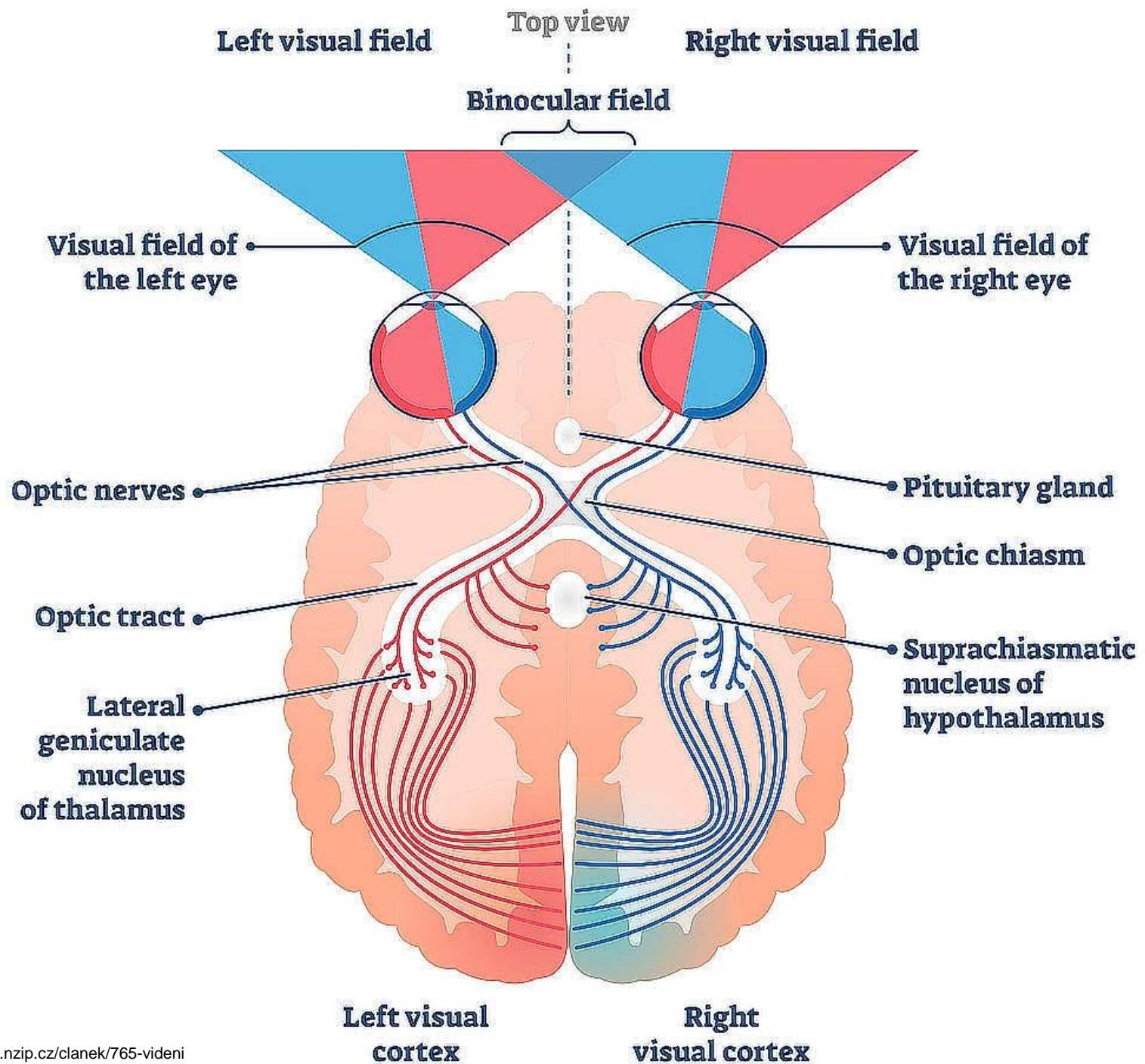
1.N: tyčinky a čípky sítnice

2.N: bipolární buňky sítnice

3.N: gangliové buňky sítnice → n. II → chiasma opticum → corpus geniculatum laterale (thalamus)

4.N: buňky v nucleus corporis geniculati lateralis → fibrae geniculocalcarinae corticalis (= radiatio optica Gratioletii) → lobus occipitalis, area 17 (kolem sulcus calcarinus)

- dolní (Meyerova-Archimbaultova) klička
- střední svazek
- horní (Baumova) klička přímo temenním lalokem – horní polovina sítnice (dolní 1/2 zorného pole)



Projekční → Vzestupné → Senzorické

# ZRAKOVÁ DRÁHA

4-neuronová, částečně zkřížená dráha

1.N: tyčinky a čípky sítnice

2.N: bipolární buňky sítnice

3.N: gangliové buňky sítnice → n. II → chiasma opticum → corpus geniculatum laterale (thalamus)

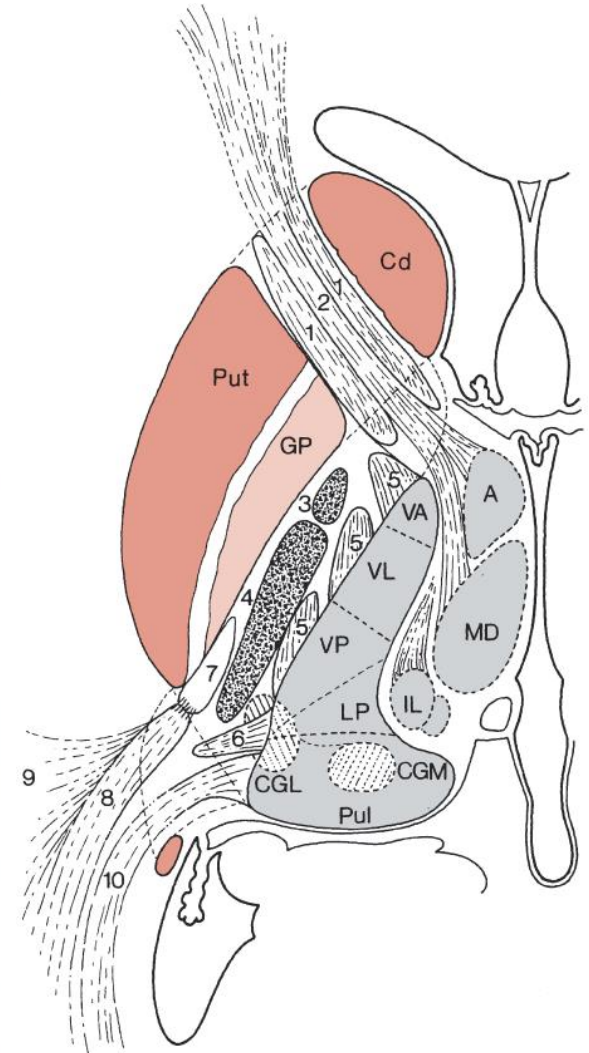
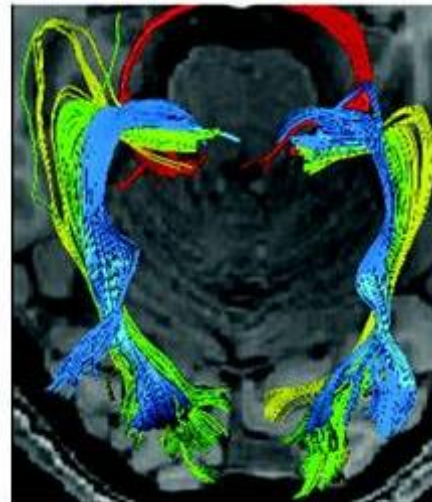
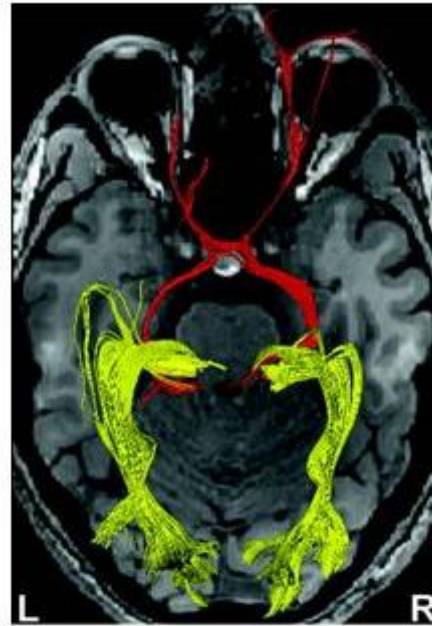
4.N: buňky v nucleus corporis geniculati lateralis → fibrae geniculocalcarinae corticalis (= radiatio optica Gratioletii) → lobus occipitalis, area 17 (kolem sulcus calcarinus)

- dolní (Meyerova-Archimbaultova) klička
- střední svazek
- horní (Baumova) klička přímo temenním lalokem – horní polovina sítnice (dolní 1/2 zorného pole)



# Radiatio optica

- **fasciculus anterior**  
= dolní (**Meyerova-Archimbaultova**)
  - klička tvoří oblouk kolem dolního rohu postranní komory ve spánkovém laloku
  - dolní polovina sítnice (horní 1/2 zorného pole)
- **fasciculus centralis**
- **fasciculus posterior**  
= horní
  - klička přímo temenním lalokem
  - horní polovina sítnice (dolní 1/2 zorného pole)

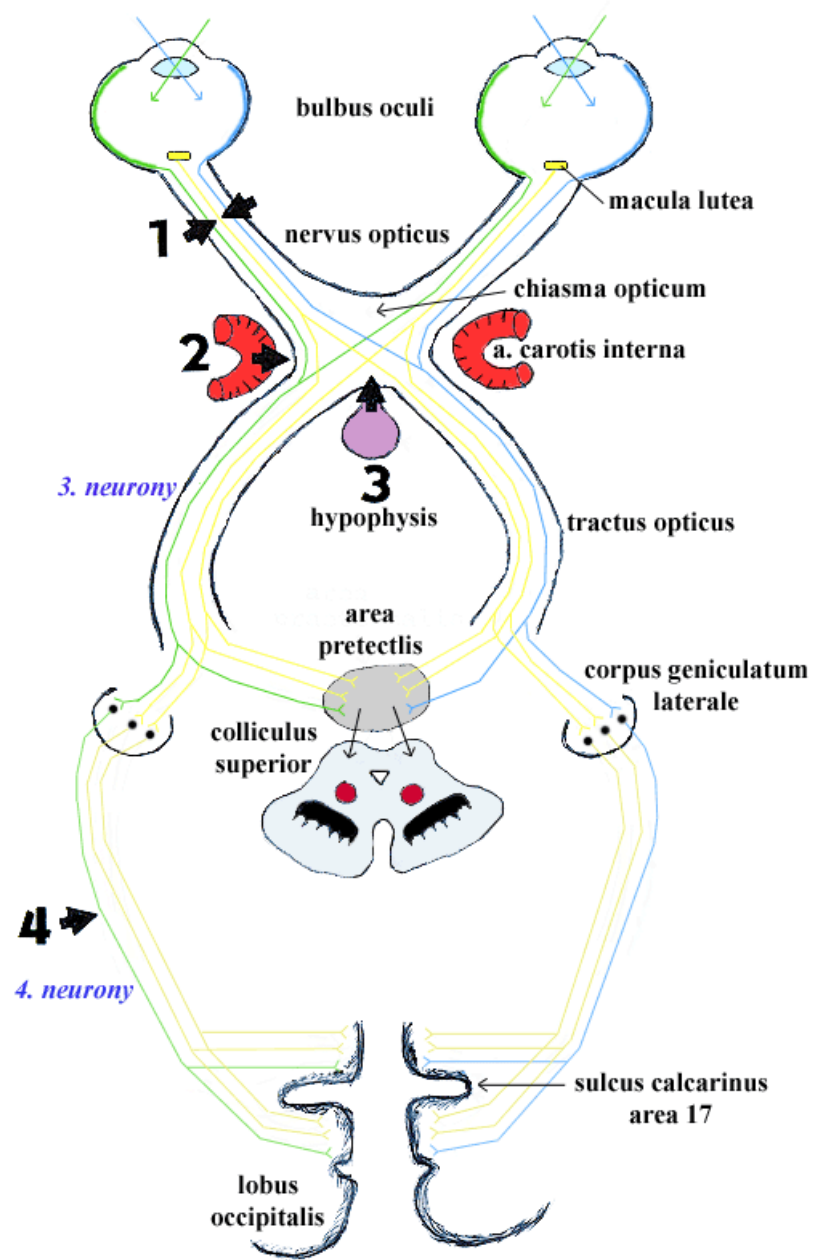


Projekční → Vzestupné → Senzorické  
ZRAKOVÁ DRÁHA – odbočky od 3. neuronu

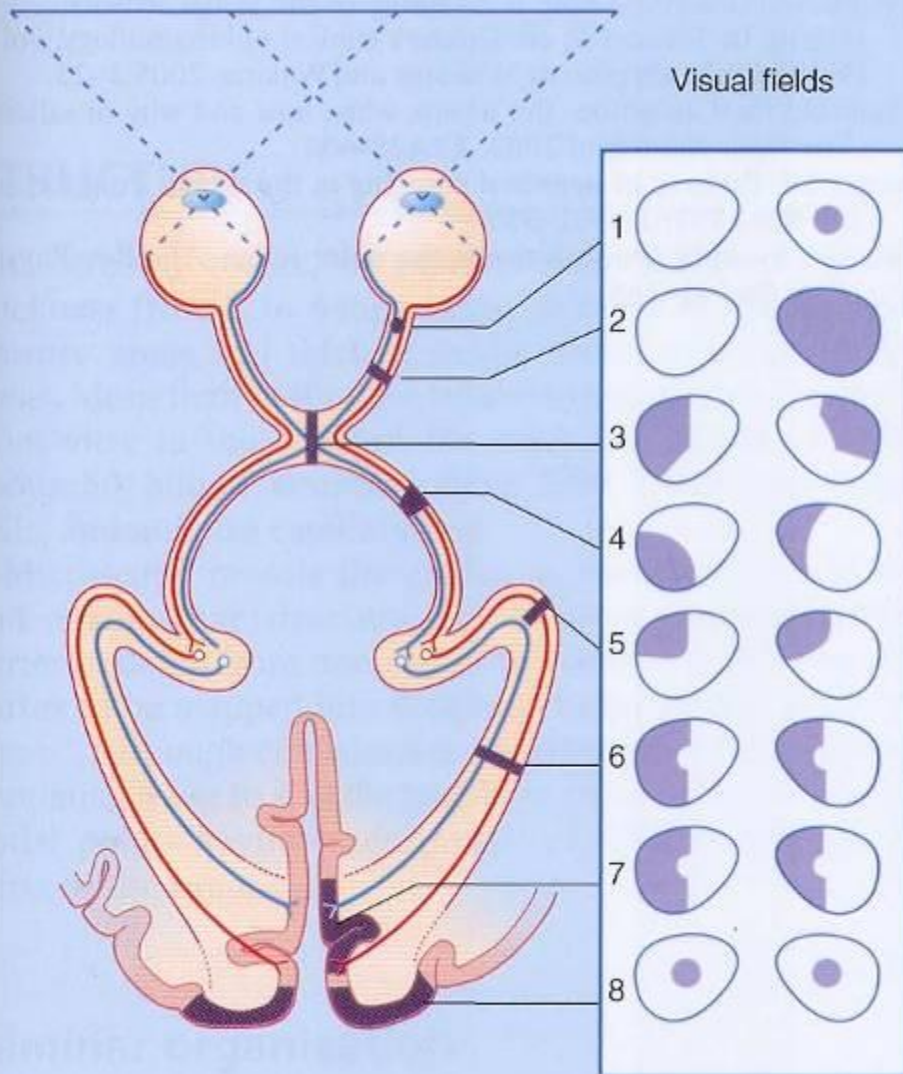
- radix optica hypothalamica do **nucleus suprachiasmaticus** (a paraventricularis) – převádí zrakové signály na nejvyšší autonomní centra (vidění jídla = slinění)
- radix medialis (optica mesencephalica) do **area pretectalis** k ncl. pretectales (4.N) – dráha zornicového (pupilárního) reflexu
  - pro **miózu**: → 5.N: nucleus accessorius dorsalis n. III *Edinger-Westphal* → parasympatickou dráhou s n. III → 6.N: ganglion ciliare → nn. ciliares breves → m. ciliaris et m. sphincter pupillae (akomodace + mióza)

# Projekční → Vzestupné → Senzorické ZRAKOVÁ DRÁHA – odbočky od 3. neuronu

- pro **mydriázu**: → 5.N: retikulární formace → tractus reticulospinalis → 6.N: centrum ciliospinale *Budge* (C8-T1) → r.com.albus → ggl. stellatum (bez přepojení) → truncus sympathicus → 7.N: ganglion cervicale superius → n. et plexus caroticus internus → plexus ophthalmicus → ggl. ciliare (bez přepojení) → nn. ciliares breves → m. dilatator pupillae (mydriáza) /
- dráha pro **konvergenci**: 4.N: nucleus interstitialis *Cajali* → fasciculus longitudinalis medialis (zkříženě i nezkríženě) → 5.N jádra všech okohybných nervů
- **tektální zrakový okruh** → tractus tectospinalis
  - řízení souhybů očí, hlavy a krku směrem ke zrakovým podnětům a ke koordinaci s celkovými pohyby těla



- 1 - amaurosis (= slepota) *levého oka*  
 2 - hemianopsia nasalis (*porucha jen na levém oku*)  
 3 - hemianopsia heteronyma bitemporalis  
 4 - hemianopsia homonyma dextra



**Table CP 28.1.1** Classification of dyphasia.

Number	Lesion	Field defect
1	Partial optic nerve	Ipsilateral*scotoma <sup>a</sup>
2	Complete optic nerve	Blindness in that eye
3	Optic chiasm	Bitemporal hemianopia
4	Optic tract	Homonymous <sup>b</sup> hemianopia
5	Meyer's loop	Homonymous upper quadrantanopia
6	Optic radiation	Homonymous hemianopia
7	Visual cortex	Homonymous hemianopia
8	Bilateral macular cortex	Bilateral central scotomas

# Vývoj nervus opticus

- vlákna z gangliových buněk prorůstají stopkou
- lumen stopky zaniká
- štěrbina (vchlípenina) zaniká

# Přídavné orgány oka

## *Structurae oculi accessoriae*

- vazivové ústrojí = *apparatus ligamentosus*
- víčka = *palpebrae*
- spojivka = *tunica conjunctiva*
- slzné ústrojí = *apparatus lacrimalis*
- svalové ústrojí = *apparatus muscularis*
- obočí = *supercilium*

# Svalové ústrojí

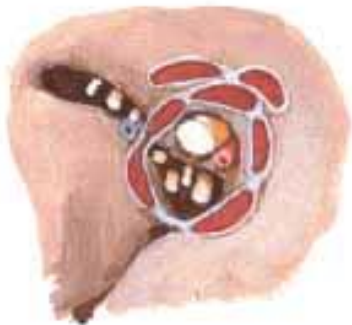
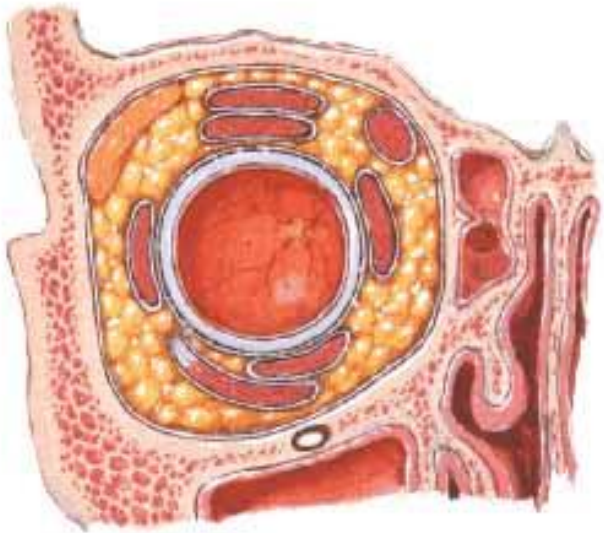
- mm. **recti** bulbi: sup., inf., med., lat. (VI.)
- mm. **obliqui** bulbi: inf., sup.(IV.)
  - /fovea trochlearis, spina trochlearis, trochlea, vagina m.o.b.s./
- m. levator palpebrae sup. (pars spf.+prof.)
- n. III – ostatních 5 svalů
- hladké svaly: m. orbitalis *Mülleri*, m. tarsalis sup. *Mülleri* + inf.



# Svalové ústrojí

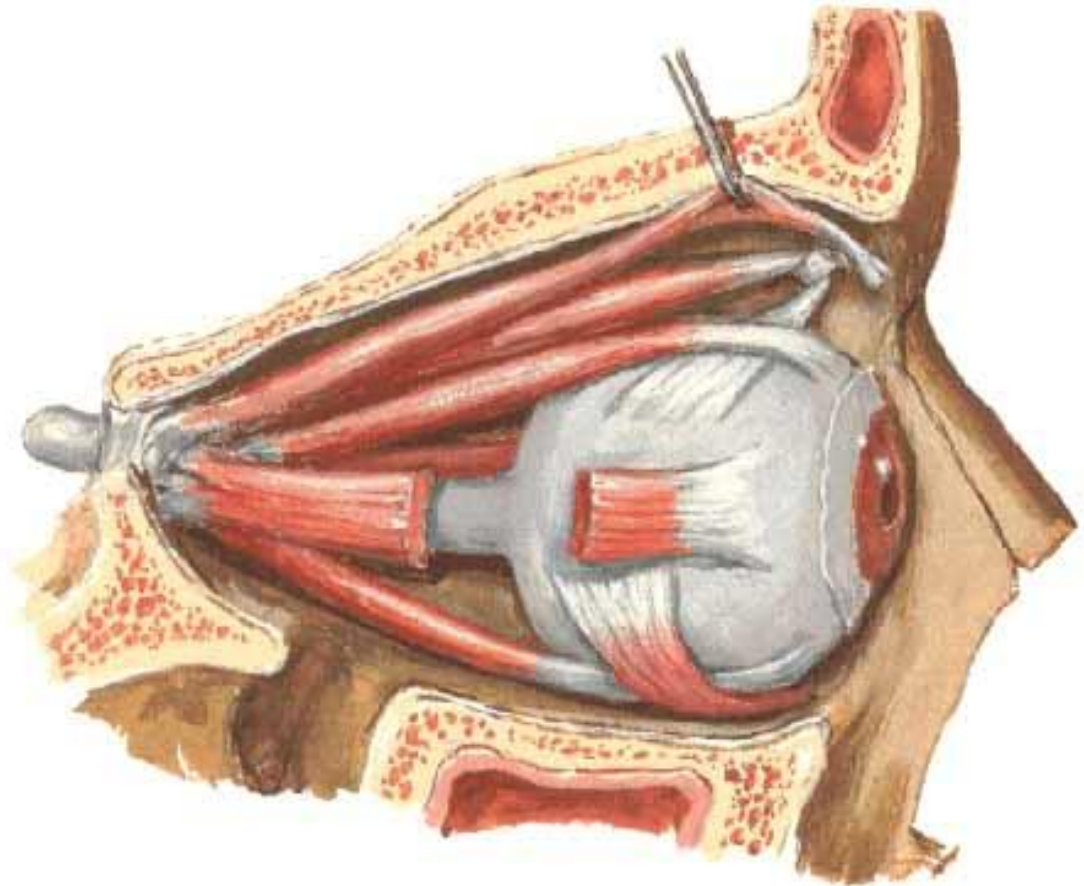
## Fascia of Orbit and Eyeball

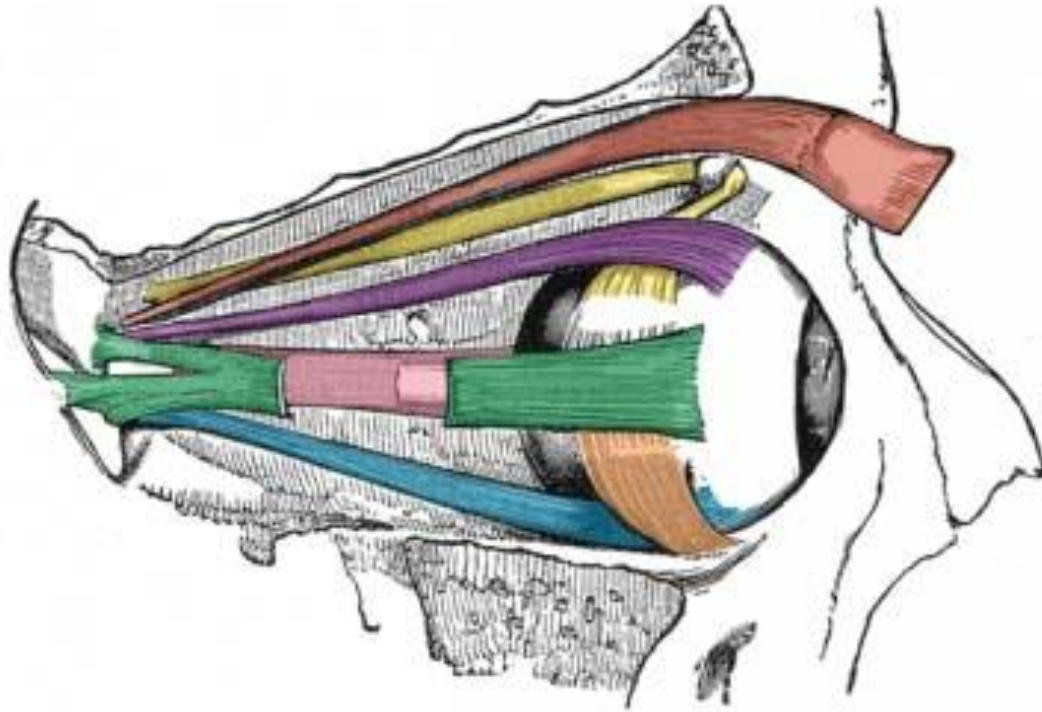
Frontal Section and Entering Structures










## Extrinsic Eye Muscles

Right Lateral View





-  Levator palpebrae superioris
-  Superior oblique
-  Inferior oblique
-  Superior rectus
-  Medial rectus
-  Lateral rectus
-  Inferior rectus

# Pohyby oční koule I.

## pohyby kolem os = dukce

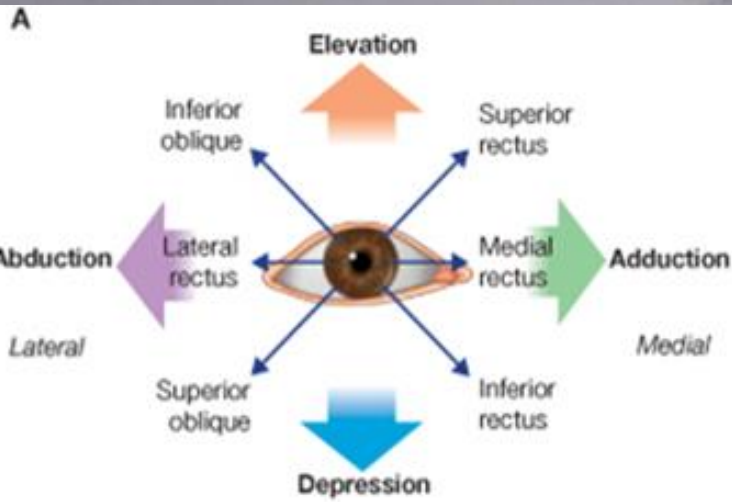
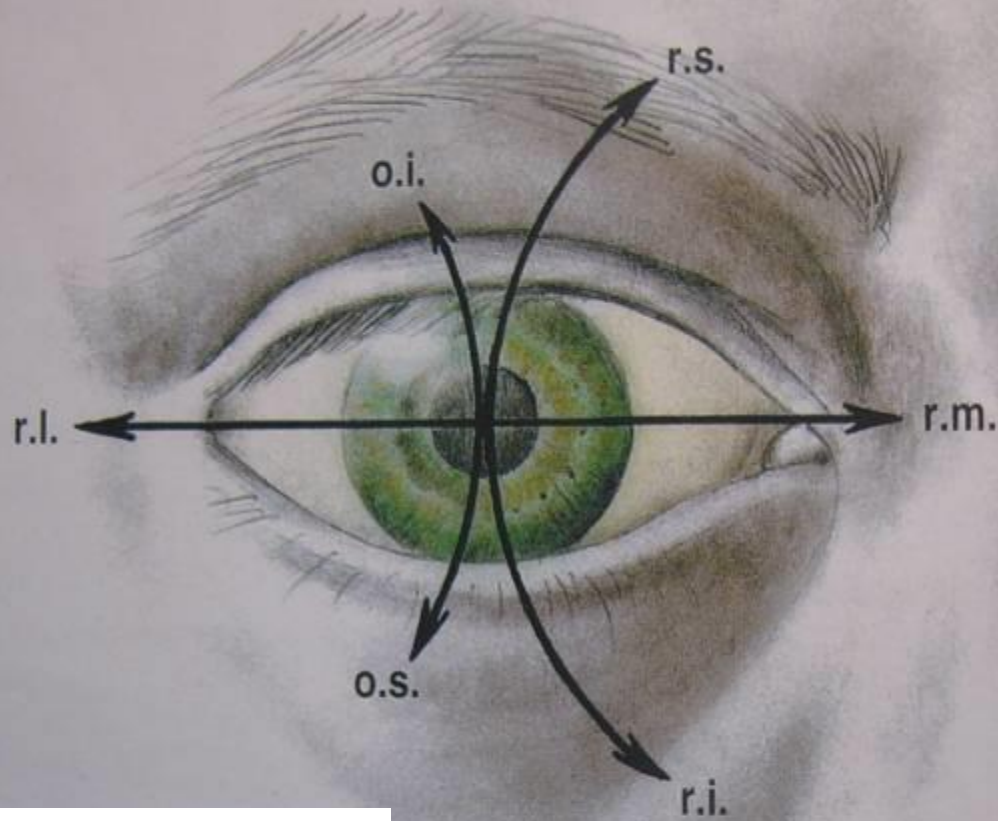
- kolem vertikální osy
  - **addukce** (dovnitř)
  - **abdukce** (ven)
- kolem horizontální osy
  - **elevace** (sursumdukce; supradukce): vzhůru
  - **deprese** (deorsumdukce; infradukce): dolů
- kolem sagitální (předo-zadní) osy:
  - **intorze** (incyklodukce): překlopení dovnitř
  - **extorze** (excyklodukce): překlopení ven

# Pohyby oční koule II.

## pohyby párové (současně oběma očima)

- stejnosměrné spřažené párové pohyby = **verze** (**konjugované pohyby**)
  - **dextroverze** (doprava) + **levo**verze (doleva)
  - **supraverze** (sursumverze) + **infra/deorsumverze** (nahoru + dolů)
  - **dextro/levoelevace** + **dextro/levodeprese** (nahoru/dolů a do strany)
  - **dextro/levocykloverze** (rotace doprava/doleva)
- protisměrné nespřažené párové pohyby = **vergence** (**nekonjugované pohyby**)
  - **konvergence** = souměrné sbíhání os obou koulí
  - **divergence** = rozbíhání os obou koulí
- *strabismus* = *heterotropie* = šilhání (squint)
  - jedno oko je trvale stočeno ven nebo dovnitř

# Pohyby oční koule



# Strabismus concomitans

- esotropie (s. convergens)



- exotropie (s. divergens)



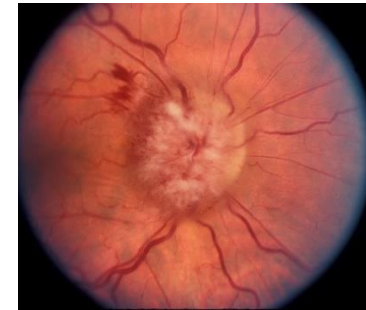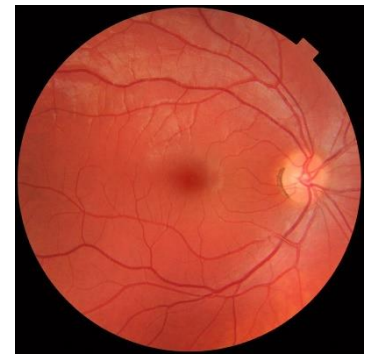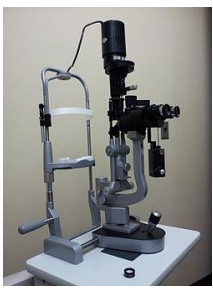- hypertropie (s. sursumvergens)



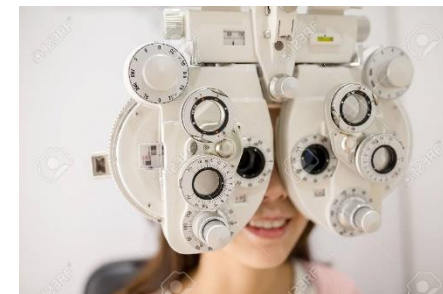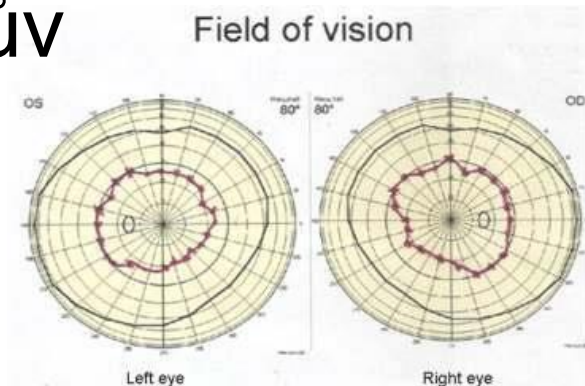
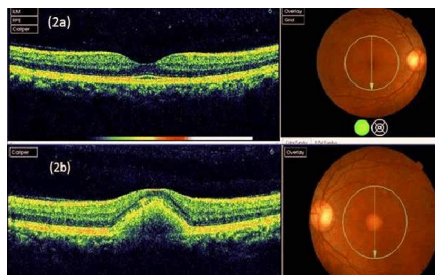

- hypotropie (s. deosumvergens)



# Vyšetření



- štěrbinová lampa
- vyšetření očního pozadí – otok discus/papilla n. optici = zvýšený intrakraniální tlak
- perimetrie = vyšetření šíře zorného pole
- optometrie = vyšetření kvality zraku
- optotypy – Snellenův
- OCT



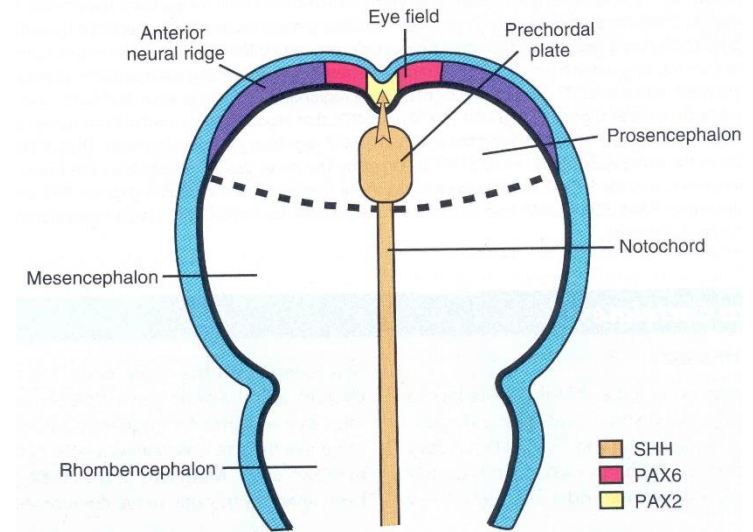
# Příznaky a vady

- epiphora (nadměrné slzení)
- myopie – hypermetropie (krátko – dalekozrakost)
- hypermetrie (přestřelování – porucha mozečku!)
- presbyopie (vetchozrakost)
- hemeralopie (šeroslepost)
- amblyopie (tupozrakost) – *funkční porucha (např. při šilhání)*
- daltonismus (barvoslepost)



# Vývoj zrakového ústrojí

- neuroektoderm předního mozku
- povrchový ektoderm hlavy
- mezenchym mezi
- buňky neurální lišty

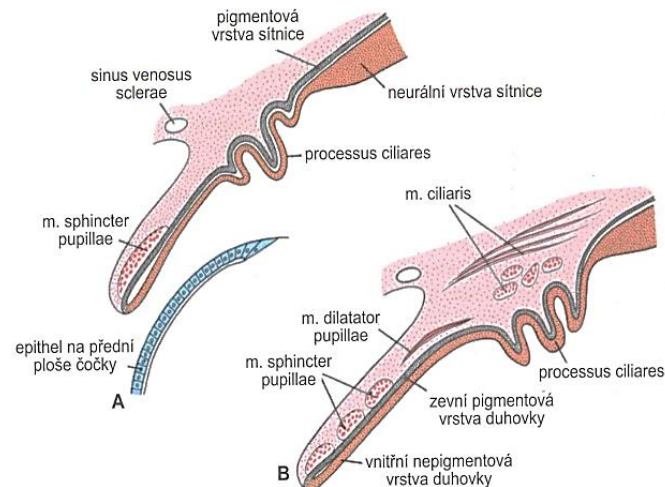


# Vývoj oka v pohybu

- <https://www.youtube.com/watch?v=ghHDFWlfpoQ>
- <https://www.youtube.com/watch?v=Xme8PA6xv-M>

# Vývoj řasnatého tělesa

- vyklenutí obou vrstev očního pohárku
- pigmentový epitel – z vnější vrstvy
- nepigmentový epitel – z vnitřní vrstvy
- ciliární kanál – z dutiny pohárku
- m. ciliaris a vazivo – z mezenchymu

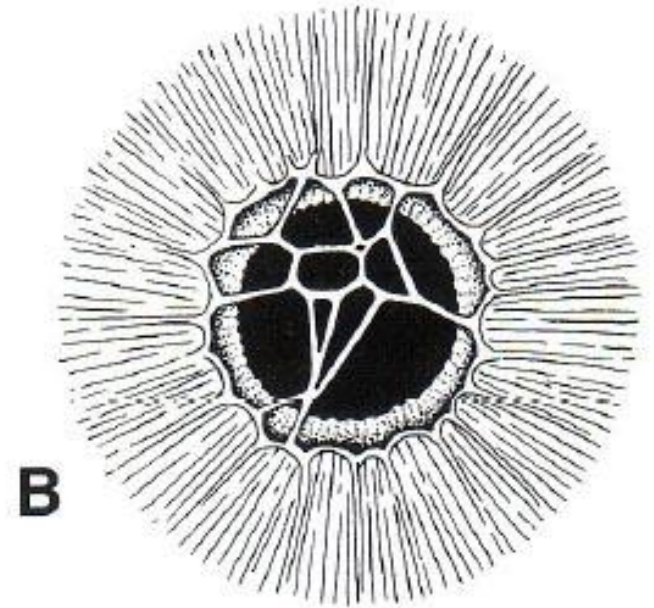
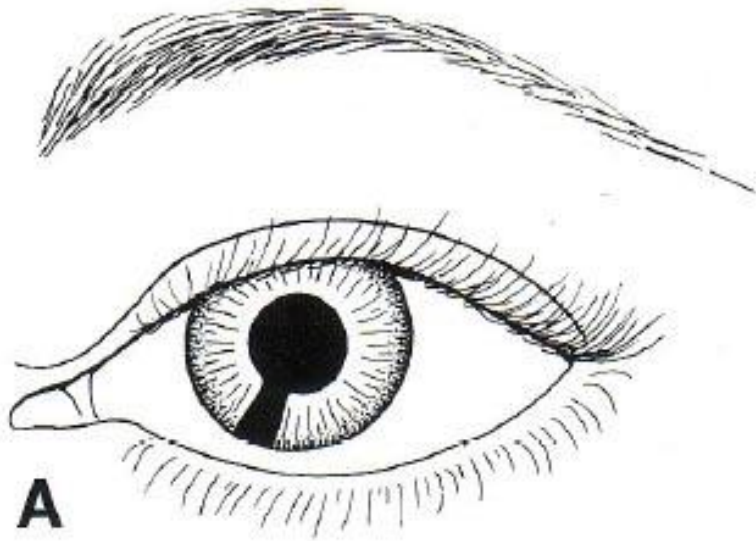


# Vývoj duhovky

- hrana očního pohárku
- vnější vrstva se mění v hladké svaly
- vnitřní vrstva vytváří pigmentový epitel

# Vývojové vady


- **vrozené odchlípení sítnice**
- **coloboma retinae** (obvykle oboustranné – porucha uzavírání fissura optica)
- cyclopia (1 oko), synophthalmia (splynuté oči)
- microphthalmia – infekce
- anophthalmia
- **coloboma iridis** (6. týden – porucha uzavírání fissura optica)
- aniridia, afakia
- **membrana pupillaris persistens**
- a. hyaloidea persistens
- **vrozený zelený zákal**
- **vrozený šedý zákal** (u galaktosémie)
- vrozená ptóza, coloboma palpebrale
- cryptophthalmia (chybění víček – oko zakryté kůží)



**Figure 17.9.** A. Coloboma iris. B. Persistence of the iridopupillary membrane.



„mhourání očima,  
jako slepý činívá“  
(J.Jungmann)



nemá rhodopsin



„mhourání očima,  
jako slepý činívá“  
(J.Jungmann)



~~nemá rhodopsin~~

**Člověk a ostatní primáti** vnímají barvy od **modré** po **červenou** (tedy světlo s vlnovou délkou zhruba od 400 do 700 nm).

**Pes** vidí dobře **modrou** a **žlutou** barvu.

**Kůň** nemá čípky citlivé na **zelenou** barvu.

**Ptáci** - citlivost mírně posunuta k **modrým** barvám.

**Hlubinné ryby** - citlivost hlavně na **modrou** barvu

**Motýli** - vidí **ultrafialové** světlo s vlnovou délkou kratší než 400 nanometrů, ale nevidí naopak **červenou**.

**Někteří hadi** - vidí široké spektrum barev od **ultrafialové** až po **infračervenou** (nad 700 nanometrů)

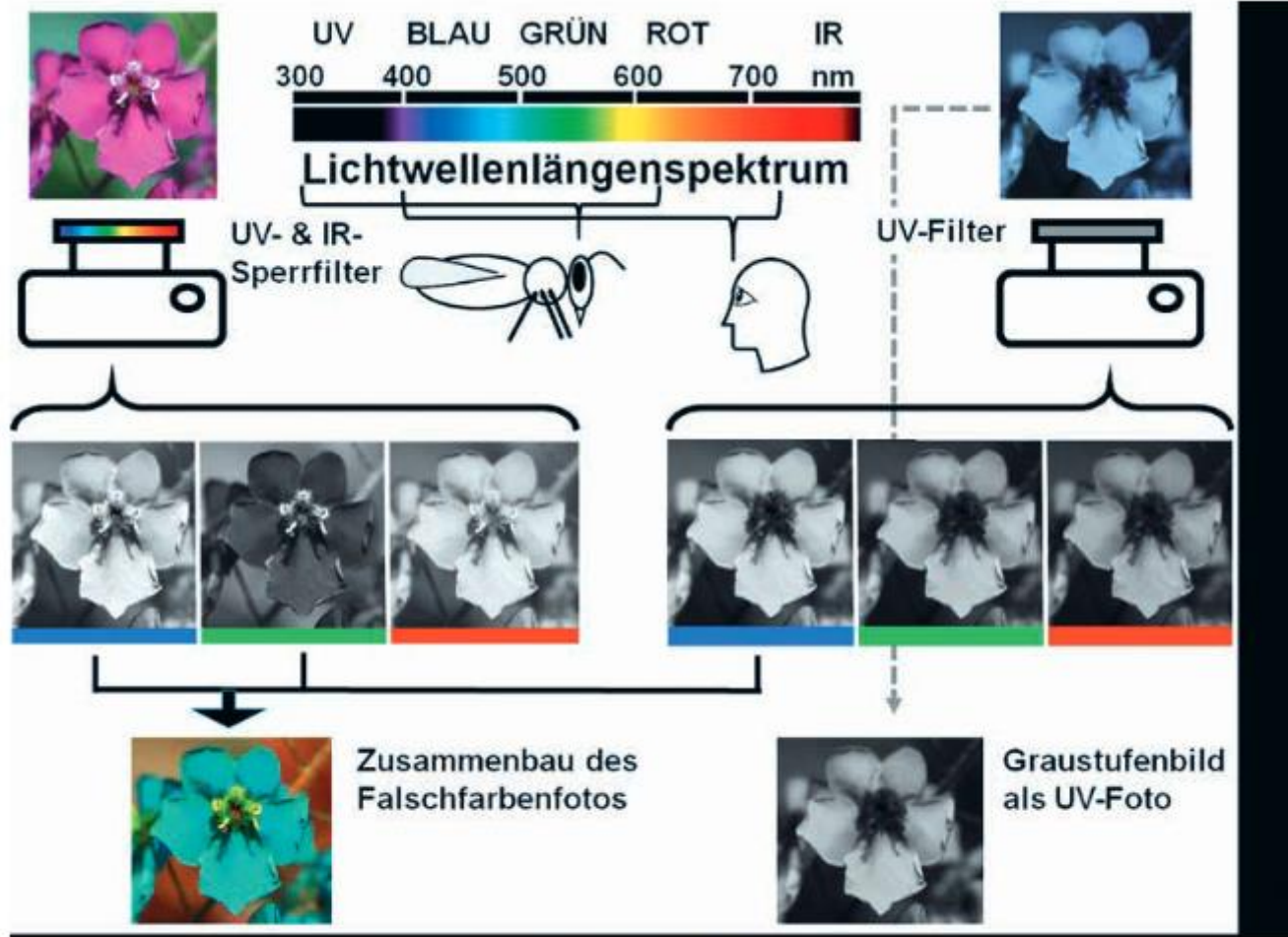


Abb. 1: Falschfarbenfotografie und UV-Fotografie einer Blüte von *Verbascum phoeniceum* L. im Vergleich. Oben: Ansicht im Display der Digitalkamera mit UV- und IR-Sperrfilter, bzw. UV-Filter. Mitte: Bildzerlegung in Blau-, Grün- und Rot-Kanal. Unten: Zusammenbau des Falschfarbenfotos aus dem Blau- und Grün-Kanal des Farbfotos und aus dem auch die UV-Information enthaltenden Blau-Kanal des UV-Fotos, bzw. Umwandlung in ein Graustufenbild als UV-Foto. (Grafik: K. LUNAU)



From R-L: The same flower with human vision, only UV vision (bright = UV), simulated bee vision (UV+G+B), simulated bird vision (tetrachromatic: UV+R+G+B). (Photos: (c) Dr Klaus Schmitt, Weinheim, Germany, [uvir.eu](http://uvir.eu) )

[https://www.nature.com/scitable/blog/the-artful-brain/alternate\\_realities/](https://www.nature.com/scitable/blog/the-artful-brain/alternate_realities/)