Úvod do nervové soustavy

David Kachlík

Rozdělení buněk nervové tkáně

dva druhy buněk:

- **neurony** – vlastní buňky přenášející informace
- **gliové buňky** (neuroglie, glie) (*neuroglia*) – poskytují neuronům oporu, ochranu a podílejí se na jejich výživě a činnosti
  - astrocyty (*astrocytus*)
  - oligodendrocyty (*oligodendrocytus*)
  - mikroglie (*microgliocytus*)
  - ependymové buňky (*ependymocytus*)

Nervy

- jsou tvořeny snopci nervových vláken
- nervová vlákna mají obaly podobně jako svalová vlákna:
  - *endoneurium*
    - vrstva retikulárních vláken kolem jednotlivých nervových vláken
  - *perineurium*
    - „rukáv“ obalující svazky nervových vláken tvořený vrstvami epiteloidních buněk
    - četné *zonulae occludentes* – nepropustná bariéra chránící nervová vlákna
  - *epineurium*
    - vazivový obal celého nervu

Nervy

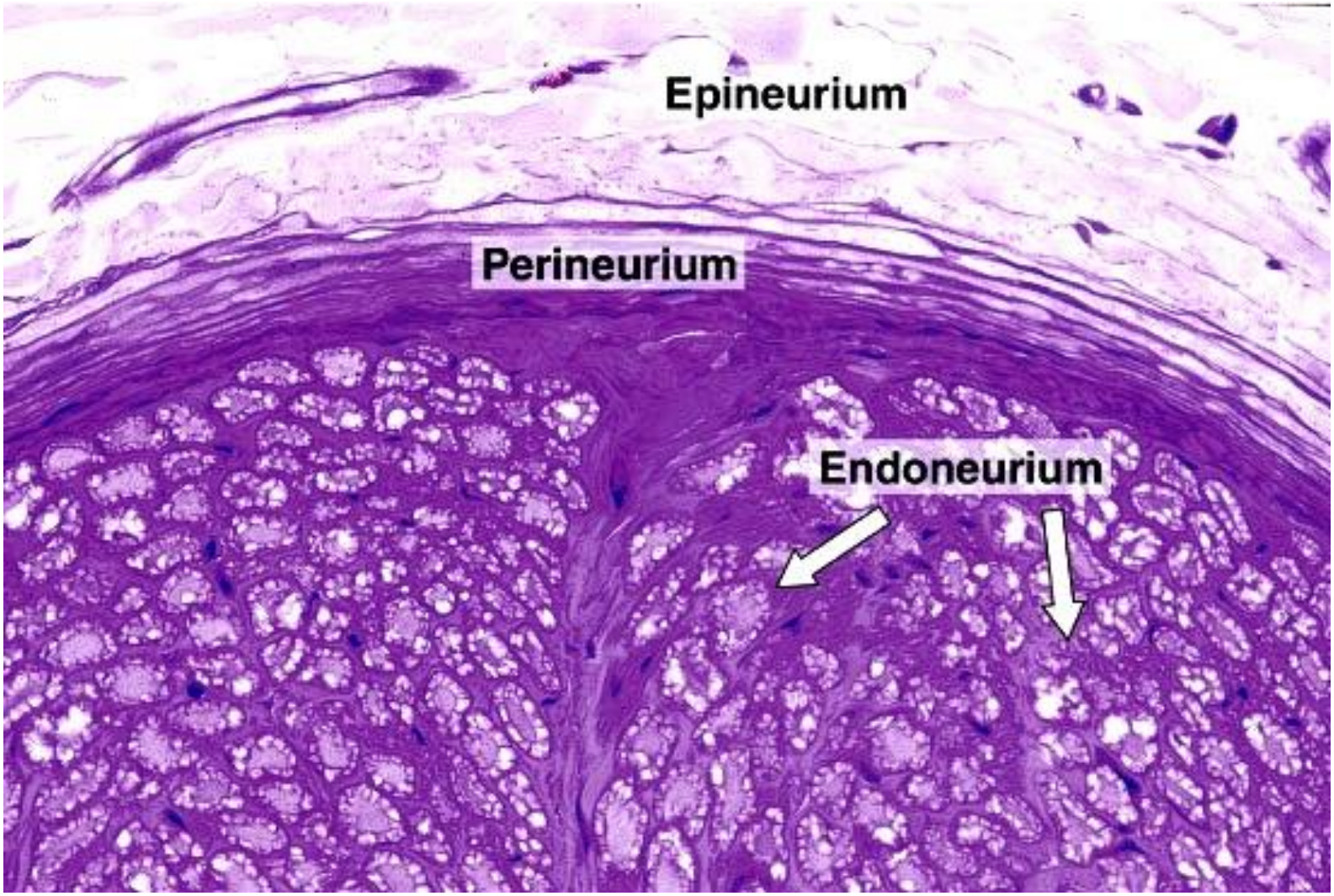

Zauzliny = Ganglia

- nervová ganglia jsou nakupení perikaryí v PNS
- mají ovoidní tvar a jejich povrch kryje pouzdro z hustého neuspořádaného vaziva
- typické jsou tzv. satelitové buňky (*gliocyti ganglionici*) – malé kubické buňky obklopující perikarya neuronů

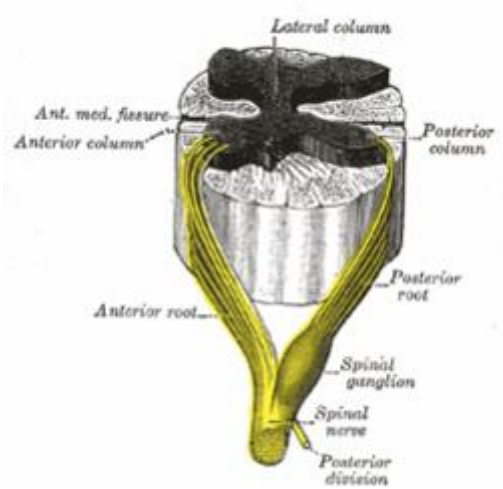

http://en.wikipedia.org/wiki/Dorsal_root_ganglion

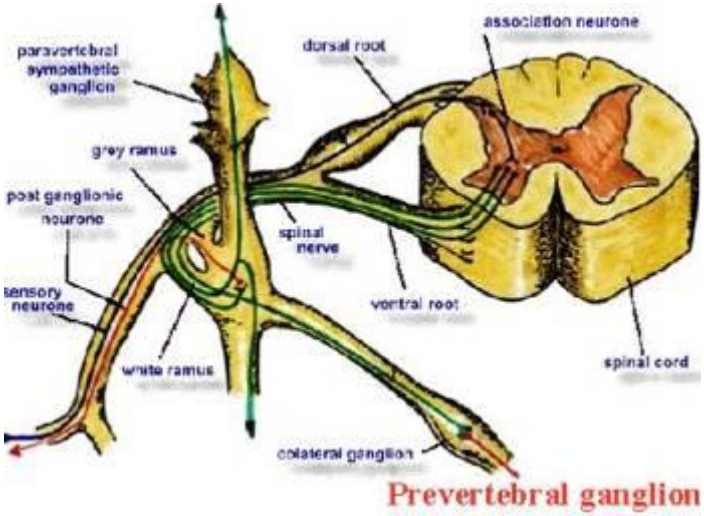

http://www.pharmainfo.net/introduction-autonomic-nervous-system/classification

Zauzliny = Ganglia – rozdělení

- míšní ganglia (*ganglion spinale*)
  - senzitivní *(ganglion sensorium*)
  - v zadních kořenech míšních nervů a v průběhu hlavových nervů (V, IX, X)
  - obsahují typické pseudounipolární neurony
  - přivádí senzorické podněty z periferie do CNS
- autonomní (vegetativní) ganglia (*ganglion autonomicum*)
  - v průběhu autonomních nervů
  - obsahují multipolární neurony
  - vrstva satelitových buněk je nekompletní
  - intramurální ganglia
    - parasympatická ganglia ve stěně dutých orgánů

CNS a PNS

- PNS = periferní nervový systém
- CNS = centrální nervový systém

- shluk těl nervových buněk
  - v PNS = zauzlina (ganglion)
  - v CNS = jádro (nucleus)
- axony a dendrity v PNS = nerv (periferní, hlavový apod.)
- axony a dendrity v CNS = nervová dráha, tractus

Jádra a zauzliny (nuclei et ganglia)

= nahromadění těl nervových buněk

- <u>ganglion</u>
  - mimo CNS
  - nervy všech druhů kromě somatomorických
- <u>nucleus</u>
  - uvnitř CNS

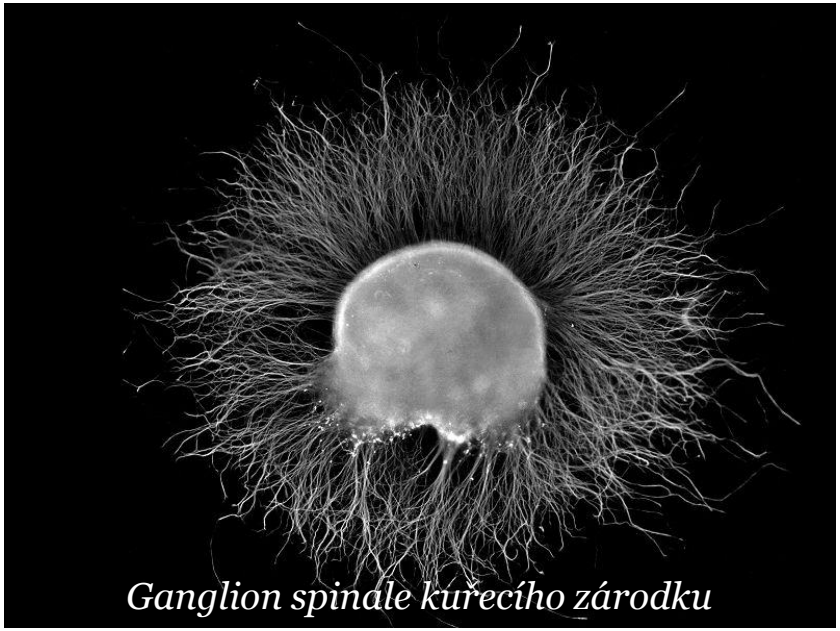

Druhy neuronu dle funkce

- **Motorické neurony** (axony z CNS do periferie)
  - kontrolují efektorické orgány
    - kosterní (**somatomotorické**)
    - hladké svaly, srdce, endokrinní a exokrinní žlázy (**visceromotorické**)
- **Senzorické neurony** (axony z periferie do CNS)
  - zajišťují příjem informací z těla a okolního prostředí
    - kůže (**somatosenzitivní**) = exterocepce
    - orgány (**viscerosenzitivní**) = interocepce
    - svaly, šlachy (**propriocepční**)
    - oko, ucho, jazyk, čichová sliznice (**speciální senzorické**)
- **Interneurony**
  - vytvářejí složitá spojení mezi senzorickými a motorickými neurony

The 3 main types of Neurons

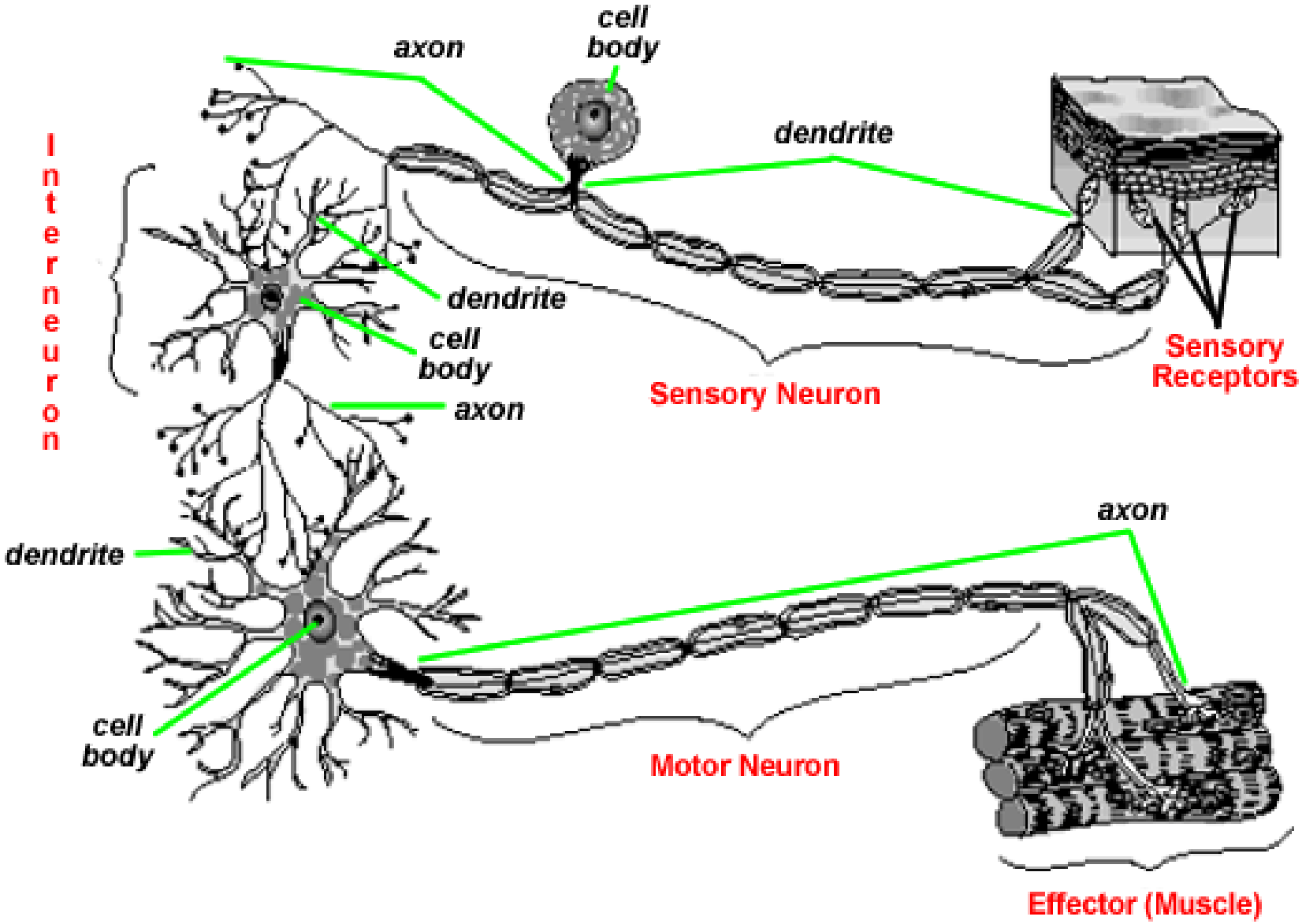

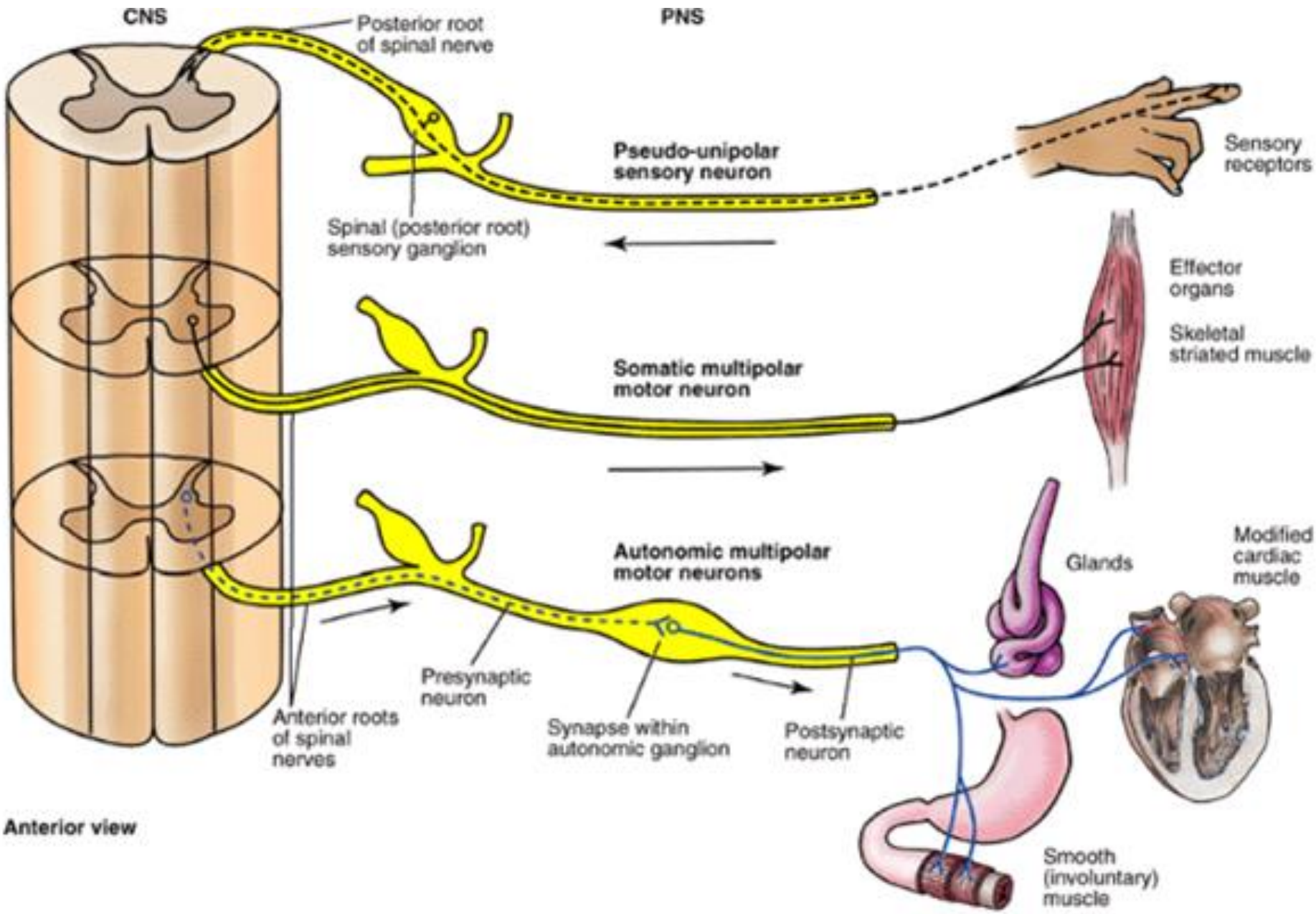
CNS
PNS
Posterior root of spinal nerve
Pseudo-unipolar sensory neuron
Sensory receptors
Spinal (posterior root) sensory ganglion
Effector organs
Skeletal striated muscle
Somatic multipolar motor neuron
Autonomic multipolar motor neurons
Glands
Modified cardiac muscle
Presynaptic neuron
Anterior roots of spinal nerves
Synapse within autonomic ganglion
Postsynaptic neuron
Anterior view
Smooth (involuntary) muscle

Eferentní (odvodní) vlákna

= odstředivá

- začínají v předních míšních rozích
- somatomotorická vlákna
  - motorická jednotka (soubor svalových vláken 1 motoneuronu)
- visceromotorická vlákna
  - → z nervu vystoupí jako ramus communicans albus
  - → v autonomním gangliu jsou přepojena na postgangliové neurony
  - → jako ramus communicans griseus se vracejí do nervu
  - → se všemi větvemi míšního nervu jdou do periférie

Aferentní (přívodní) vlákna

= dostředivá

začínají v periférii na *receptorech*

- exteroceptory: přijímají signály z vnějšího prostředí (*somatosenzitivní, senzorická*)
- interoceptory: signály z orgánů (*viscerosenzitivní*)
- proprioceptory: signály z pohybové soustavy (svalů, šlach, kloubních pouzder)

Systema nervosum peripheric um (periferní nervový systém)

- nervi spinales (míšní nervy)
- nervi craniales (hlavové nervy)
- systema autonomicum (autonomní nervy)
  - pars sympathica (sympatický sytém)
  - pars parasympathica (parasympatický systém)

Míšní nervy

- somity
- segmentace míchy

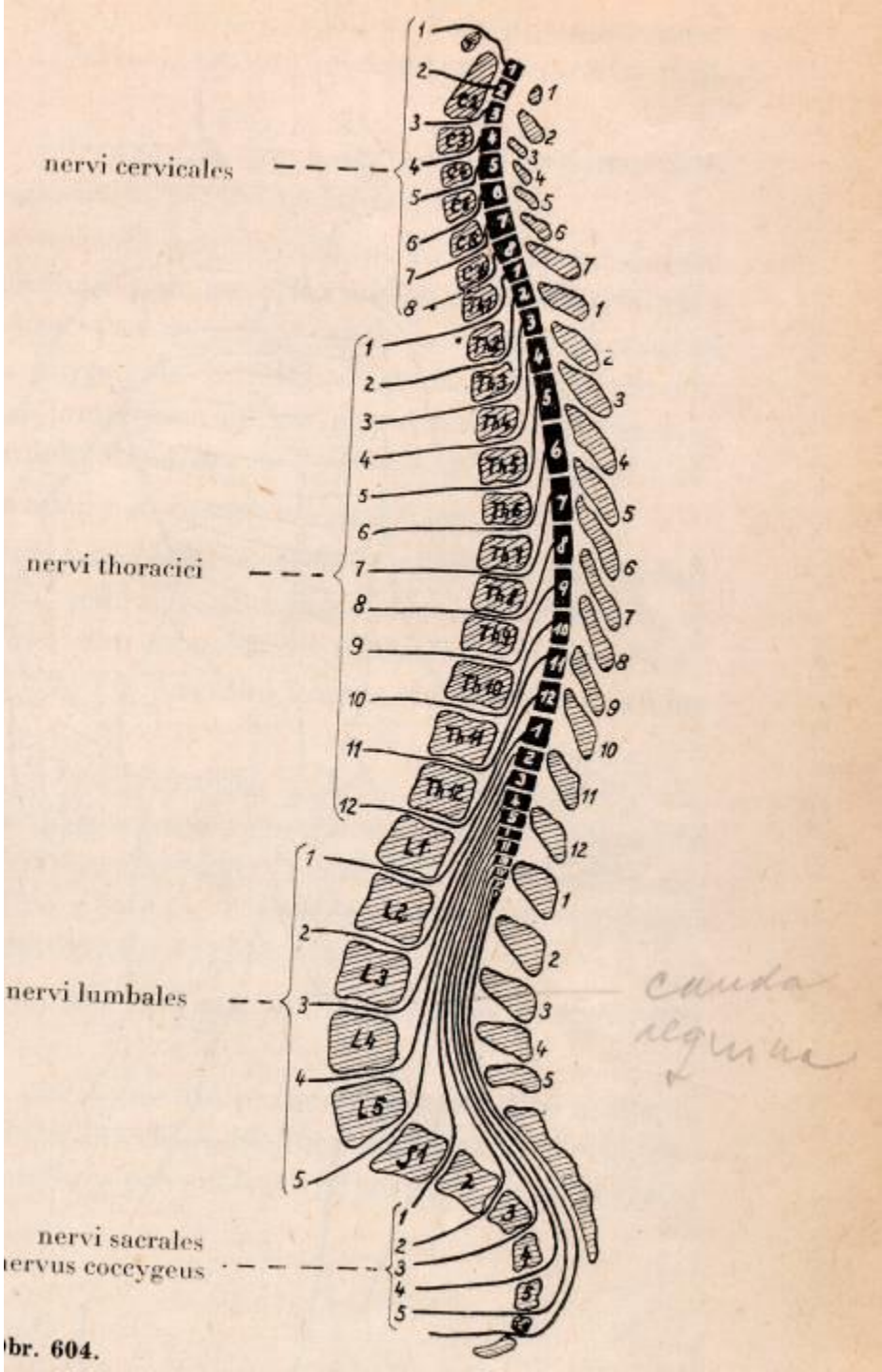

Nervi spinales – 31 párů

smíšené nervy (různé modality)

- *nervi cervicales – 8 párů*
- *nervi thoracici – 12 párů*
- *nervi lumbales - 5 párů*
- *nervi sacrales – 5 párů*
- *nervus coccygeus – 1 pár*

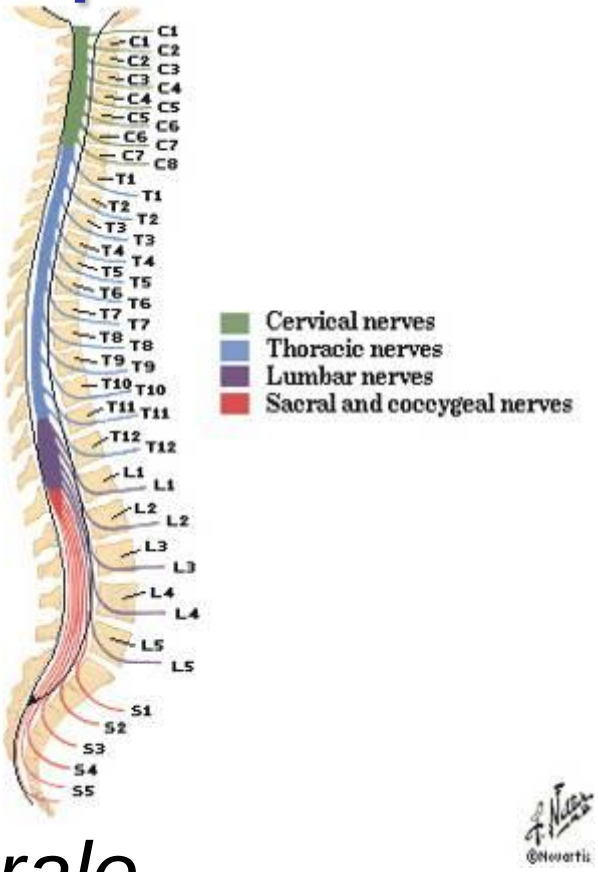

vystupují ve *foramen intervertebrale*

- *S1-S4 již jako r. ant+post. ve ff. sacralia ant.+post.*
- *S5 a Co v hiatus sacralis*

Makroskopie větvení míšního nervu

Posterior root

Spinal ganglion
(also called dorsal root ganglion - DRG)

Posterior ramus

Anterior root

Anterior ramus

Spinal nerve

Sympathetic ganglion

Epaxiální a hypaxiální svaly

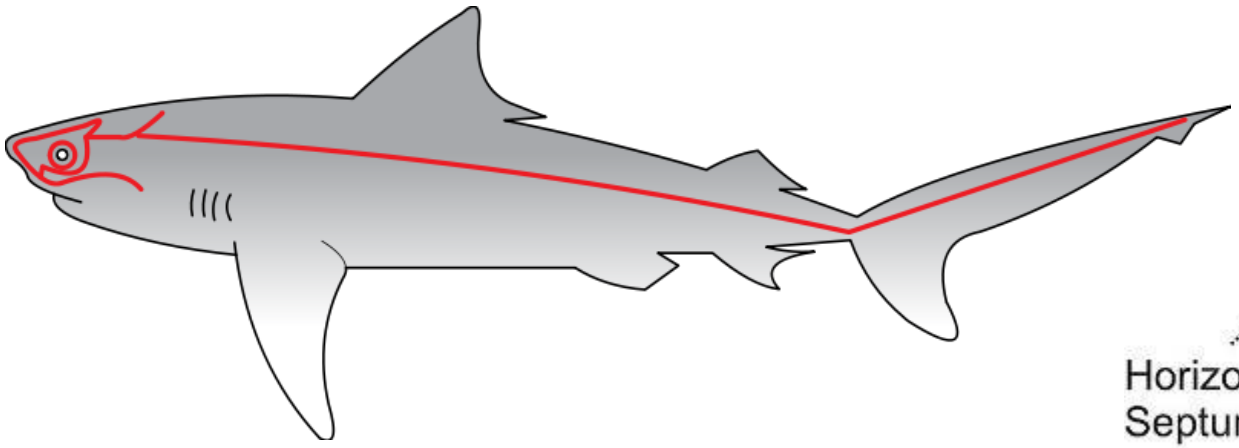

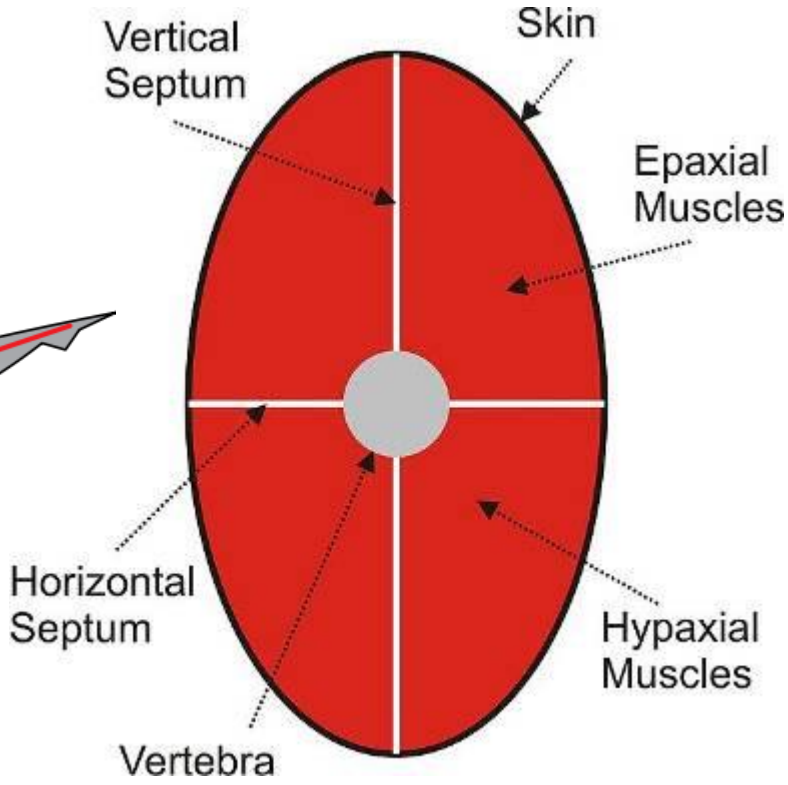

Větve míšního nervu

- r. anterior – *tvoří pleteně → hypaxiální svaly*
- r. posterior → *epaxiální svaly*
- r. meningeus
  - zpětná větev se senzitivními a autonomními vlákny do páteřního kanálu
- r. communicans albus
  - prepangliová vlákna do truncus sympathicus (C8-L3)
- r. communicans griseus
  - z ganglion trunci sympathici zpět do míšního nervu

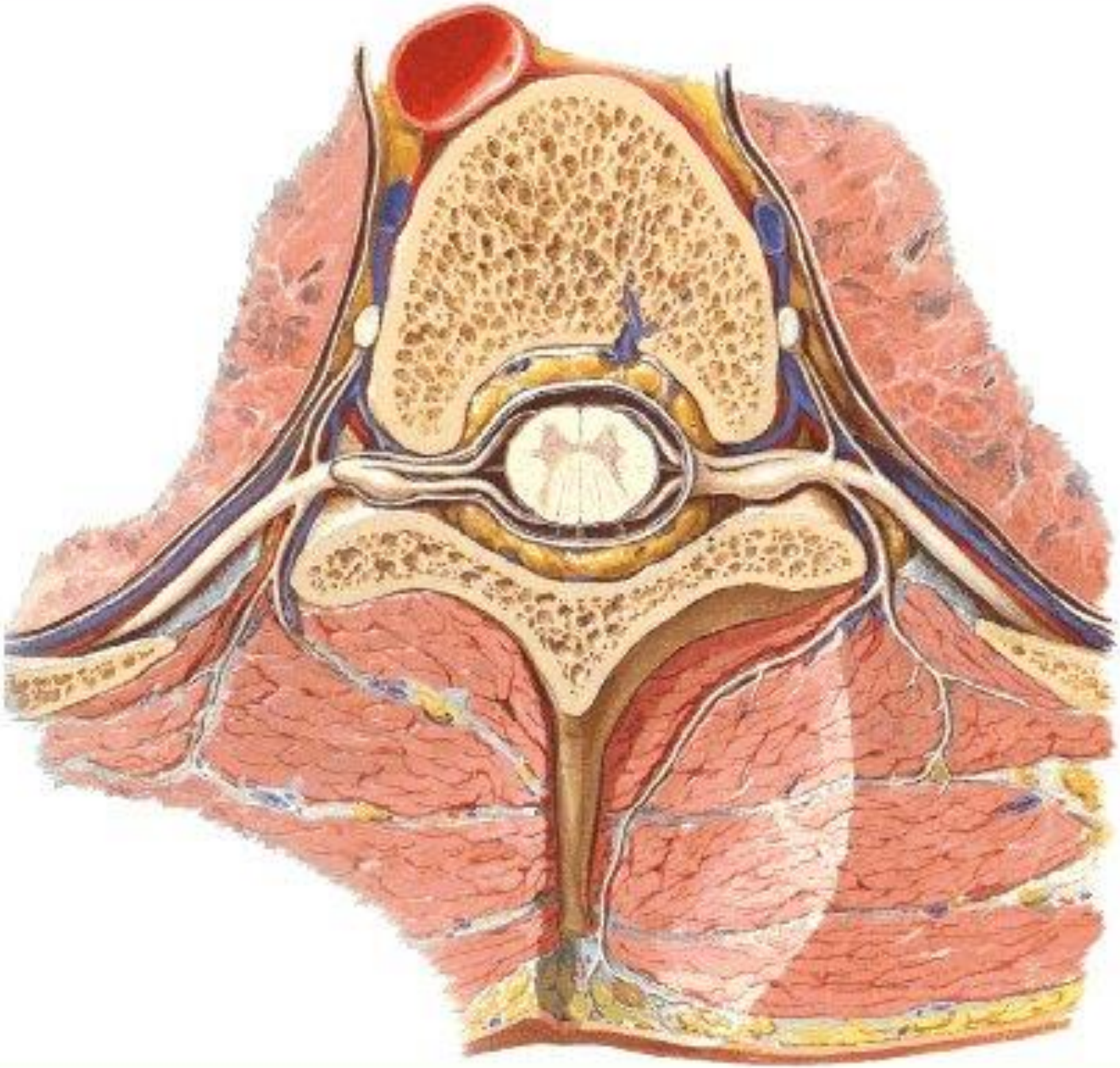

SCHÉMA VĚTVENÍ MÍŠNÍHO NERVU

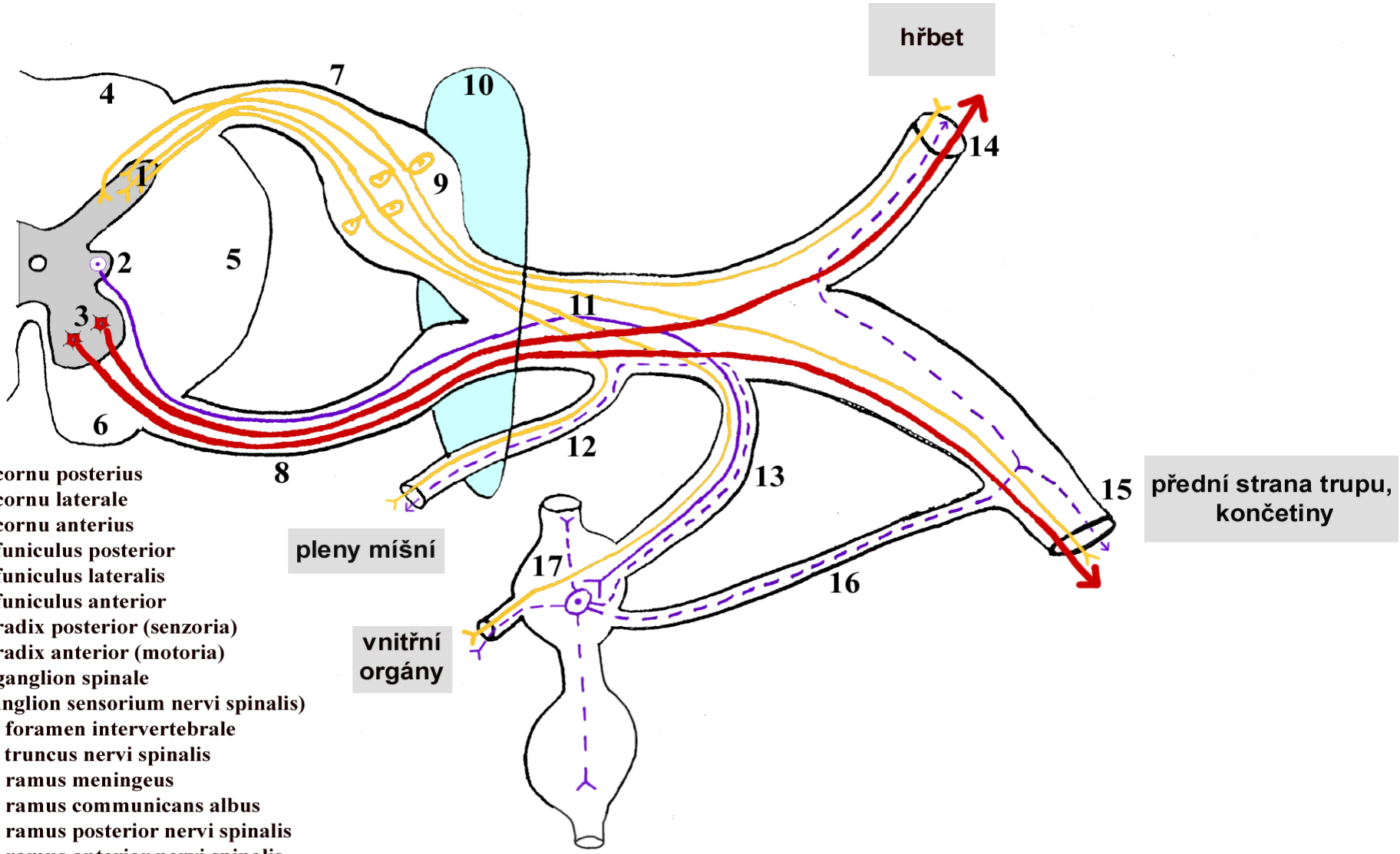

1. cornu posterius
2. cornu laterale
3. cornu anterius
4. funiculus posterior
5. funiculus lateralis
6. funiculus anterior
7. radix posterior (senzoria)
8. radix anterior (motoria)
9. ganglion spinale
(ganglion sensorium nervi spinalis)
10. foramen intervertebrale
11. truncus nervi spinalis
12. ramus meningeus
13. ramus communicans albus
14. ramus posterior nervi spinalis
15. ramus anterior nervi spinalis
16. ramus communicans griseus
17. ganglion trunci sympatici

Tractus pyramidalis

- 2-neuronová dráha
- kůra → sval
- 1. neuron = pyramidová buňka mozkové kůry
- 2. neuron = alfa-motoneuron předního míšního rohu
- zkřížená dráha (v úrovni C1)
- porucha: *centrální druhostranná obrna*

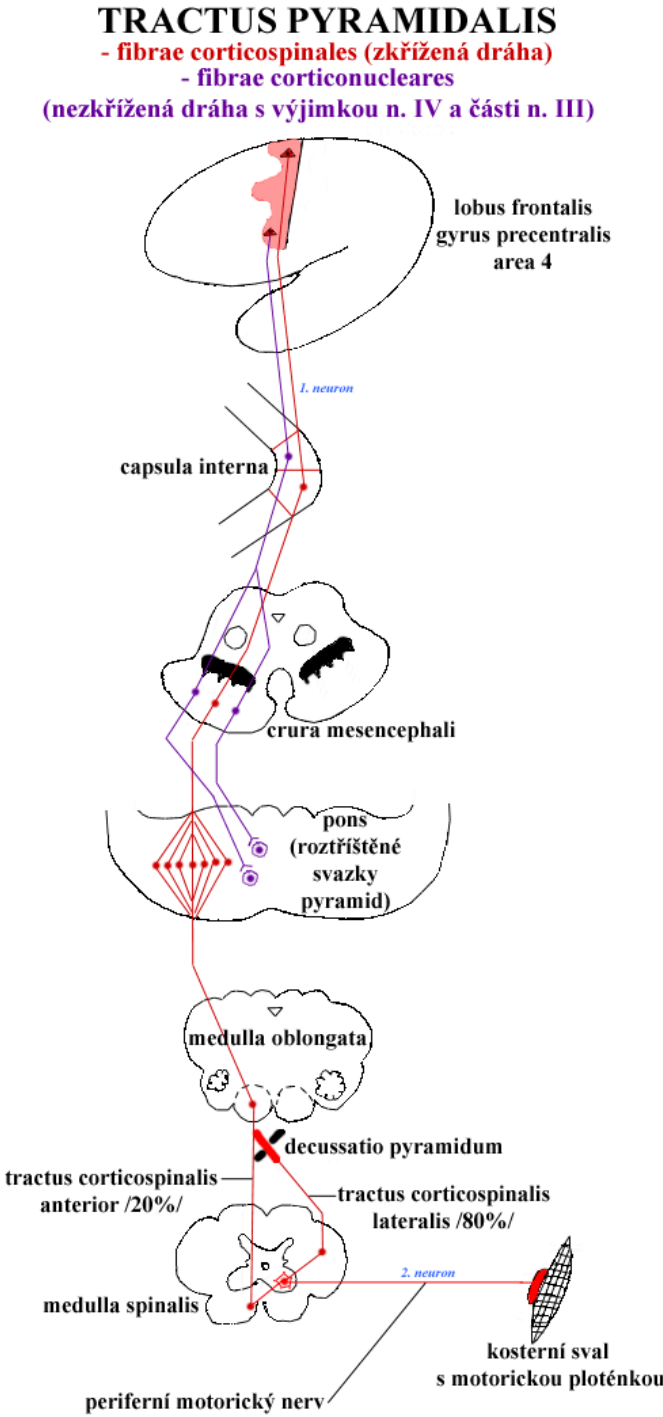

REFLEXNÍ OBLOUK

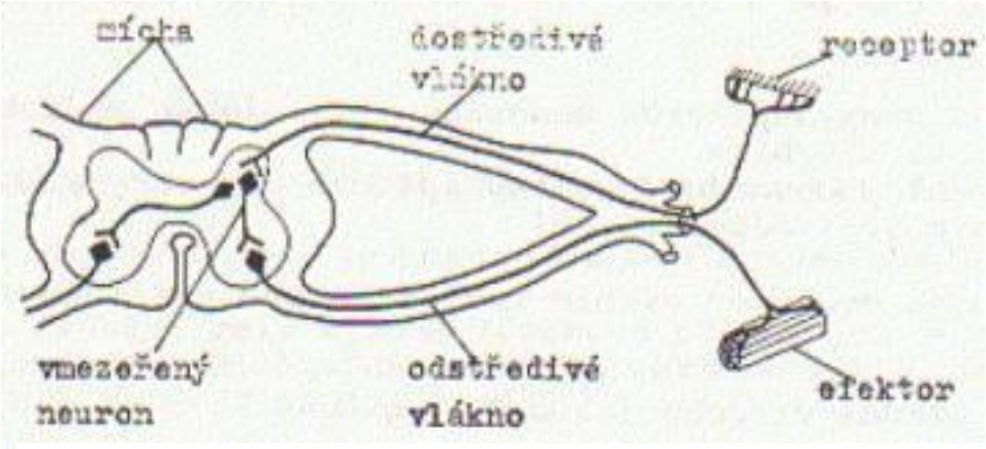

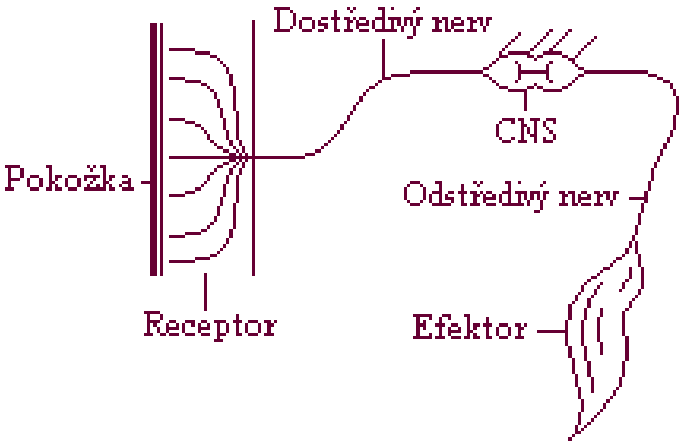

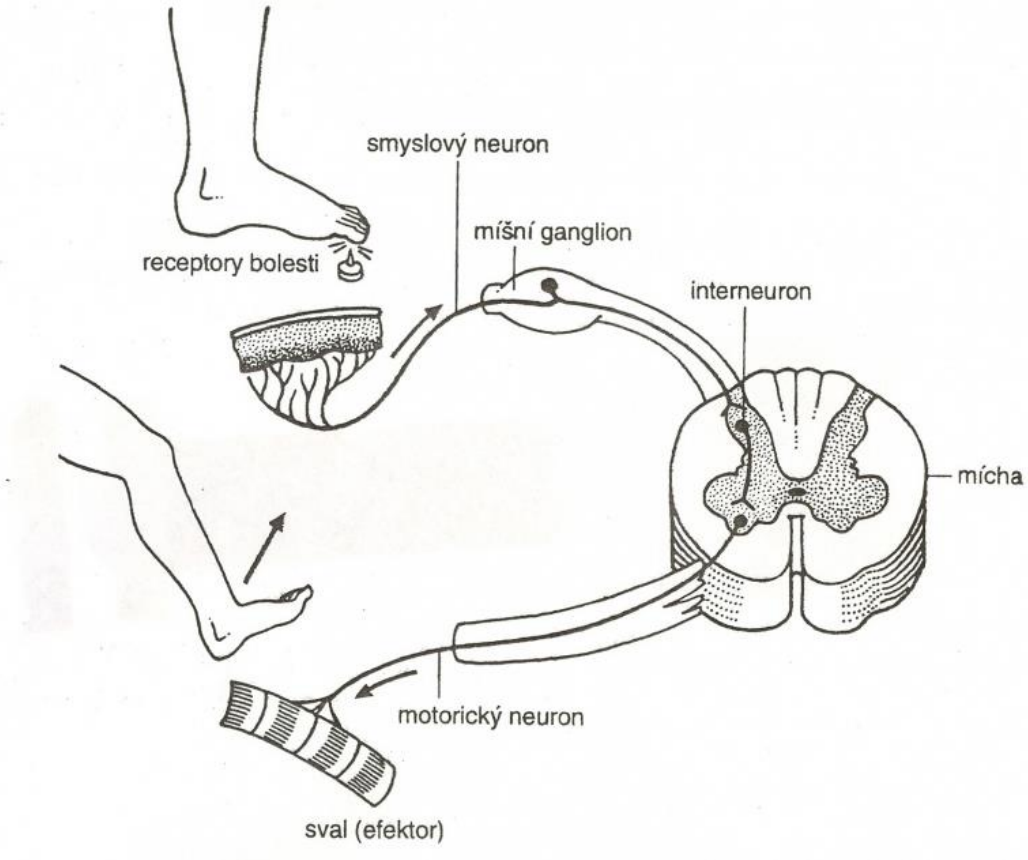

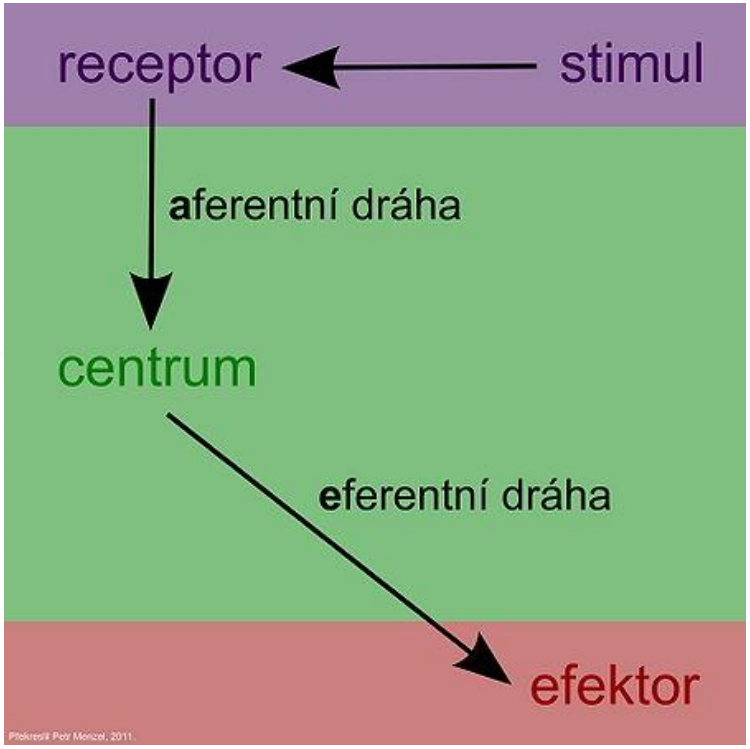

Hlavové nervy (*Nervi craniales*)

Číslo	Latinský název	Český název
I	N. olfactorius	Čichový nerv
II	N. opticus	Zrakový nerv
III	N. oculomotorius	Okohybný nerv
IV	N. trochlearis	Kladkový nerv
V	N. trigeminus	Trojklaný nerv
V1	N. ophthalmicus	Oční nerv
V2	N. maxillaris	Čelistní nerv
V3	N. mandibularis	Sáňový nerv
VI	N. abducens	Odtahovací nerv
VII	N. facialis	Lícní nerv
VIII	N. vestibulocochelaris	Sluchorovnovážný nerv
IX	N. glossopharyngeus	Jazykohltanový nerv
X	N. vagus	Bloudivý nerv
XI	N. accessorius	Přídatný nerv
XII	N. hypoglossus	Podjazykový nerv

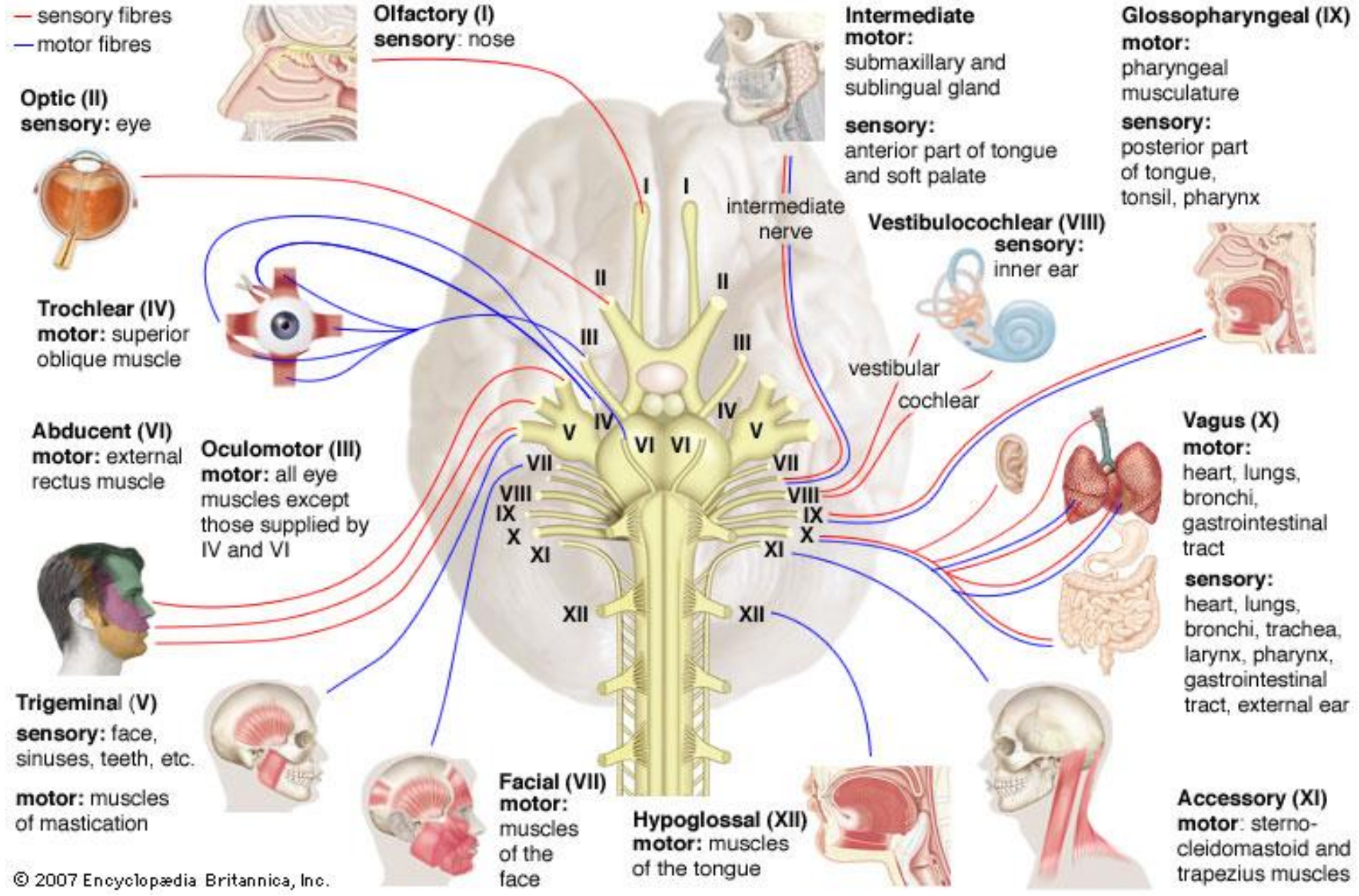

© 2007 Encyclopædia Britannica, Inc.

Motorické somitové HN

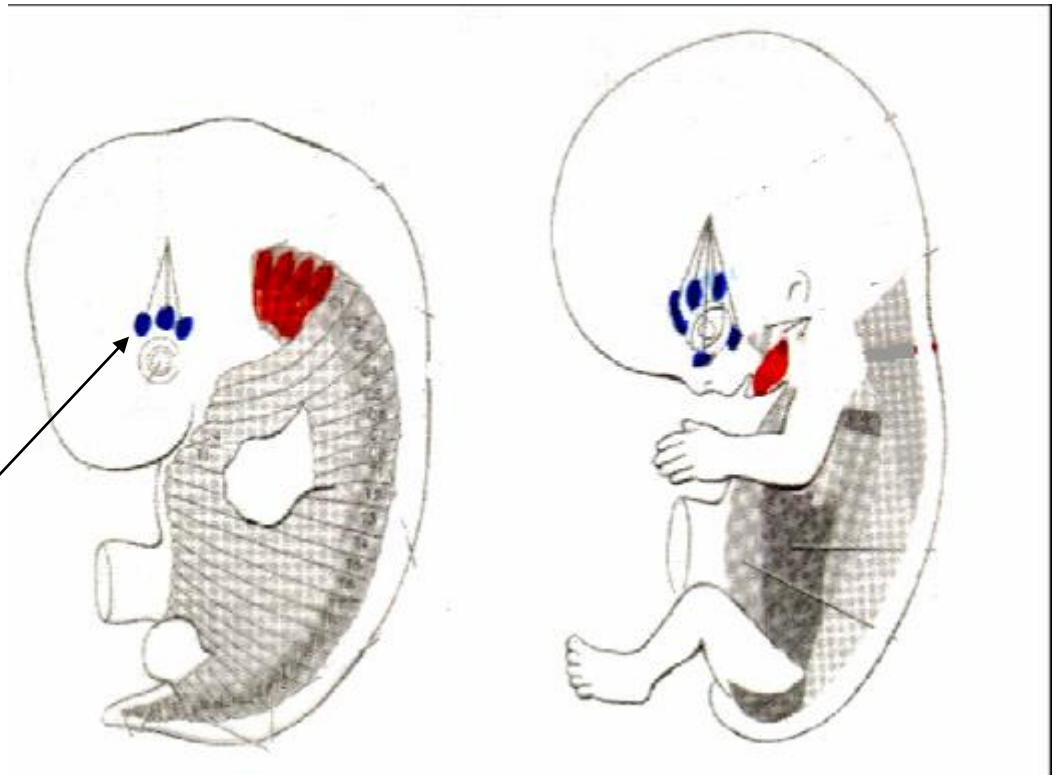

- preotické myotomy (somitomery) vytvářejí vnější svaly oční koule – **n. III, IV, VI**

- týlní somity vytvářejí svaly jazyka – **n. XII**

Motorické branchiální HN (branchiomotorické)

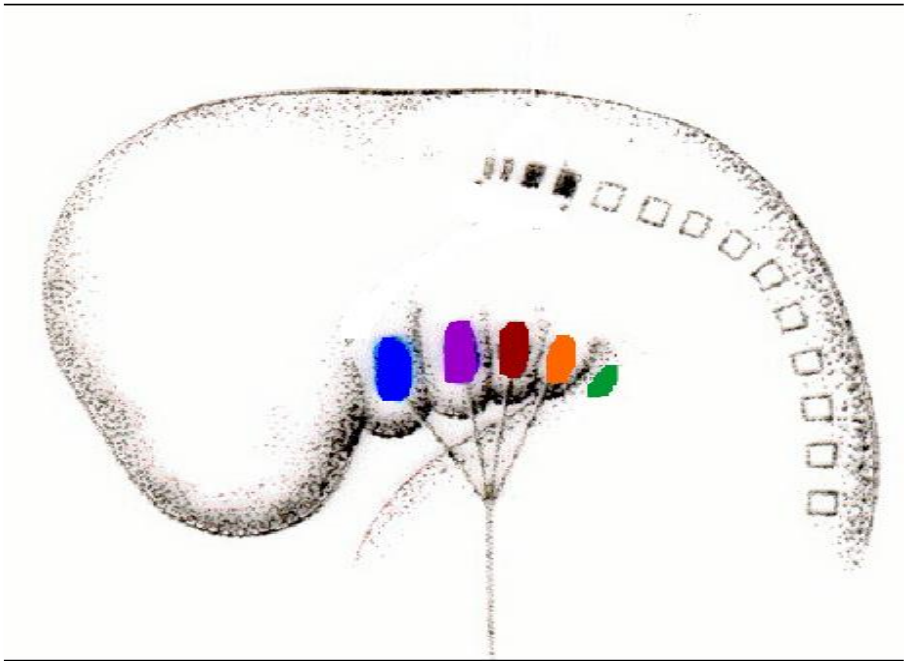

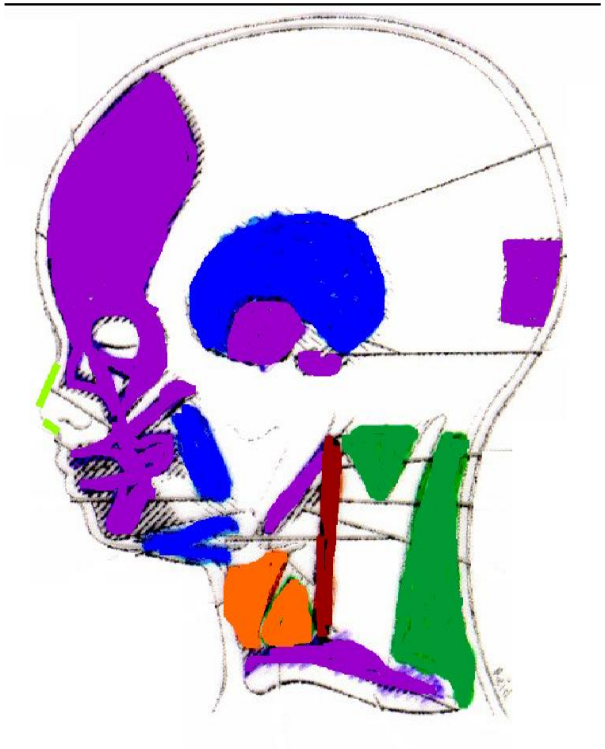

1. oblouk	V.
2. oblouk	VII.
3. oblouk	IX.
4. oblouk	X. – n. laryngeus superior
6. oblouk	r. int. XI. - n. lar. recurrens

Speciální senzorické HN

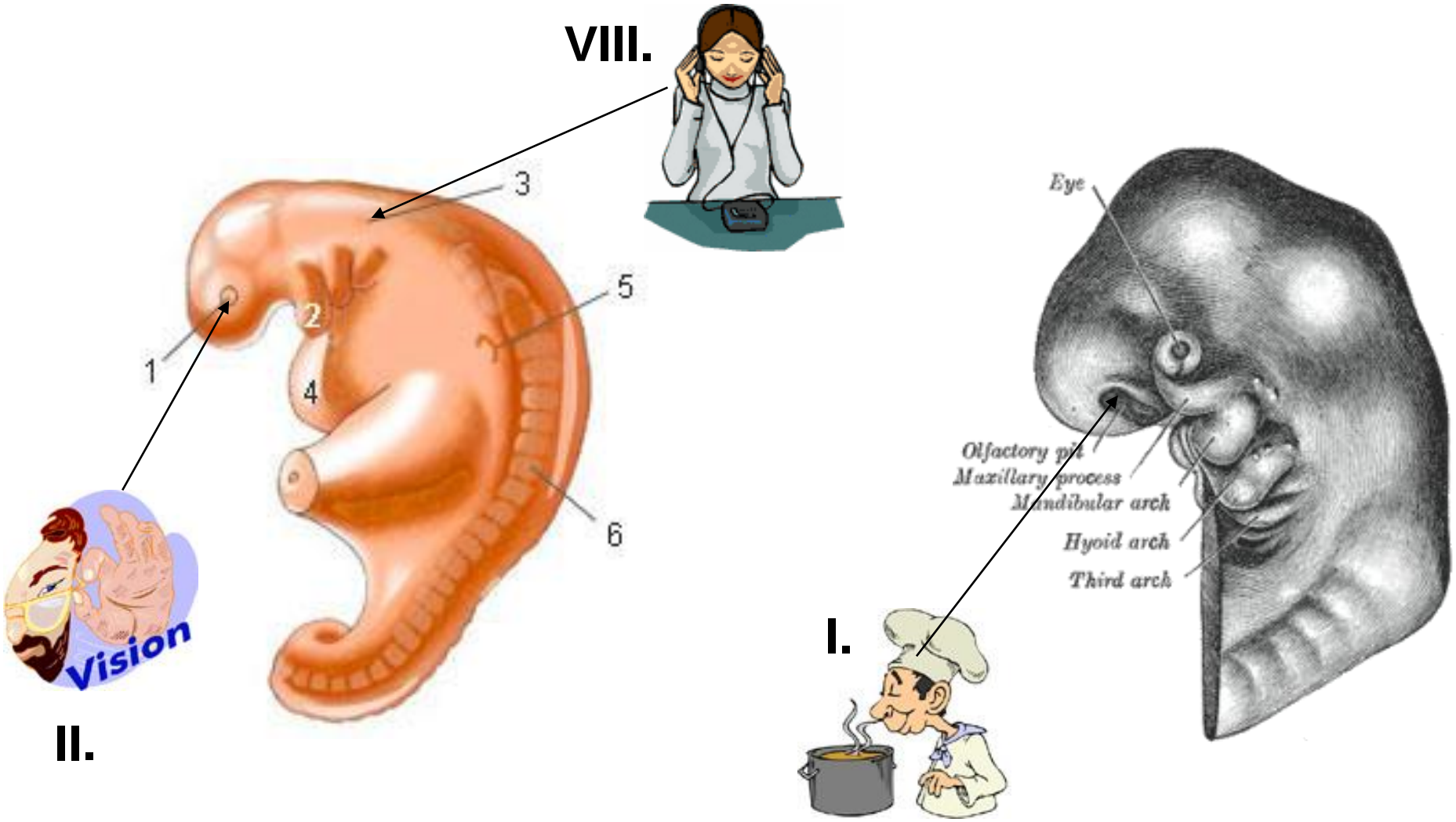

Výstupy z lebky

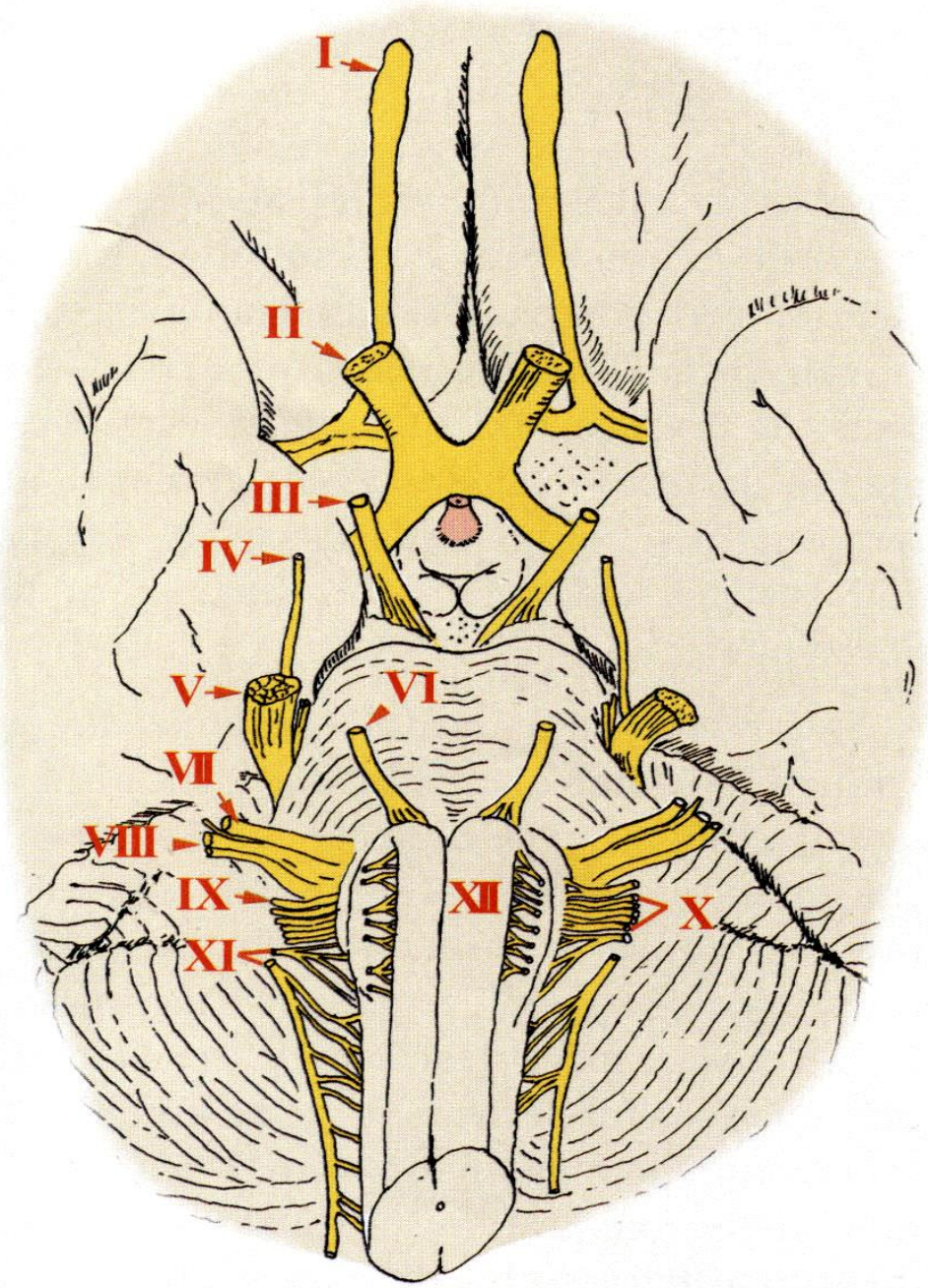

CRANIAL NERVES IN CRANIAL CAVITY

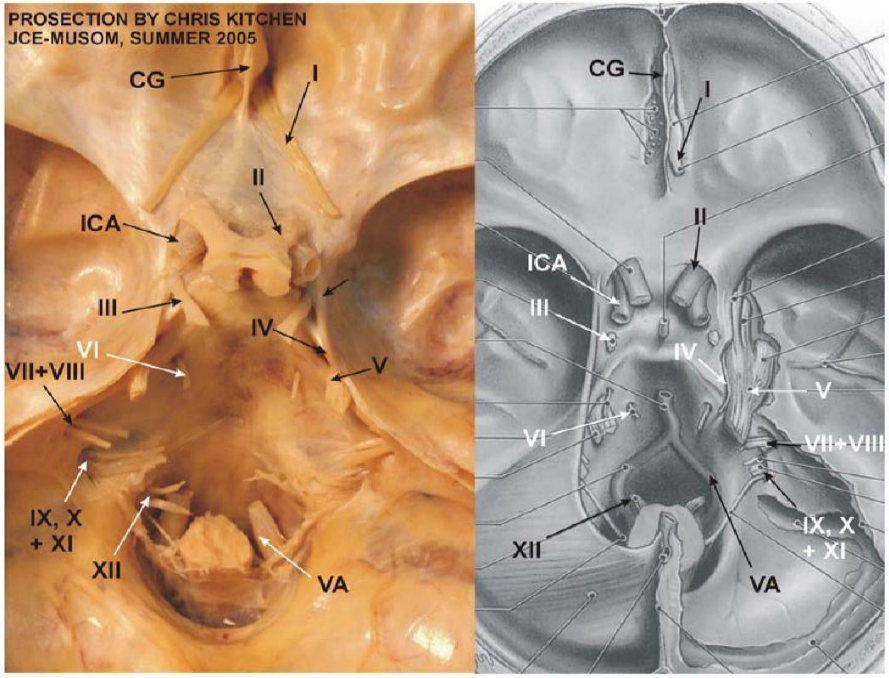

I - Olfactory Tract
IV - Trochlear Nerve (broken)
VA - Vertebral Artery
CG - Crista Galli
VII - Facial Nerve
VIII - Vestibulocochlear Nerve
IX - Glossopharyngeal Nerve
X - Vagus
XI - Accessory Nerve
XII - Hypoglossal Nerve

ICA - Internal Carotid Artery
II - Optic Nerve
III - Oculomotor Nerve
V- Trigeminal nerve
VI - Abducens Nerve

Sympathicus

fight or flight

Parasympathicus

rest or digest

Dělení autonomní nervové soustavy

- sympatikus – *fight or flight*
- parasympatikus – *rest or digest*
- enterický systém

Hlavní funkce

mimovolní motorika (= visceromotorika)

- kontrakce a relaxace hladkých svalů
- funkce všech exokrinních a některých endokrinních žláz
- srdeční rytmus
- některé metabolické pochody

dříve označován jako „vegetativní systém“

Druhy podnětů ve vláknech ANS

- jádra v CNS → **visceromotorická vlákna** → autonomní ganglia (integrační pochody informací z CNS a ANS)
- volná nervová zakončení → **viscerosenzitivní vlákna** → ggl. spinale nebo ggl. n.VII, IX, X
  - *nejsou funkčně součástí ANS !!!*
  - mechanoreceptory, chemoreceptory
  - dostředivá vlákna reflexních drah (kašlací, vyprazdňovací, vazomotorické)
  - útrobní bolest (př. kolika, angína)

parasympatikus

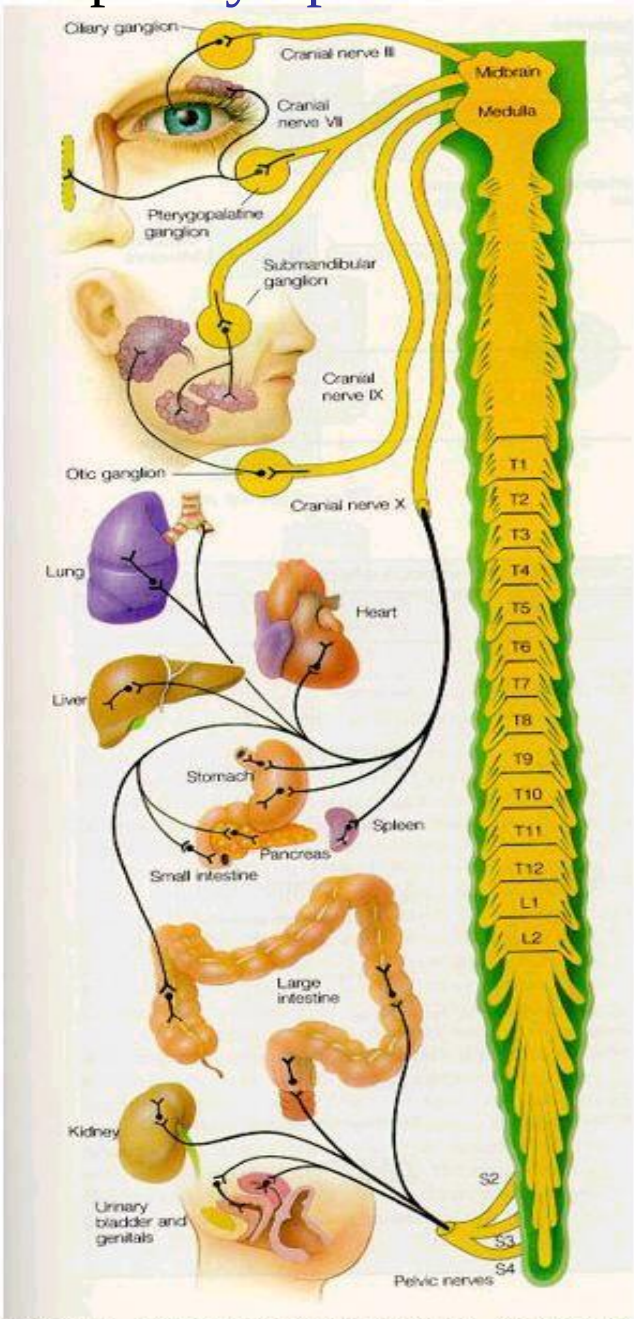

Hole JW Jr. Human Anatomy and Physiology. 5th WCB IA USA. 1990

sympatikus

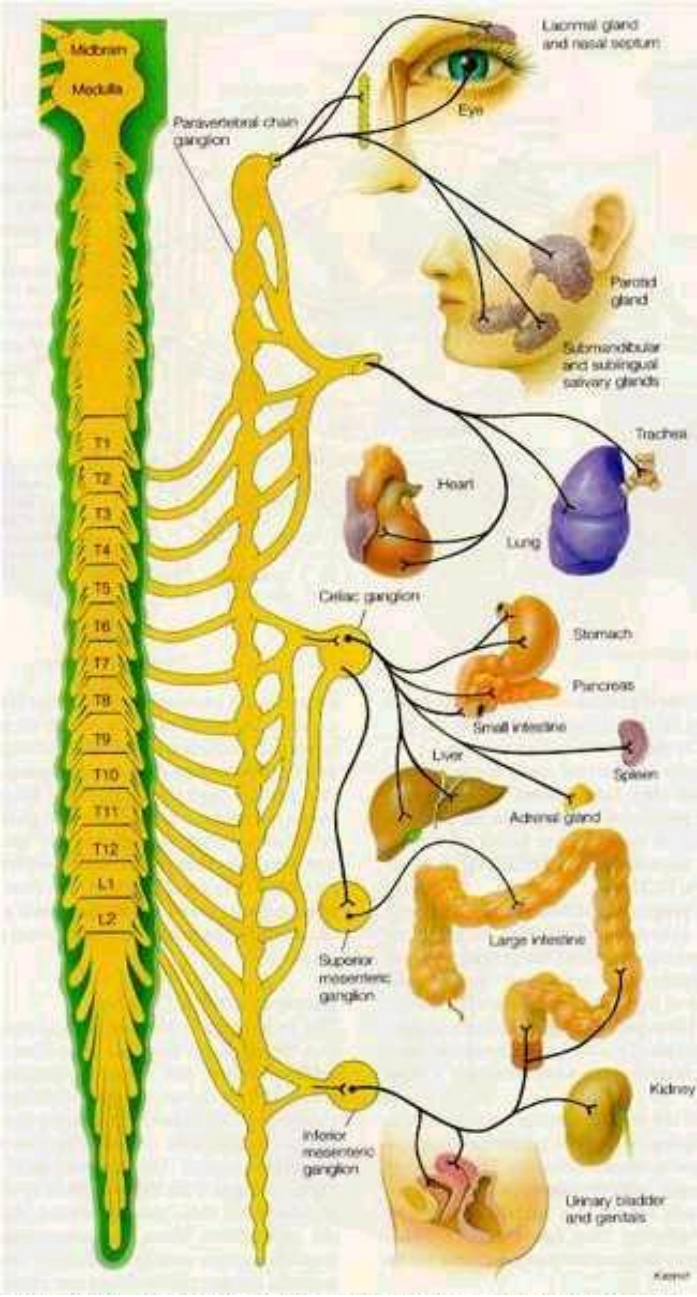

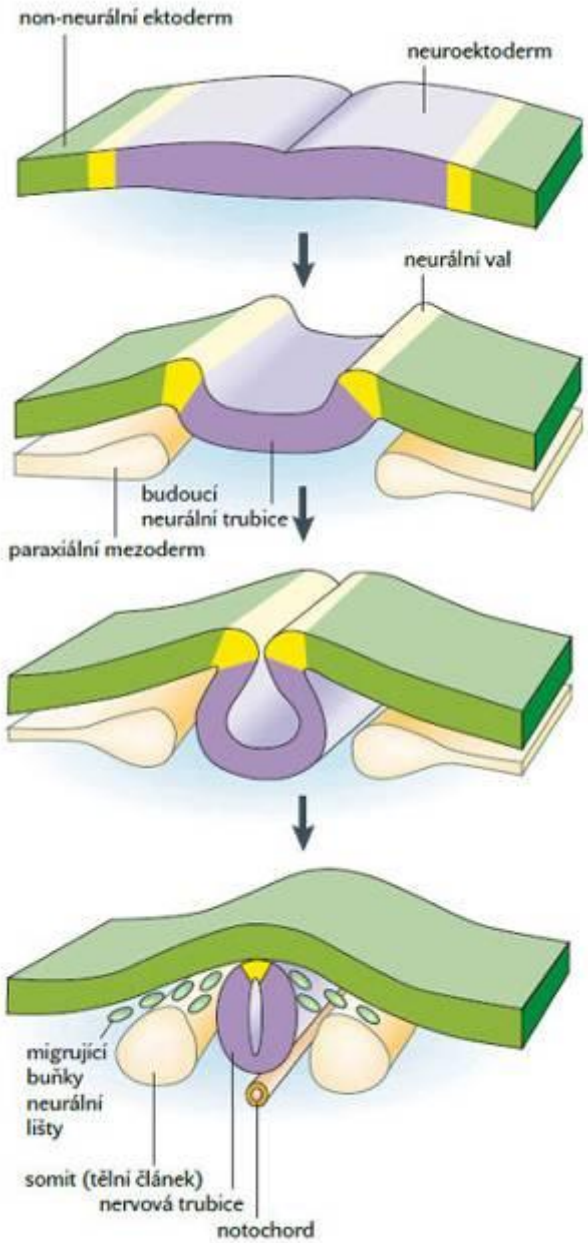
non-neurální ektoderm
neuroektoderm
neurální val
budoucí
neurální trubice
paraxiální mezoderm
migrující
buňky
neurální
lišty
somit (tělní článek)
nervová trubice
notochord

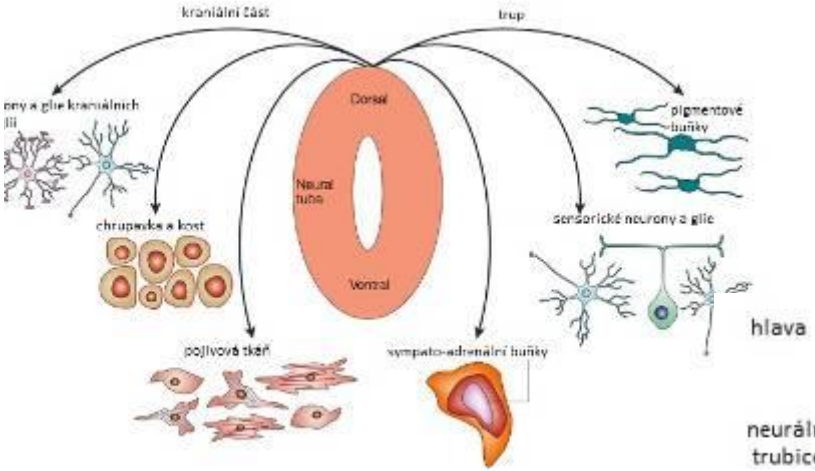
kraniální část
trup
Dorsal
Neural tube
Ventral
chrupavka a kost
pojivová tkáň
sympato-adrenální buňky
pigmentové buňky
sensorické neurony a glie
hlava

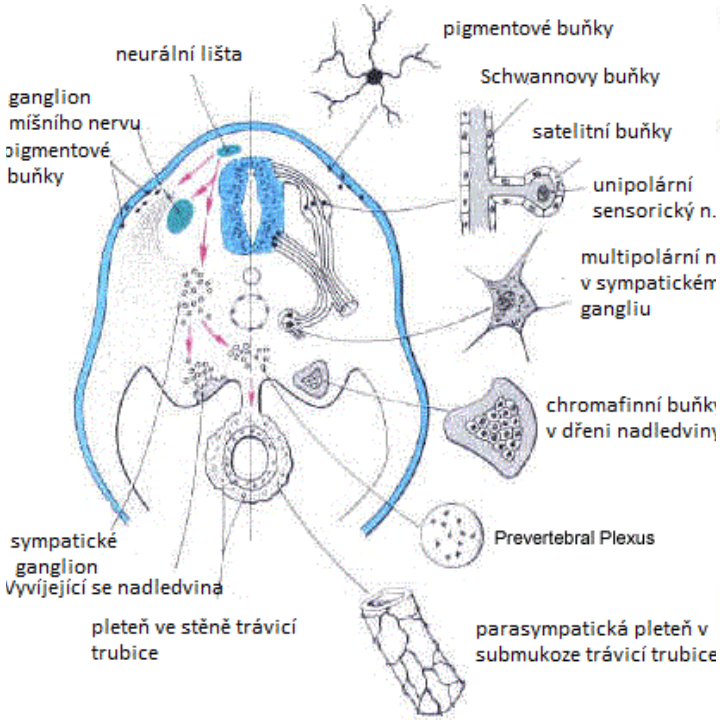
neurální lišta
ganglion
míšního nervu
pigmentové
buňky
pigmentové buňky
Schwannovy buňky
satelitní buňky
unipolární
sensorický n.
multipolární n
v sympatickém
gangliu
chromafinní buňky
v dřeni nadledviny
Prevertebral Plexus
sympatické
ganglion
Vyvíjející se nadledvina
pleteň ve stěně trávicí
trubice
parasympatická pleteň v
submukoze trávicí trubice

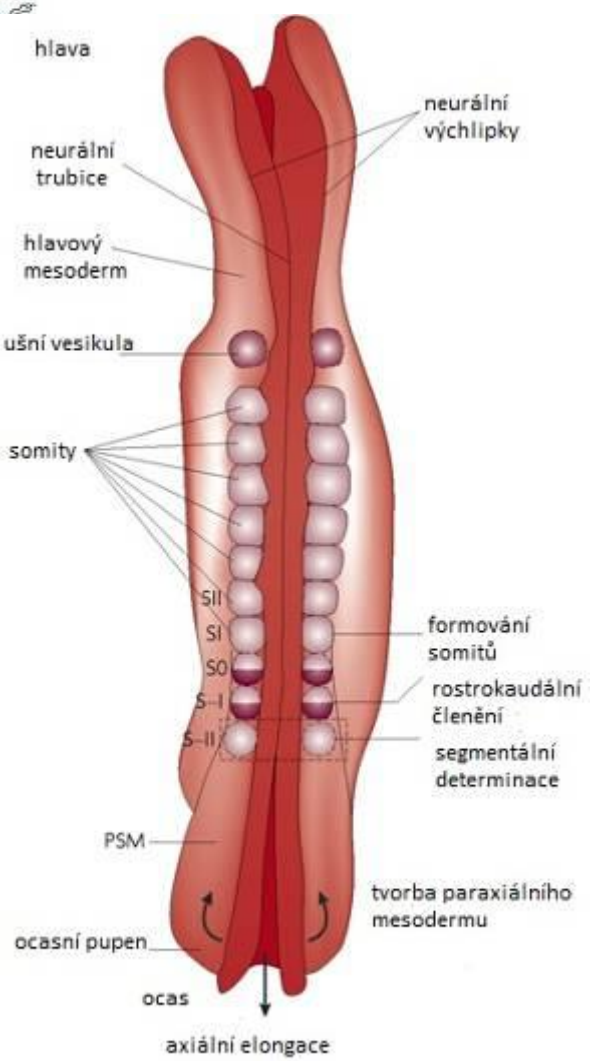
neurální
výchlipky
neurální
trubice
hlavový
mesoderm
ušní vesikula
somity
SII
SI
S0
S-I
S-II
formování
somitů
rostrokaudální
členění
segmentální
determinace
PSM
tvorba paraxiálního
mesodermu
ocasní pupen
ocas
axiální elongace

Vývoj neurální trubice

nervová tkáň se vyvíjí z neuroektodermu

- ten vzniká z ektodermu indukcí notochordem

→ **neurální ploténka** → v procesu neurulace vytvoří neurální trubice = základ CNS

- zbytek neuroektodermu se odštěpí → **neurální lišta** (*crista neuralis*) = základ PNS a dalších struktur (ektomezenchym hlavy aj.)

Somit (*somitus*)

- somitomery kolem 3. týdne
- na konci 5. týdne 42-44 somitů

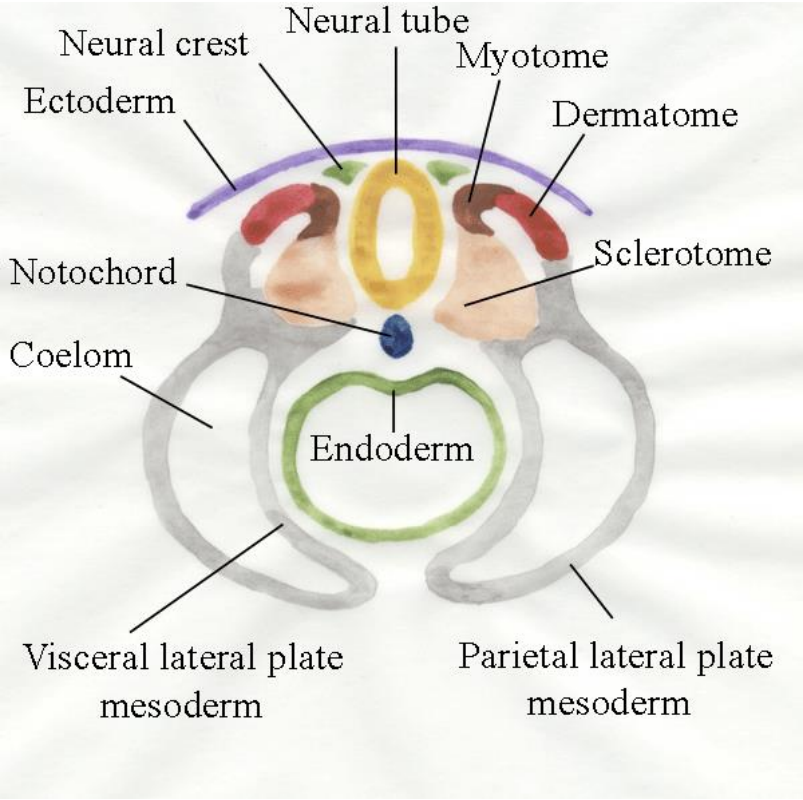

http://www.aps.uoguelph.ca/~swatland/HTML10234/LEC5/LEC5.html

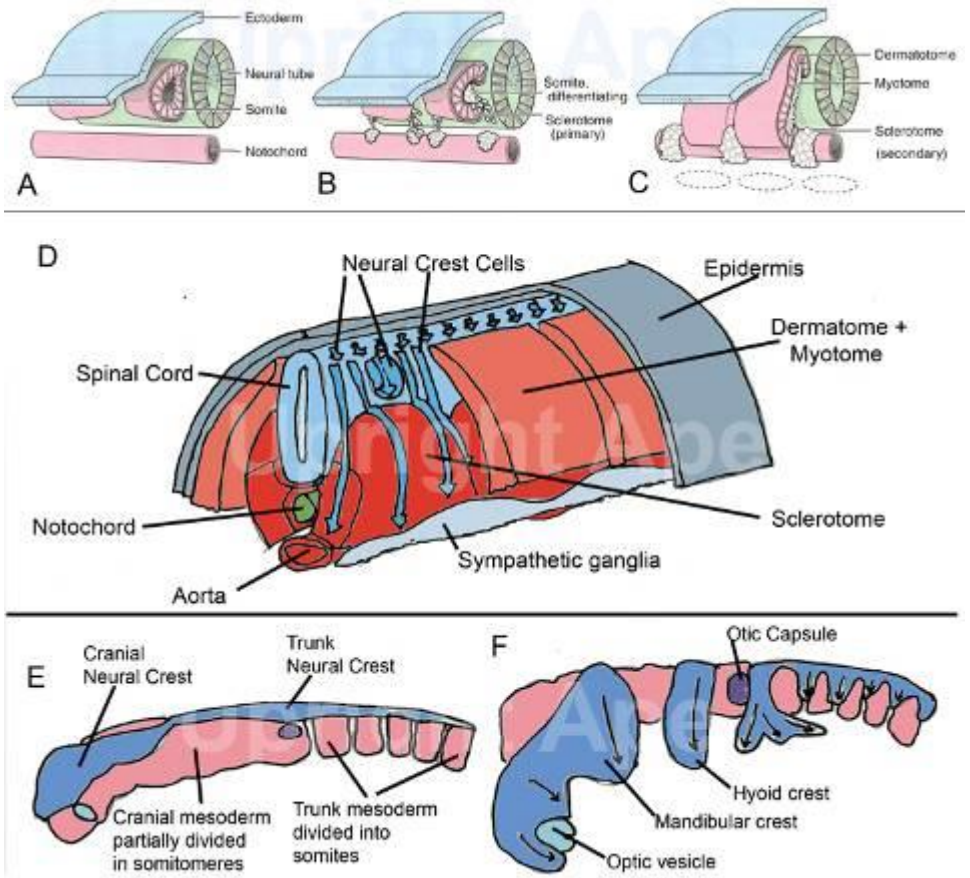

http://www.uprightape.net/Image_Pages/UA_Fig7-4_SomiteDevel.html

Myotom

- centrální část prvosegmentu
- při diferenciaci od počátku 4. týdne vývoje si nejdéle zachovává epitelové uspořádání
- dává základ kosternímu svalstvu

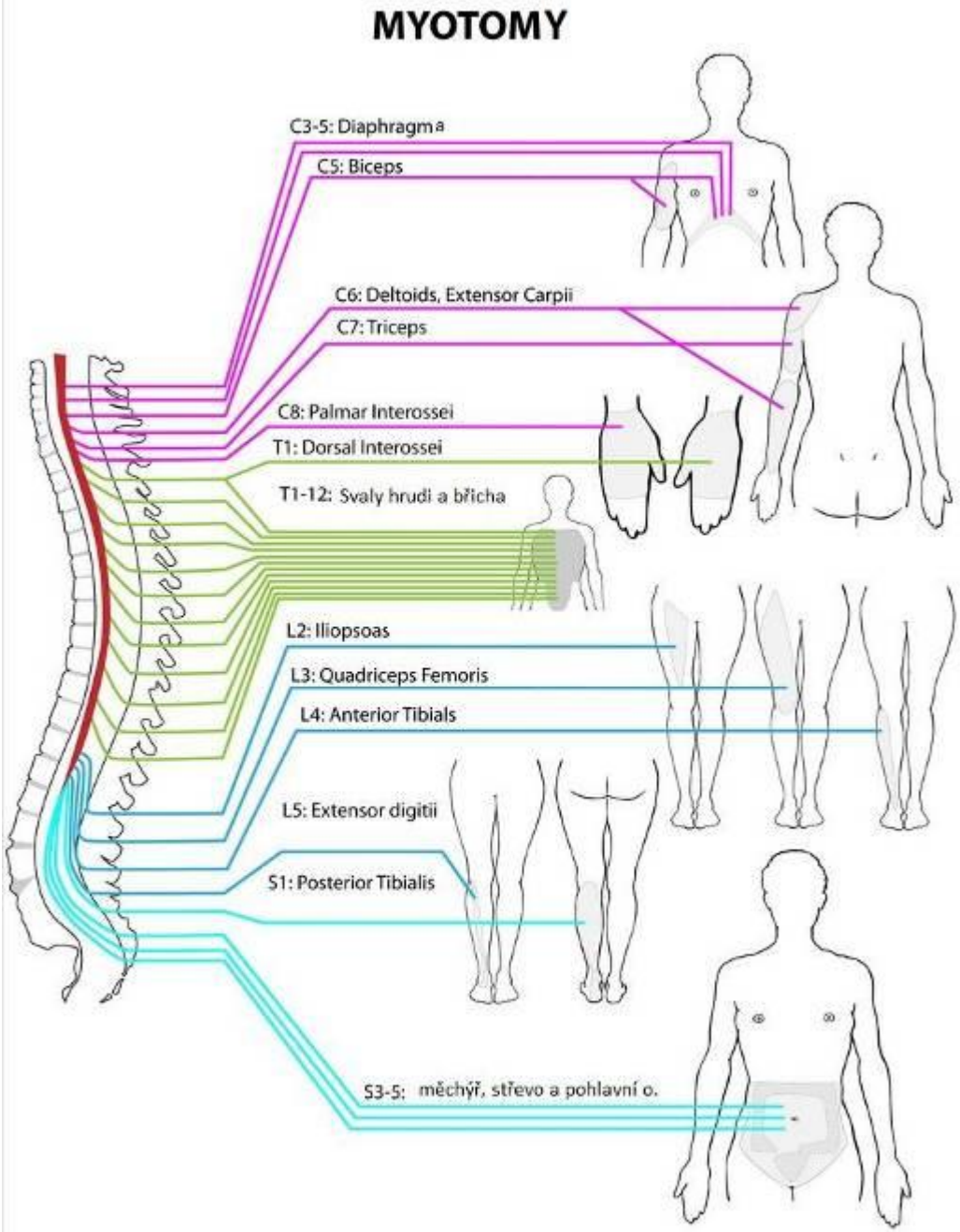

Sklerotom

- dorzomediální část prvosegmentu
- při diferenciaci od počátku 4. týdnu vývoje nabývá charakteru mezenchymu
- zahušťuje se okolo *chorda dorsalis*
- dává základ osové kostře (obratle, žebra, hrudní kost) a lebeční spodině

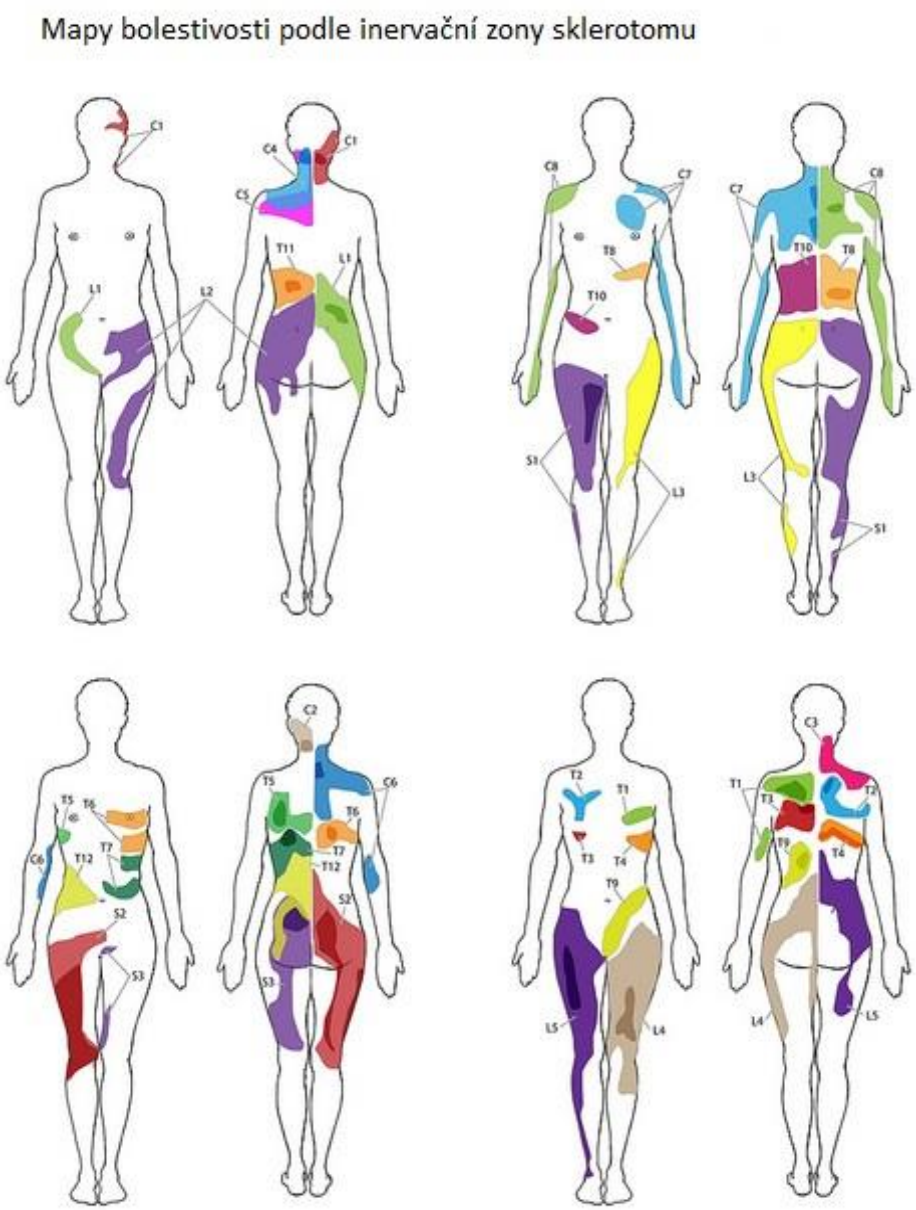

Dermatom

- ventrolaterální část prvosegmentu
- při diferenciaci od počátku 4. týdne vývoje nabývá charakteru mezenchymu
- vycestovává do somatopleury
- dává základ pojivové složce kůže (škára a podkožní vazivo)
- části pocházející ze stejného dermatomu mají nervové zásobení z jednoho míšního kořene

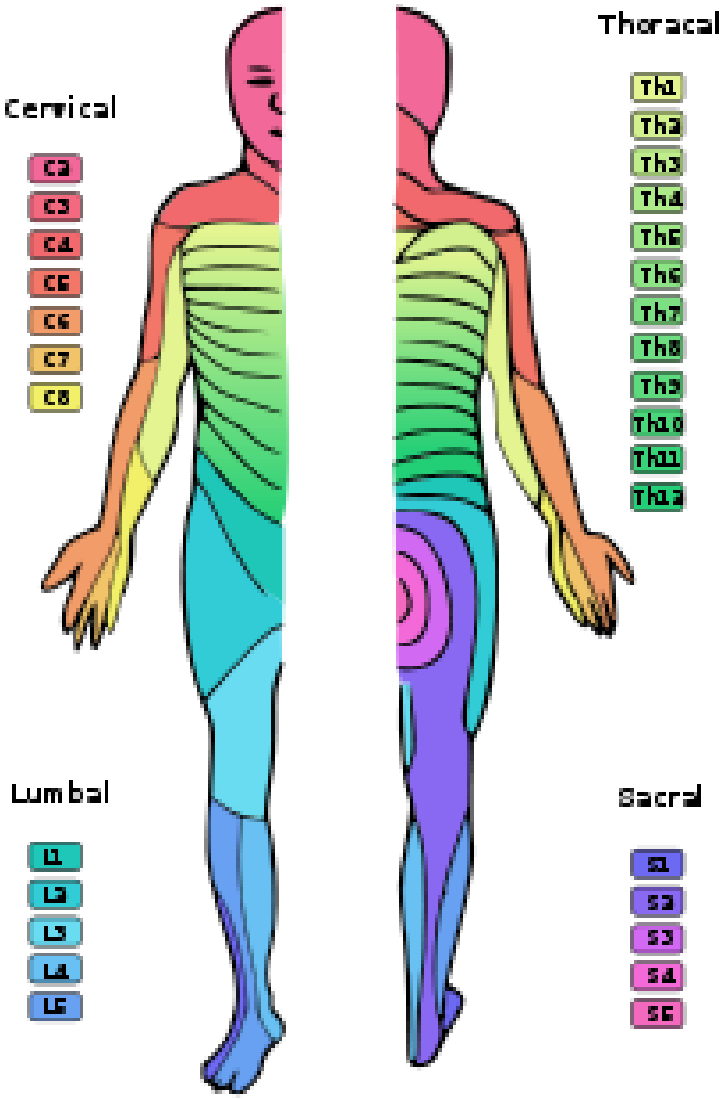

diferenciace somitů do dermatomů, myotomů a sklerotomů

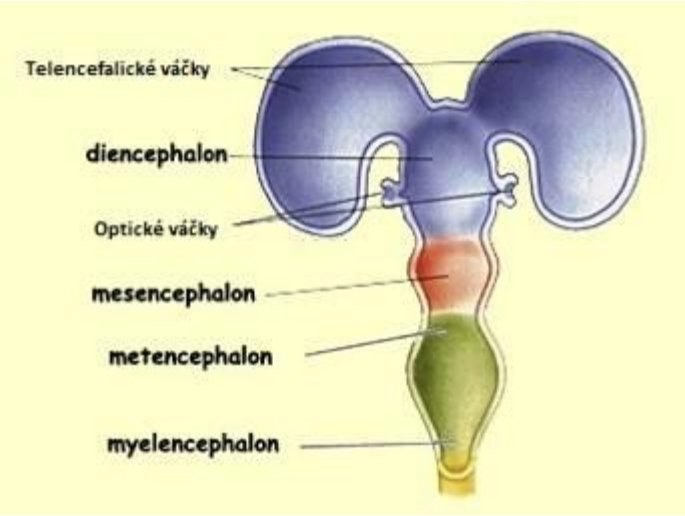

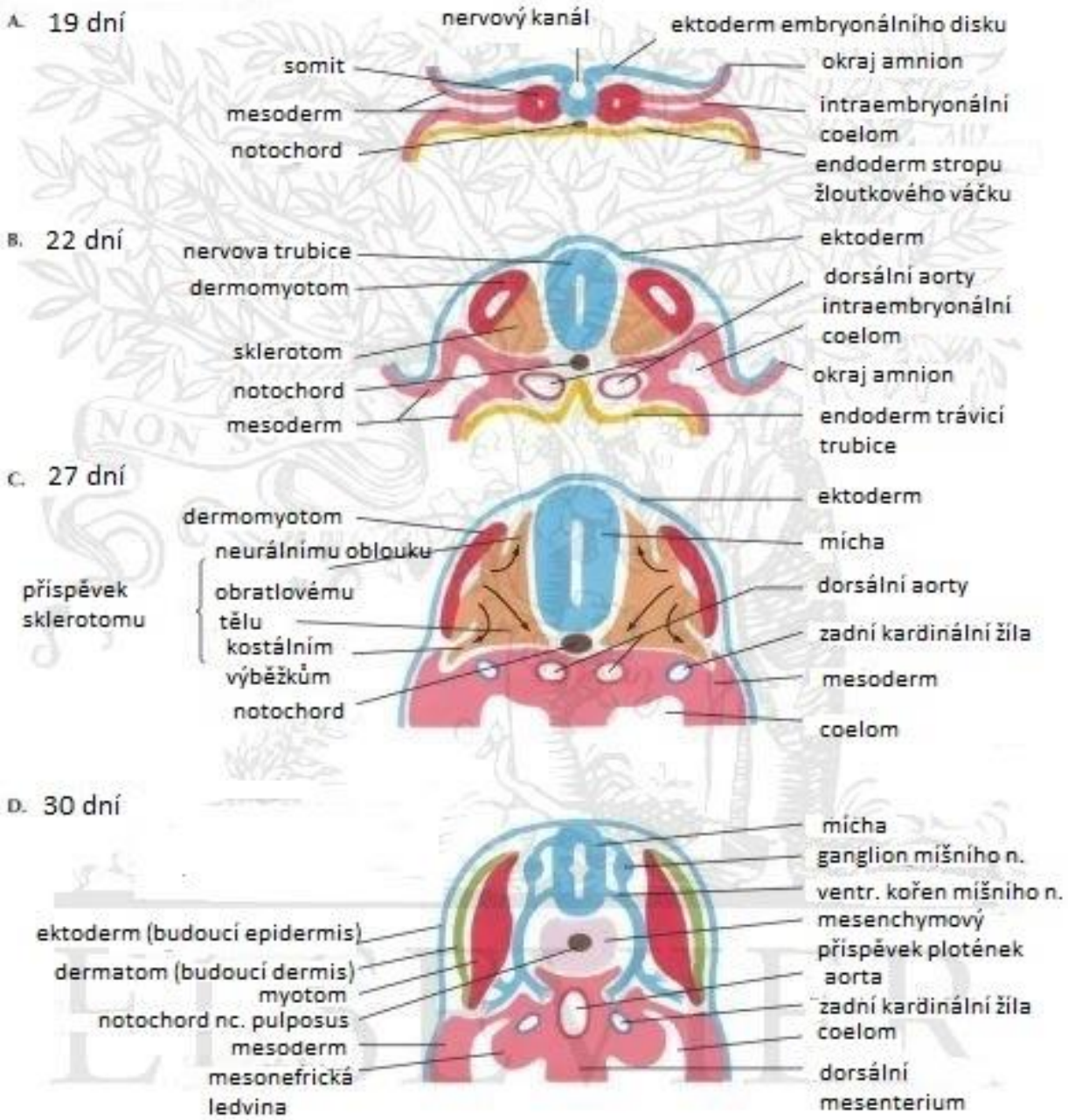

Složení mozkové tkáně

- šedá hmota (*substantia grisea*)
  - perikarya neuronů, především nemyelinizovaná nervová vlákna
  - protoplazmatické astrocyty, oligodendrocyty a mikroglie
- bílá hmota (*substantia alba*)
  - především myelinizovaná vlákna
  - fibrilární astrocyty, oligodendrocyty a mikroglie

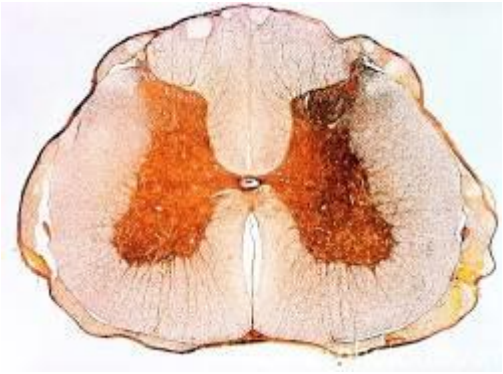

http://fuckyeahnervoussystem.tumblr.com/post/1276369326/spinal-cord-light-micrograph-of-a-cross-section

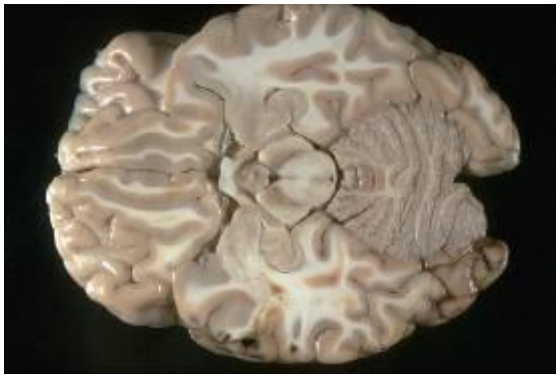

http://library.med.utah.edu/WebPath/HISTHTML/NEURANAT/CNS230A.html

Popis CNS – části

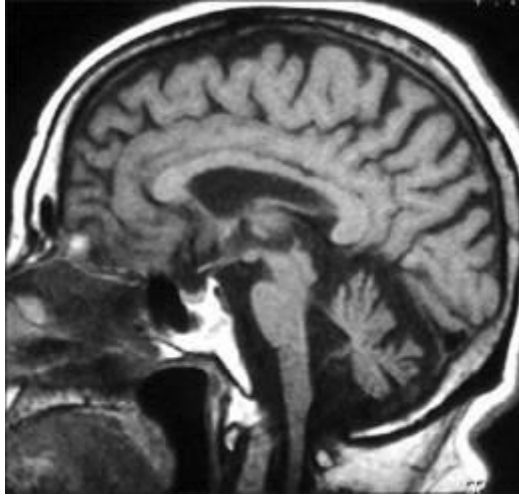

- mícha (*medulla spinalis*)
- mozkový kmen (*truncus encephali*)
  - prodloužená mícha (*medulla oblongata*)
  - most (*pons*) – *dříve Varolův most*
  - střední mozek (*mesencephalon*)
- mozeček (*cerebellum*)
- mezimozek (*diencephalon*)
- koncový mozek (*telencephalon*)
  - bazální ganglia (*nuclei basales*)
  - mozková kůra (*cortex cerebri*)

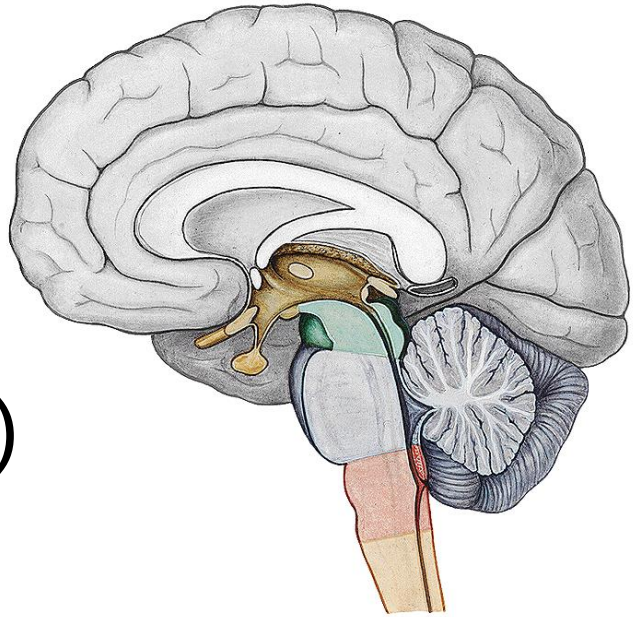

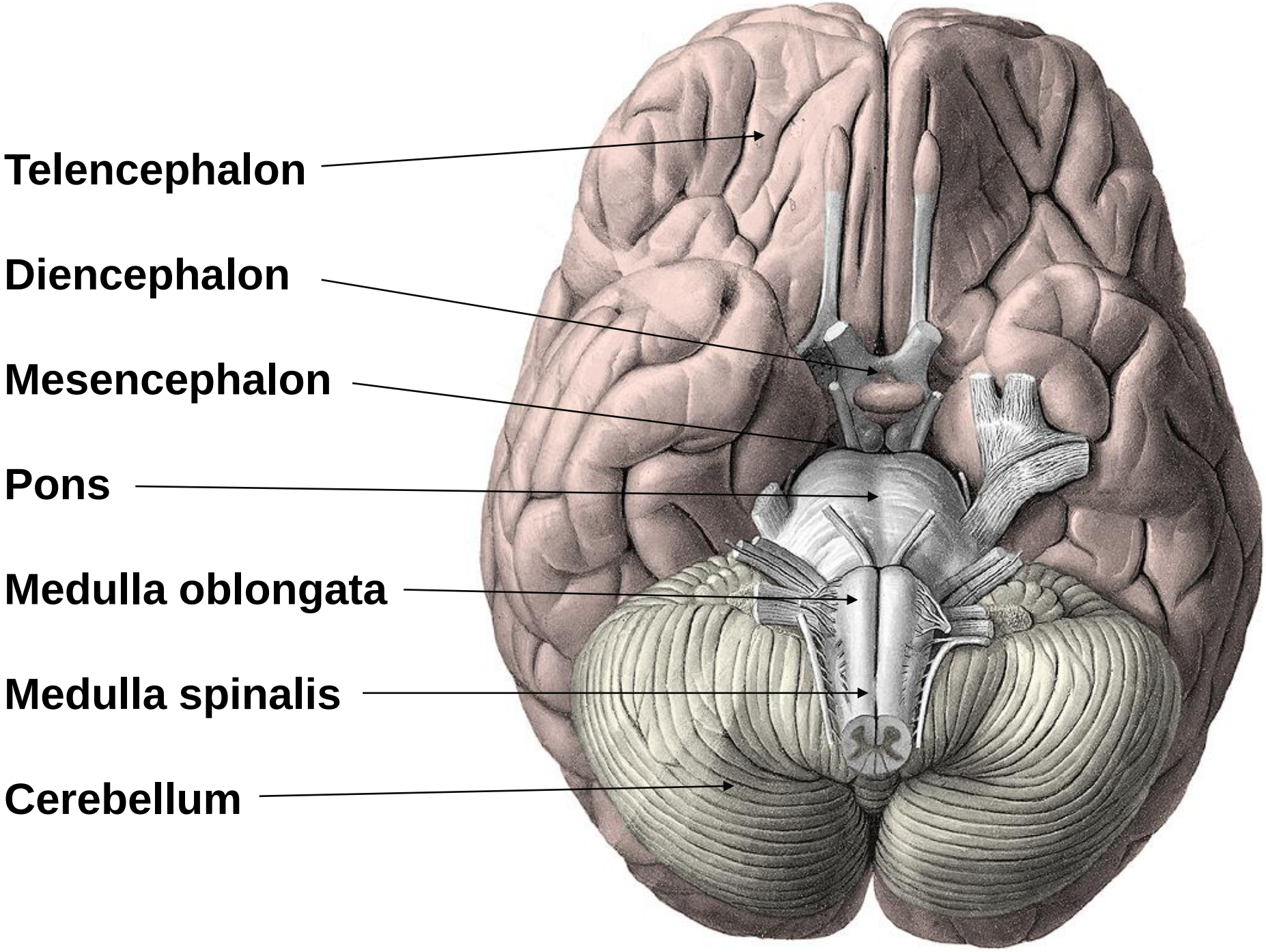
Telencephalon
Diencephalon
Mesencephalon
Pons
Medulla oblongata
Medulla spinalis
Cerebellum

Popis CNS

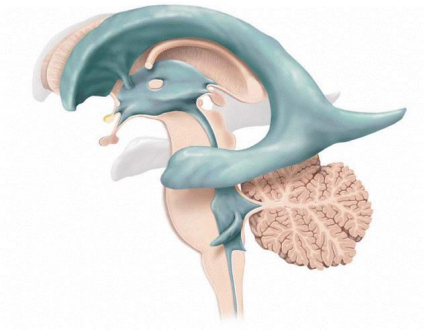

- uvnitř CNS dutiny
  - 4. komora, 3. komora a dvě postranní komory

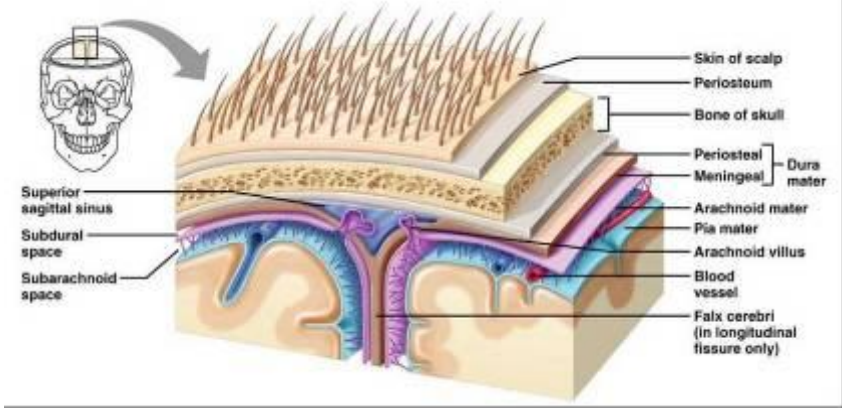

http://faculty.irsc.edu/FACULTY/TFischer/AP1/AP%201%20resources.htm

- CNS obaleno plenami:
  - tvrdá plena (*pachymeninx* = *dura mater*)
  - měkké pleny (*leptomeninx)*
    - pavučnice (*arachnoidea mater*)
    - omozečnice (*pia mater*)

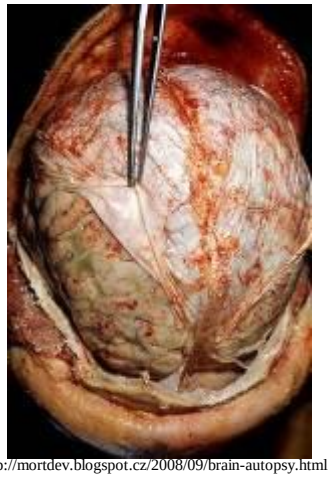

http://mortdev.blogspot.cz/2008/09/brain-autopsy.html

- uvnitř dutin mozkomíšní mok (*liquor cerebrospinalis* = CSF)

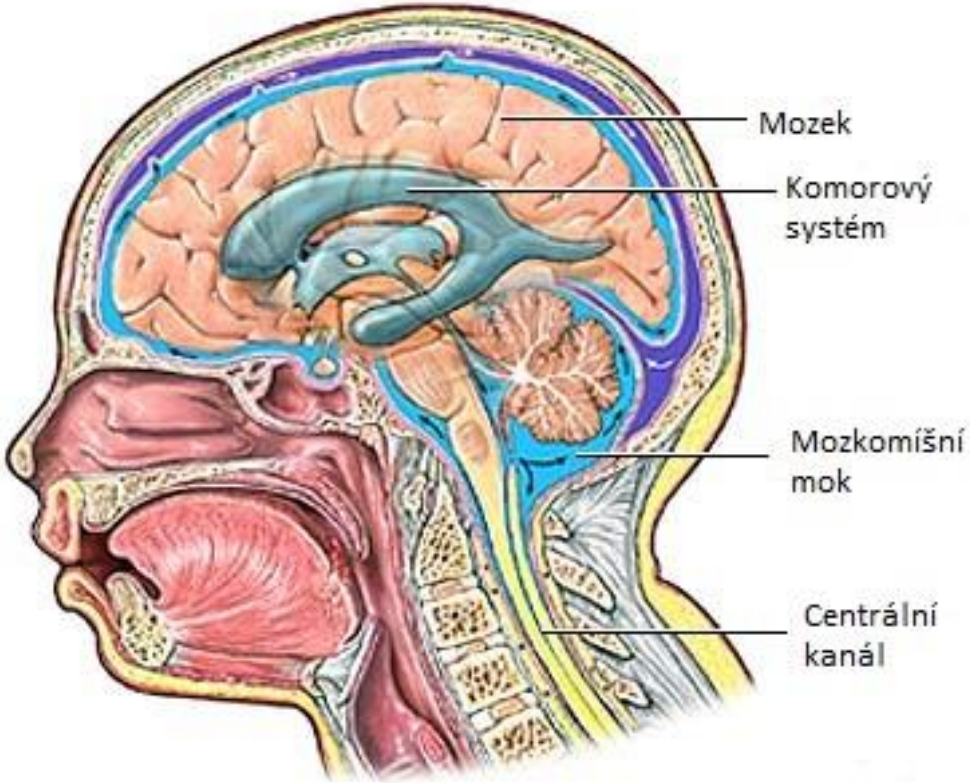
Mozek
Komorový systém
Mozkomíšní mok
Centrální kanál

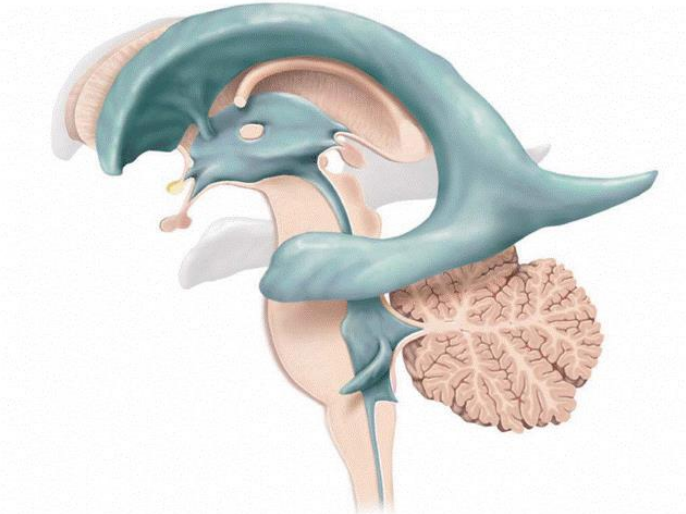

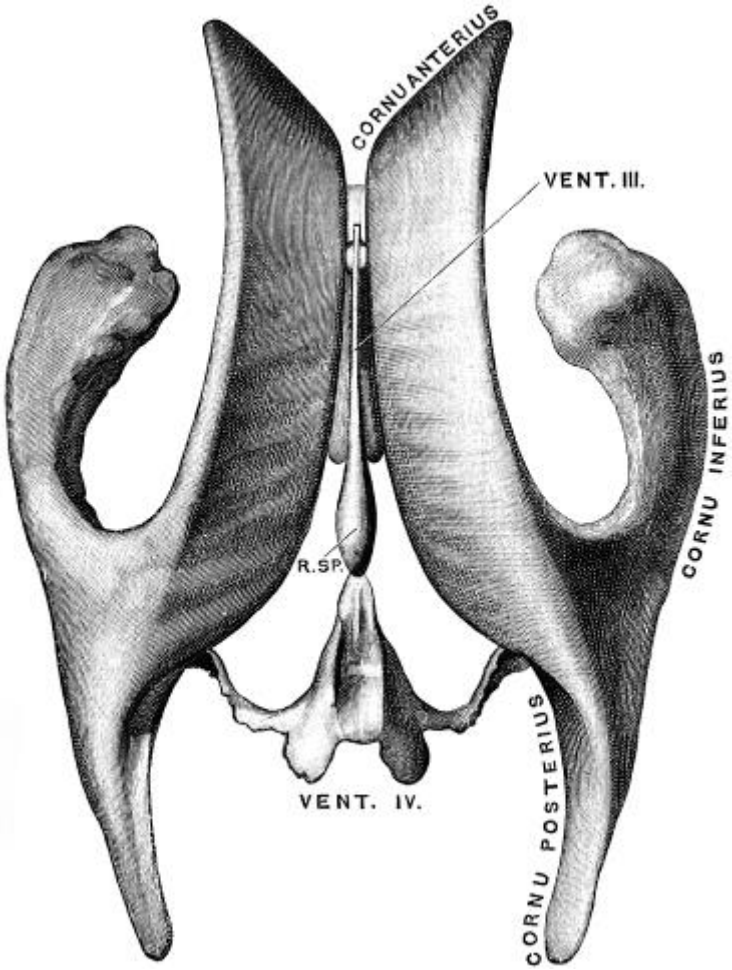
CORNU ANTERIUS
VENT. III.
CORNU INFERIUS
R.SP.
VENT. IV.
CORNU POSTERIUS

Funkce CNS

- mícha – reflexy, vzestupné a sestupné dráhy
- kmen – životně důležité reflexy (dýchací, kardiovaskulární, zvracení, kašel, synchronizace pohybů očních koulí)
- mezimozek – tvorba hormonů, cirkadiánní rytmy, řízení teploty, příjmu potravy, autonomní řízení
- koncový mozek
  - mozková kůra: funkční korové oblasti
  - bazální ganglia: pohybové vzorce
- *limbický systém* – chování, emoce, paměť

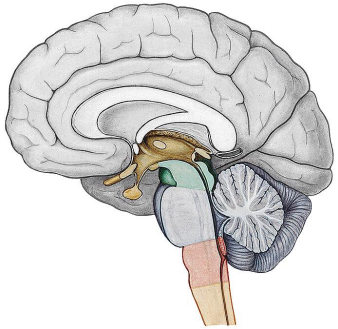

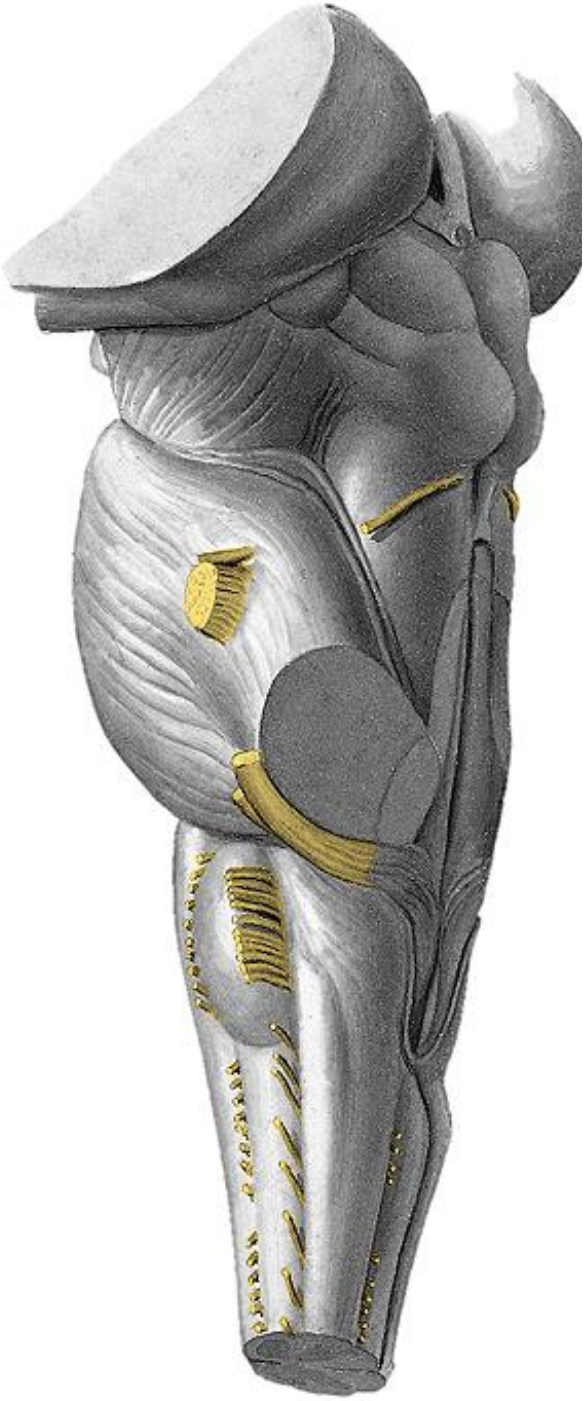

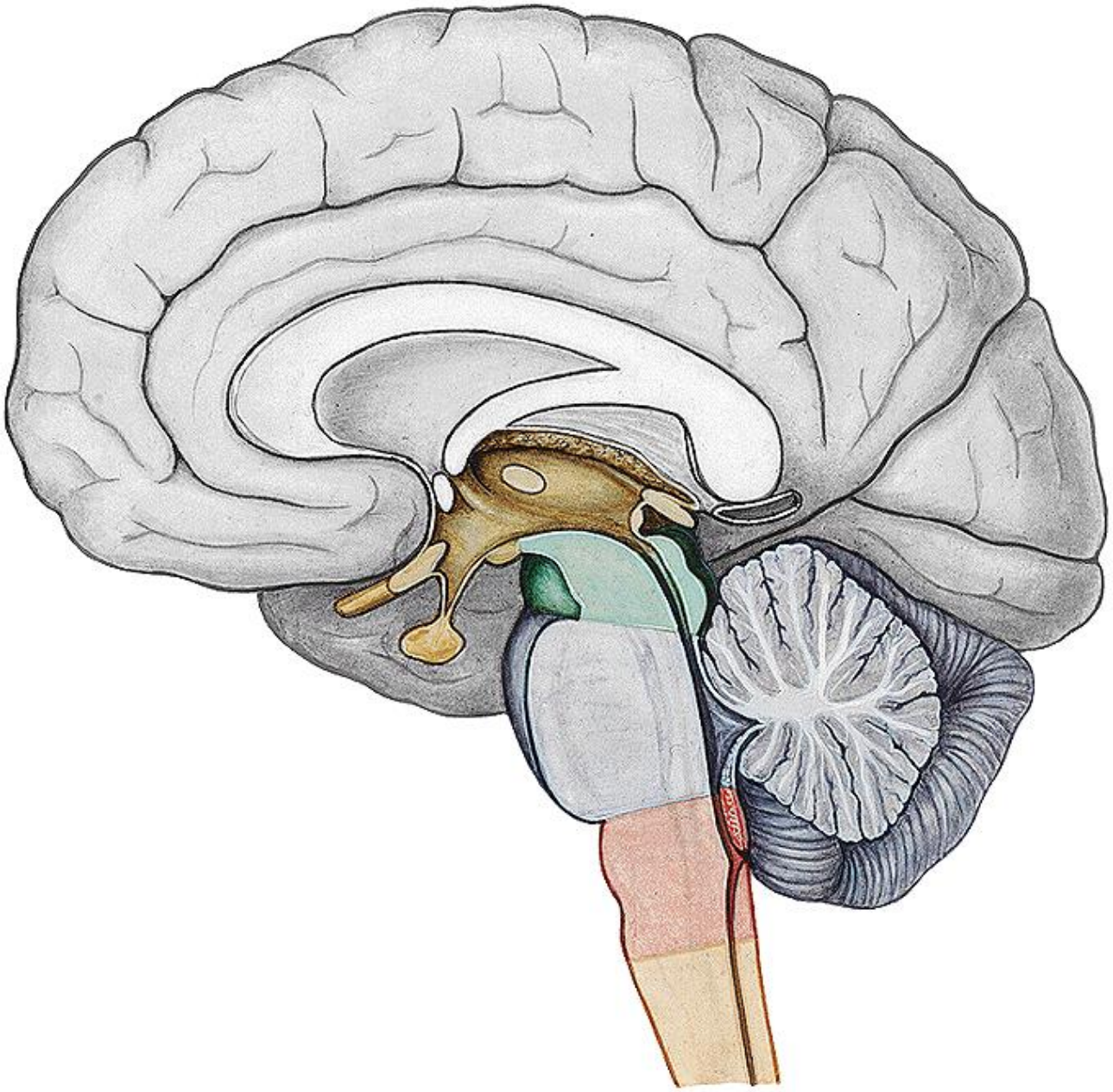

Mozkový kmen

- převaděč všech vzestupných a sestupných nervových drah (*tractus*)
- retikulární formace (RF; *formatio reticularis*)
  - životně důležitá ***reflexní centra***
    - srdeční činnost, dýchání, vazomotorika, vědomí
- jádra hlavových nervů
  - n. III - XII

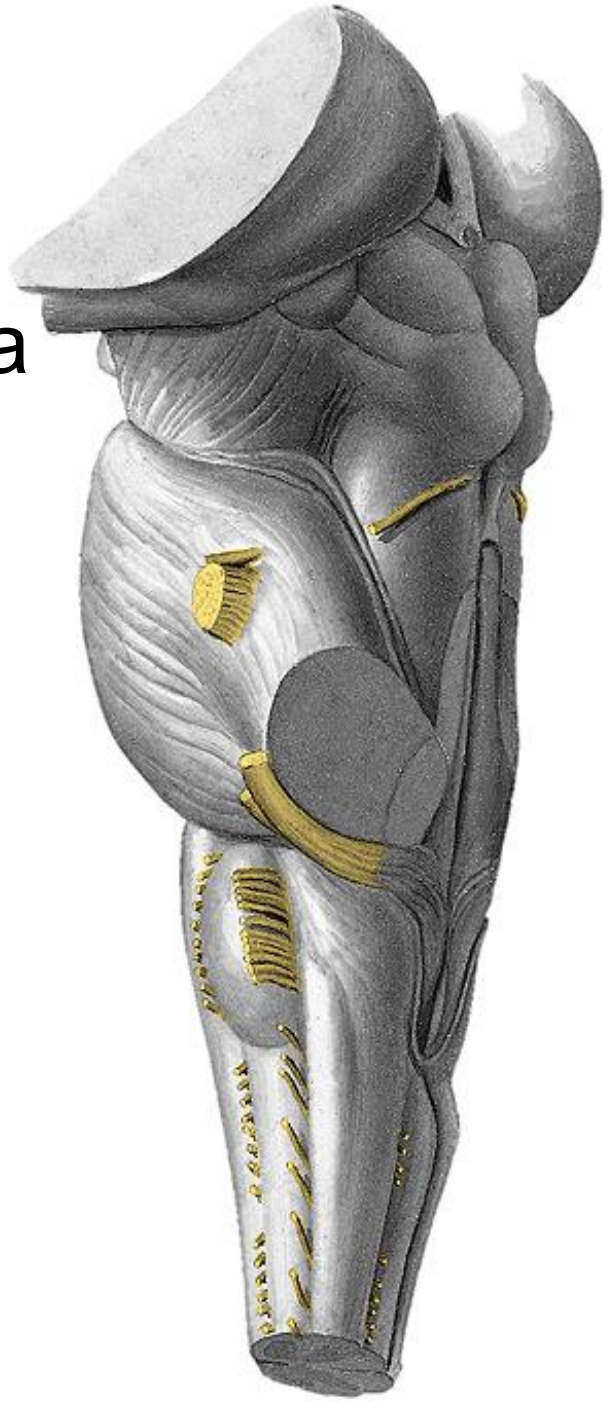

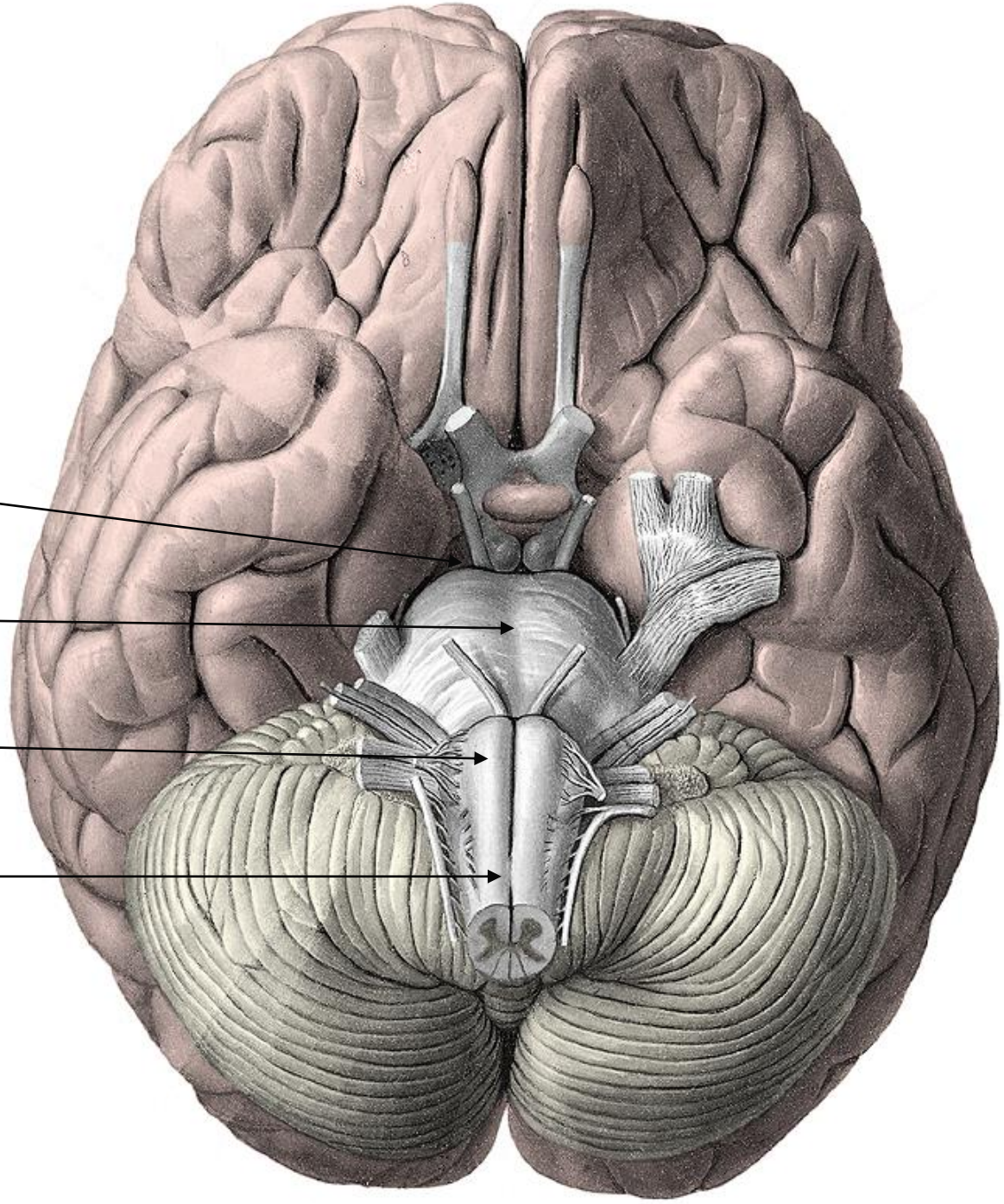
Mesencephalon
Pons
Medulla oblongata
Medulla spinalis

Mozkový kmen – *složení*

Truncus encephali

- ***Medulla oblongata*** = prodloužená mícha
- ***Pons*** (Varoli) = most
- ***Mesencephalon*** = střední mozek

Dutiny mozkového kmene

- **ventriculus quartus** = 4. komora
  - fossa rhomboidea = spodina 4. komory
- **aqueductus mesencephali** (Sylvii) = středomozkový mokovod

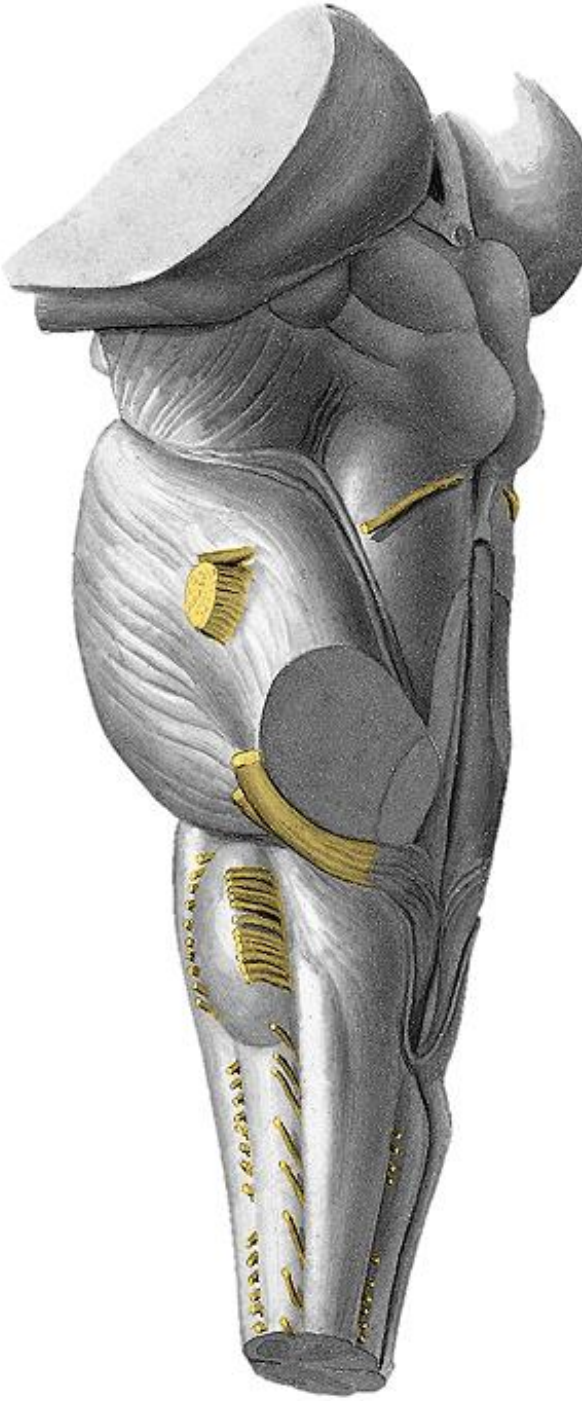

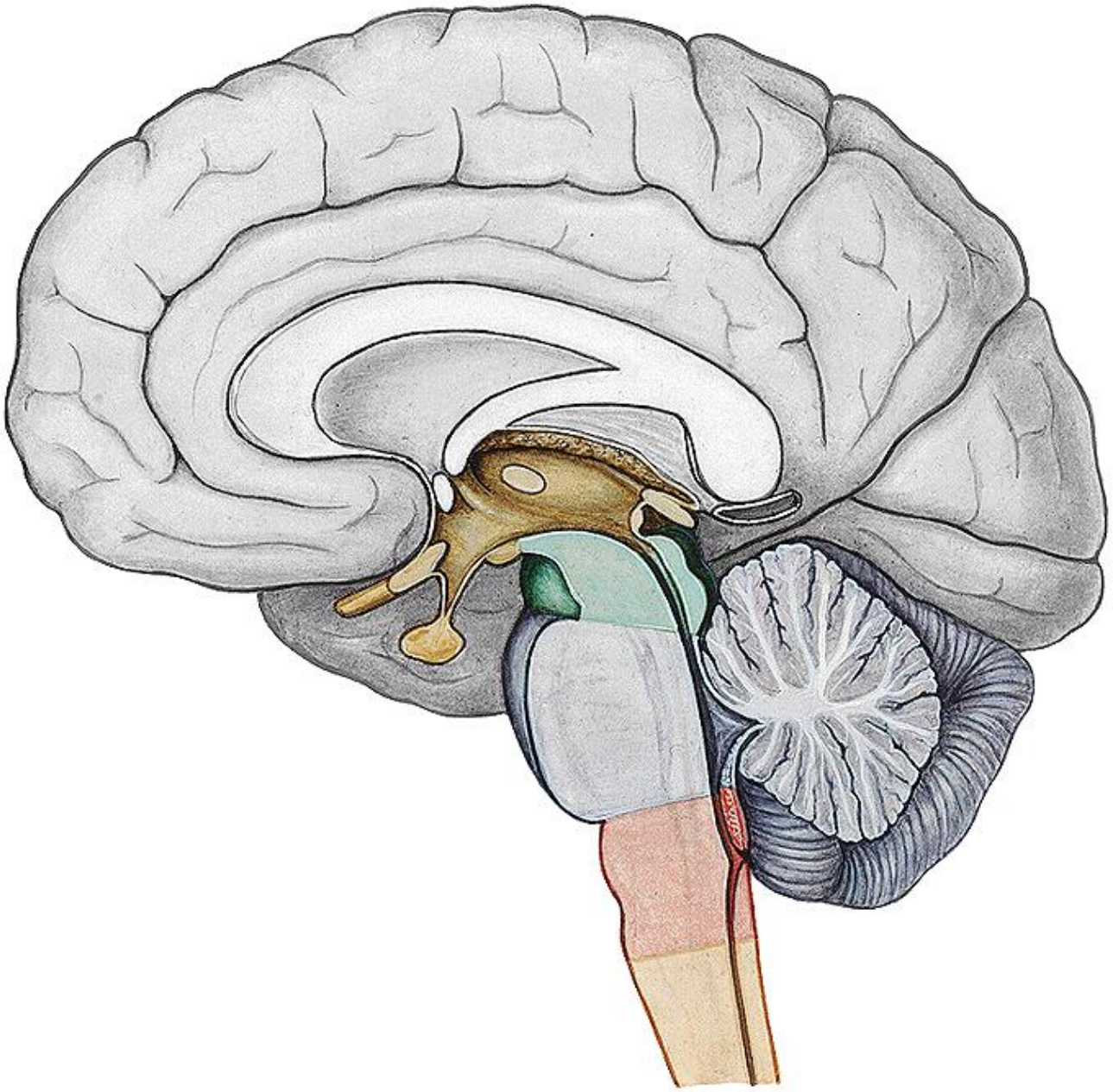

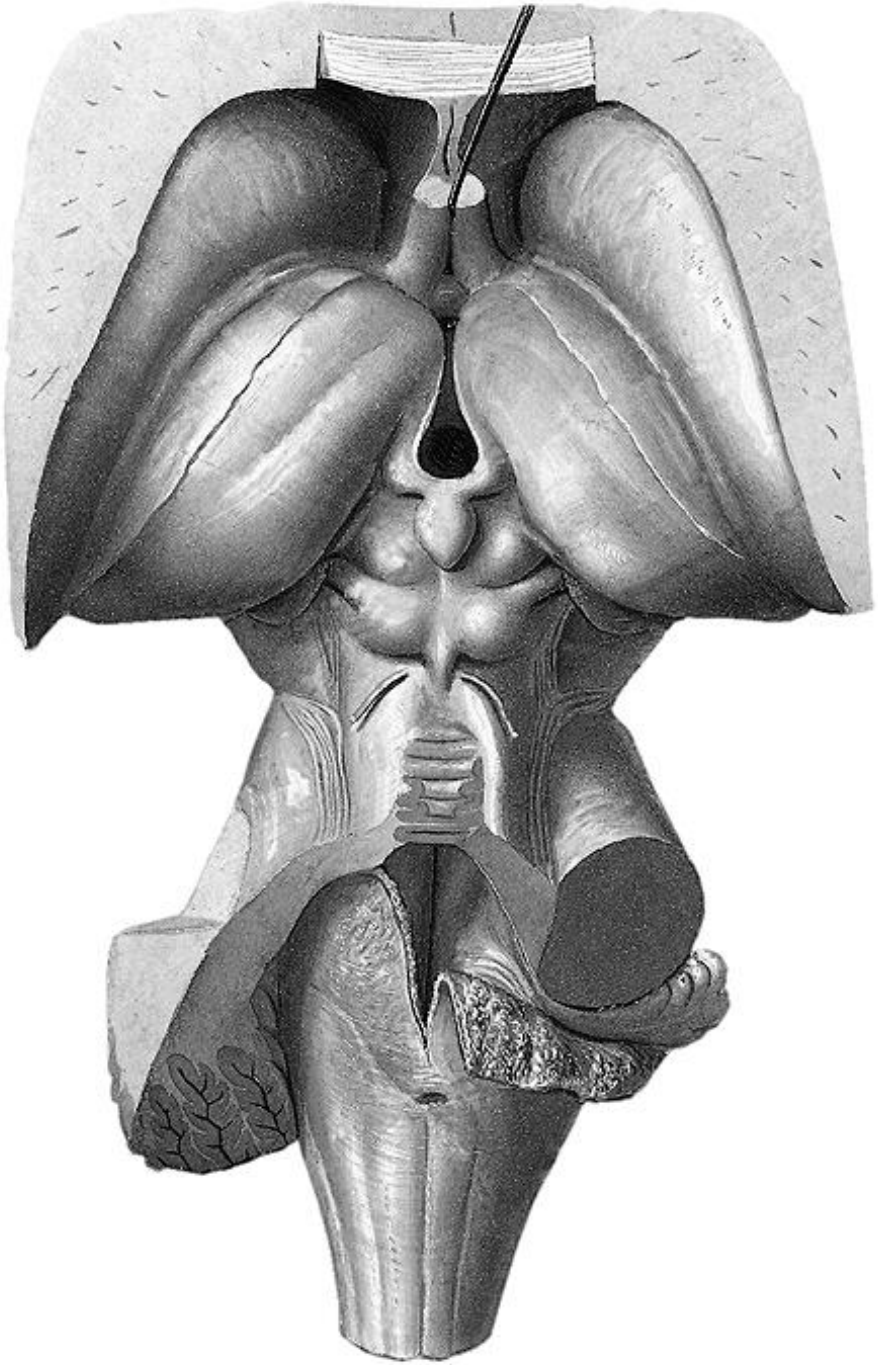

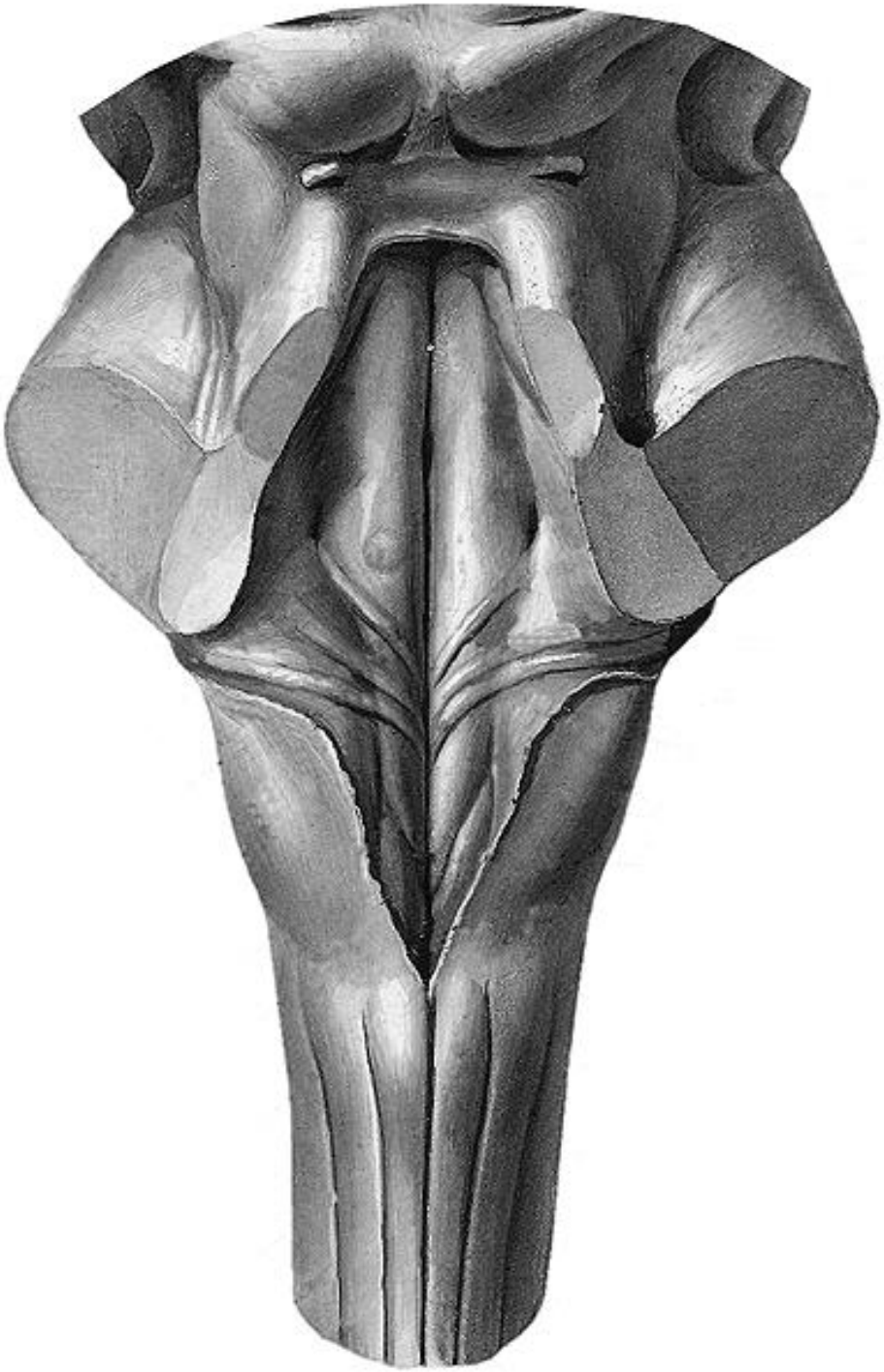

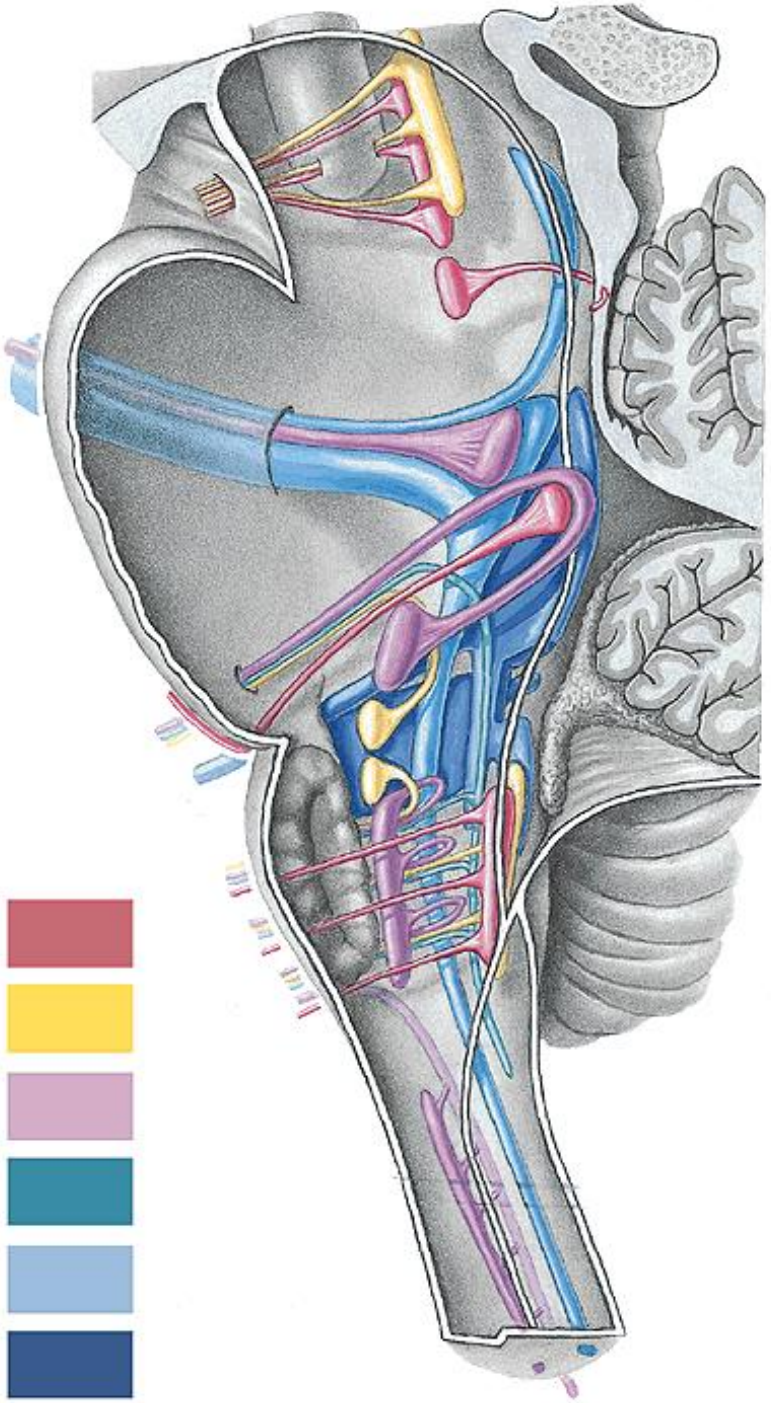

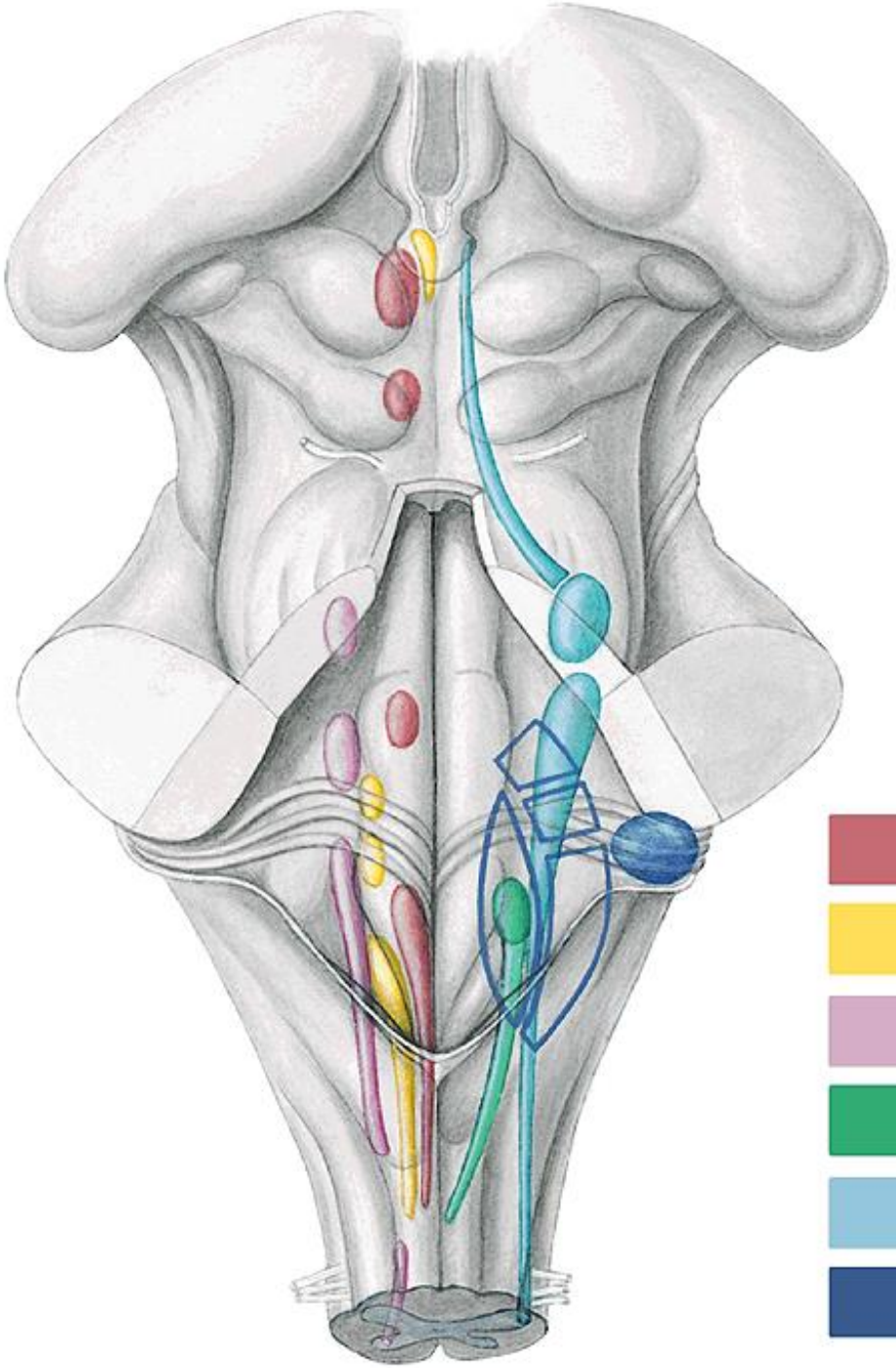

Medulla oblongata

ventrální strana:

- ***pyramis***
  - vlákna tractus corticospinalis
- ***oliva***

dorzální strana:

- ***tuberculum gracile***
- ***tuberculum cuneatum***

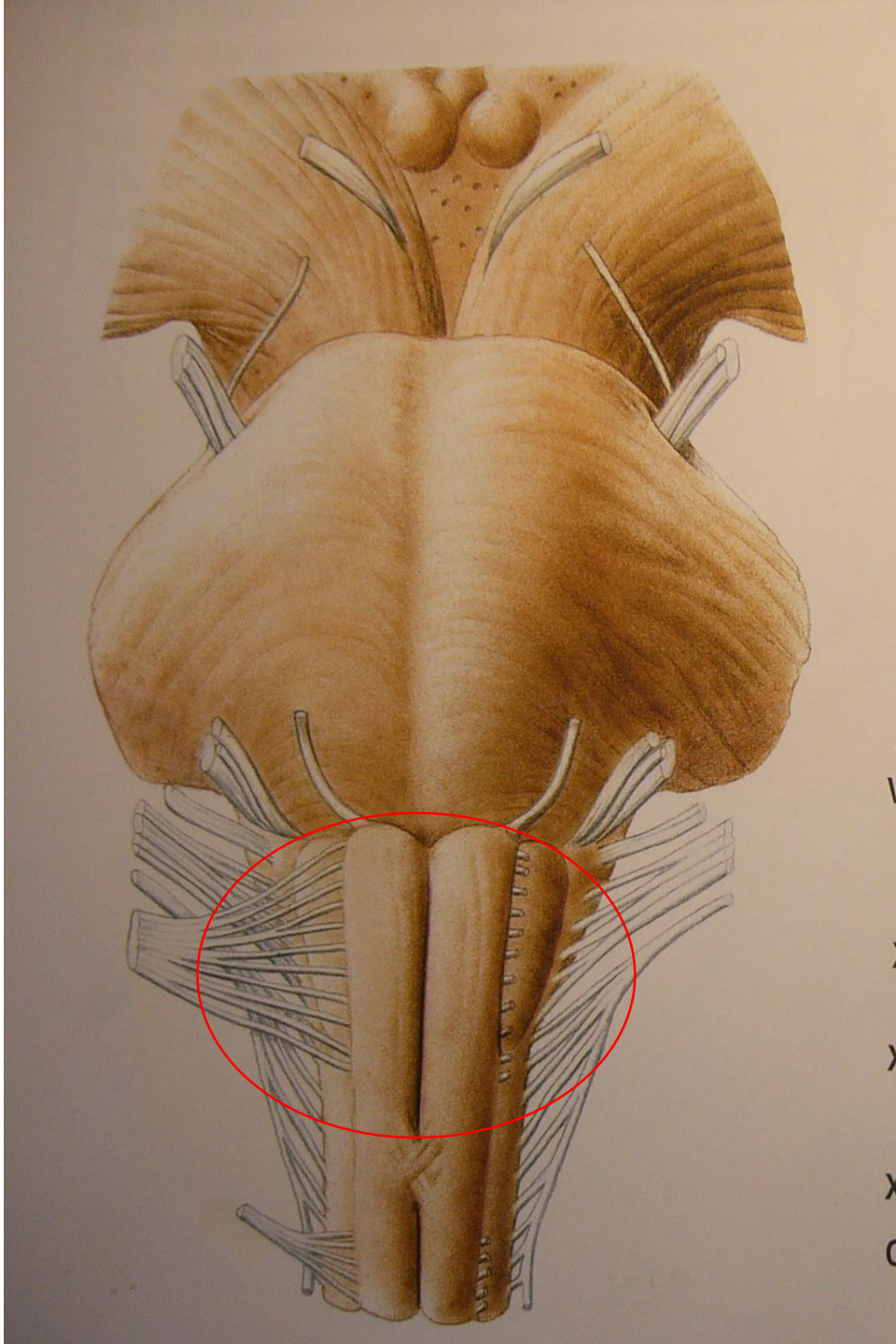

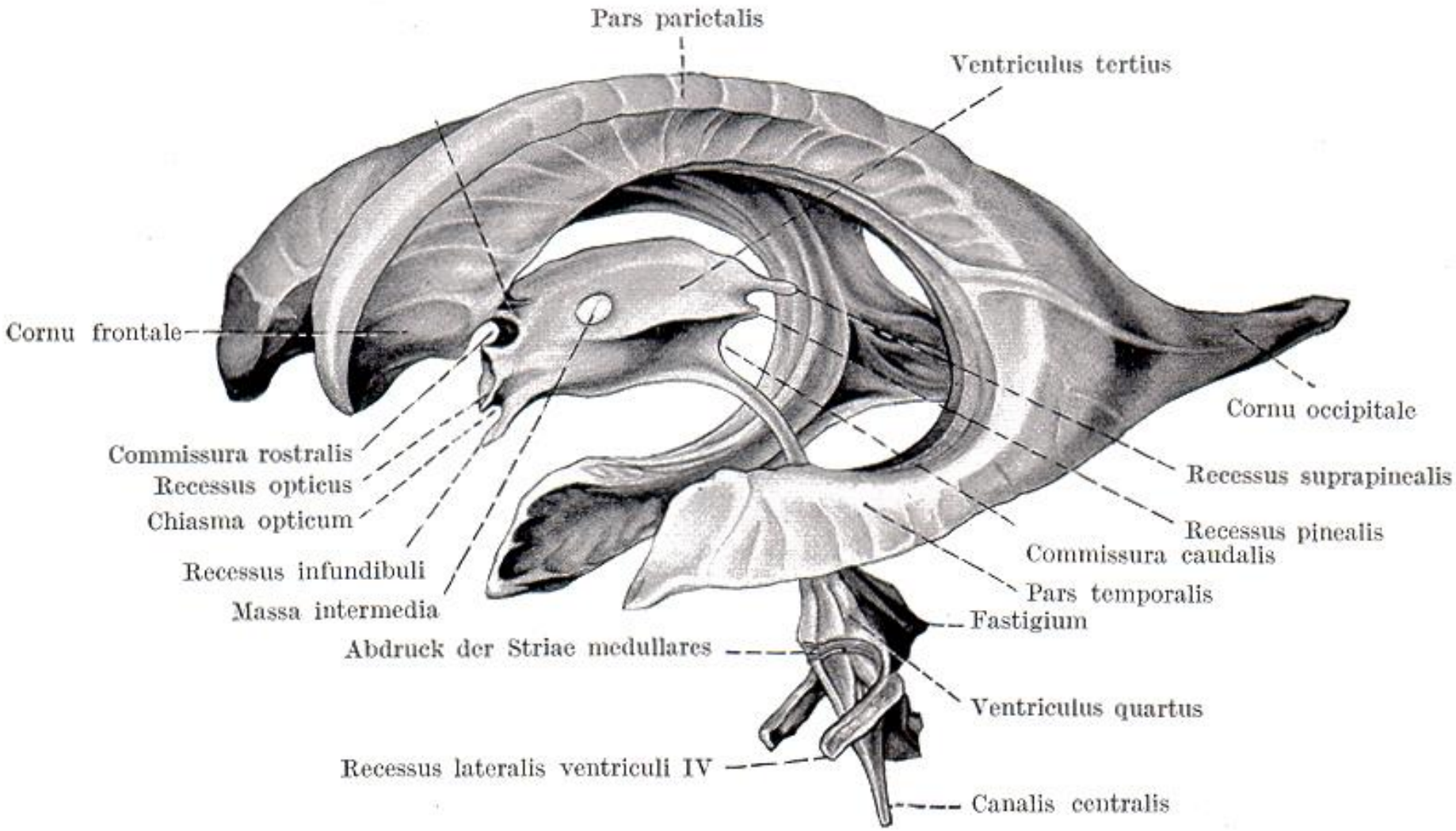
Pars parietalis
Ventriculus tertius
Cornu frontale
Cornu occipitale
Commissura rostralis
Recessus opticus
Chiasma opticum
Recessus infundibuli
Massa intermedia
Recessus suprapinealis
Recessus pinealis
Commissura caudalis
Pars temporalis
Fastigium
Abdruck der Striae medullares
Ventriculus quartus
Recessus lateralis ventriculi IV
Canalis centralis

SPODINA ČTVRTÉ KOMORY (FOSSA RHOMBOIDEA) S PRŮMĚTY JADER HLAVOVÝCH NERVŮ

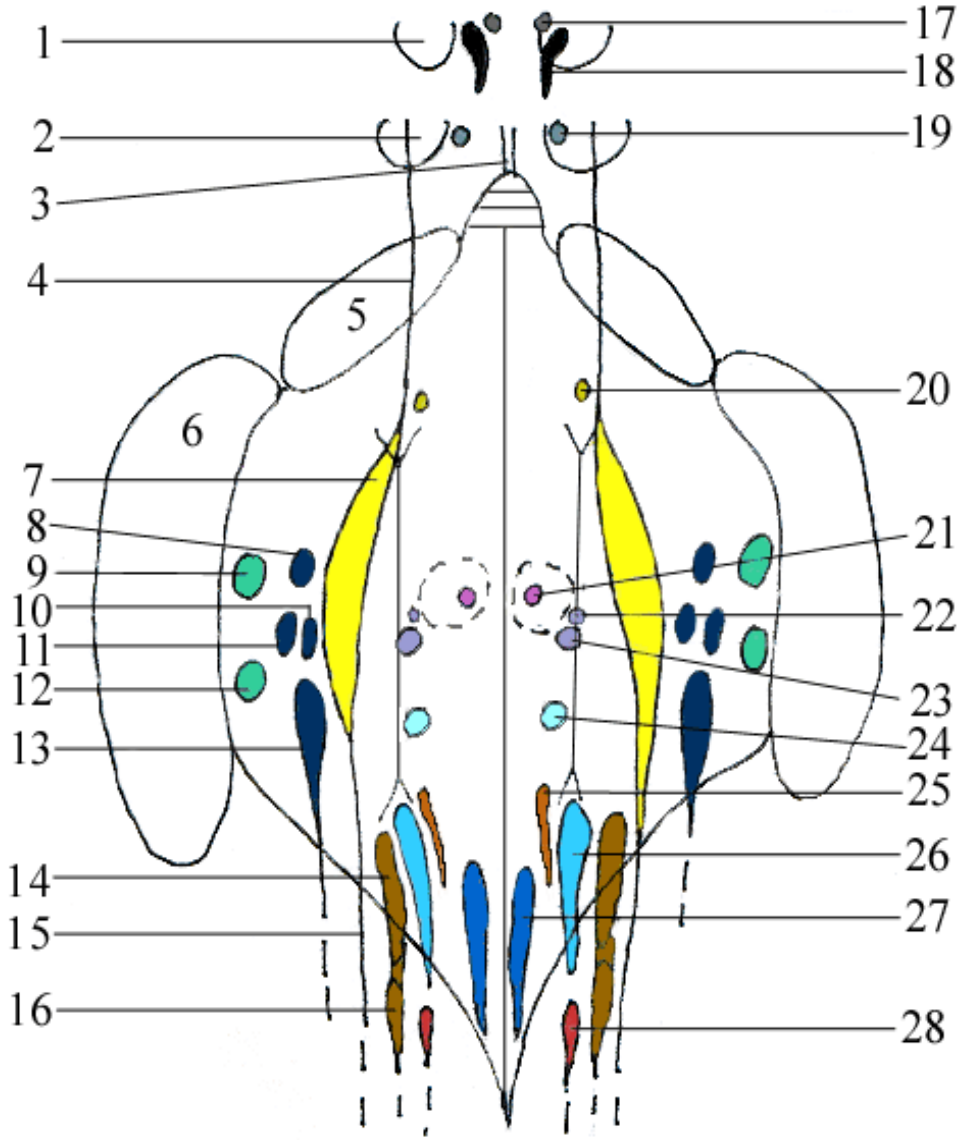

1 - colliculus superior
2 - colliculus inferior
3 - frenulum veli medullaris superioris
4 - tractus mesencephalicus n. V.
5 - pedunculus cerebellaris superior
6 - pedunculus cerebellaris medius
7 - nucleus principalis n. V.
8 - nucleus vestibularis superior /*Bechtěrev*/
9 - nucleus cochlearis posterior
10 - nucleus vestibularis medialis /*Schwalbe*/
11 - nucleus vestibularis lateralis /*Deiters*/
12 - nucleus cochlearis anterior
13 - nucleus vestibularis inferior /*Roller*/
14 + 16 - nuclei tractus solitarii
15 - tractus spinalis n.V.
17 - nucleus accessorius n. III. /*Edinger-Westphal*/
18 - nucleus n III.
19 - nucleus n. IV.
20 - nucleus motorius n. V.
21 - nucleus n. VI.
22 - nucleus salivatorius superior
23 - nucleus n. VII.
24 - nucleus salivatorius inferior
25 - nucleus posterior (dorsalis) n. X.
26 - nucleus ambiguus
27 - nucleus n. XII.
28 - nucleus n. XI. (= součást ncl. ambiguus a retroambiguus)

Mesencephalon = Střední mozek

- kraniální část mozkového kmene (2 cm)

<u>ventrální strana</u>:

- ***fossa interpeduncularis*** výstup n. III
- ***crura cerebri***
  - sestupné motorické dráhy
    - tractus pyramidalis

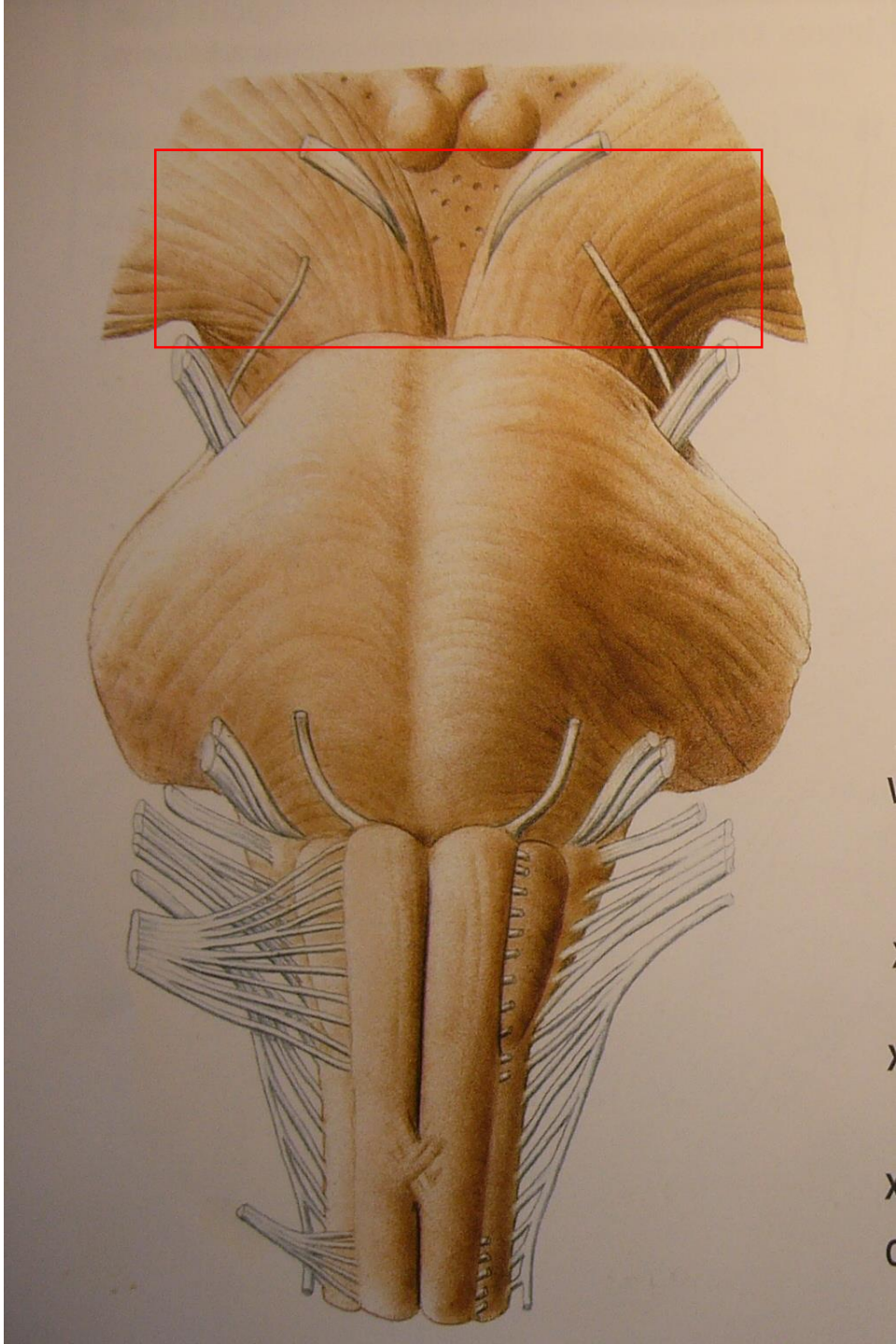

Mesencephalon = Střední mozek

<u>dorzální strana</u>:

lamina quadrigemina = lamina tecti

- ***colliculi superiores***
  - zrak
- ***colliculi inferiores***
  - sluch
- ***výstup n. IV***

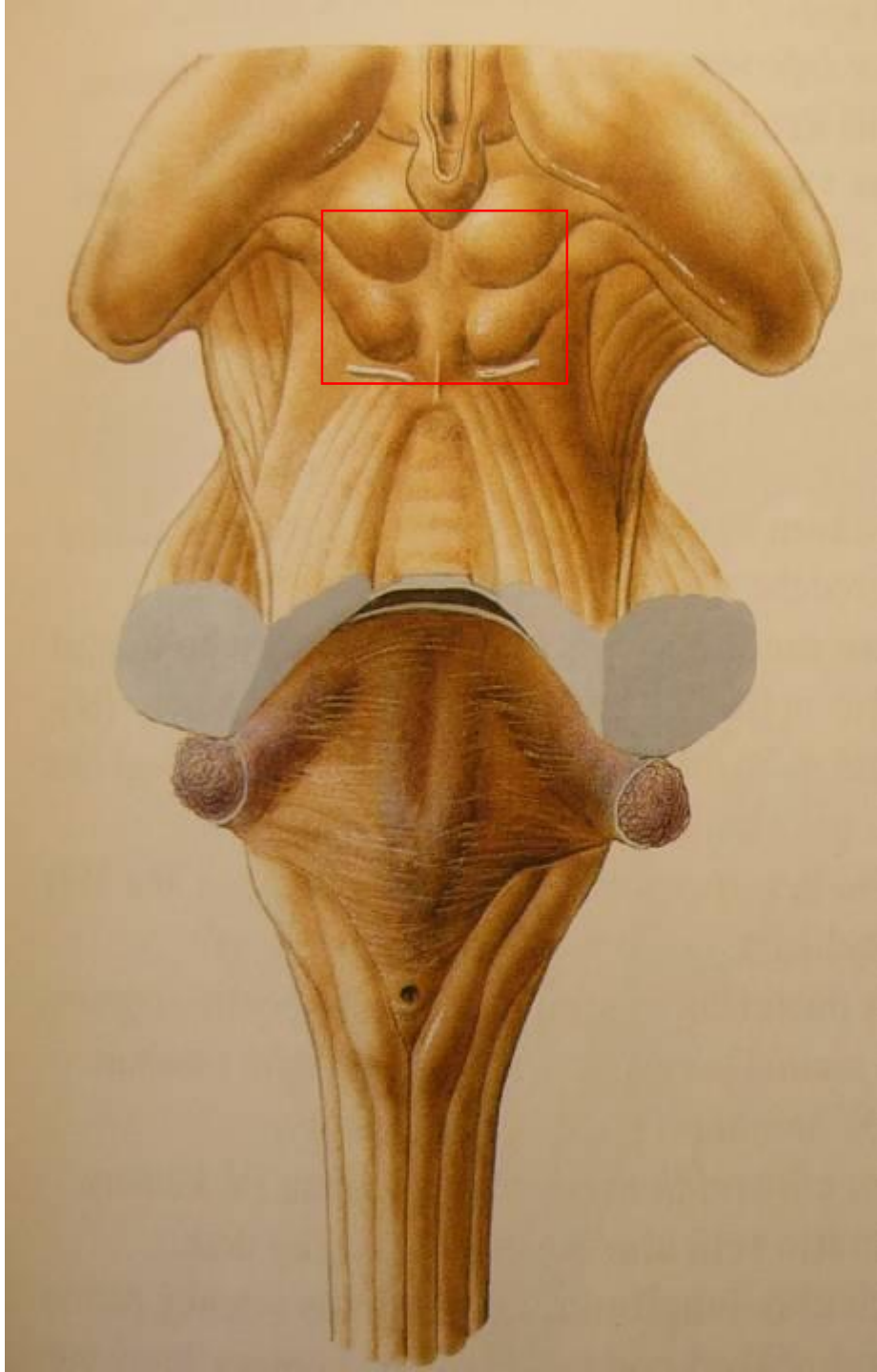

Mesencephalon = Střední mozek

vnitřní stavba: 3 části na řezu

- ***tectum* mesencephali (středomozkový kryt)**

= dorzální tenká ploténka s dvěma páry hrbolků

- *aqueductus mesencephali Sylvii*

- ***tegmentum*** *mesencephali*

= ventrální většina středního mozku

  - ***nucleus ruber* – motorické jádro kmene**
  - ***substantia nigra* – motorické jádro – bazální ganglion**
  - **vzestupné i sestupné dráhy**

- ***pedunculus*** *cerebri*
  - obsahuje výhradně sestupné dráhy (tractrus pyramidalis)

ŘEZ MESENCEPHALEM V ÚROVNI COLLICULLUS SUPERIOR

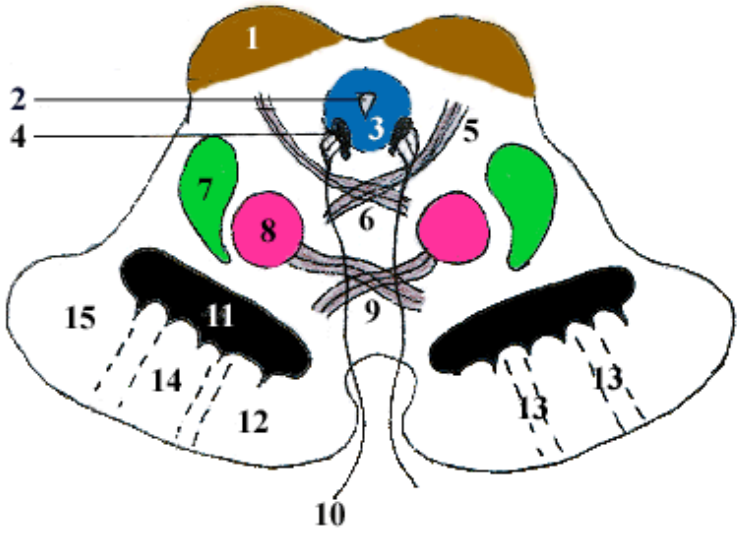

1 - Colliculus superior
2 - Aquaeductus mesencephali */Sylvii/*
3 - Substantia grisea centralis
4 - Nucleus n. III.
5 - Tractus tectospinalis
6 - Decussatio tegmenti posterior
7 - Lemniscus medialis
8 - Nucleus ruber
9 - Tractus rubrospinalis
10 - N. III.
11 - Substantia nigra
12 - Fibrae frontopontinae */Arnoldi/* (Tractus coticopontinus)
13 - Fibrae corticonucleares (Tractus pyramidalis)
14 - Fibrae corticospinales (Tractus pyramidalis)
15 - Fibrae occipito-, parieto-, temporopontinae (Tractus corticopontinus)

ŘEZ MESENCEPHALEM V ÚROVNI COLLICULLUS INFERIOR

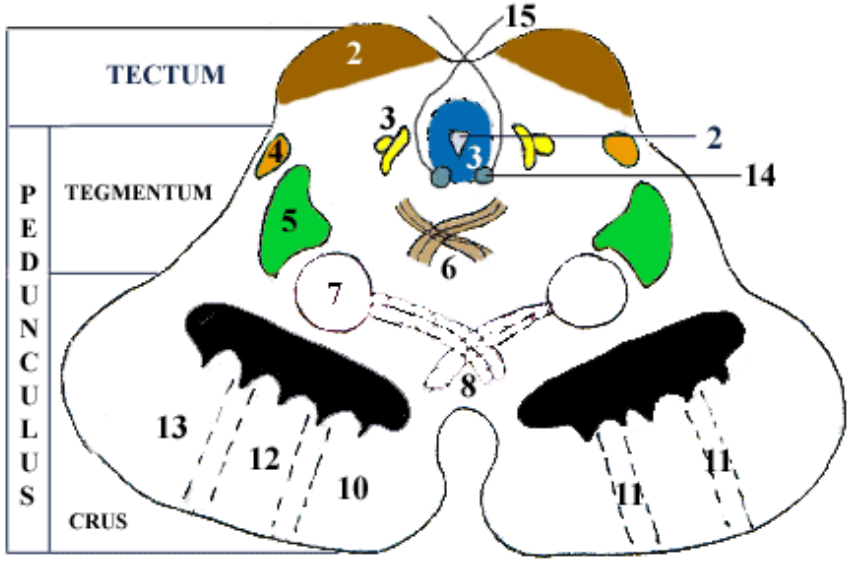

1 - Aquaeductus mesencephali + substantia grisea centralis
2 - Colliculus inferior
3 - Radix mesencephalica n. trigemini
4 - Lemniscus lateralis
5 - Lemniscus medialis
6 - Tractus tectospinalis
7 - "Nucleus albus"
8 - Deccussatio pedunculorom cerebellarium superiorum
9 - Substantia nigra
10 - Fibrae frontopontinae */Arnoldi/* (Tractus coticopontinus)
11 - Fibrae corticonucleares (Tractus pyramidalis)
12 - Fibrae corticospinales (Tractus pyramidalis)
13 - Fibrae occipito-, parieto-, temporopontinae (Tractus corticopontinus)
14 - Nucleus n. IV.
15 - N. IV.

RF

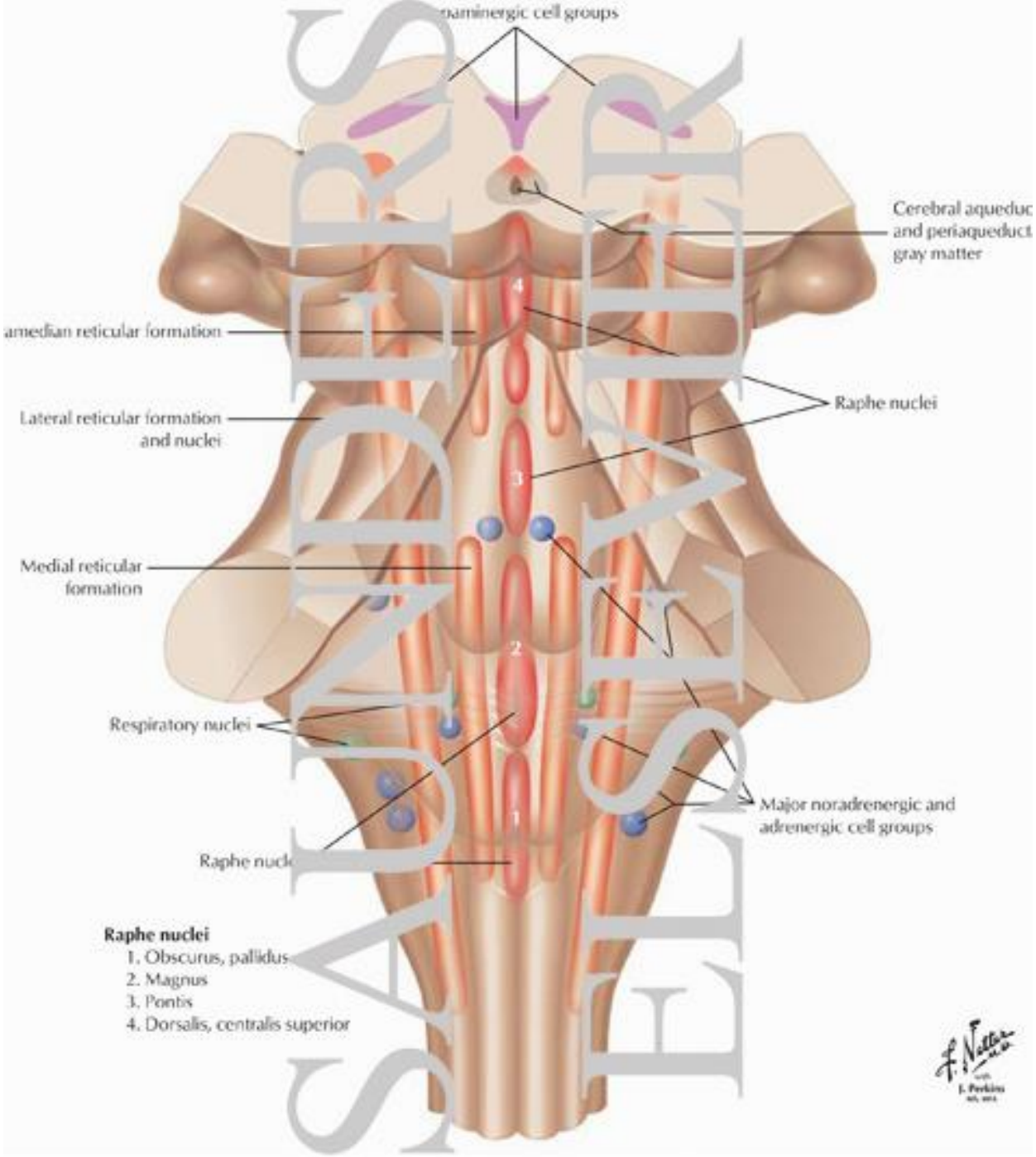

© ELSEVIER, INC. – NETTERIMAGES.COM

Formatio reticularis (Retikulární formace) RF

- fylogeneticky patří mezi nejstarší mozkové části
- zajišťuje základní stereotypy (chůze, spánek)
- významně ovlivňuje bdělost, únavu a motivaci
- špatně morfologicky definovaná
- centrálně a dorzálně v kmeni, zejména v mostu
- ***ascendentní aktivační systém (ARAS)*** → talamus, hypotalamus, mozková kůra (bdění)
- ***descendentní inhibiční systém*** → inhibice motoneuronu míchy

Funkce RF

- sídlo reflexů
  - obživných
  - obranných
- dýchací centrum
- pneumotaktické centrum
- vazomotorické centrum
- centrum regulace srdeční akce
- centrum zvracení
- vedení bolesti
- udržování tělesné teploty

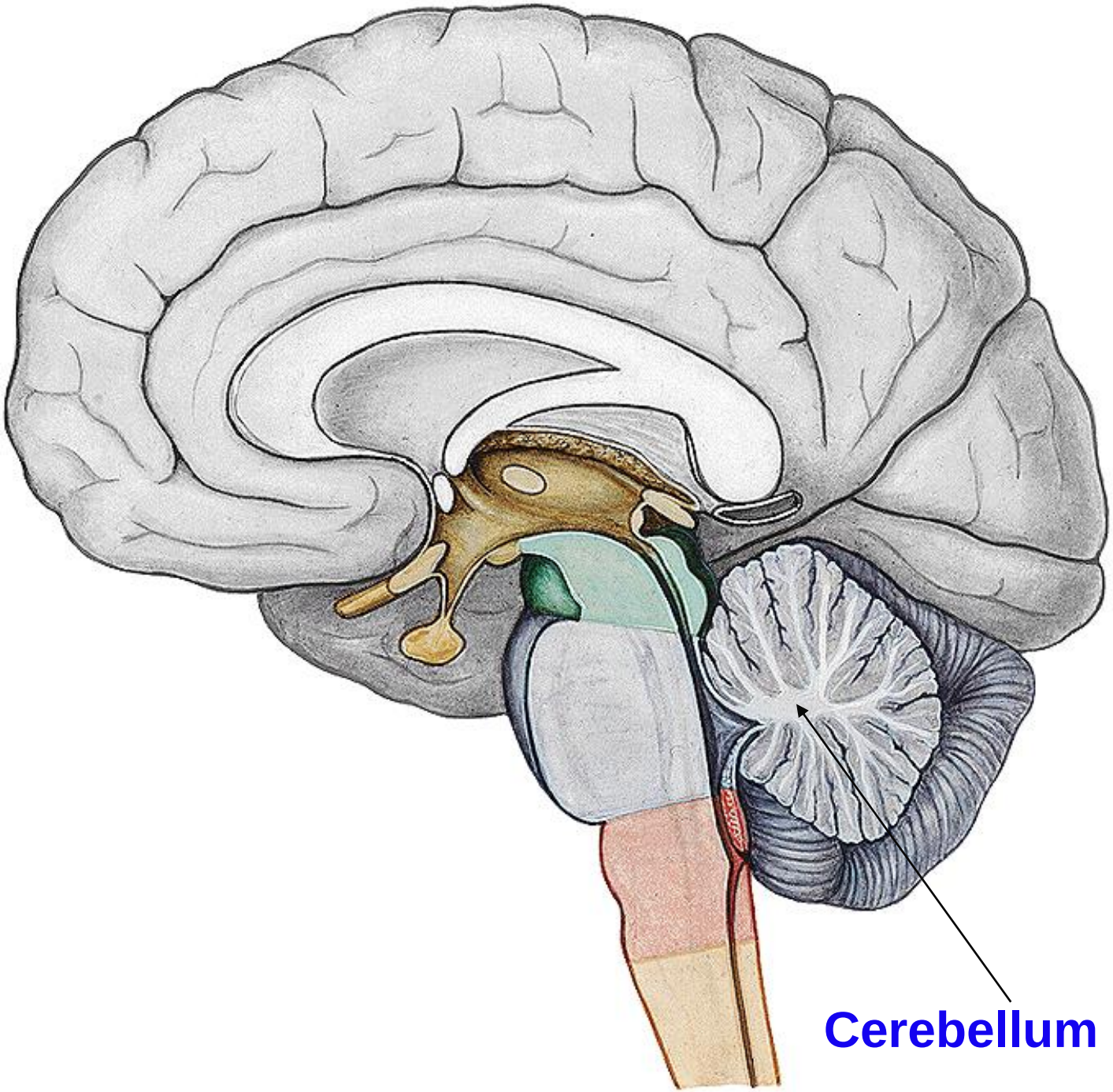
Cerebellum

Cerebellum = Mozeček

- **<u>vermis (*červ*)</u>** – nepárový uprostřed
- **<u>hemispheria (mozečkové *polokoule*)</u>** – párové

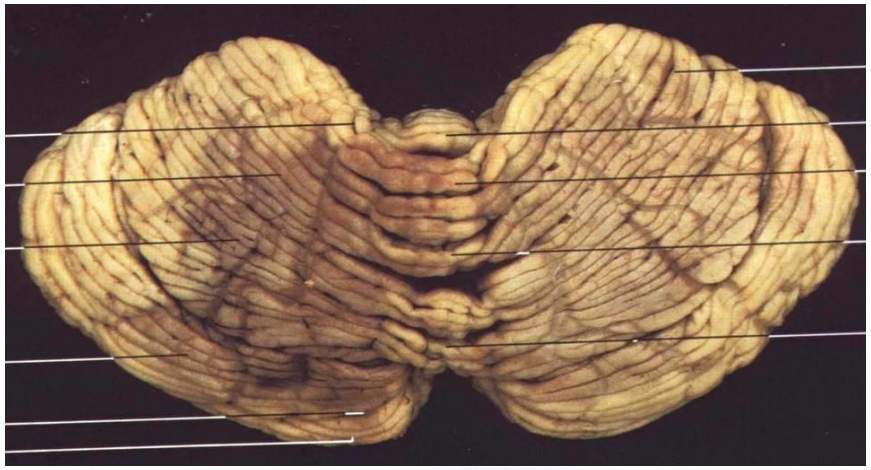

- *kůra x corpus medullare*

- **3 lobi (*laloky*)**
  - lobus anterior
  - lobus posterior
  - lobus flocculonodularis

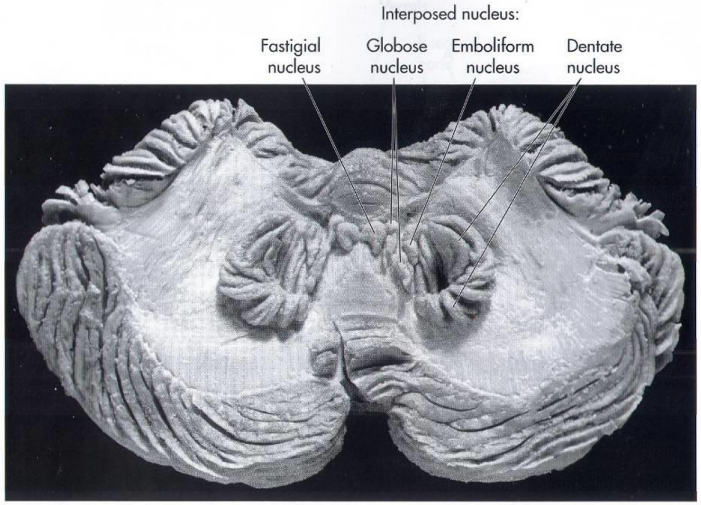

- **4 nuclei cerebelli (*mozečková jádra*)**

Mozeček – funkce

- udržování rovnováhy při chůzi
- zrychlení pohybu končetinou
- zpomalení pohybu končetinou
- přesnost pohybu
- vliv na chování (behavior)
- *porucha*: ataxie, dysartrie, dysgrafie, dysfagie….

Mezimozek = Diencephalon

- thalamus (hrbolí; mozkový hrbol)
- metathalamus (zahrbolí)
- subthalamus (spodohrbolí)
- hypothalalmus (podhrbolí)
- epithalamus (nadhrbolí)
- *thalamus opticus (zrakové hrbolí)*

Thalamus

- **„sekretářka mozku“ ← *vše kromě čichu***
- **jádra se rozdělují** podle **polohy** nebo **zapojení**
  - nuclei **anteriores (limbický systém), dorsales, intralaminares, mediani, mediales, posteriores, ventrales, reticularis**
  - **specifická**
    - ncl. ventralis posterolateralis, posteromedialis (VPL, VPM) – hmat, bolest, polohocit
    - ncl. ventralis anterior, lateralis (VA, VL) - motorika
  - **nespecifická jádra** - *(generátor rytmu vědomí, pokračování ARAS RF – tonizace neokortexu, serotoninergní projekce antidepresivní)*
  - **asociační jádra**

Třídění talamických jader dle polohy

nuclei **anteriores, dorsales, intralaminares, mediani, mediales, posteriores, ventrales, reticulares**

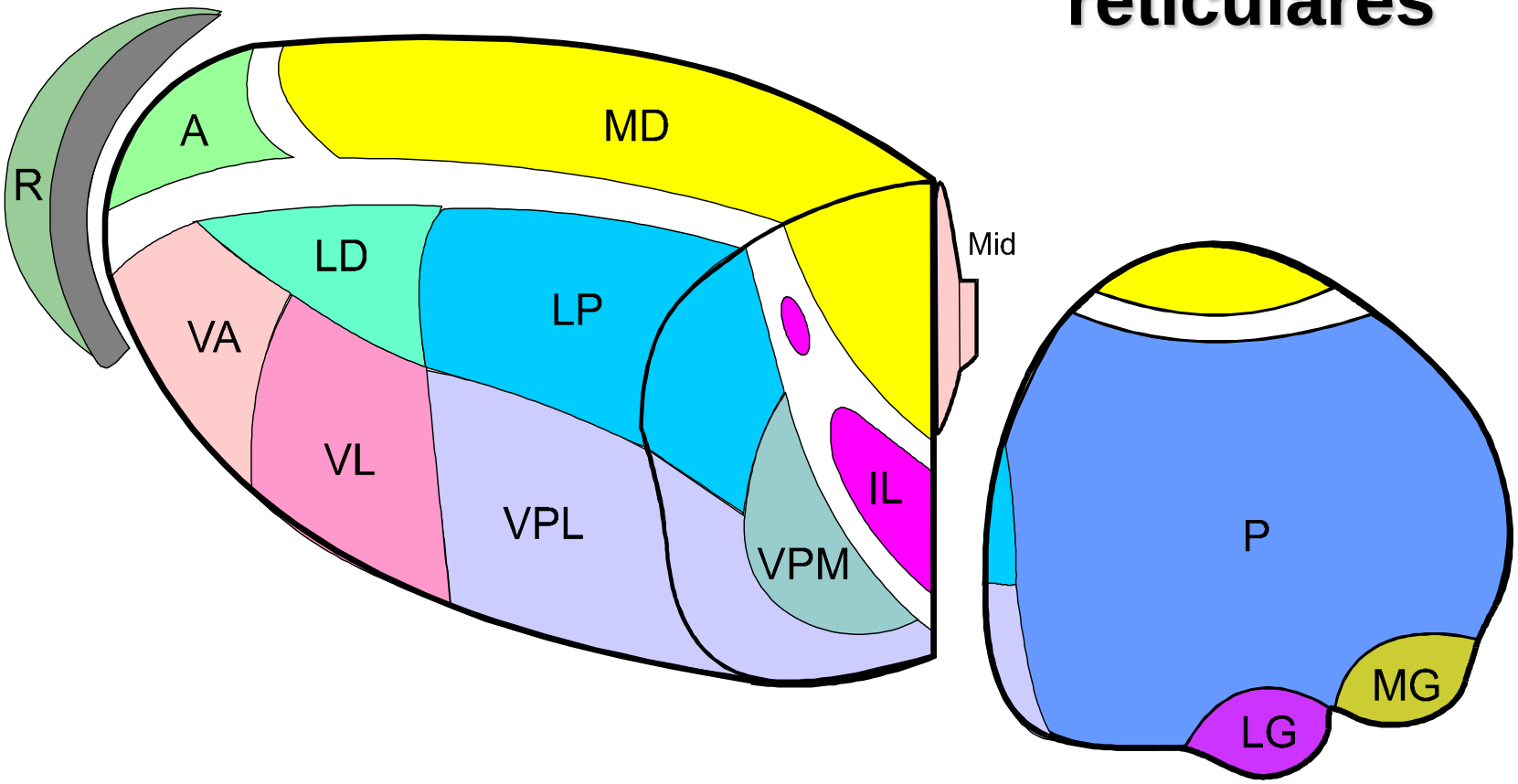

Metathalamus

- **corpus geniculatum laterale – *centrum zraku***
- **corpus geniculatum mediale – *centrum sluchu***

DORSAL VIEW OF MESENCEPHALON

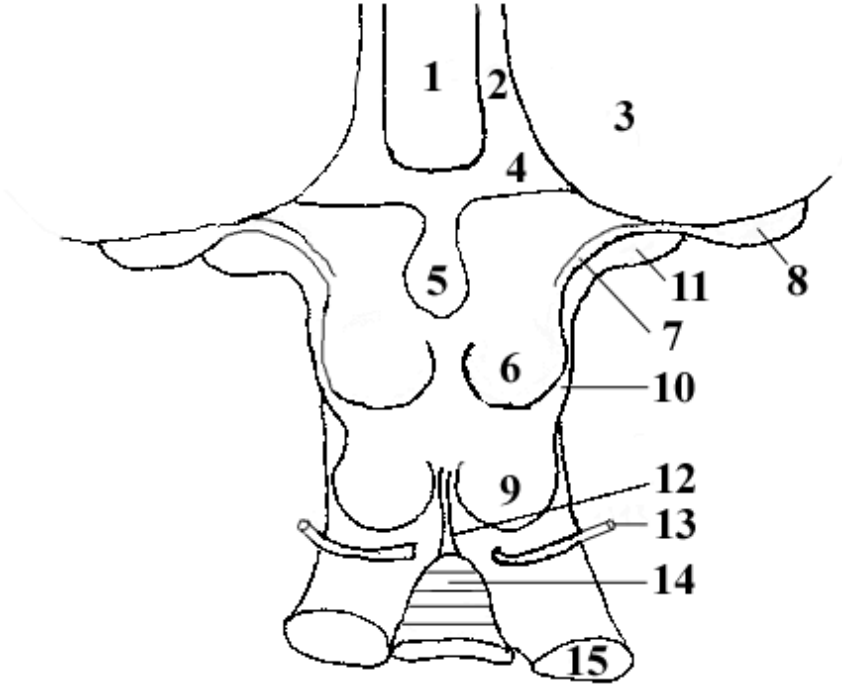

1 - third ventricle
2 - stria medullaris of thalamus
3 - pulvinar
4 - habenular trigone
5 - pineal gland
6 - superior colliculus
7 - brachium of inferior colliculus
8 - lateral geniculate body
9 - inferior colliculus
10 - brachium of superior colliculus
11 - medial geniculate body
12 - frenulum of superior medullary vellum
13 - trochlear nerve
14 - lingula
15 - superior cerebellar peduncle

Subthalamus

- **<u>nucleus subthalamicus</u>**
  = corpus Luysi
  – zapojen do soustavy bazálních ganglií, při poruše hemibalismus

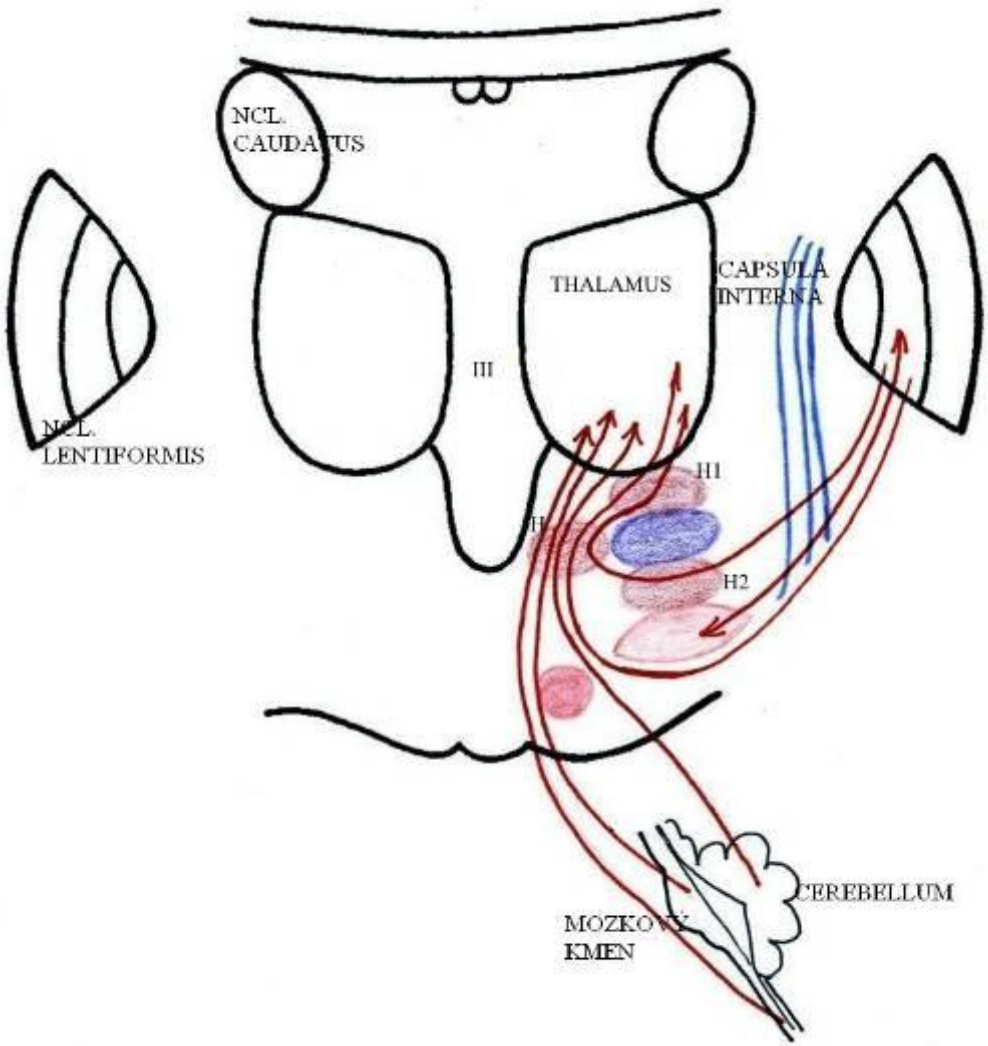

Hypothalamus

nejvyšší autonomní ústředí (endokrinní a nervová část)

- **jádra** x příčné a podélné zóny
- **křížení zrakového nervu (*chiasma opticum*)**
- **podvěsek (*hypophysis*)**
- **bradavková tělesa (*corpora mamillaria*)**

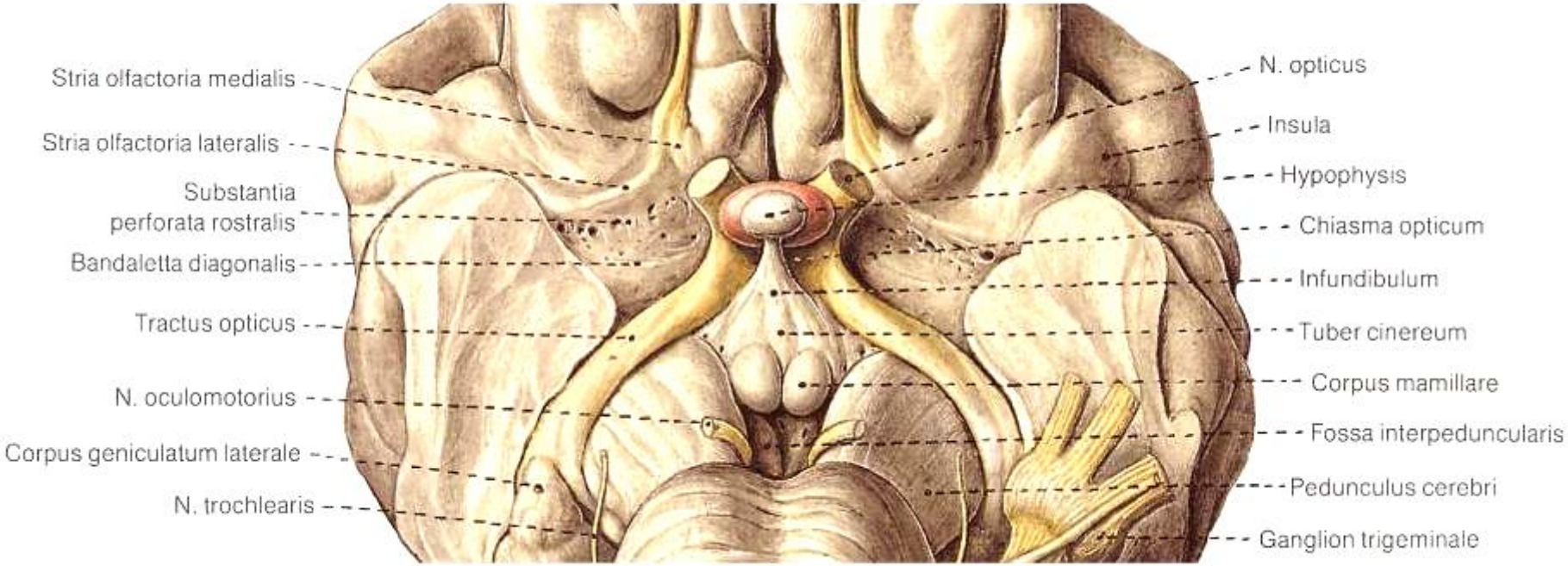

Hypothalamus

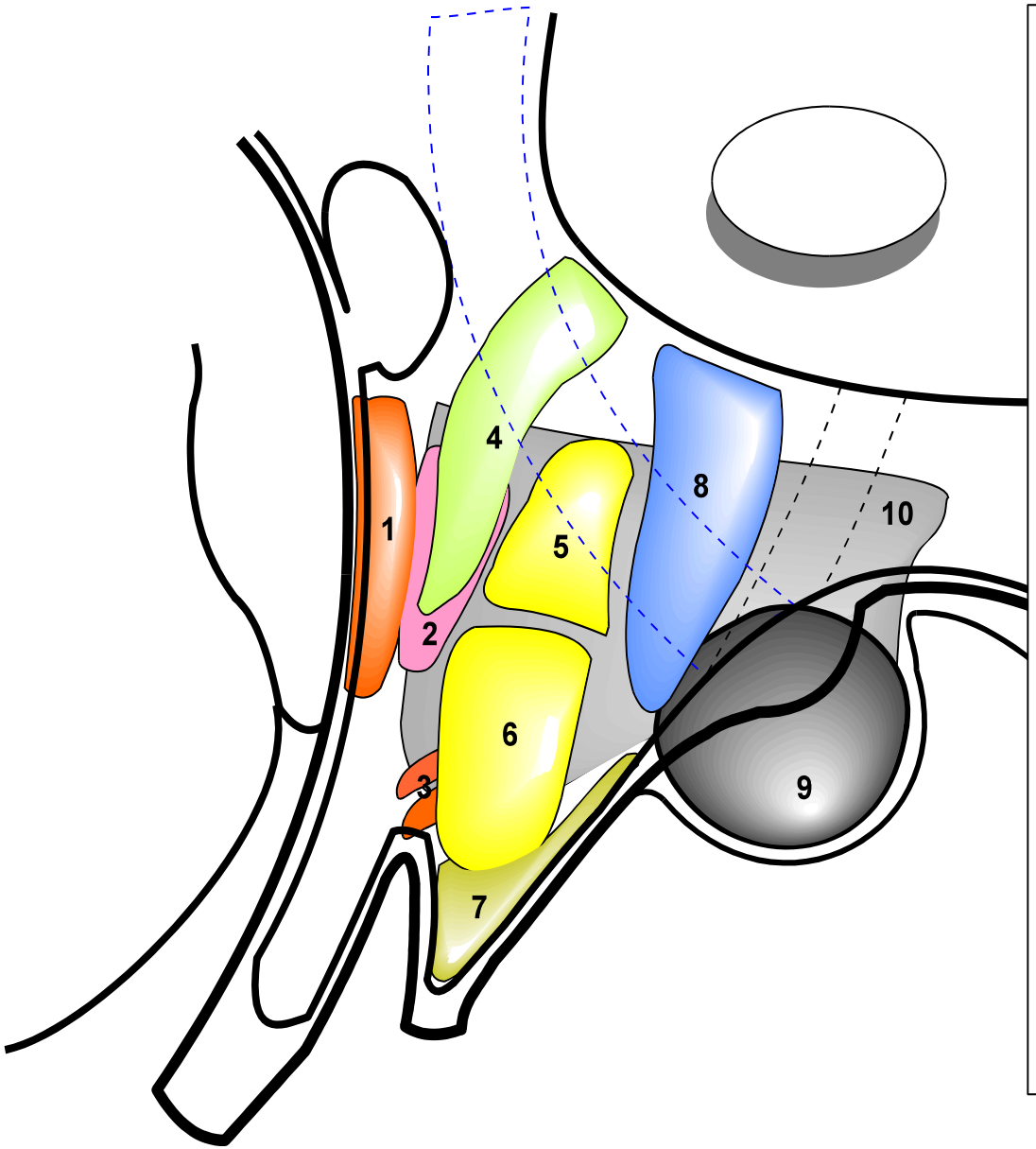

MEDIAL ZONE

Preoptic Region

1. Preoptic Nucleus

Anterior (Supraoptic) Region

2. Anterior Nucleus
3. Supraoptic Nucleus
4. Paraventricular Nucleus

Intermediate (Tuberal) Region

5. Dorsomedial Nucleus
6. Ventromedial Nucleus
7. Infundibular or Arcuate Nucleus

Posterior Region

8. Posterior Nucleus
9. Mammillary Nucleus

LATERAL ZONE

10. Lateral Hypothalamic Nucleus

Hypothalamus – fyziologie

Hormony (krví), nervy, mozkomíšní mok

↓

HYPOTHALAMUS

↓

Endokrinní + autonomní soustava

↙ ↘

HOMEOSTÁZA *emoce* *(= LIMBICKÝ SYSTÉM)*

Hypothalamus – funkce

- termoregulace
- centra hladu, sytosti (*bulimie, anorexie*)
- cirkadiánní rytmy (*menstruace, den-noc, aktivace sympatiku nebo parasympatiku*)
- tvorba hormonů
  - statiny a liberiny pro hypofýzu
  - ADH, oxytocin, orexin
- centrum žízně
- centrum sexuálního chování
- centrum pasivity a zlosti

Telencephalon = Cerebrum

- **Plášťová část (pars pallialis;** pallium) → cerebrum (= polokoule)

- **Spodinová část (pars basilaris)** → nuclei basales = bazální ganglia

- **Přepážková část (pars septalis)** → septum

Plášť (Pallium)

- párové poloukoule (*hemishperia*)

- 5 laloků (*lobi*)
  - čelní (*lobus frontalis*)
  - temenní (*lobus parietalis*)
  - týlní (*lobus occipitalis*)
  - spánkový (*lobus temporalis*)
  - ostrovní (*lobus insularis*) = inzula

- závity (*gyri*) x rýhy (*sulci*)
  - základní stavební jednotka

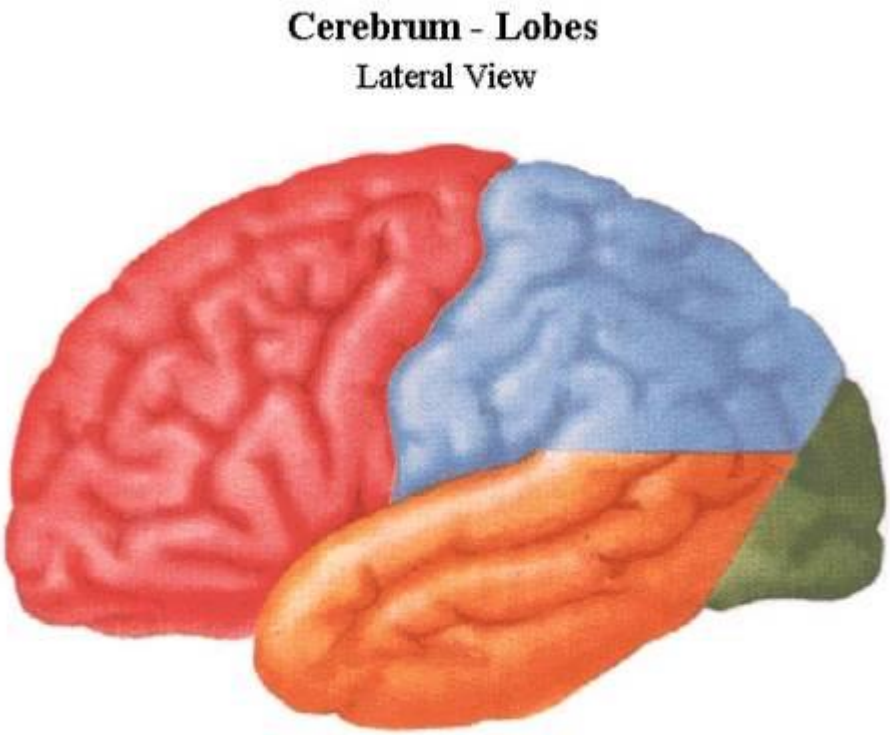

Oblasti mozkové kůry (Areae Brodmanni)

- Vývojově stará část = archicortex (čich)
- Vývojově mladá část = neocortex (ostatní smysly)
- 52 oblastí
- **Primární** – určené pro jednu modalitu
- **Asociační** (propojují např. smyslové oblasti kůry)
  - sekundární
  - terciární
- například:
  - area 4 – primární motorická
  - area 17 – primární zraková
  - area 18,19 – asociační zraková

Mozková kůra – funkce

- allocortex – vývojově starší
  - vnímání čichu a částečně chuti, část limbického systému - zpracování emocí, sexuality, odměny, libida
- neokortex – vývojově mladší
  - vědomá motorika, vnímání smyslových podnětů, vnímání z orgánů (viscerosensitivita), bdělý stav mysli, logika, estetika

Spodinová jádra (bazální ganglia; *nuclei basales*)

- žíhané těleso (***corpus striatum***)
  - ocasaté jádro (***nucleus caudatus***)
  - skořápka (***putamen***)
- bledé jádro (***globus pallidus***)
- černé jádro (***substantia nigra***) – ve středním mozku
- ***ncl. subthalamicus*** – v mezimozku

základní funkce: vytváření motorických vzorců, zjemňování a zpřesňování pohybu, účast na komplikovaných pohybech, jádra odměny (reward reaction)

Basal Nuclei [Ganglia] - Schema

Left Lateral View

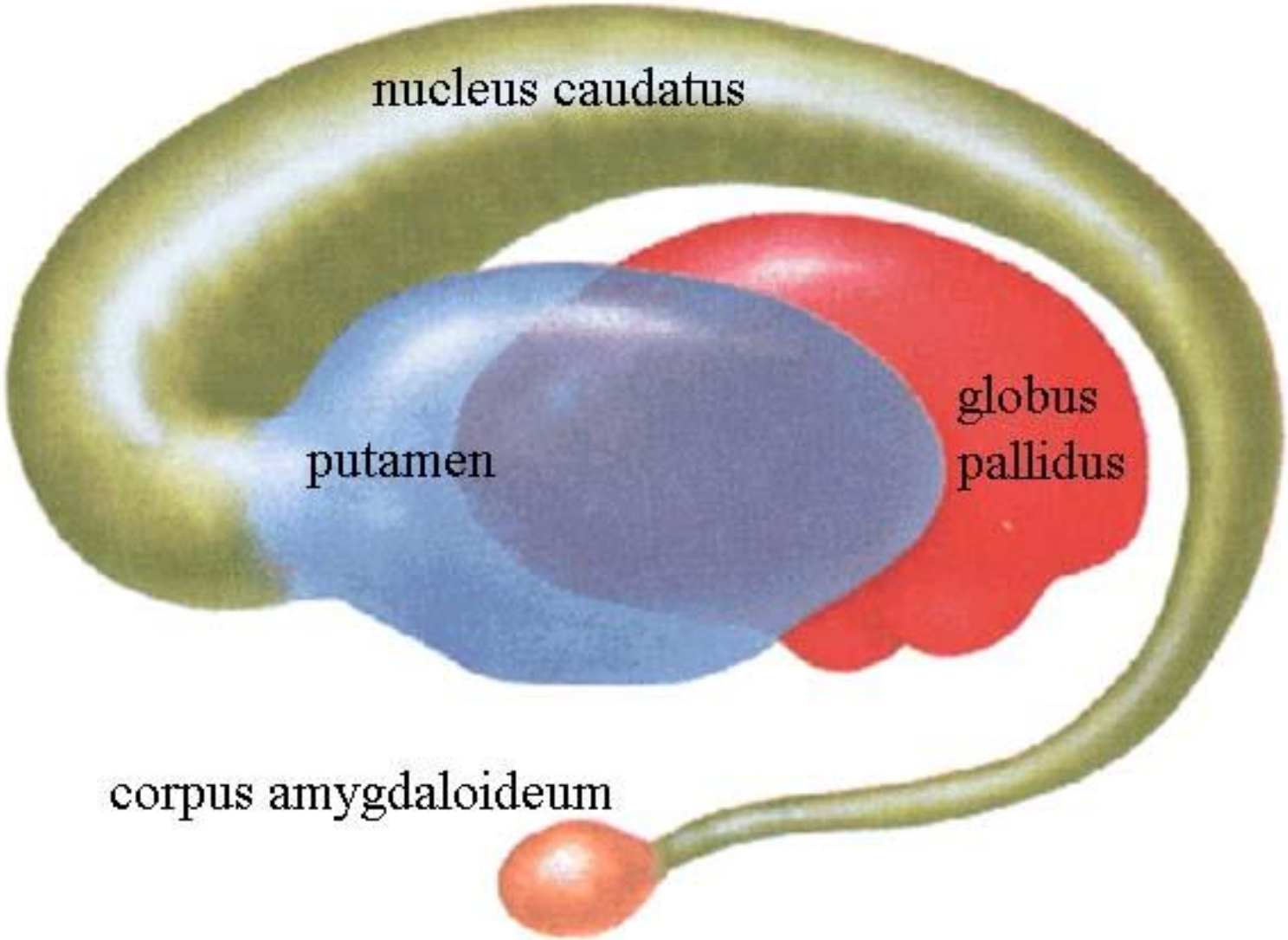

Limbický systém

- „viscerální mozek“
- kolem mozkového kmene (= “límec“)
- emoce, paměť, čich
- spjat s emočními reakcemi, sexuálními projevy a péčí o potomstvo, sociálním chováním, pamětí, nadřazen mnoha autonomním funkcím
- korové a podkorové části
  - hippocampus
  - corpus amygdaloideum = amygdala
  - ncl. accumbens, septum verum

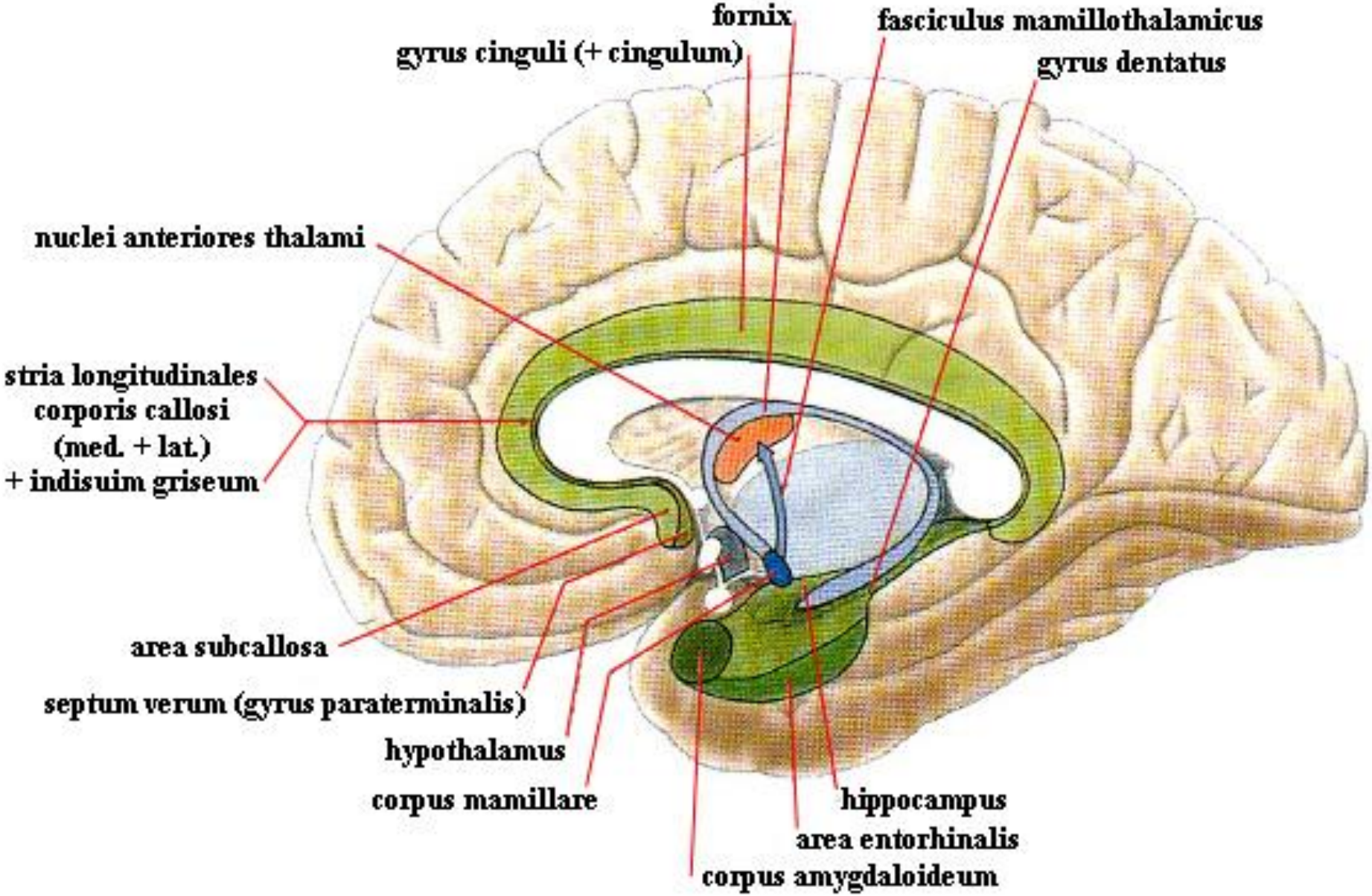
fornix
fasciculus mamillothalamicus
gyrus cinguli (+ cingulum)
gyrus dentatus
nuclei anteriores thalami
stria longitudinales
corporis callosi
(med. + lat.)
+ indisuim griseum
area subcallosa
septum verum (gyrus paraterminalis)
hypothalamus
corpus mamillare
hippocampus
area entorhinalis
corpus amygdaloideum