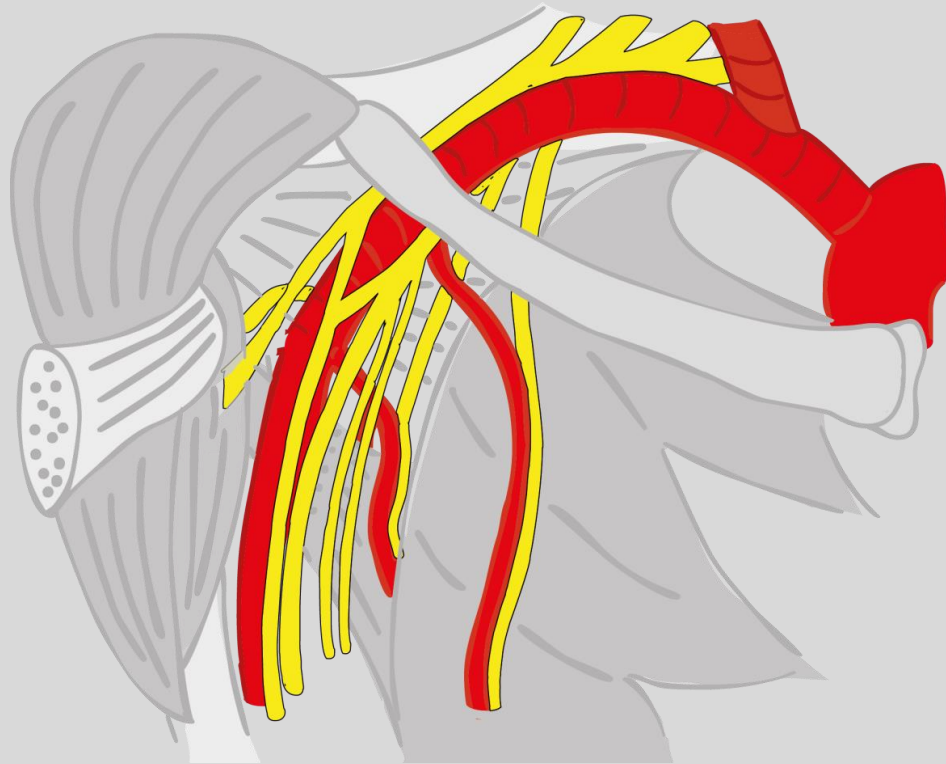


Průběh cév a nervů na horní a dolní končetině



Radovan Hudák
David Kachlík

Ústav 2. LF UK

Cévy horní končetiny

Srdce

Arcus aortae

(Truncus brachiocephalicus)

Arteria subclavia

1. Arteria axillaris

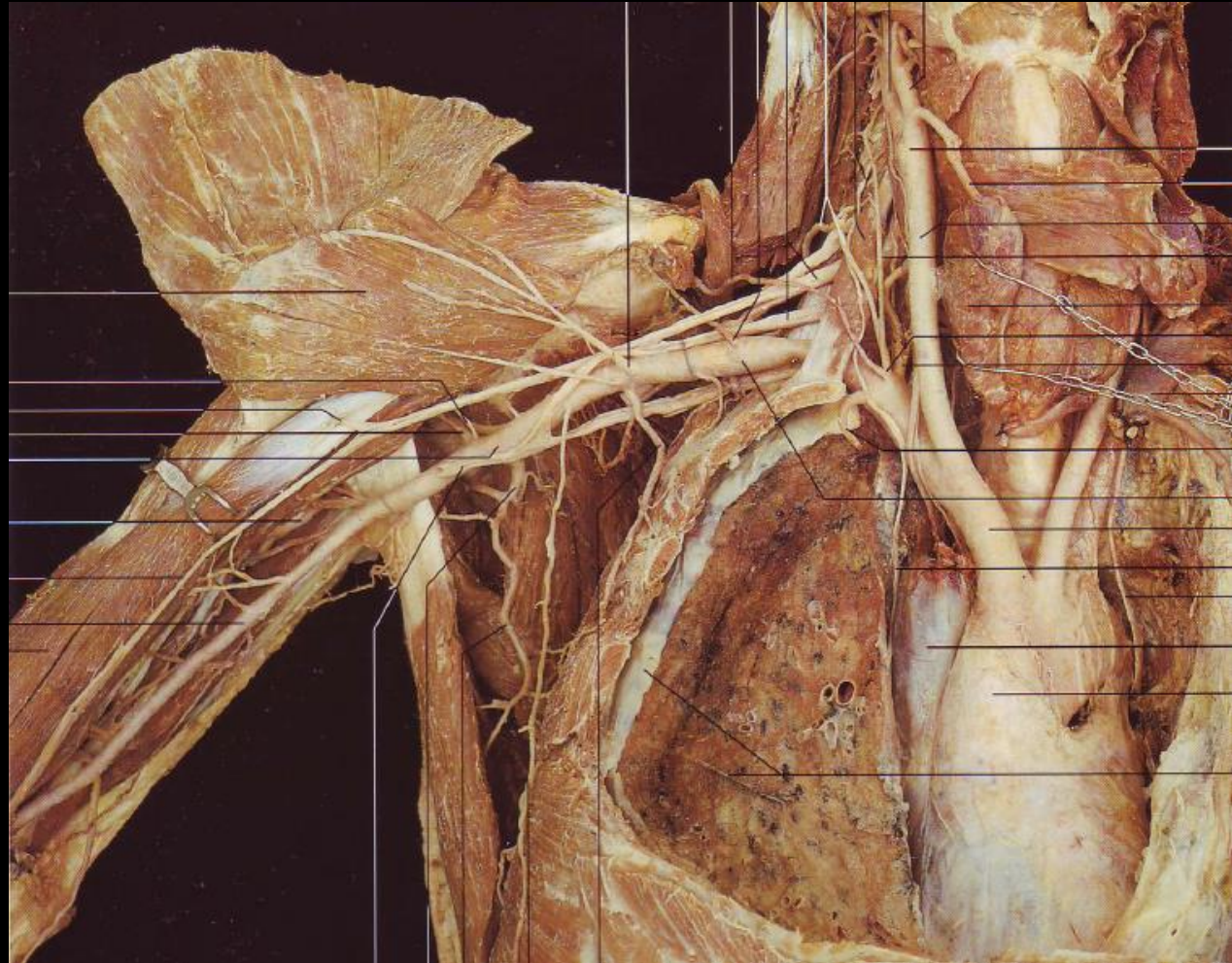
2. Arteria brachialis

3. Arteria radialis

4. Arteria ulnaris

- Arcus palmaris superficialis

- Arcus palmaris profundus



Cévy horní končetiny

Srdce

Arcus aortae

(Truncus brachiocephalicus)

Arteria subclavia

1. Arteria axillaris

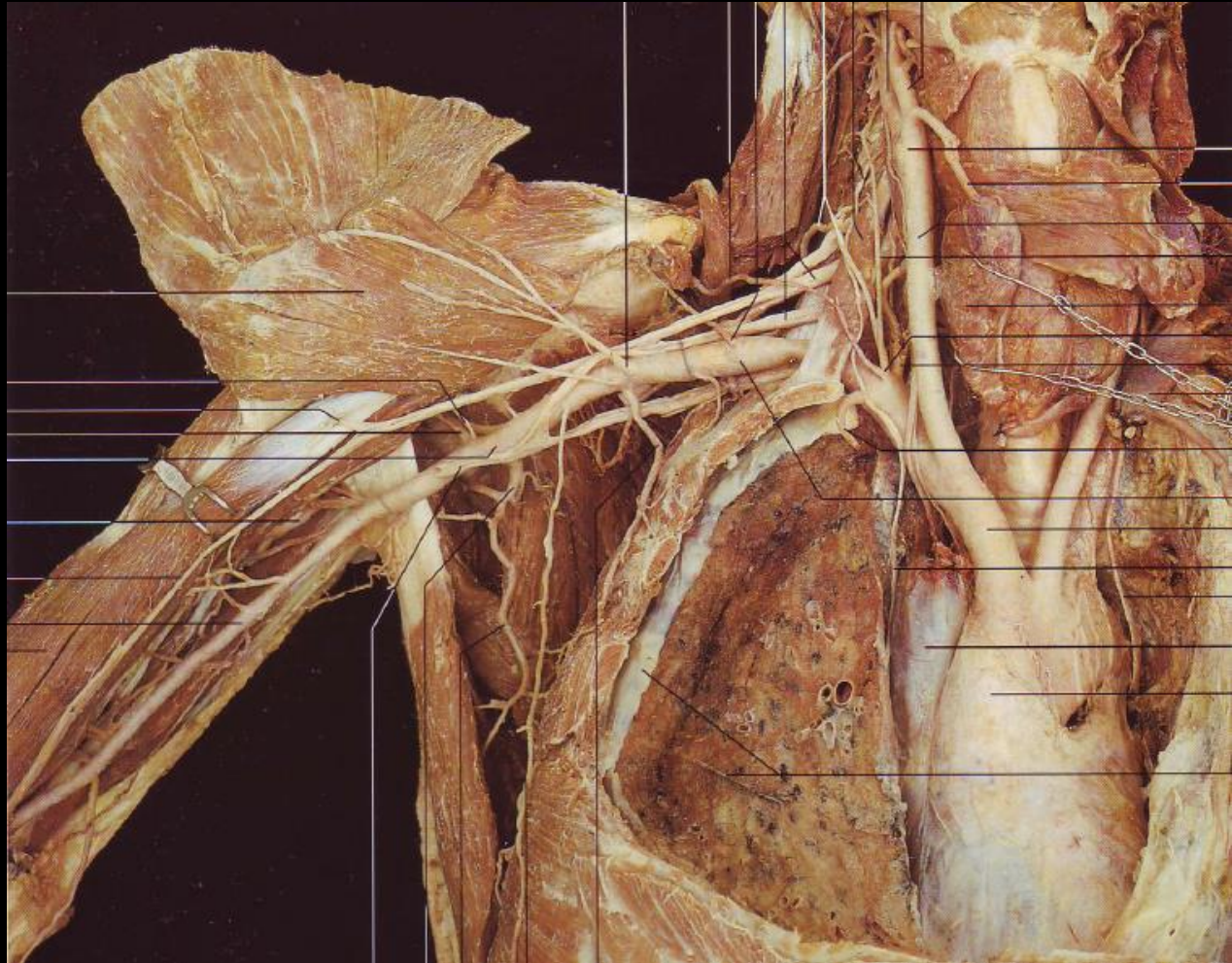
2. Arteria brachialis

3. Arteria radialis

4. Arteria ulnaris

- Arcus palmaris superficialis

- Arcus palmaris profundus



Arteria subclavia

Srdce
Arcus aortae
(Truncus brachiocephalicus)

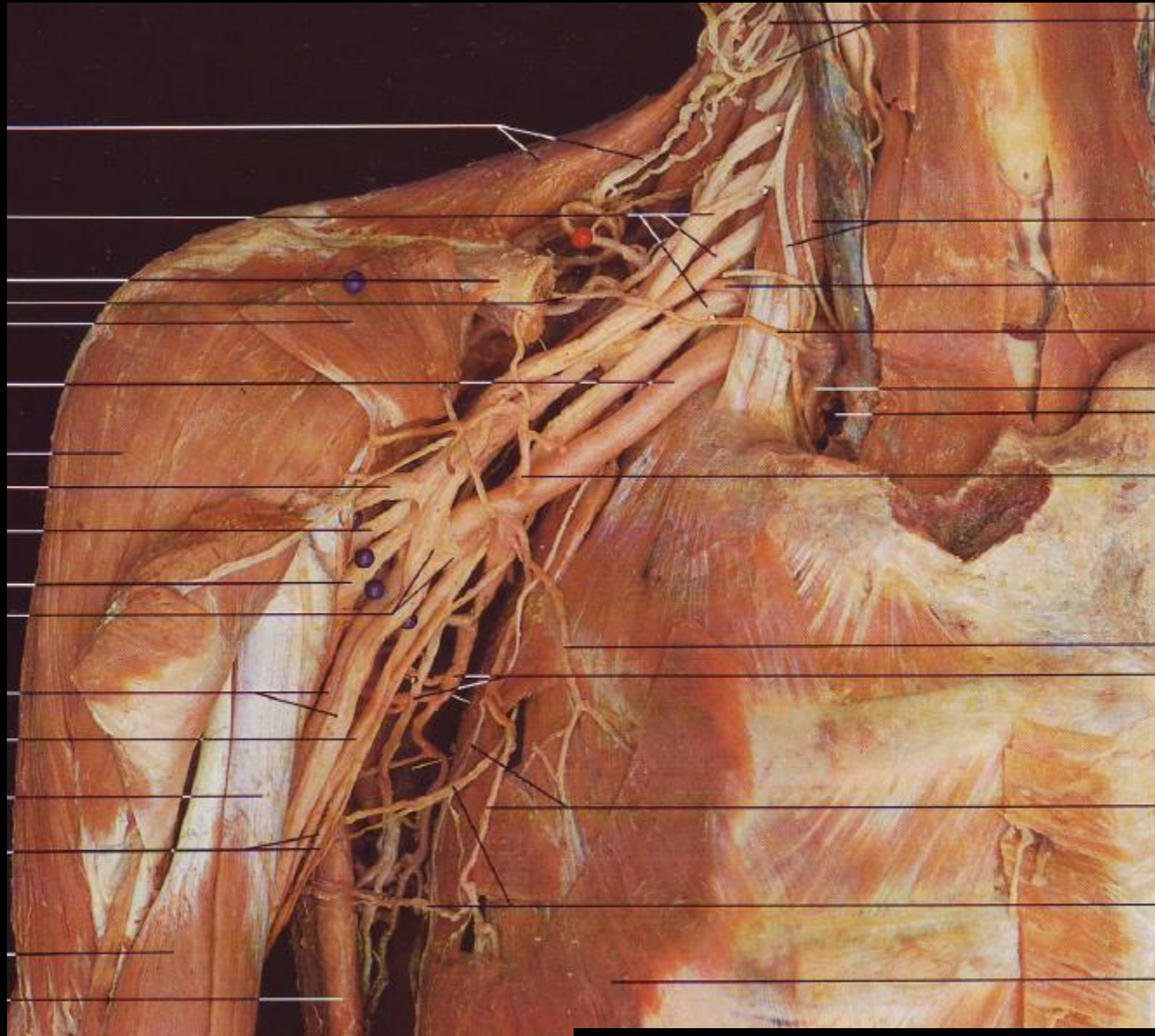
Arteria subclavia

Průběh:

1. Nad 1. žebrem
2. Prochází skrz
fissura scalenorum
3. Přejede přes okraj
1. žebra pokračuje
jako a. axillaris

Dobře patrná větev:

Arteria suprascapularis

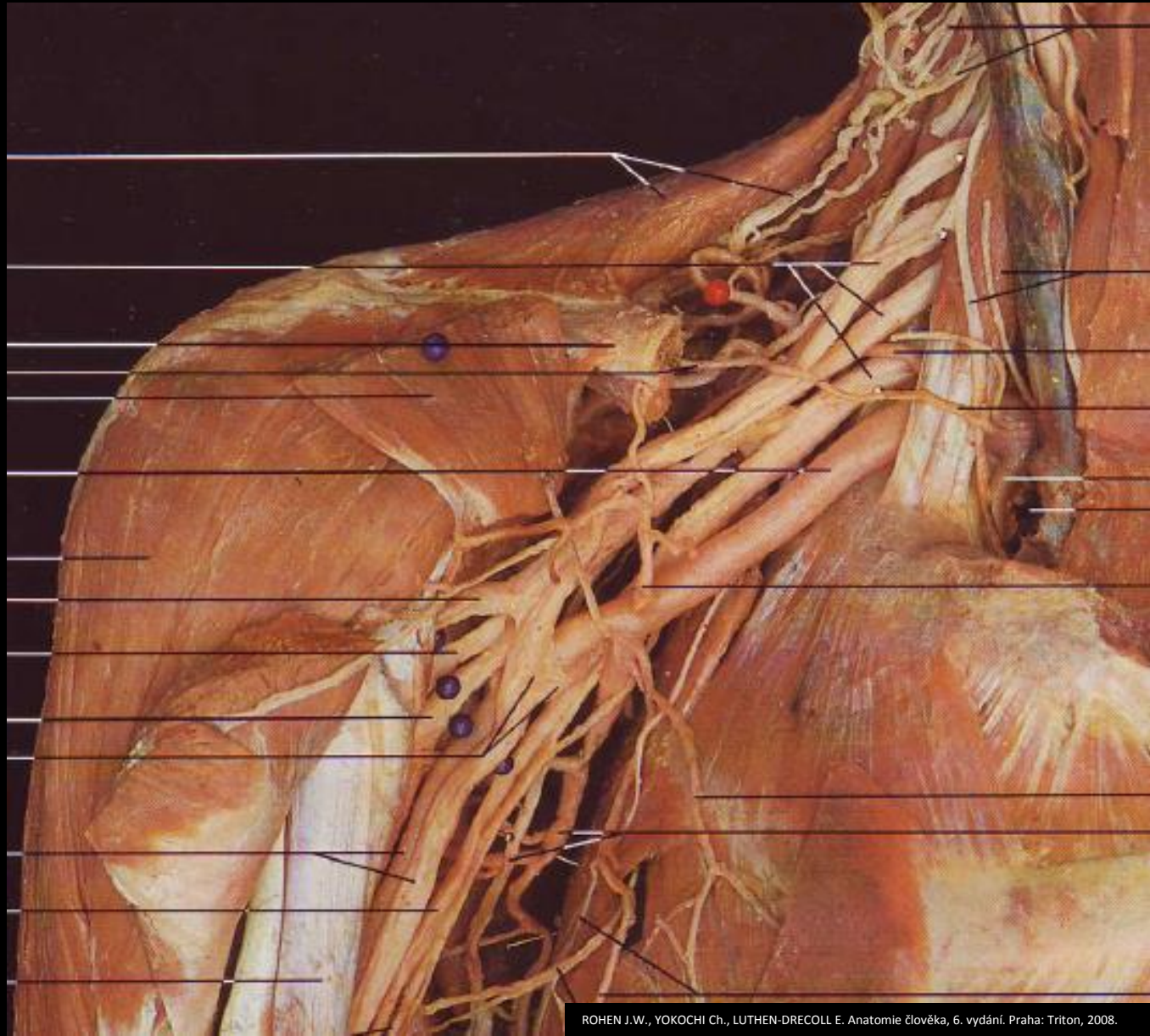


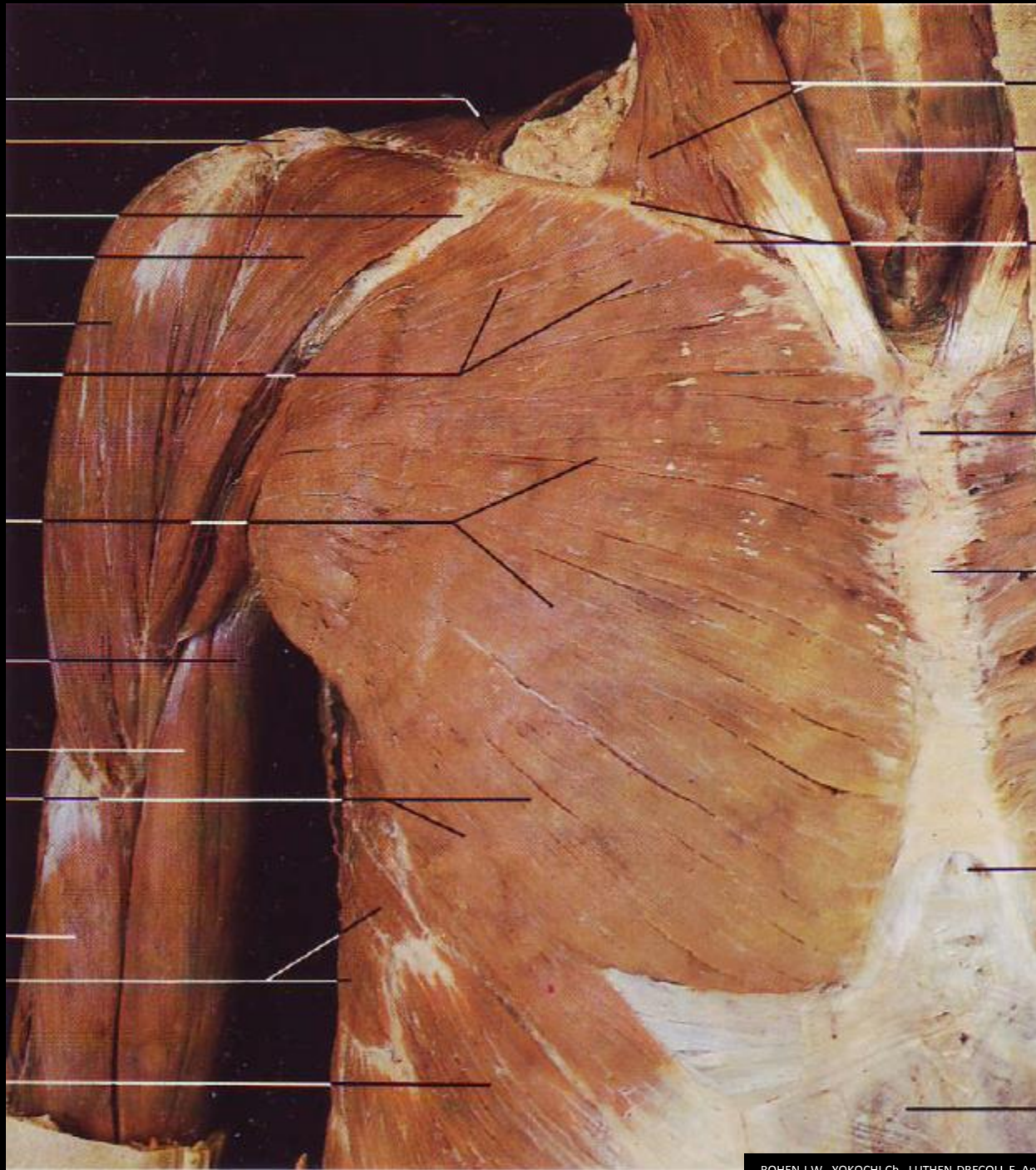
Arteria subclavia

Arteria suprascapularis

Průběh:

1. Před m. scalenus anterior
2. Nad lig. transversum scapulae superius
3. Do fossa suprascapata
4. Skrz incisura spinoglenoidalis
5. Do fossa infraspinata







Arteria axillaris

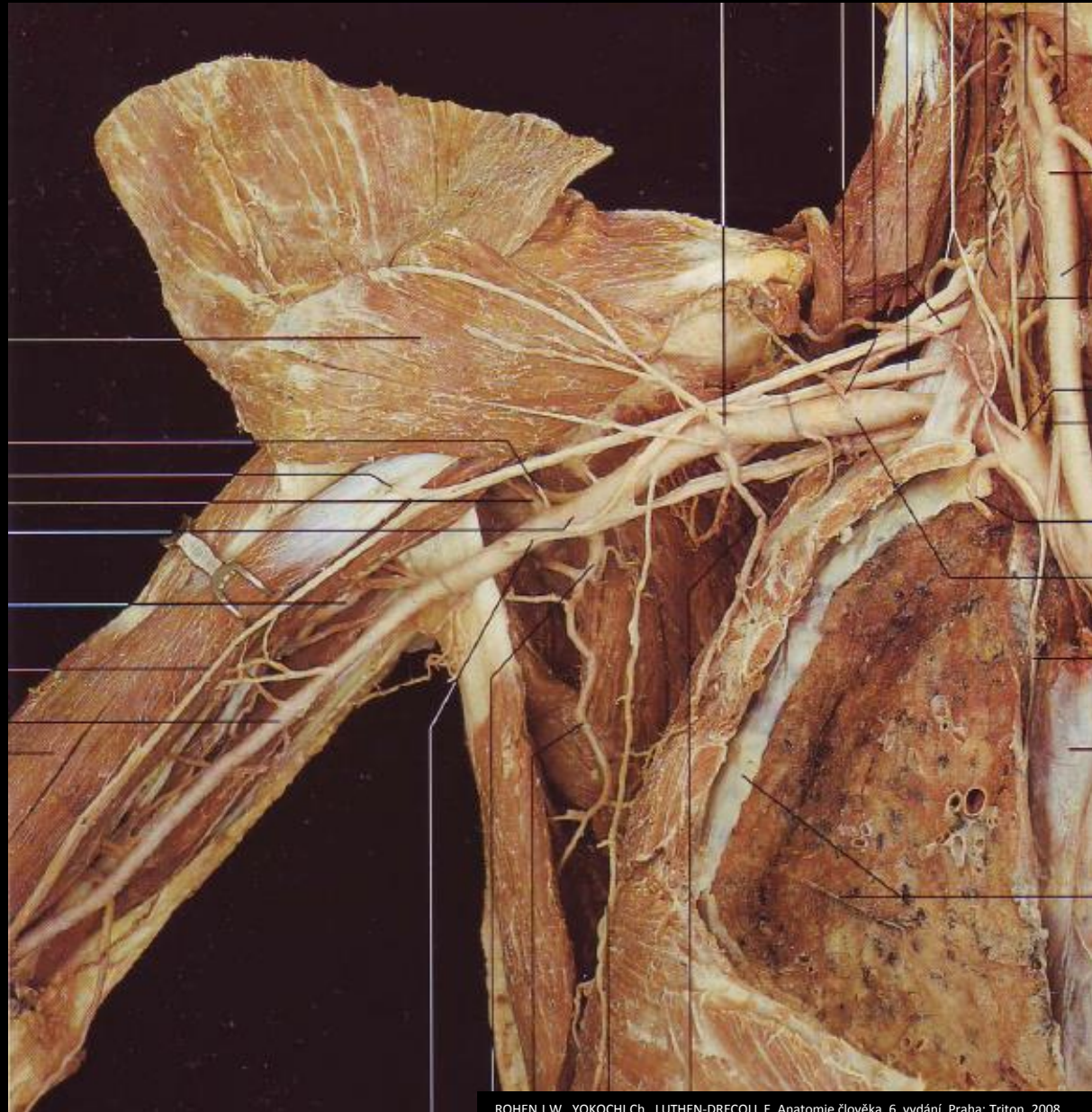- Pokračování a. subclavia
- Nachází se v podpaží

Průběh:

1. Přejít přes 1. žebro
2. Za m. pectoralis minor
3. Po dolní okraj m. latissimus dorsi

Dobře patrné větve:

Arteria thoracoacromialis
Arteria thoracica superior
Arteria thoracica lateralis
Arteria subscapularis
Arteria circumflexa scapulae
Arteria thoracodorsalis
Arteria circumflexa
humeri anterior + posterior



Arteria axillaris

Arteria thoracica lateralis

Průběh:

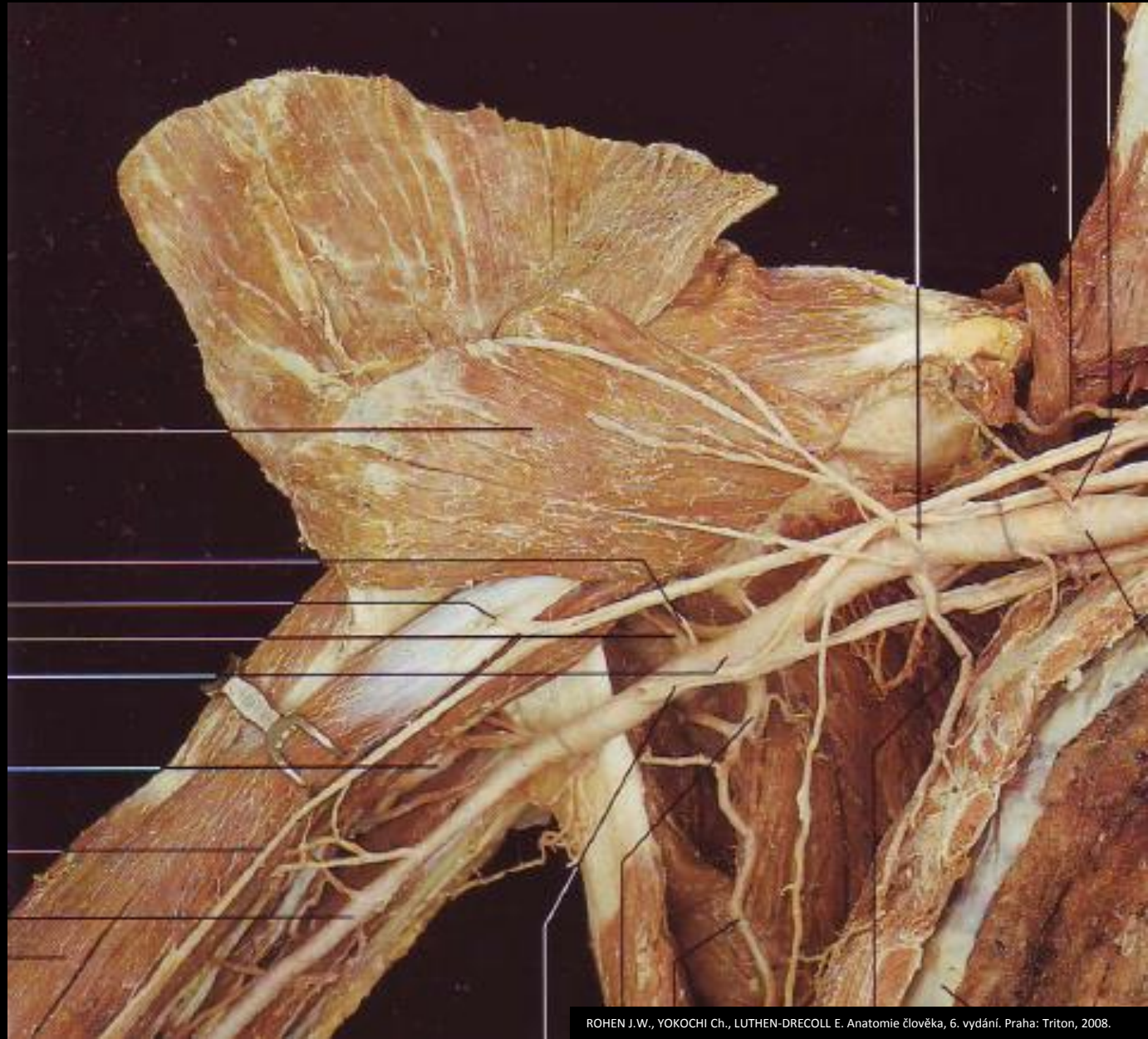- Běží po m. serratus anterior



Arteria axillaris

Arteria subscapularis

- 1 Arteria circumflexa scapulae
- průběh skrz foramen omotricipitale
- 2 Arteria thoracodorsalis
- průběh po m. latissimus dorsi



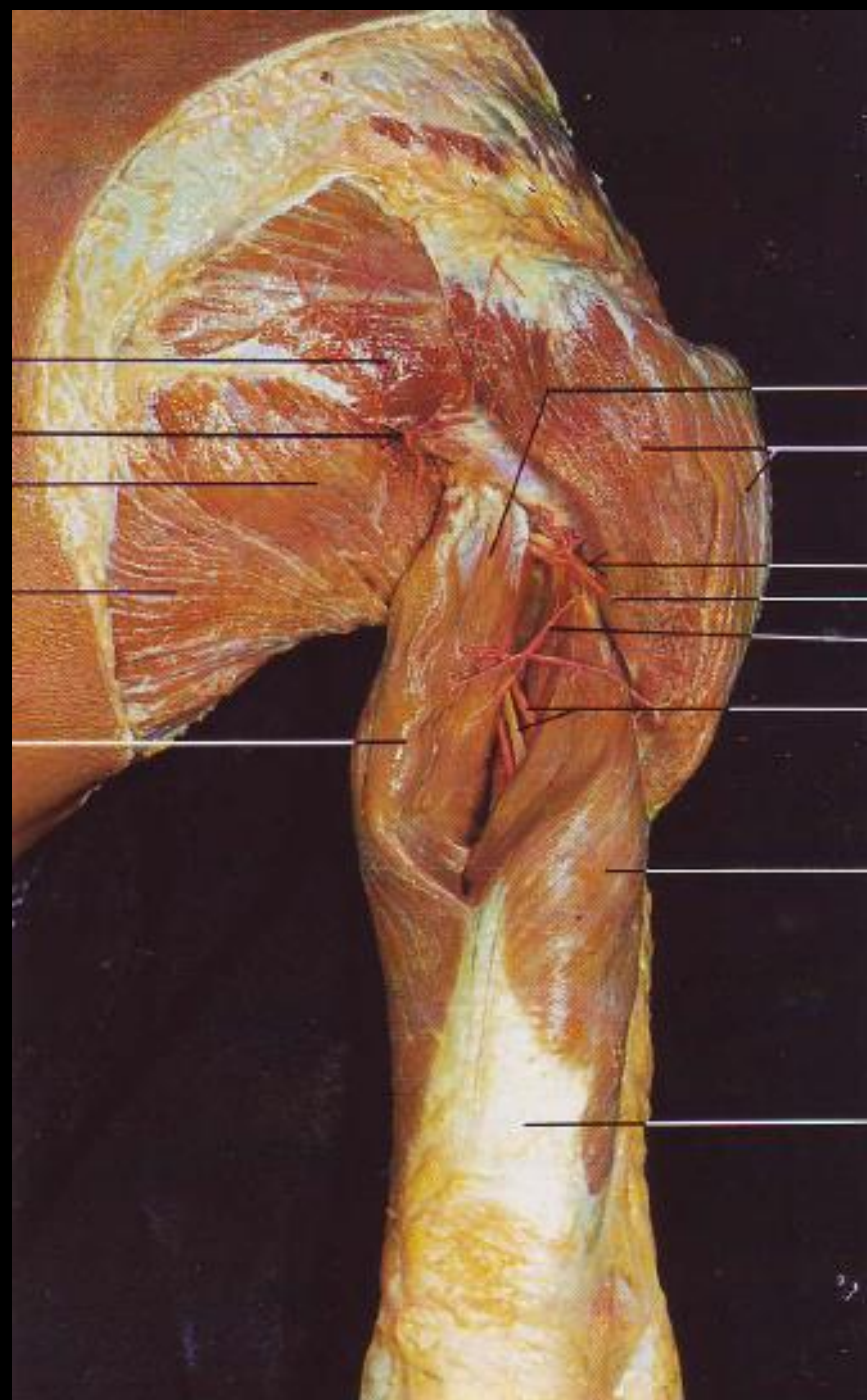
Arteria axillaris

Arteria circumflexa humeri posterior

Průběh:

- Společně s n. axillaris

1. Skrz foramen humerotricipitale
2. Do m. deltoideus



Arteria brachialis

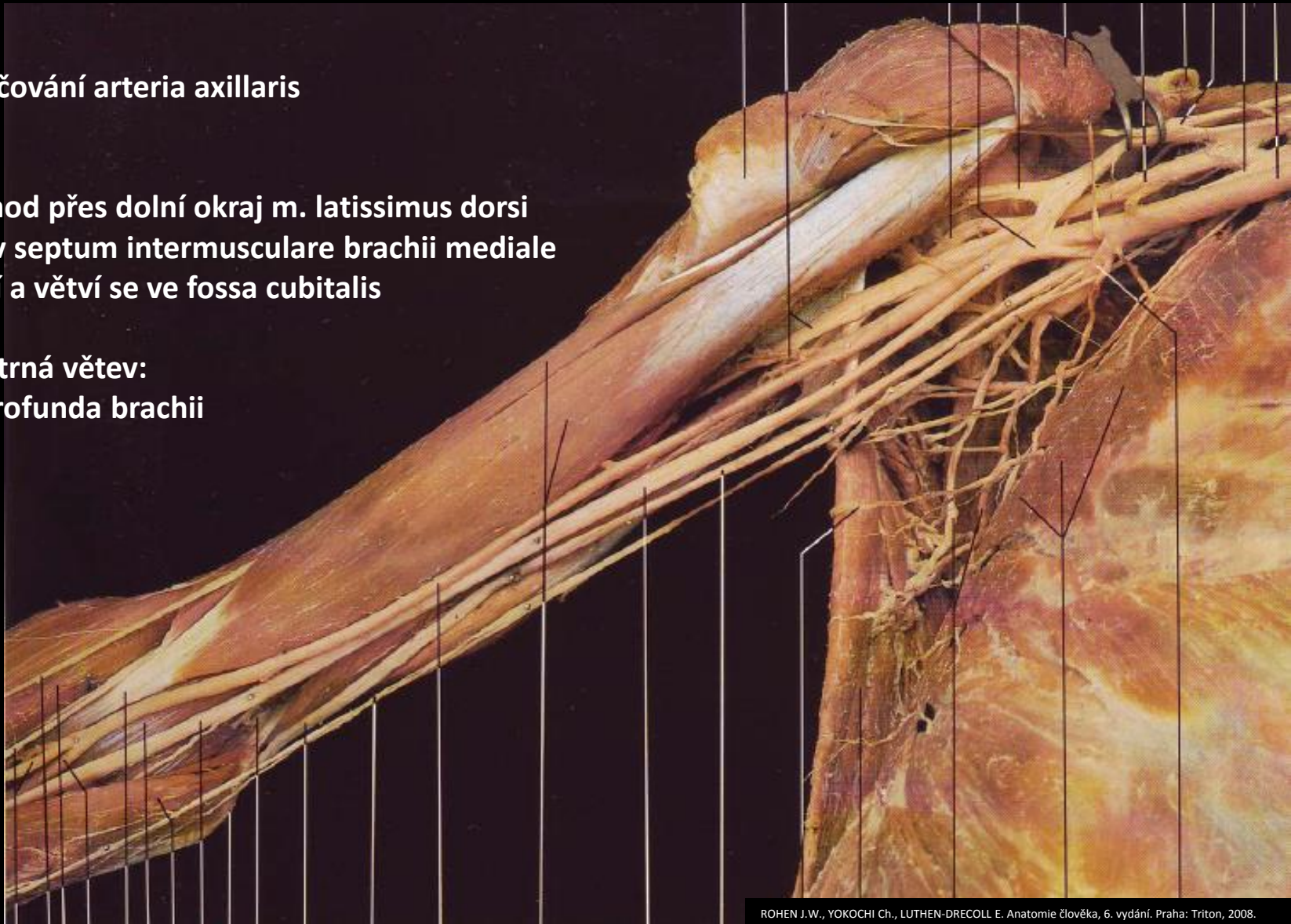
- Pokračování arteria axillaris

Průběh:

1. Přejede přes dolní okraj m. latissimus dorsi
2. Běží v septum intermusculare brachii mediale
3. Končí a větví se ve fossa cubitalis

Dobře patrná větev:

Arteria profunda brachii

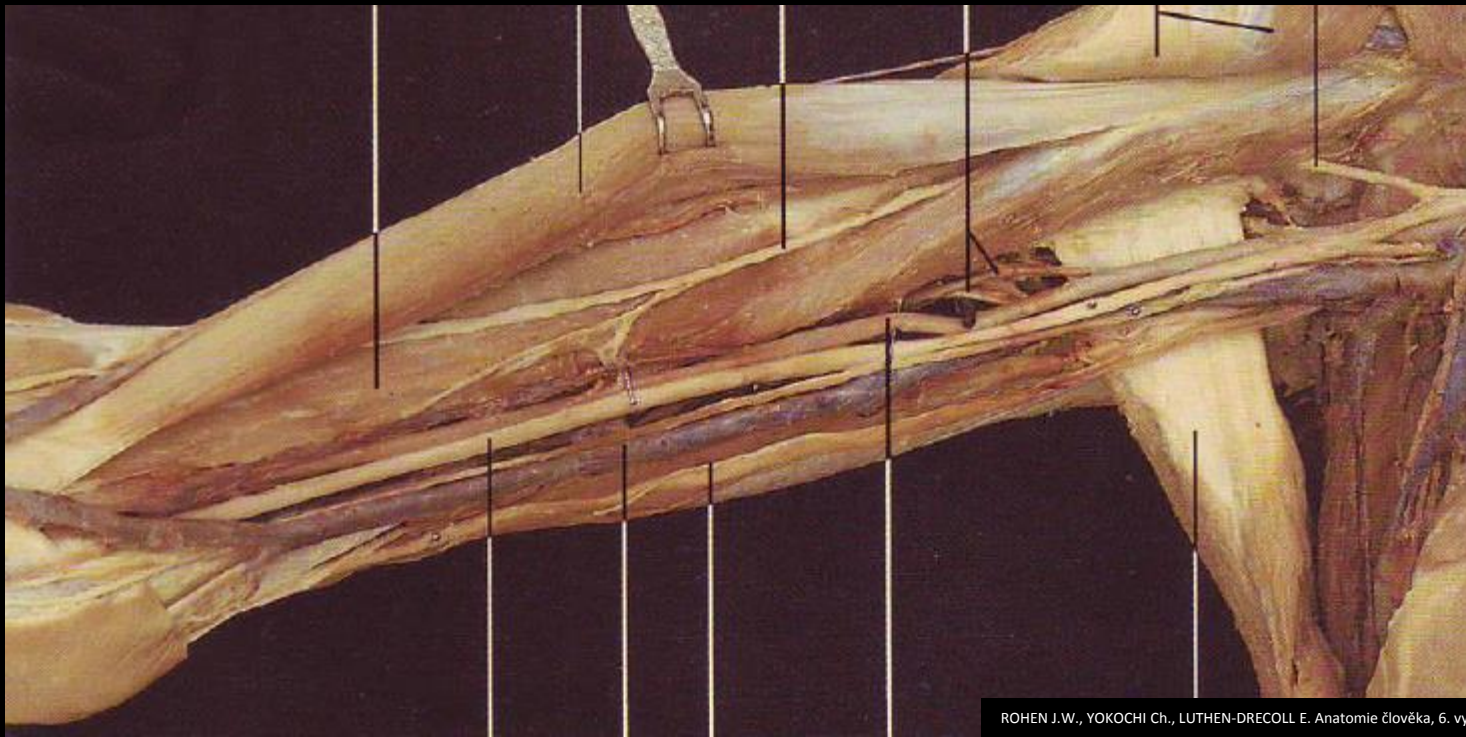


Arteria brachialis

- Pokračování arteria axillaris

Průběh:

1. Přejede přes dolní okraj m. latissimus dorsi
2. Běží v septum intermusculare brachii mediale
3. Končí a větví se ve fossa cubitalis

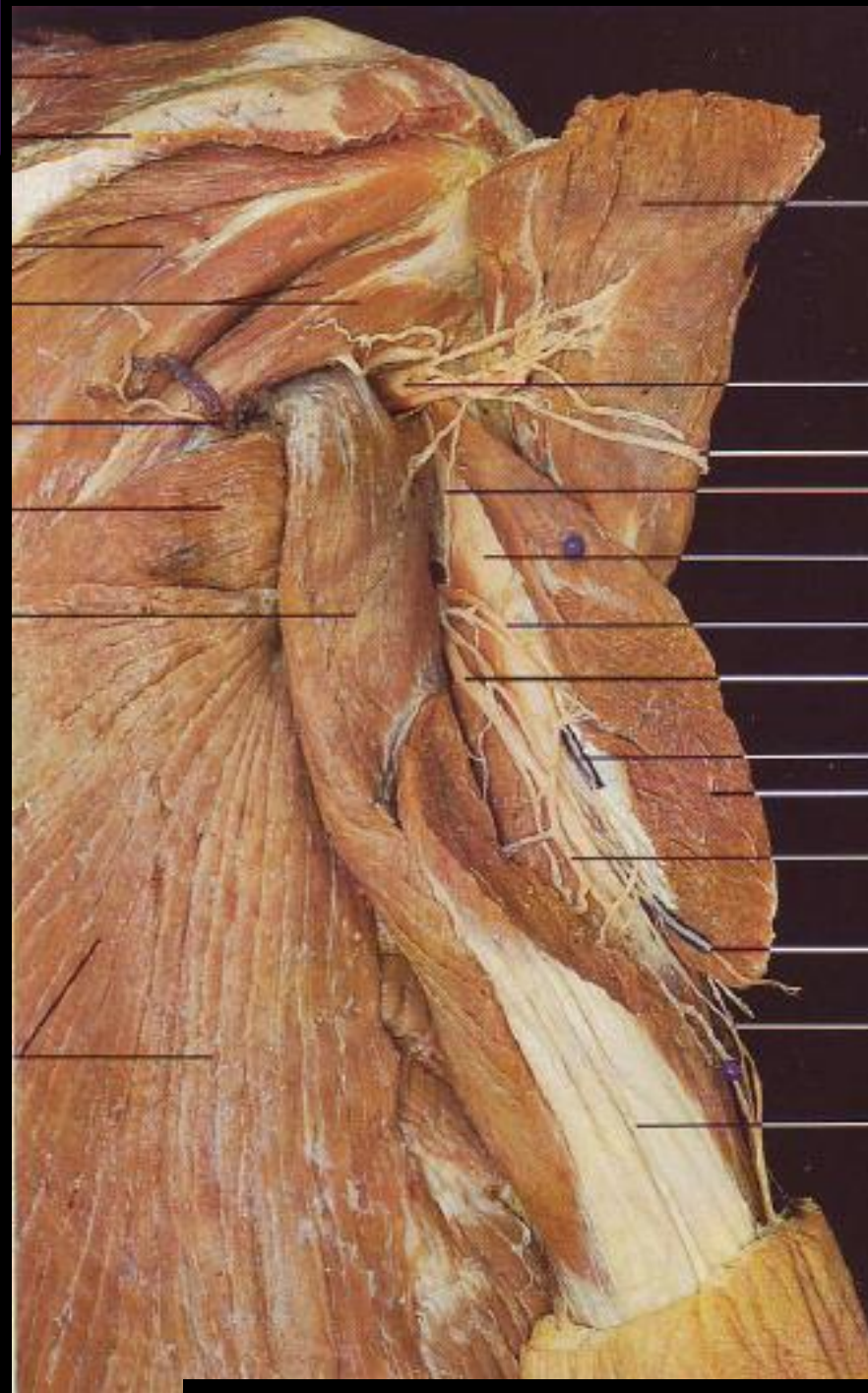

Arteria brachialis

Arteria profunda brachii

Průběh:

- spolu s n. radialis
- v canalis nervi radialis

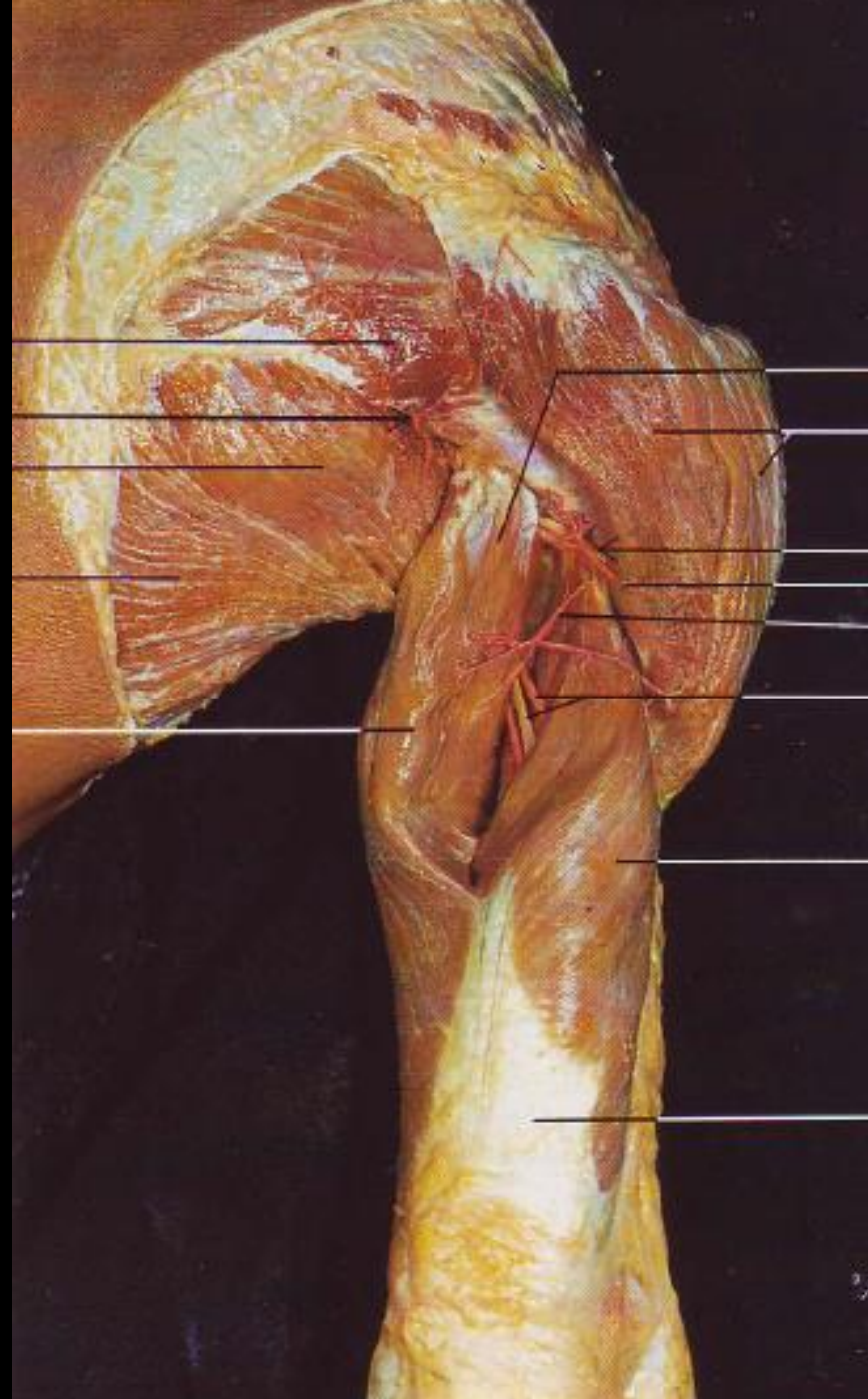


Arteria brachialis

Arteria profunda brachii

Průběh:

- spolu s n. radialis
- v canalis nervi radialis

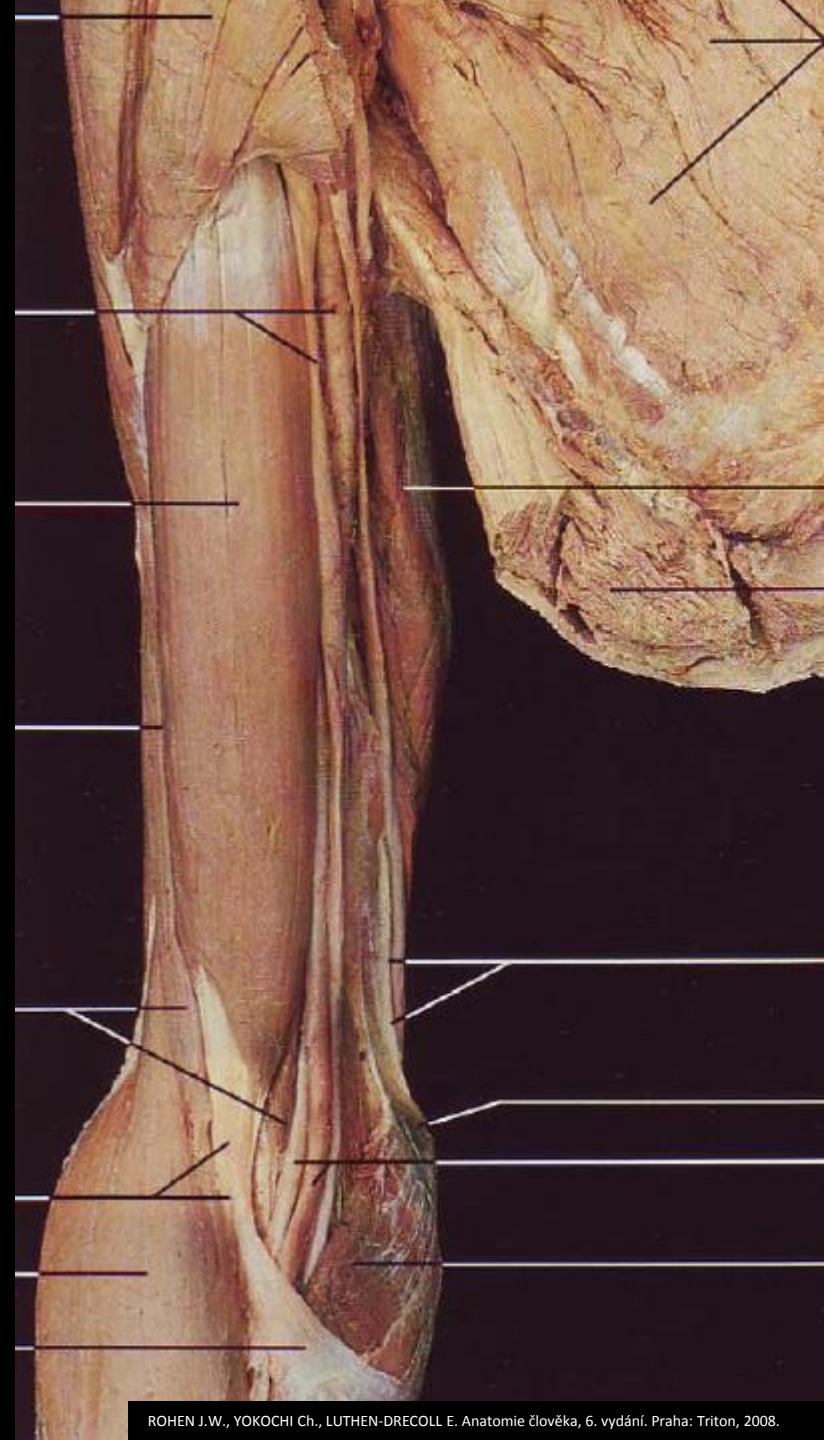

Arteria brachialis

- Pokračování arteria axillaris

Průběh:

1. Přejde přes dolní okraj m. latissimus dorsi
2. Běží v septum intermusculare brachii mediale
3. Končí a větví se ve fossa cubitalis

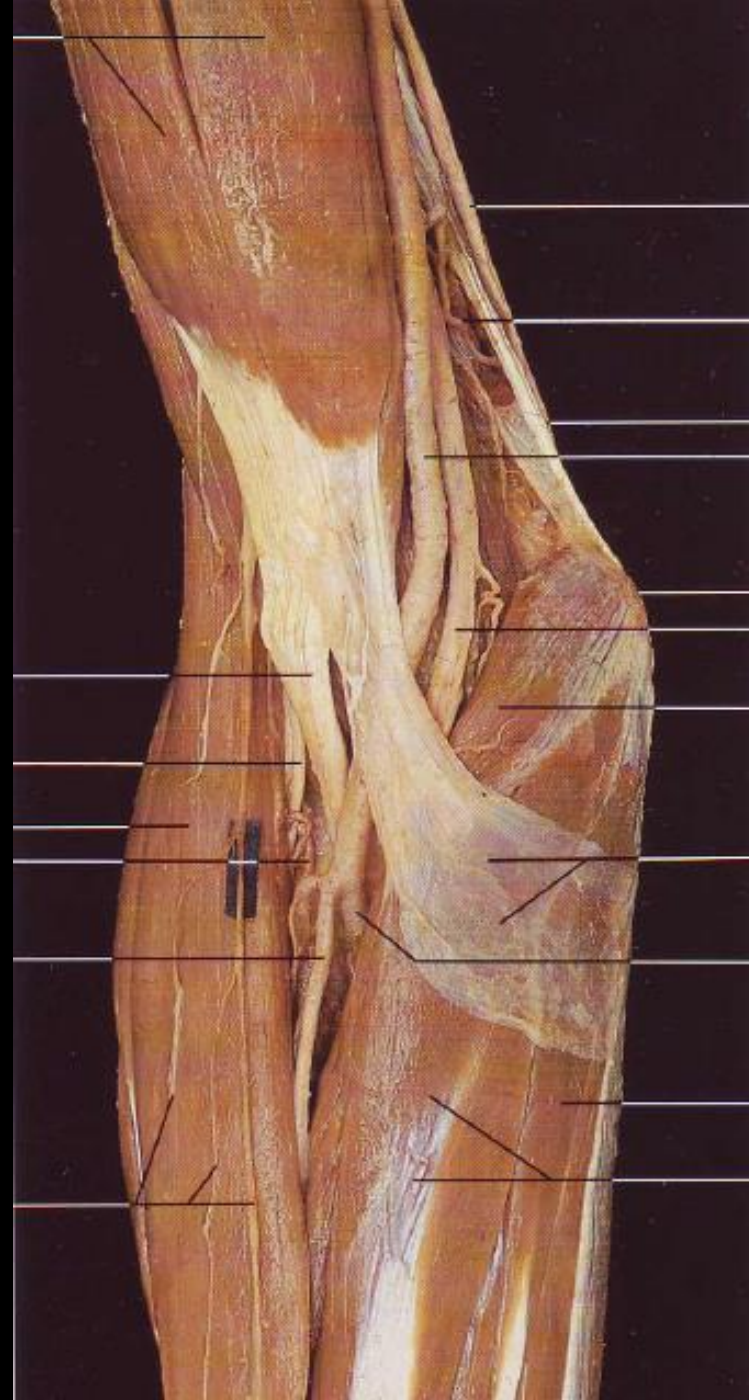

Arteria brachialis

- Pokračování arteria axillaris

Průběh:

1. Přejde přes dolní okraj m. latissimus dorsi
2. Běží v septum intermusculare brachii mediale
3. Končí ve fossa cubitalis, běží zde spolu s n. medianus
4. Podbíhá aponeurosis bicipitalis
5. Větví se na a. radialis a a. ulnaris

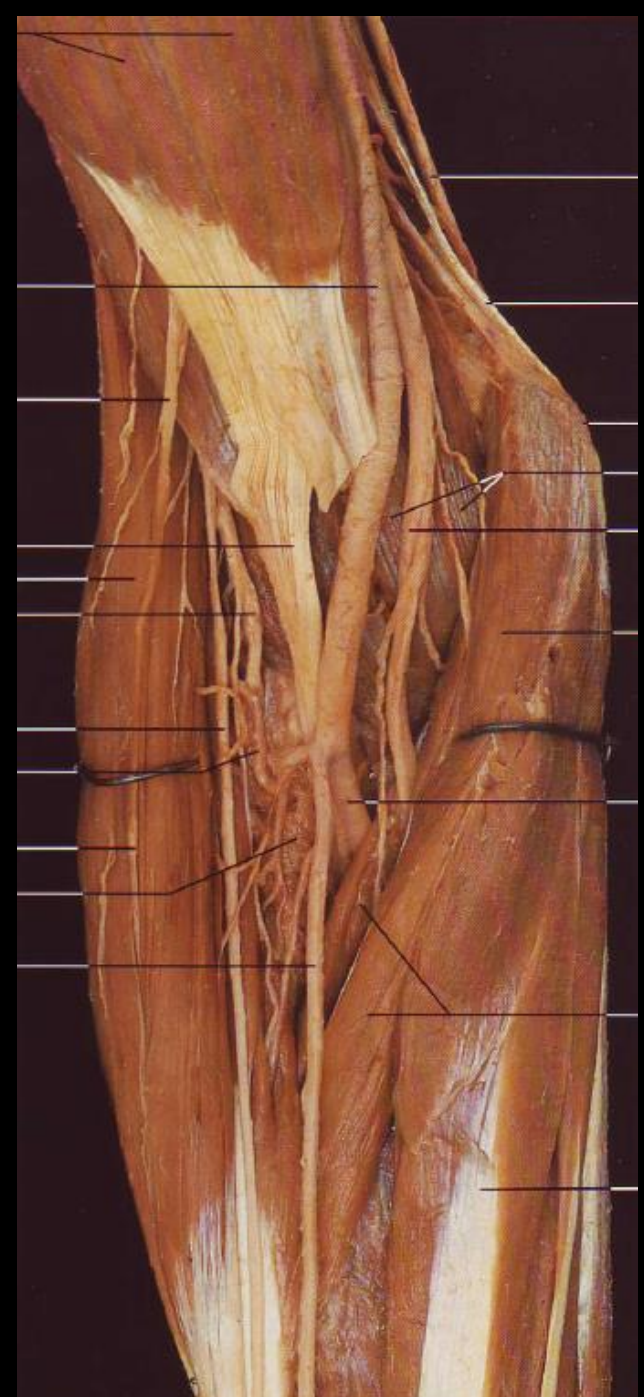

Arteria brachialis

- Pokračování arteria axillaris

Průběh:

1. Přechod přes dolní okraj m. latissimus dorsi
2. Běží v septum intermusculare brachii mediale
3. Končí ve fossa cubitalis, běží zde spolu s n. medianus
4. Podbíhá aponeurosis bicipitalis
5. Větví na a. radialis a a. ulnaris



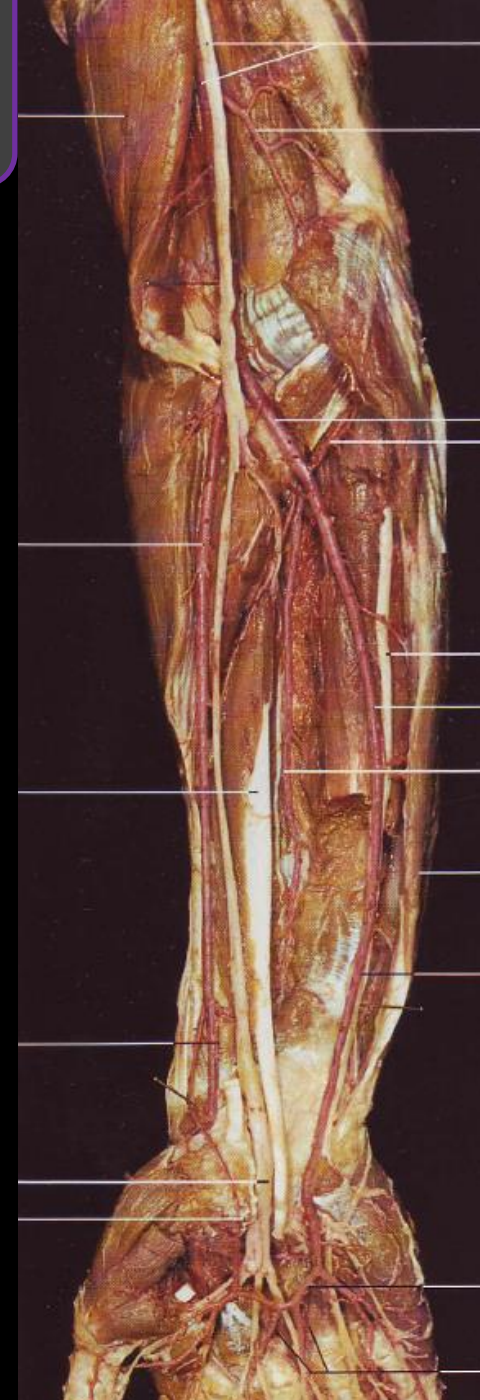
Arteria radialis et ulnaris

Arteria radialis

- radiální pokračování arteria brachialis
- běží s r. superficialis n. radialis

Arteria ulnaris

- ulnární pokračování arteria brachialis
- běží s n. ulnaris



Arteria radialis

- radiální pokračování arteria brachialis
- běží s r. superficialis n. radialis

Průběh

1. z fossa cubitalis
2. mezi m. brachioradialis a m. pronator teres
3. mezi m. brachioradialis a m. flexor carpi radialis
4. mezi processus styloideus radii a os scaphoideum
5. foveola radialis
6. první meziprstní prostor (Guiotův prostor)
7. spatium palmare medium

V dlani tvoří anastomózy s a. ulnaris

- jejím pokračováním je arcus palmaris profundus



Arteria radialis

- radiální pokračování arteria brachialis
- běží s r. superficialis n. radialis

Průběh (orientační body):

1. z fossa cubitalis
2. mezi m. brachioradialis a m. pronator teres
3. mezi m. brachioradialis a m. flexor carpi radialis
4. mezi processus styloideus radii a os scaphoideum
5. foveola radialis
6. první meziprstní prostor (Guiotův prostor)
7. spatium palmare medium

V dlani tvoří anastomózy s a. ulnaris

- jejím pokračováním je arcus palmaris profundus



Arteria radialis

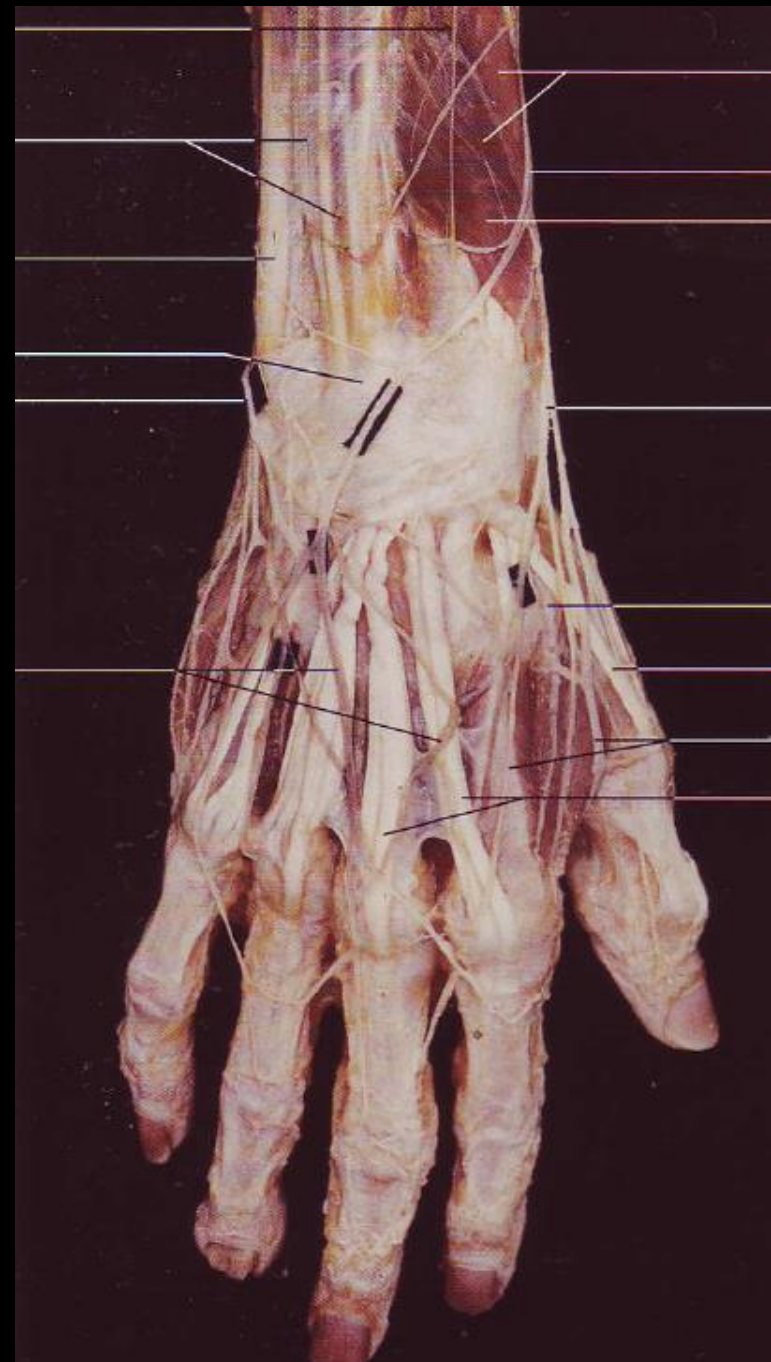- radiální pokračování arteria brachialis
- běží s r. superficialis n. radialis

Průběh (orientační body):

1. z fossa cubitalis
2. mezi m. brachioradialis a m. pronator teres
3. mezi m. brachioradialis a m. flexor carpi radialis
4. mezi processus styloideus radii a os scaphoideum
5. foveola radialis
6. první meziprstní prostor (Guiotův prostor)
7. spatium palmare medium

V dlani tvoří anastomózy s a. ulnaris

- jejím pokračováním je arcus palmaris profundus



Arteria radialis

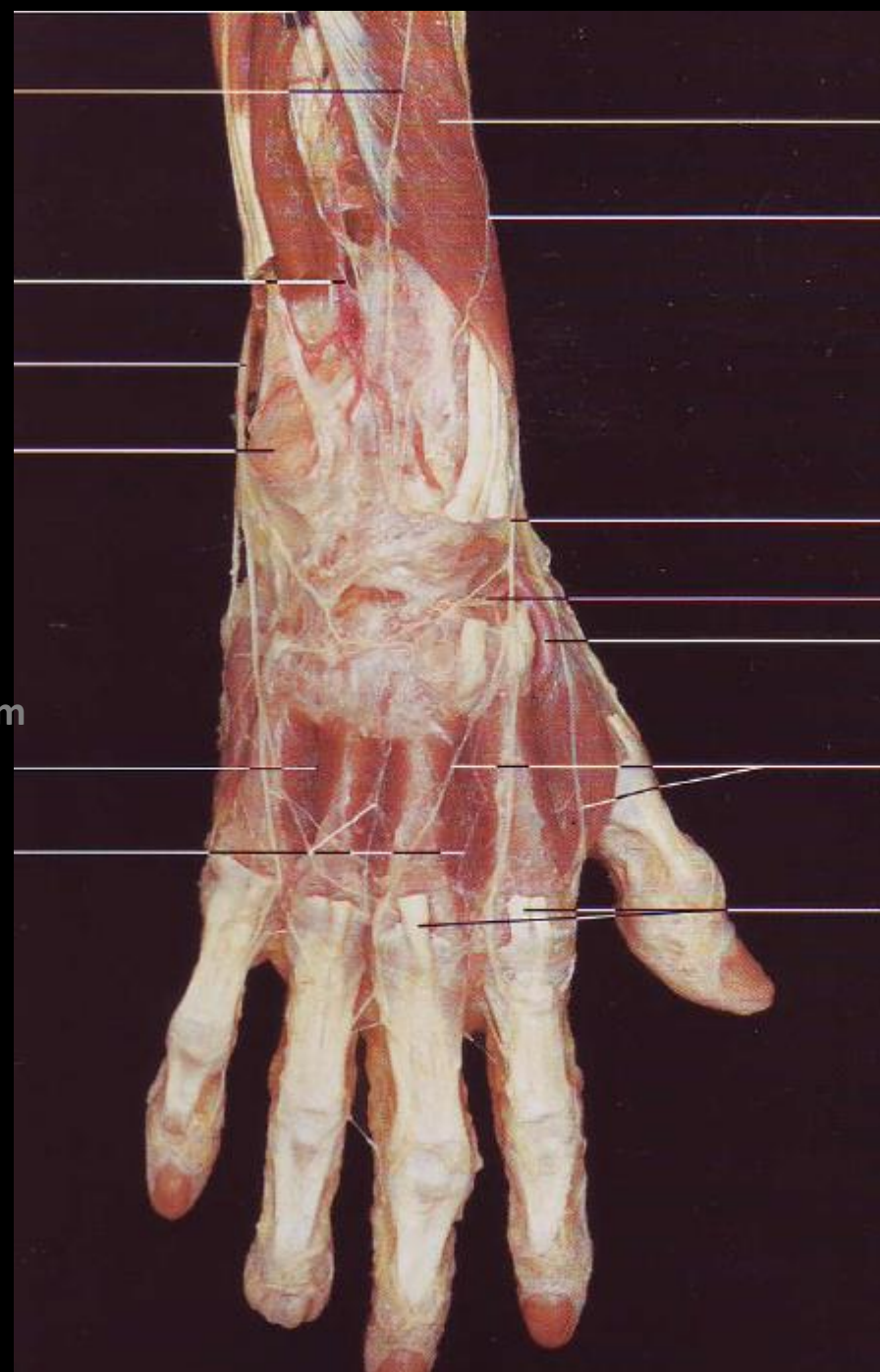
- radiální pokračování arteria brachialis
- běží s r. superficialis n. radialis

Průběh (orientační body):

1. z fossa cubitalis
2. mezi m. brachioradialis a m. pronator teres
3. mezi m. brachioradialis a m. flexor carpi radialis
4. mezi processus styloideus radii a os scaphoideum
5. foveola radialis
6. první meziprstní prostor (Guiotův prostor)
7. spatium palmare medium

V dlani tvoří anastomózy s a. ulnaris

- jejím pokračováním je arcus palmaris profundus



Arteria radialis

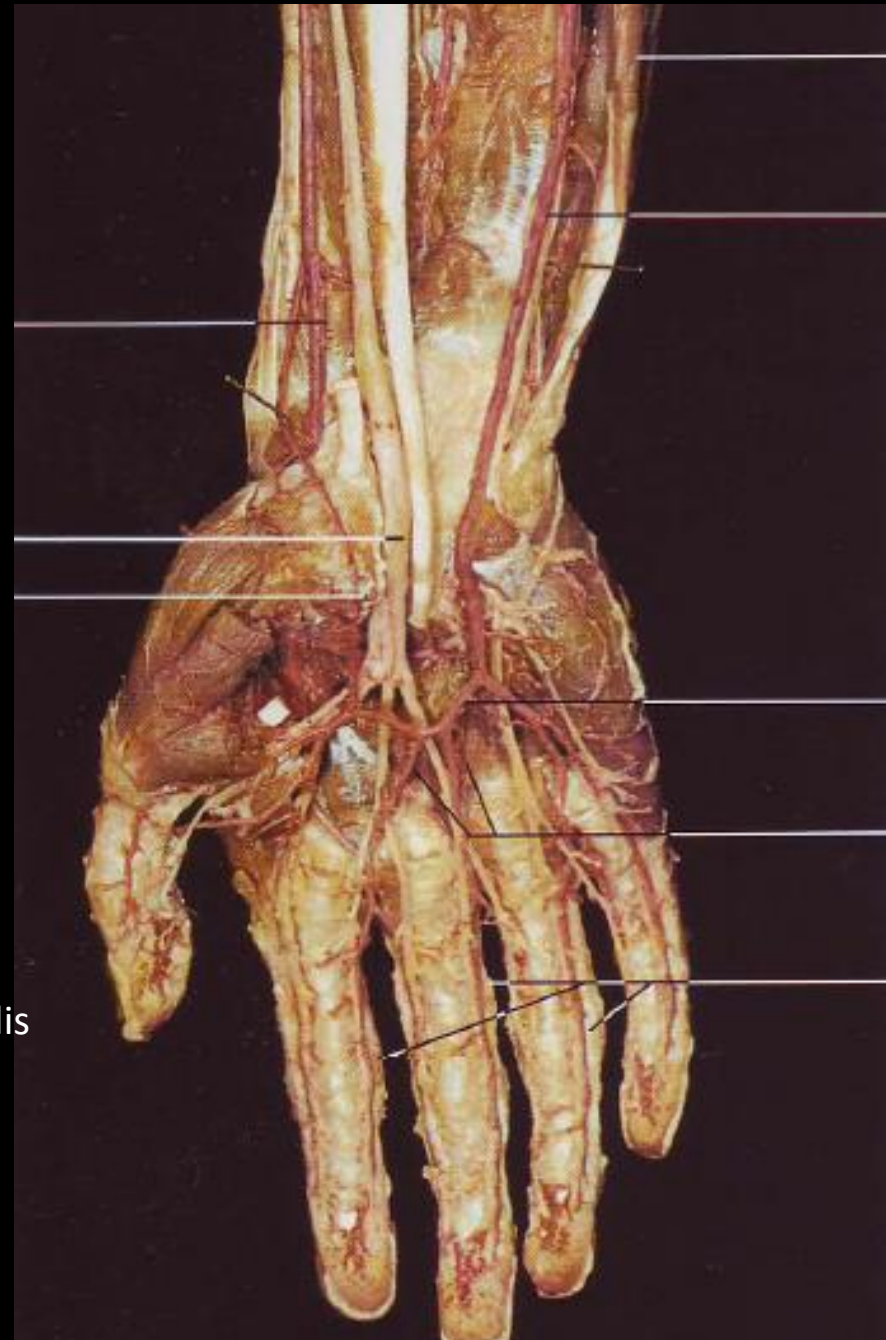
- radiální pokračování arteria brachialis
- běží s r. superficialis n. radialis

Průběh (orientační body):

1. z fossa cubitalis
2. mezi m. brachioradialis a m. pronator teres
3. mezi m. brachioradialis a m. flexor carpi radialis
4. mezi processus styloideus radii a os scaphoideum
5. foveola radialis
6. první meziprstní prostor (Guiotův prostor)
7. spatium palmare medium

V dlani tvoří anastomózy s a. ulnaris

- jejím pokračováním je arcus palmaris profundus
- její r. superficialis přispívá do arcus palmaris superficialis



Arteria ulnaris

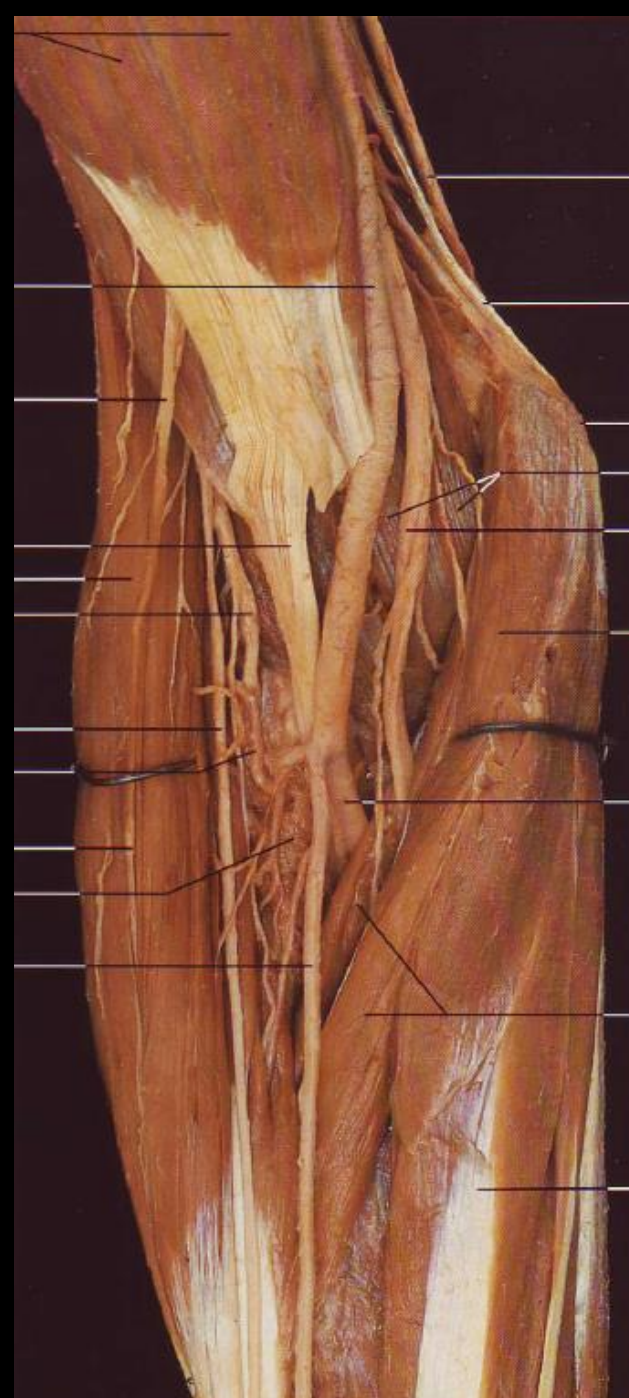- ulnární pokračování arteria brachialis
- běží s n. ulnaris

Průběh (orientační body):

1. z fossa cubitalis
2. mezi m. flexor digitorum superficialis et profundus
3. mezi m. flexor digitorum superficialis a m. flexor carpi ulnaris
4. skrz canalis ulnaris
5. spatium palmare medium

V dlani tvoří anastomózy s a. radialis

- jejím pokračováním je arcus palmaris superficialis
- její r. profundus přispívá do arcus palmaris profundus



Arteria ulnaris

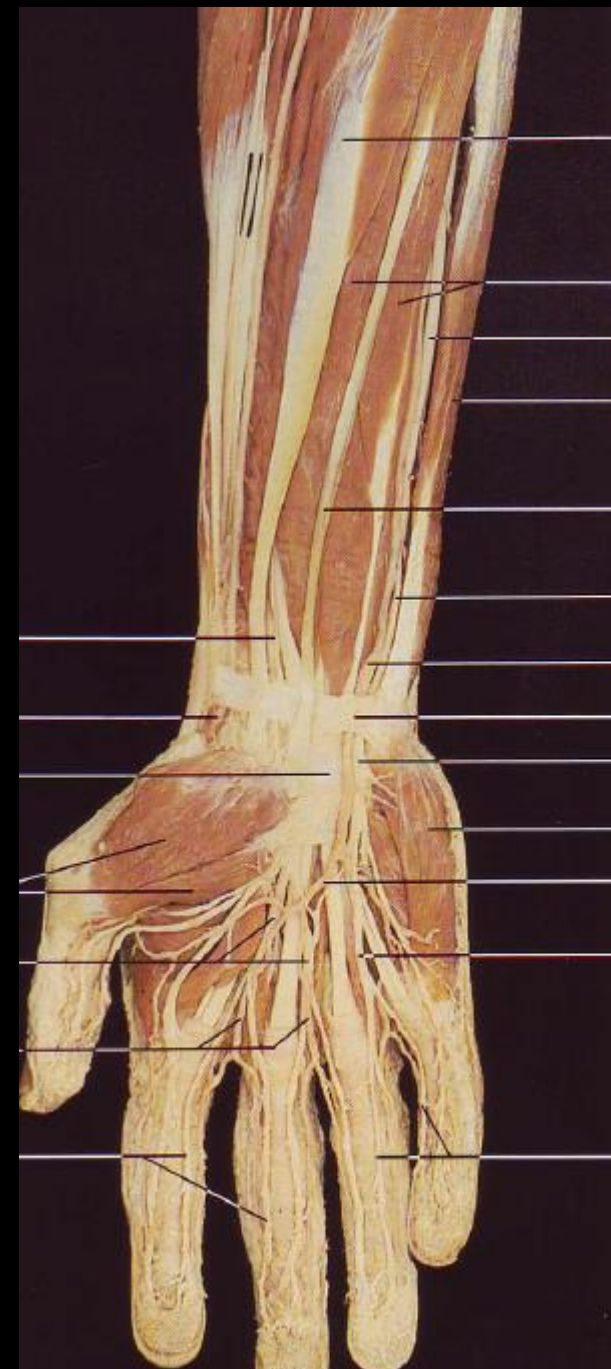- ulnární pokračování arteria brachialis
- běží s n. ulnaris

Průběh (orientační body):

1. z fossa cubitalis
2. mezi m. flexor digitorum superficialis et profundus
3. mezi m. flexor digitorum superficialis a m. flexor carpi ulnaris
4. skrz canalis ulnaris (Guyonův kanál)
5. spatium palmare medium

V dlani tvoří anastomózy s a. radialis

- jejím pokračováním je arcus palmaris superficialis
- její r. profundus přispívá do arcus palmaris profundus



Arteria ulnaris

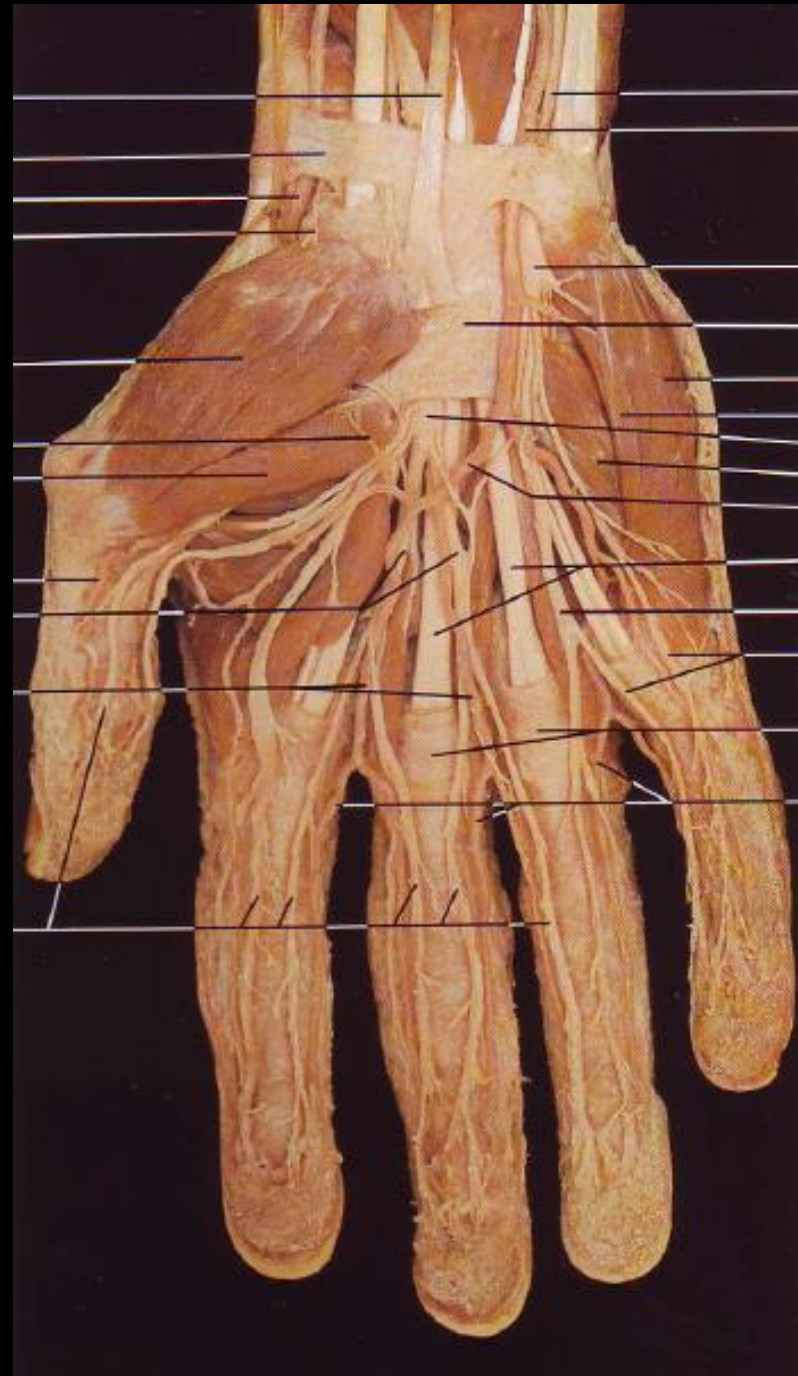
- ulnární pokračování arteria brachialis
- běží s n. ulnaris

Průběh (orientační body):

1. z fossa cubitalis
2. mezi m. flexor digitorum superficialis et profundus
3. mezi m. flexor digitorum superficialis a m. flexor carpi ulnaris
4. skrz canalis ulnaris (Guyonův kanál)
5. spatium palmare medium

V dlani tvoří anastomózy s a. radialis

- jejím pokračováním je arcus palmaris superficialis
- její r. profundus přispívá do arcus palmaris profundus



Žíly horní končetiny

Hluboké žíly:

- sledují průběh tepen a jsou zdvojené až do podpaží

Venae radiales

Venae ulnares

Venae brachiales

Vena axillaris

Vena subclavia

Povrchové žíly:

Vena basilica

- po ulnární straně do v. brachialis

- s n. cutaneus antebrachii medialis

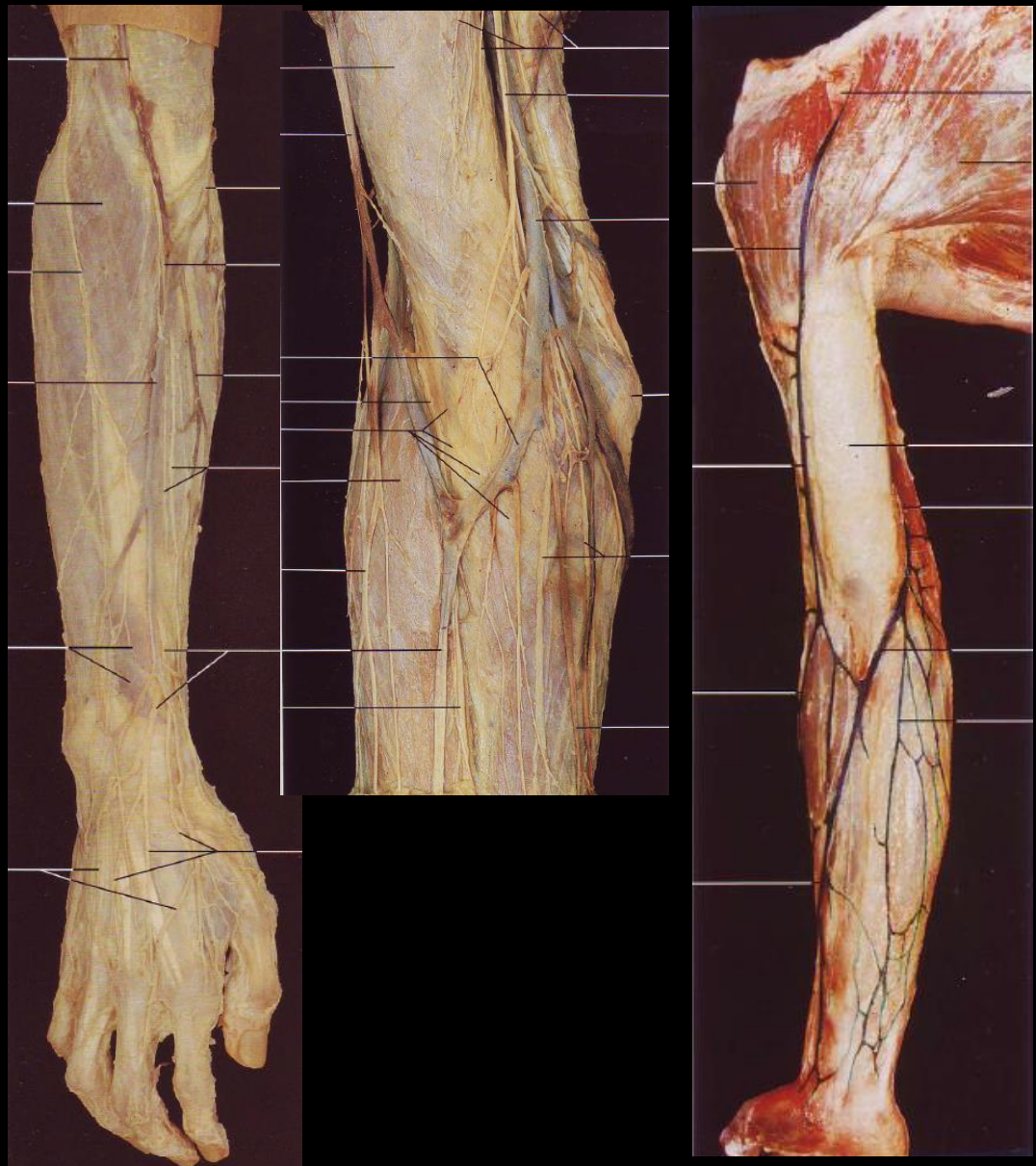
Vena cephalica


- po radiální straně do v. axillaris

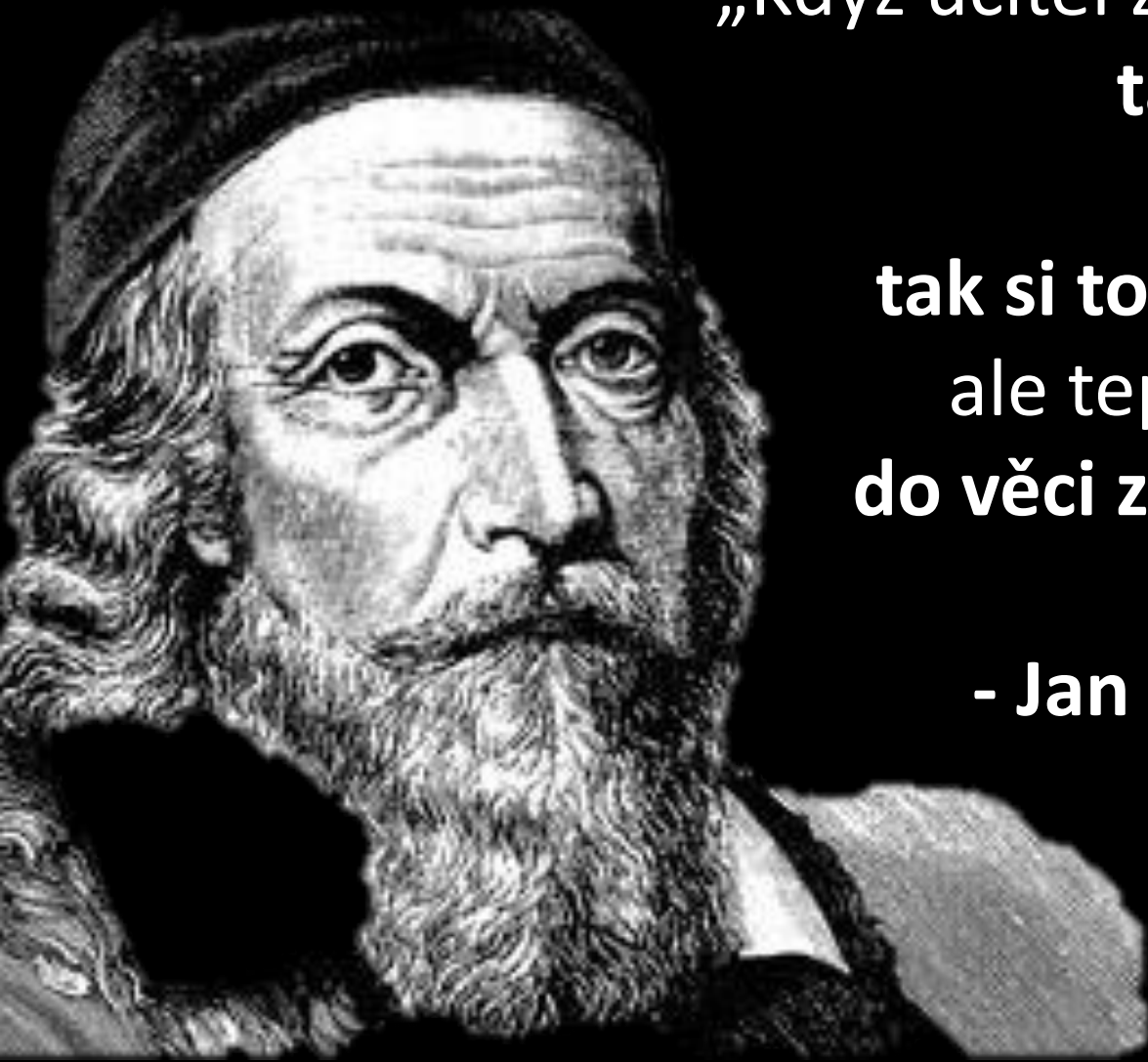
- na předloktí s n. cutaneus antebrachii lateralis

Vena mediana cubiti

Vena mediana antebrachii







**„Když učitel žákům něco řekne,
tak to zapomenou,
když jim to ukáže,
tak si to spíše zapamatují,
ale teprve tehdy, když je
do věci zapojí, to pochopí.“**

- Jan Amos Komenský -

Nervy horní končetiny

Plexus brachialis

1. Truncus superior
2. Truncus medius
3. Truncus inferior

Průběh:

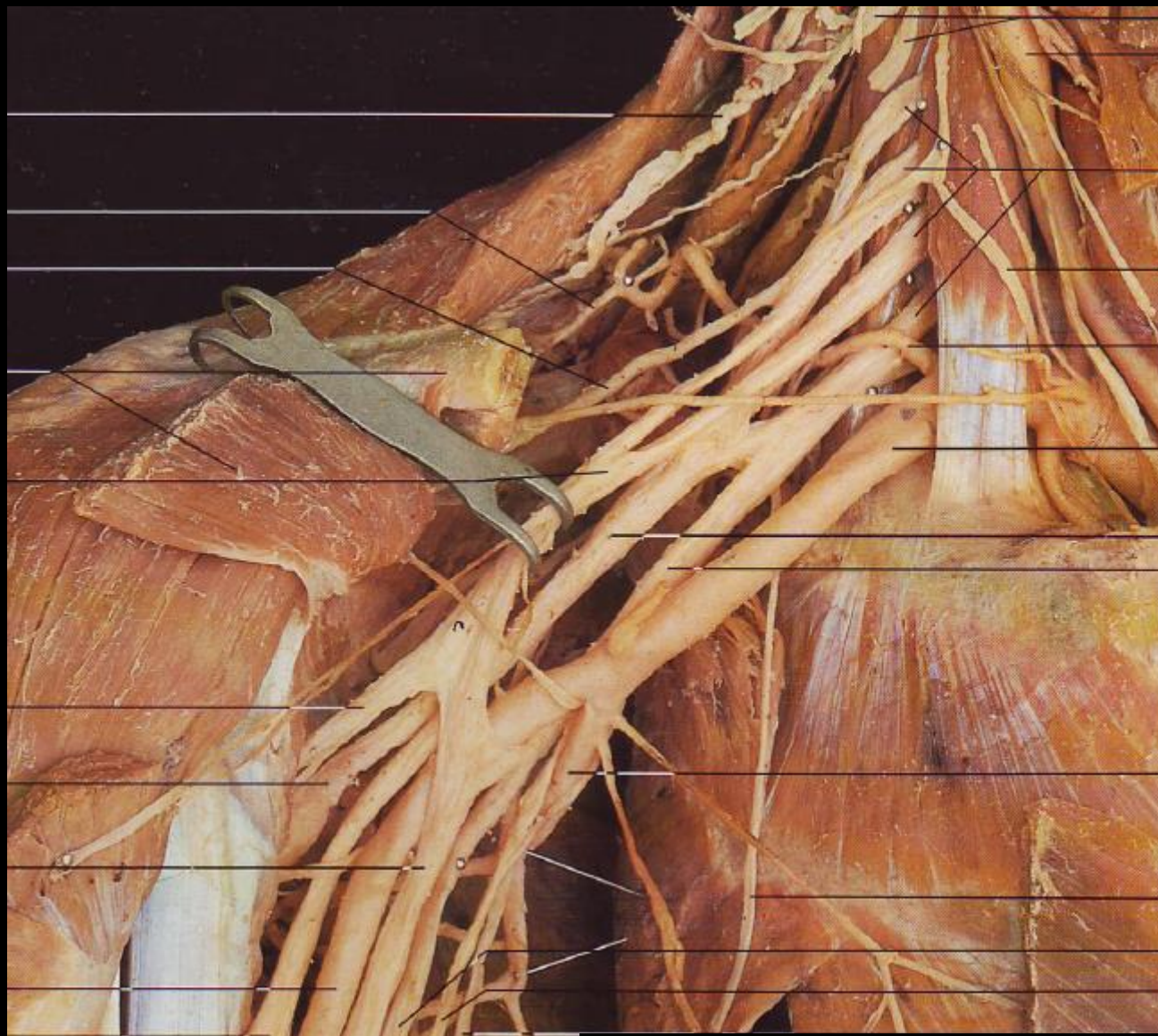ve fissura scalenorum

Plexus brachialis

1. Fasciculus medialis
2. Fasciculus lateralis
3. Fasciculus posterior

Průběh:

v podpaží kolem a. axillaris



Nervy horní končetiny

Plexus brachialis

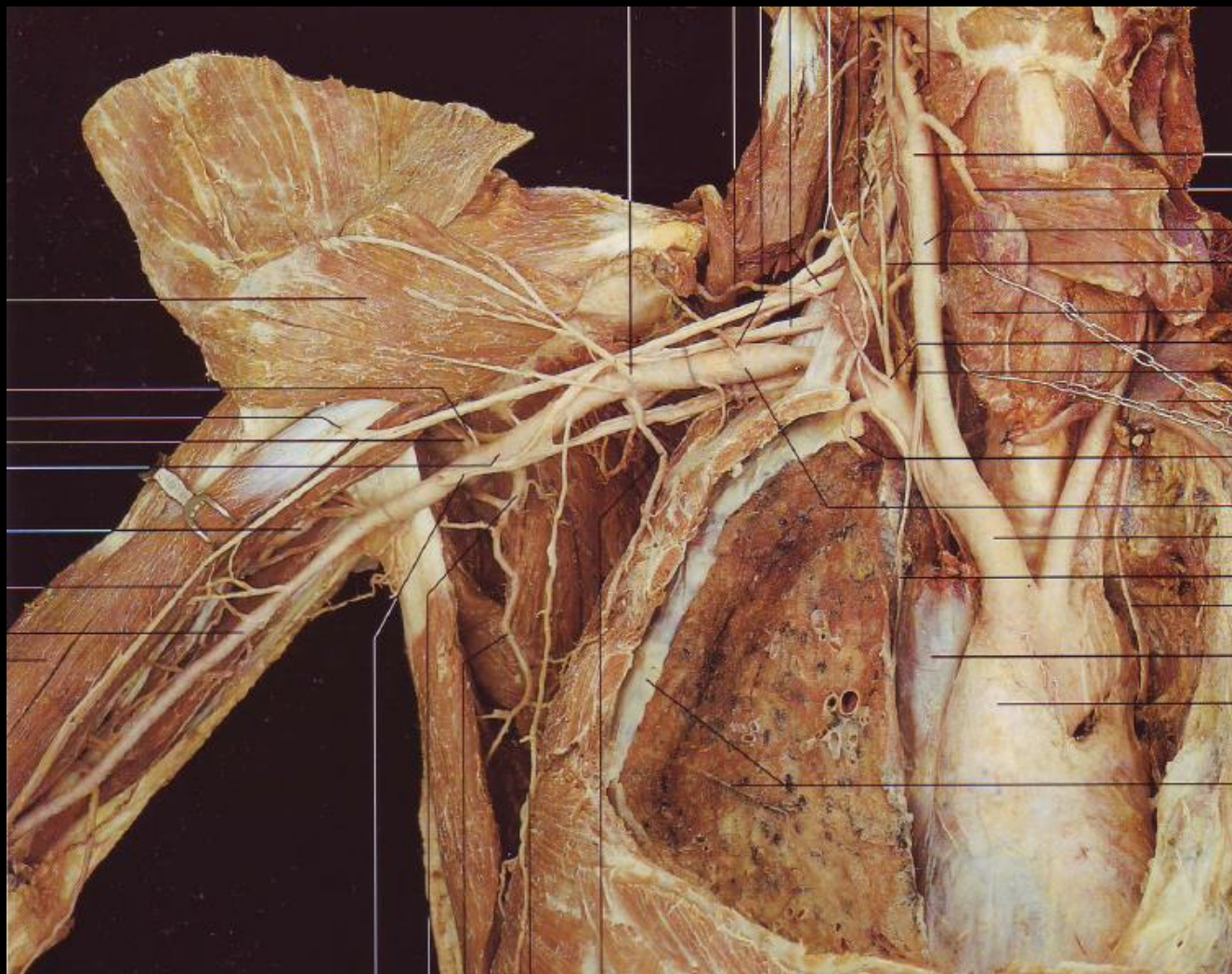
– **pars supraclavicularis:**

Nervus thoracicus longus
Nervus suprascapularis
Nervi pectorales
Nervus thoracodorsalis
Nervus dorsalis scapulae
Nervus subclavius

Plexus brachialis

– **pars infraclavicularis:**

Nervus musculocutaneus
Nervus medianus
Nervus ulnaris
Nervus radialis
Nervus axillaris



Plexus brachialis – pars supraclavicularis

1. Nervus thoracicus longus

- běží po m. serratus anterior
s vasa thoracica lateralia

2. Nervus suprascapularis

- spolu s vasa suprascapularia
- běží v incisura scapulae
pod lig. transversum
scapulae superius
- běží v incisura
spinoglenoidalis pod lig.
transversum scapulae inferius

3. Nervus pectoralis medialis et lateralis

- běží v hloubi v trigonum
clavipectorale
- spolu s rr. pectorales z a.
trhoracoacromialis

4. Nervus thoracodorsalis

- spolu s vasa thoracodorsalia

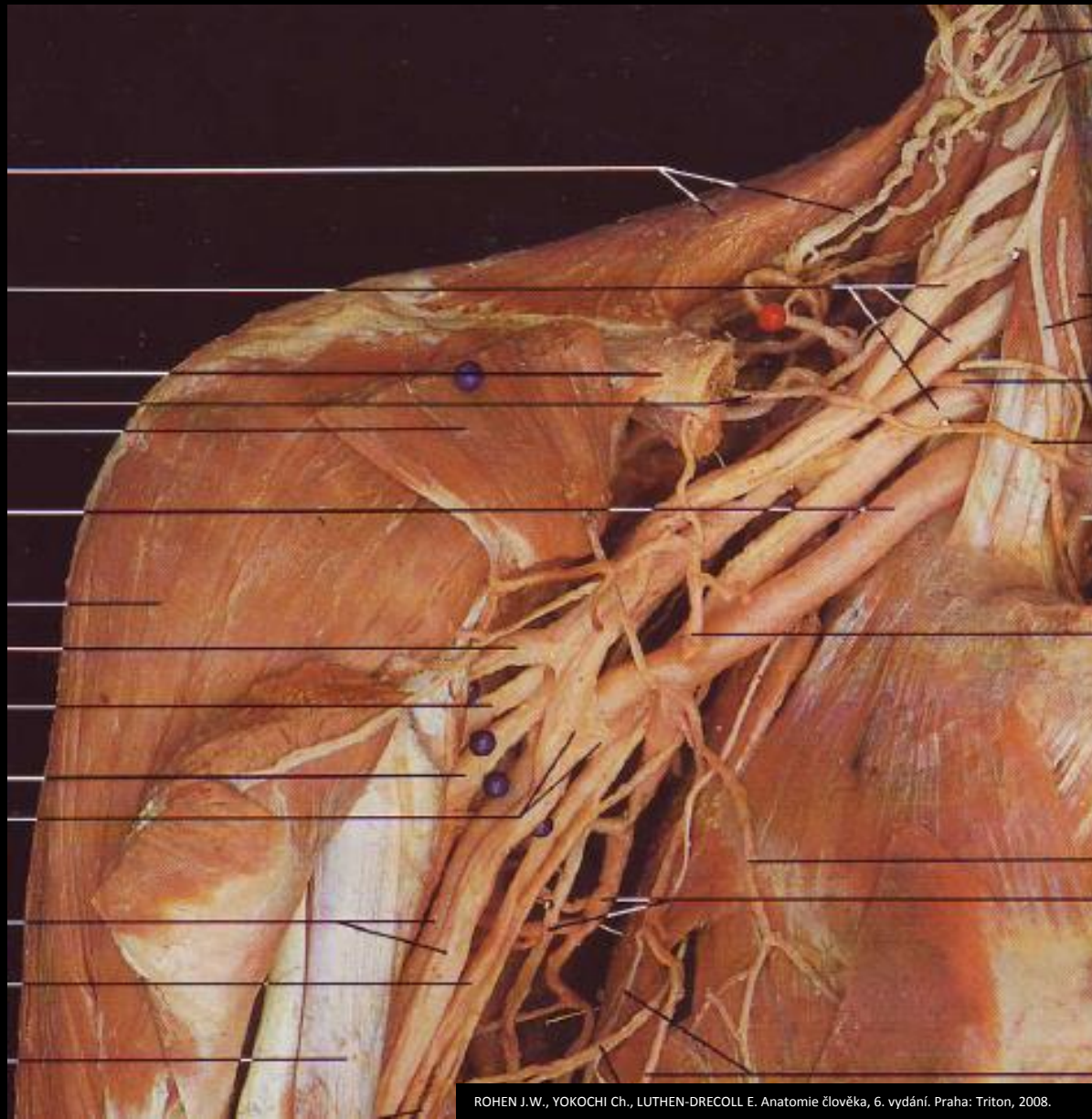
5. Nervus dorsalis scapulae

- spolu s vasa dorsalia scapulae

6. Nervus subscapularis

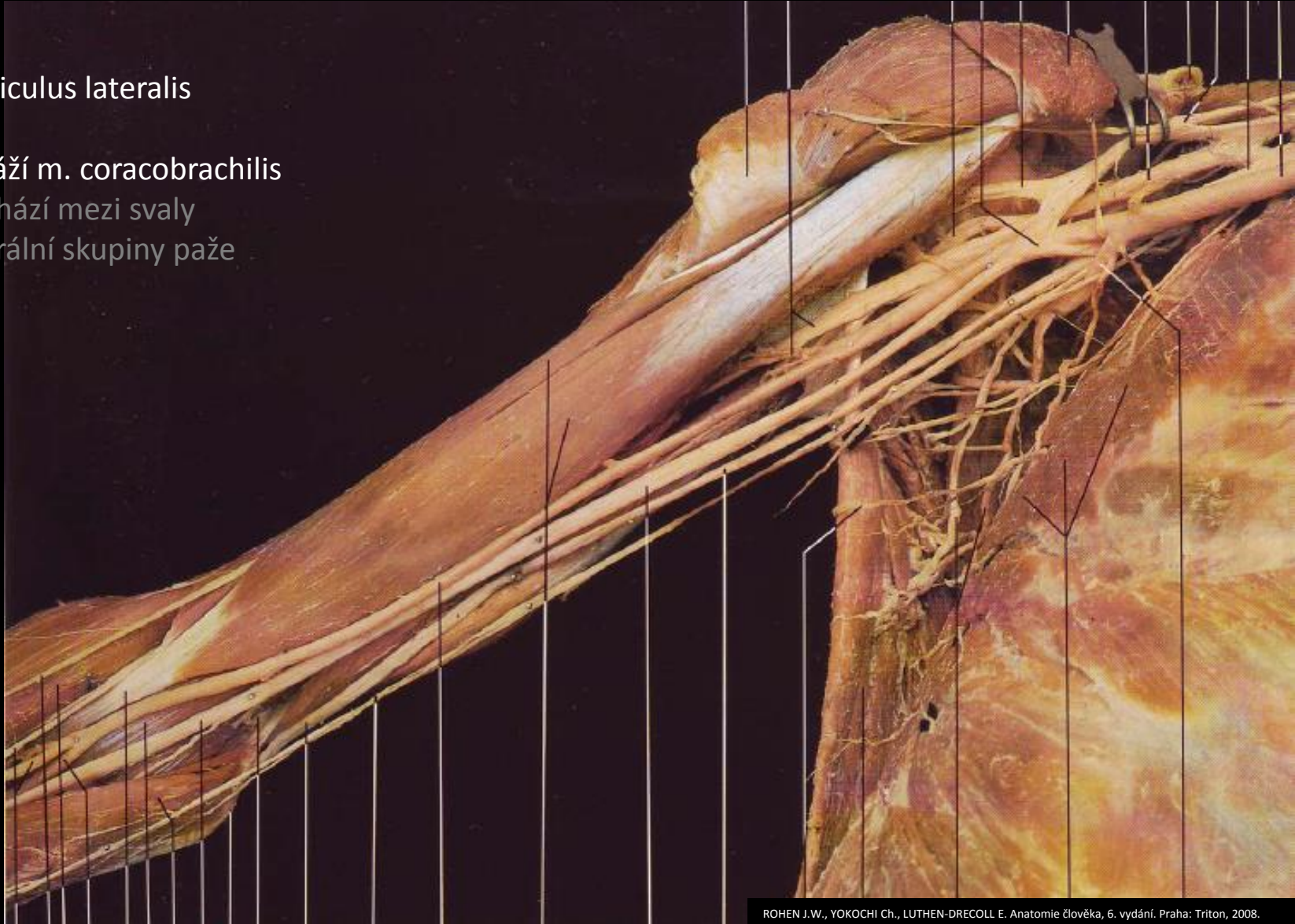
- spolu s rr. subscapulares

7. Nervus subclavius



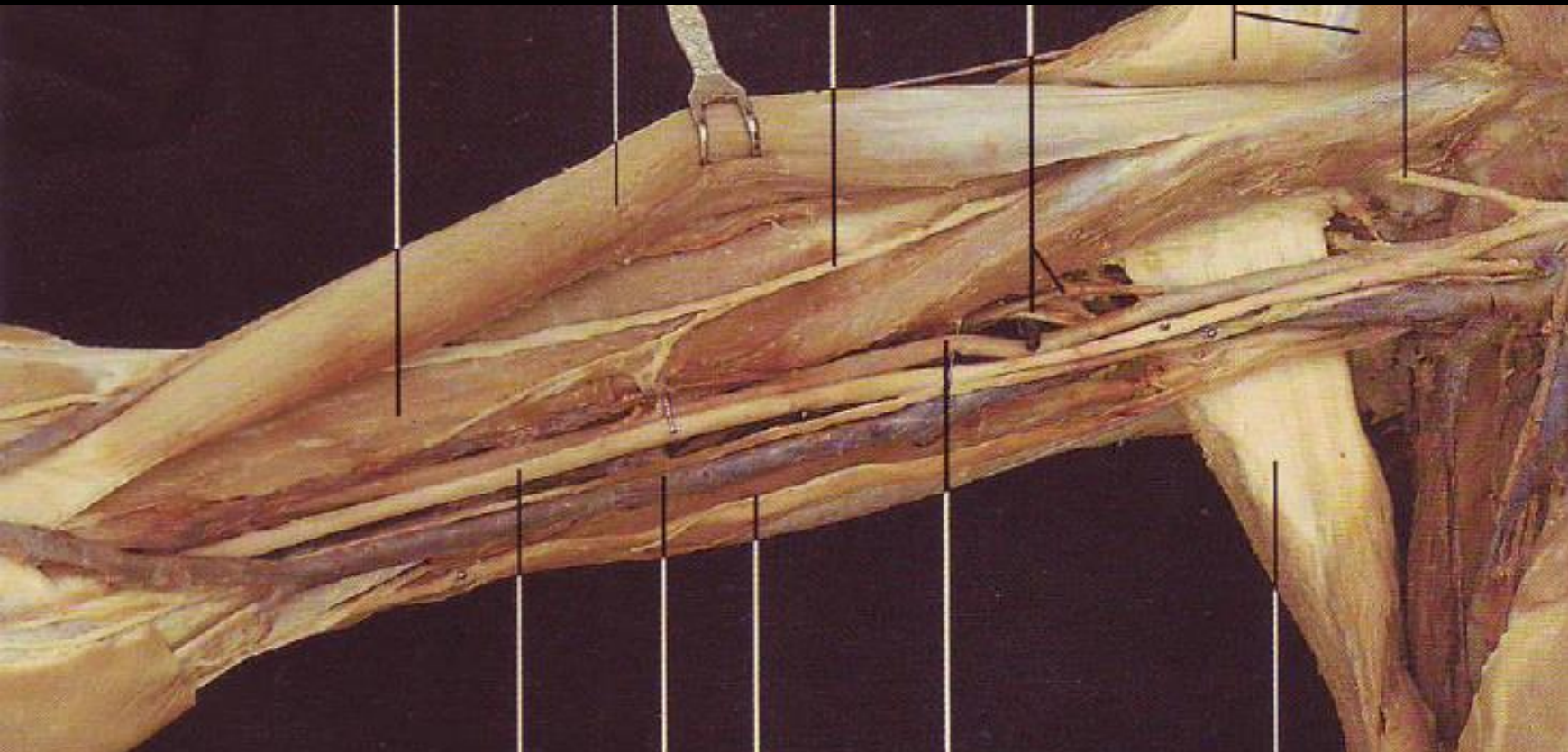
Nervus musculocutaneus

- z fasciculus lateralis
- 1. Proráží m. coracobrachialis
- 2. Prochází mezi svaly ventrální skupiny paže



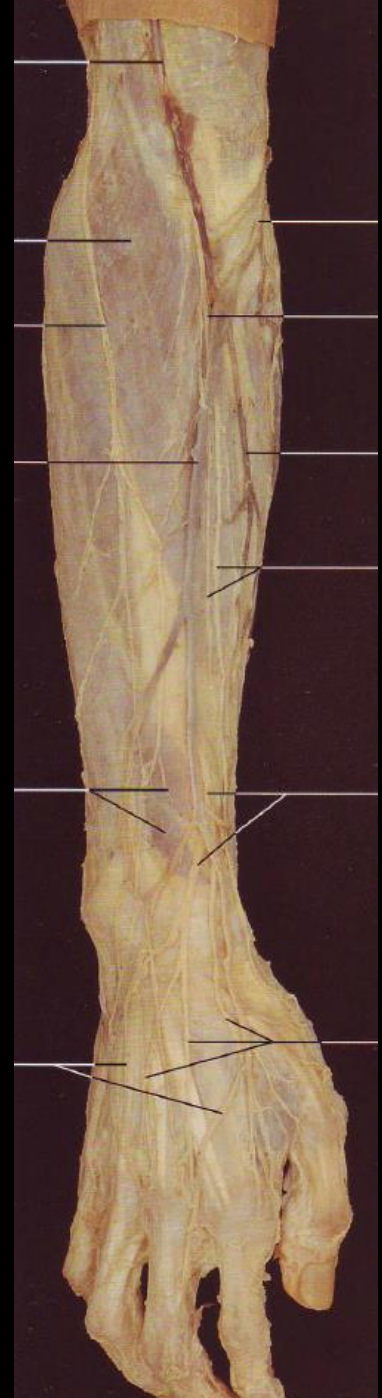
Nervus musculocutaneus

- z fasciculus lateralis
1. Proráží m. coracobrachialis
 2. Prochází mezi svaly ventrální skupiny paže
 3. Prochází do fossa cubitalis a na laterální stranu předloktí



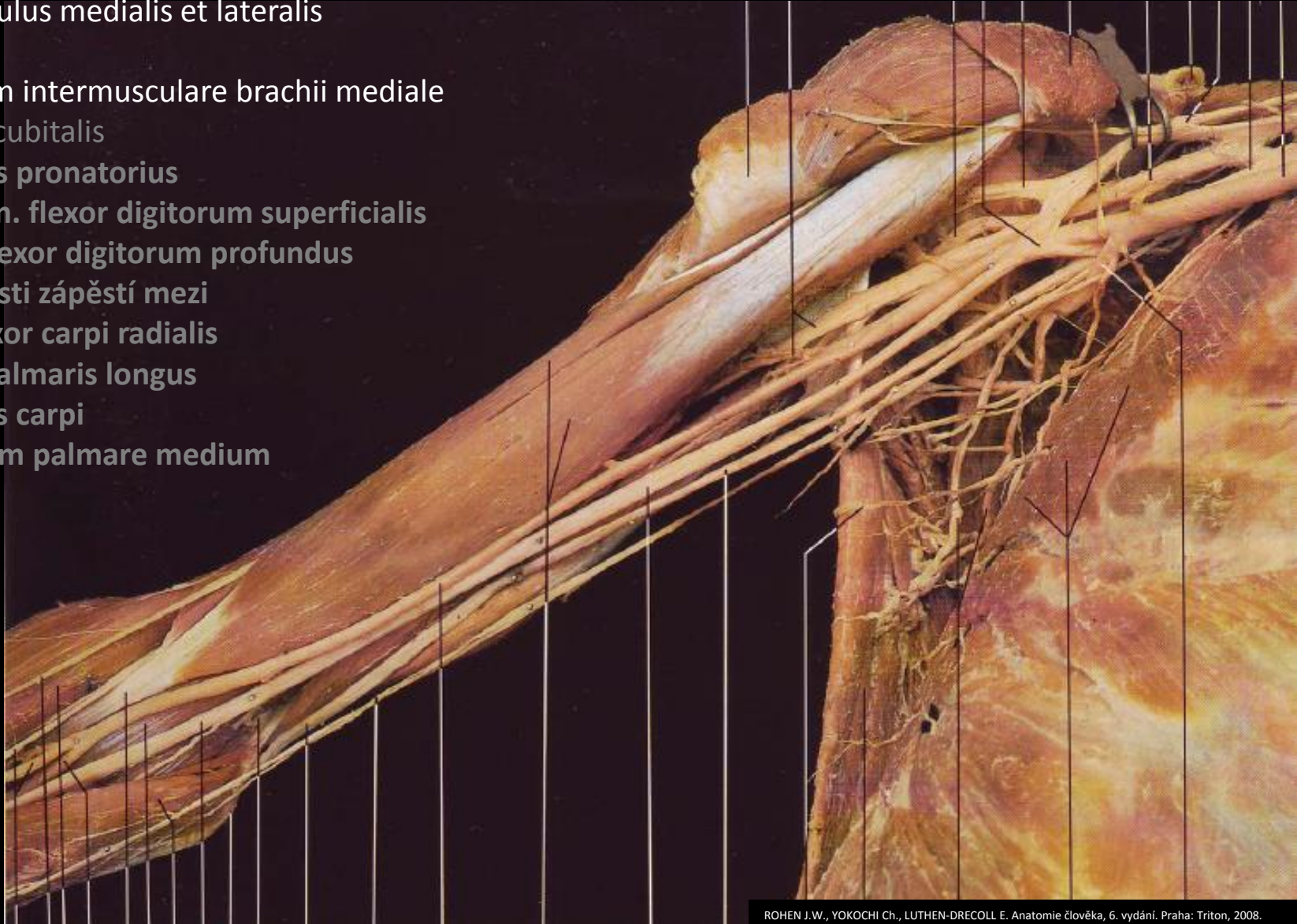
Nervus musculocutaneus

- z fasciculus lateralis
- 1. Proráží m. coracobrachialis
- 2. Prochází mezi svaly ventrální skupiny paže
- 3. Prochází do fossa cubitalis a na laterální stranu předloktí



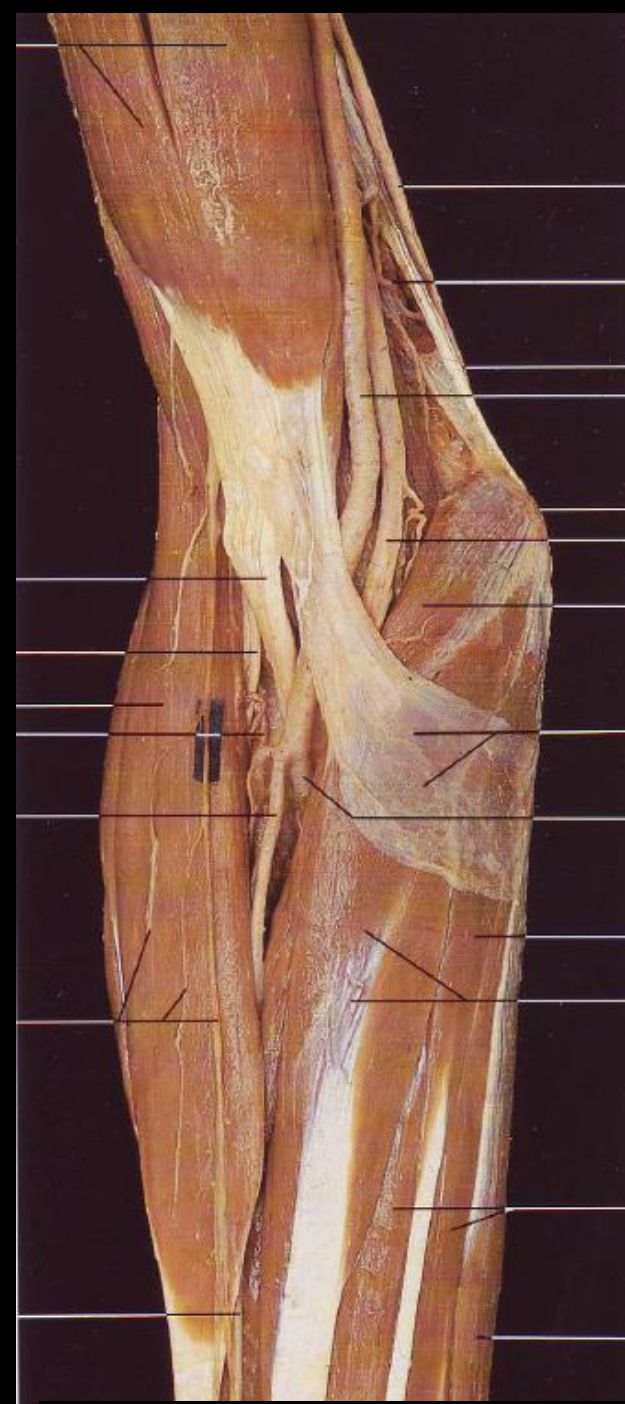
Nervus medianus

- z fasciculus medialis et lateralis
- 1. Septum intermusculare brachii mediale
- 2. Fossa cubitalis
- 3. **Canalis pronatorius**
- 4. **Mezi m. flexor digitorum superficialis a m. flexor digitorum profundus**
- 5. **V oblasti zápěstí mezi m. flexor carpi radialis a m. palmaris longus**
- 6. **Canalis carpi**
- 7. **Spatium palmare medium**



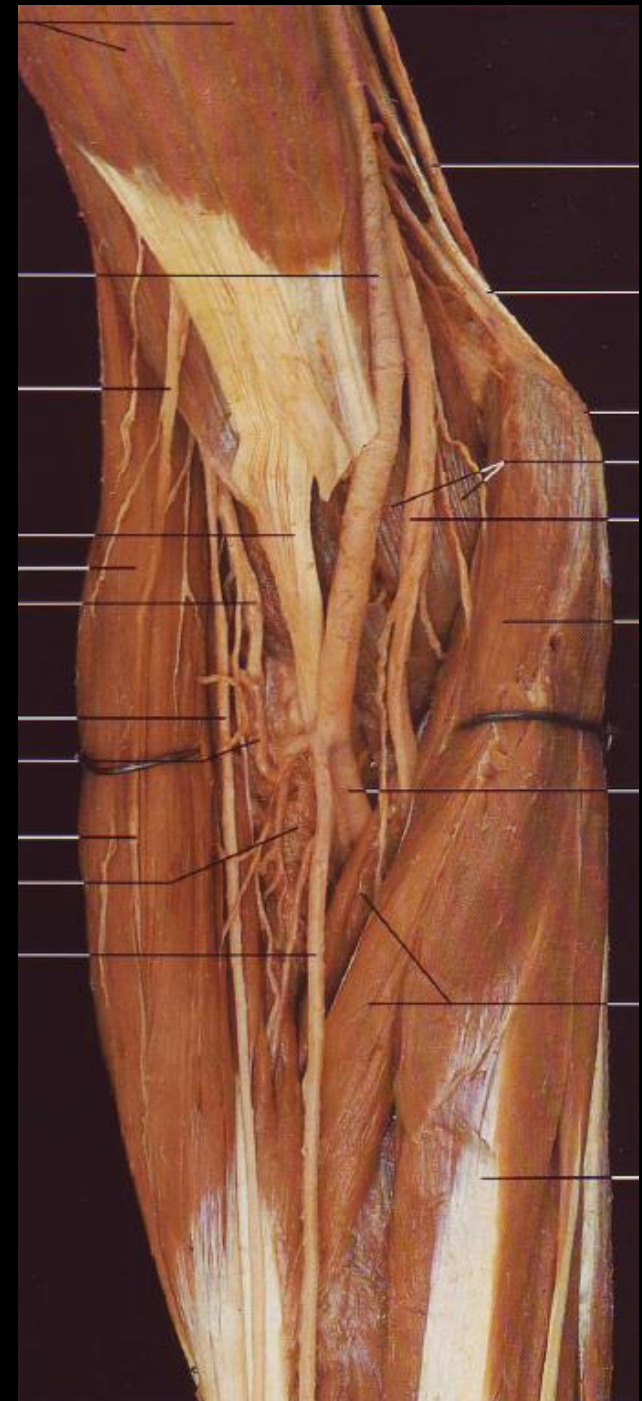Nervus medianus

- z fasciculus medialis et lateralis
- 1. Septum intermusculare brachii mediale
- 2. Fossa cubitalis
- 3. Canalis pronatorius
- 4. Mezi m. flexor digitorum superficialis a m. flexor digitorum profundus
- 5. V oblasti zápěstí mezi m. flexor carpi radialis a m. palmaris longus
- 6. Canalis carpi
- 7. Spatium palmare medium



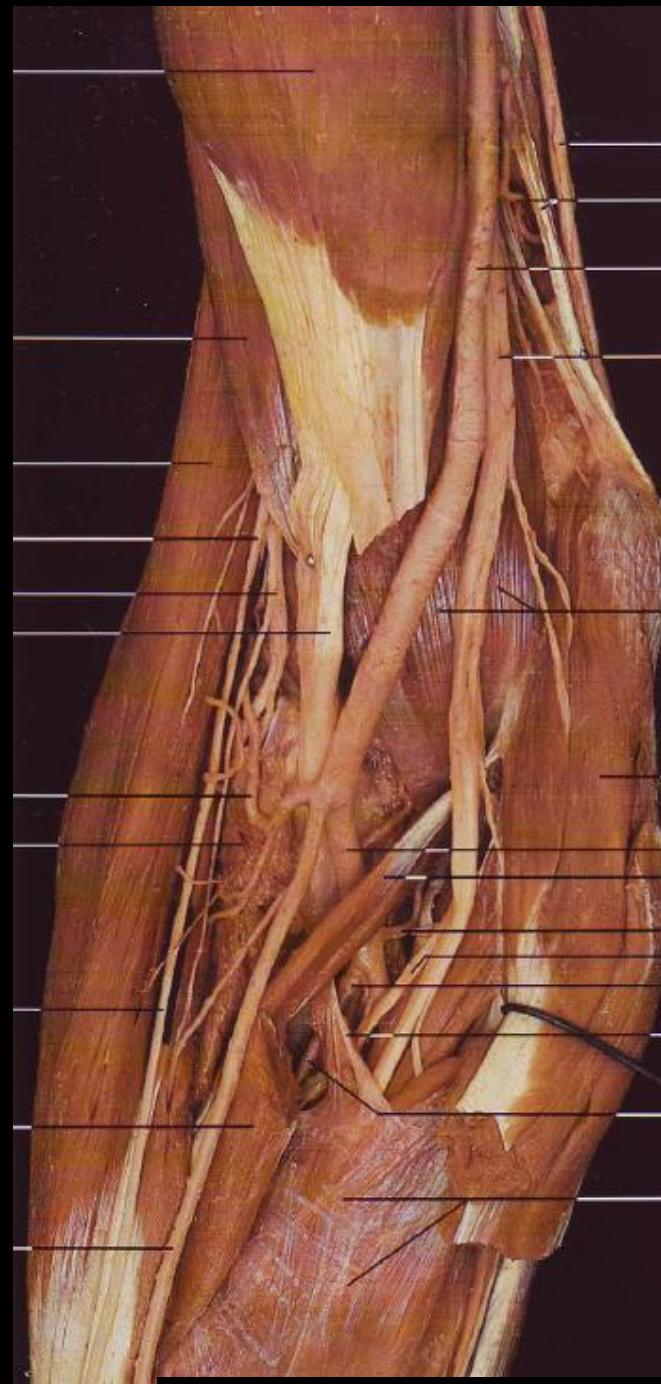Nervus medianus

- z fasciculus medialis et lateralis
- 1. Septum intermusculare brachii mediale
- 2. Fossa cubitalis
- 3. **Canalis pronatorius**
- 4. **Mezi m. flexor digitorum superficialis a m. flexor digitorum profundus**
- 5. **V oblasti zápěstí mezi m. flexor carpi radialis a m. palmaris longus**
- 6. **Canalis carpi**
- 7. **Spatium palmare medium**



Nervus medianus

- z fasciculus medialis et lateralis
- 1. Septum intermusculare brachii mediale
- 2. Fossa cubitalis
- 3. **Canalis pronatorius**
- 4. **Mezi m. flexor digitorum superficialis a m. flexor digitorum profundus**
- 5. **V oblasti zápěstí mezi m. flexor carpi radialis a m. palmaris longus**
- 6. **Canalis carpi**
- 7. **Spatium palmare medium**



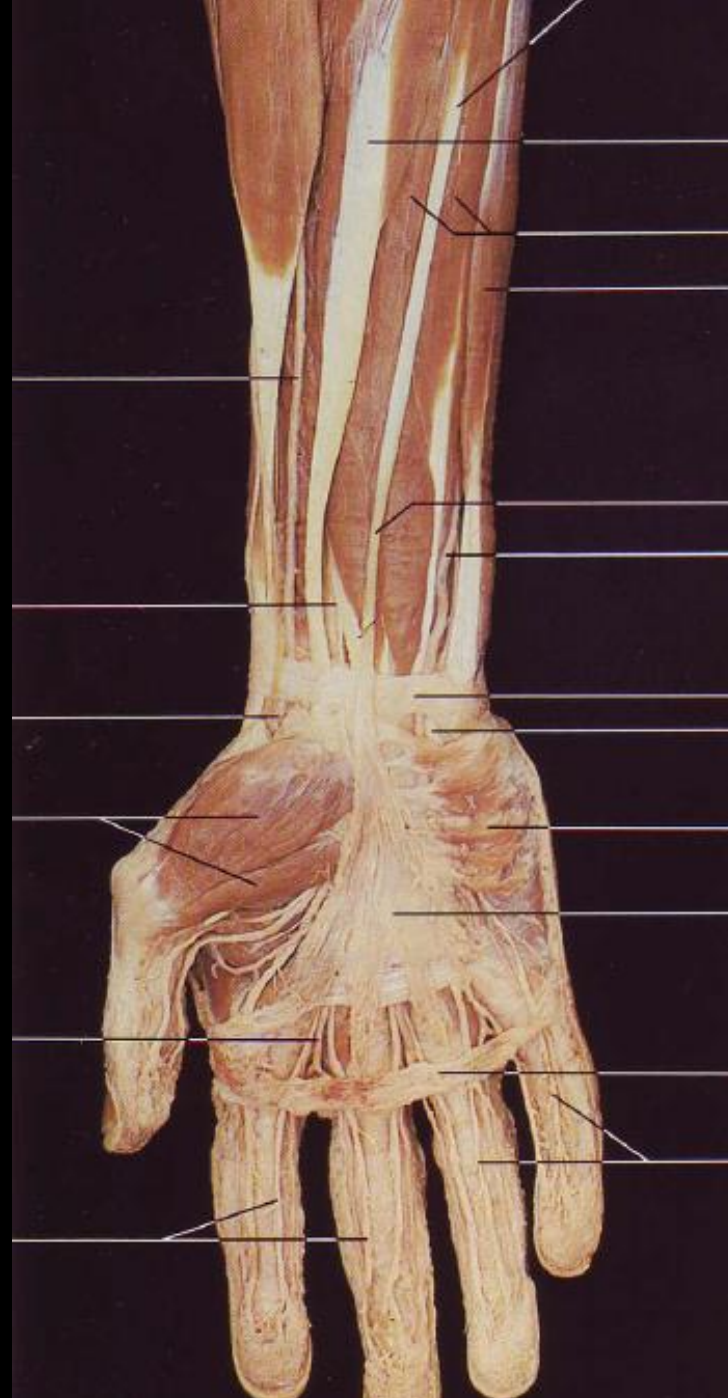
Nervus medianus

- z fasciculus medialis et lateralis
- 1. Septum intermusculare brachii mediale
- 2. Fossa cubitalis
- 3. **Canalis pronatorius**
- 4. **Mezi m. flexor digitorum superficialis
a m. flexor digitorum profundus**
- 5. **V oblasti zápěstí mezi
m. flexor carpi radialis
a m. palmaris longus**
- 6. **Canalis carpi**
- 7. **Spatium palmare medium**



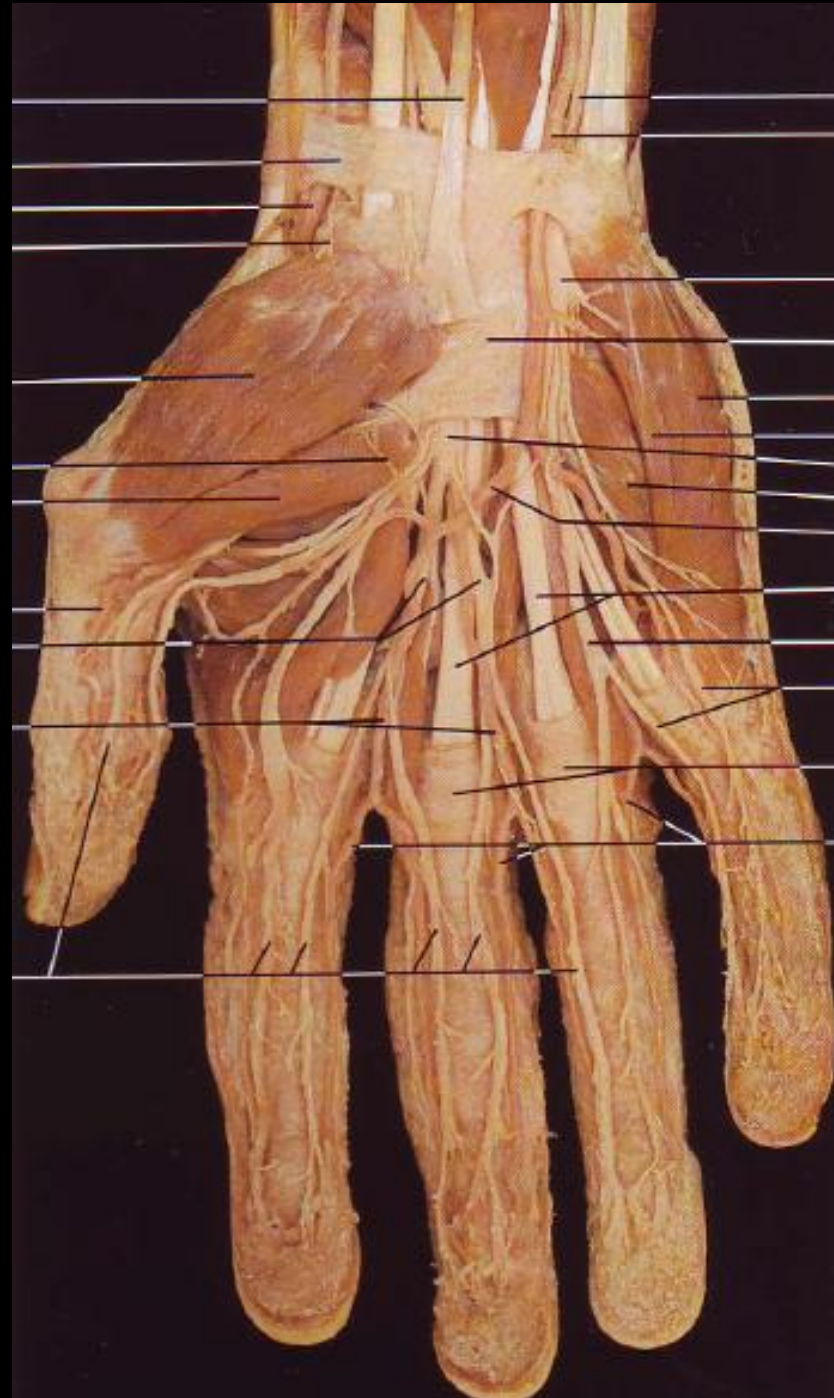
Nervus medianus

- z fasciculus medialis et lateralis
- 1. Septum intermusculare brachii mediale
- 2. Fossa cubitalis
- 3. **Canalis pronatorius**
- 4. **Mezi m. flexor digitorum superficialis a m. flexor digitorum profundus**
- 5. **V oblasti zápěstí mezi m. flexor carpi radialis a m. palmaris longus**
- 6. **Canalis carpi**
- 7. **Spatium palmare medium**



Nervus medianus

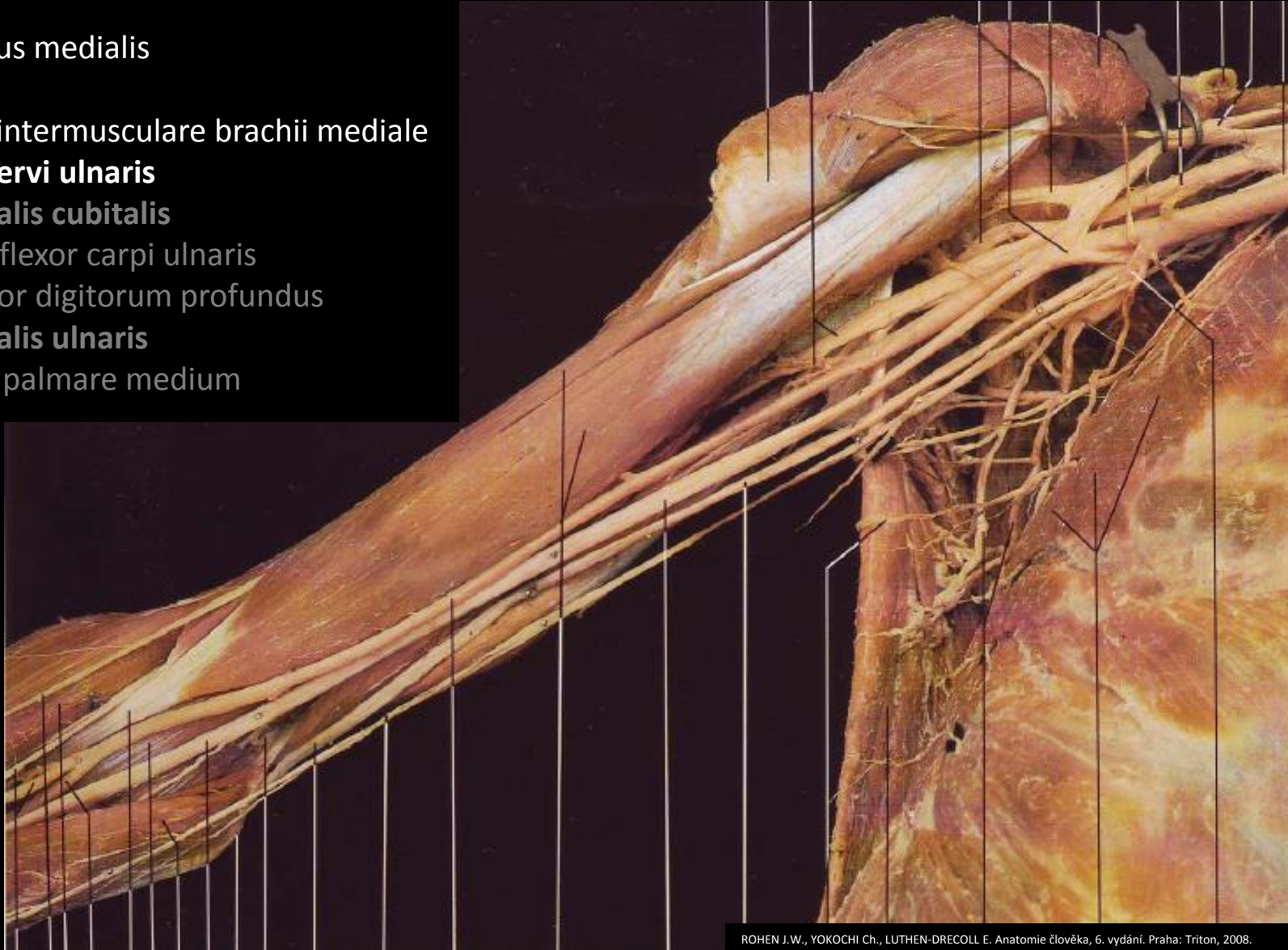
- z fasciculus medialis et lateralis
- 1. Septum intermusculare brachii mediale
- 2. Fossa cubitalis
- 3. **Canalis pronatorius**
- 4. **Mezi m. flexor digitorum superficialis a m. flexor digitorum profundus**
- 5. **V oblasti zápěstí mezi m. flexor carpi radialis a m. palmaris longus**
- 6. **Canalis carpi**
- 7. **Spatium palmare medium**



Nervus ulnaris

- z fasciculus medialis

1. Septum intermusculare brachii mediale
2. **Sulcus nervi ulnaris**
3. **Skrz canalis cubitalis**
4. Mezi m. flexor carpi ulnaris
a m. flexor digitorum profundus
5. **Skrz canalis ulnaris**
6. Spatium palmare medium



Nervus ulnaris

- z fasciculus medialis
- 1. Septum intermusculare brachii mediale
- 2. **Sulcus nervi ulnaris**
- 3. **Skrz canalis cubitalis**
- 4. Mezi m. flexor carpi ulnaris
a m. flexor digitorum profundus
- 5. **Skrz canalis ulnaris**
- 6. Spatium palmare medium



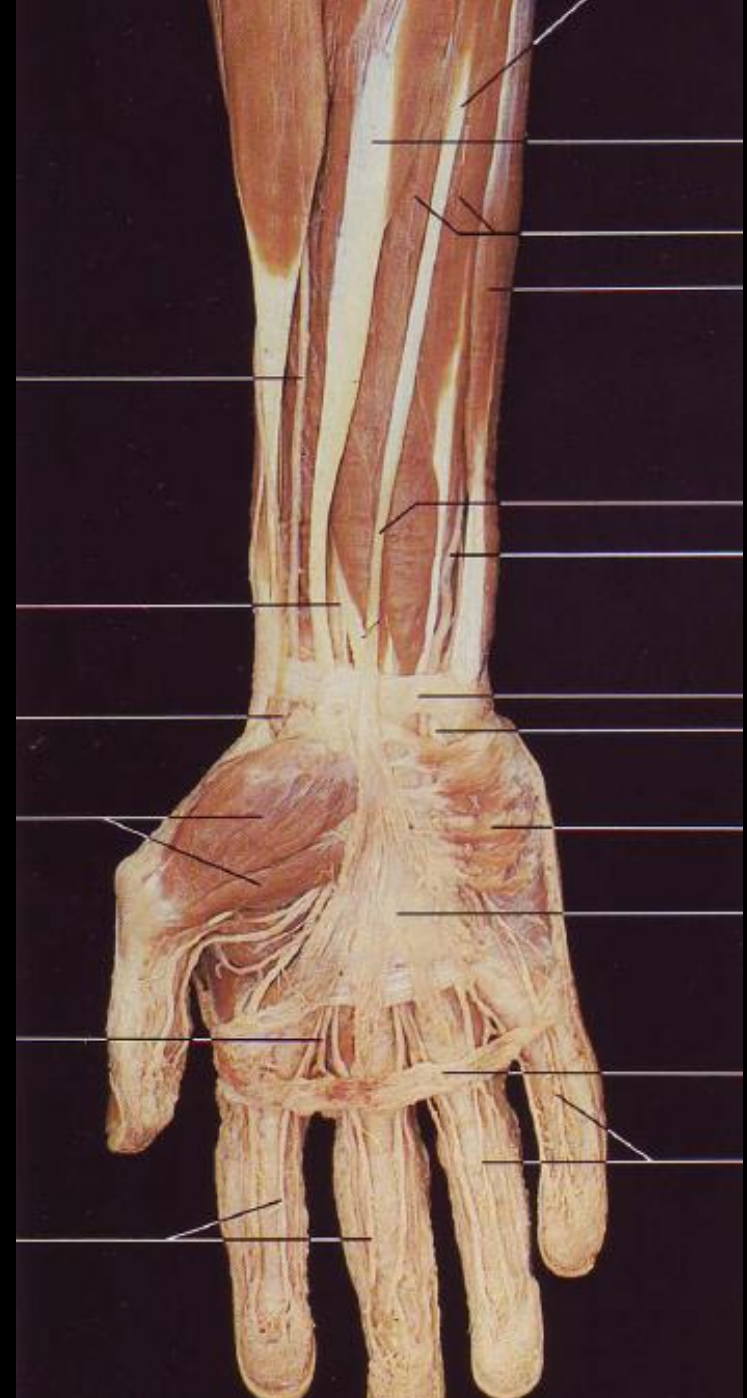
Nervus ulnaris

- z fasciculus medialis
- 1. Septum intermusculare brachii mediale
- 2. Sulcus nervi ulnaris
- 3. **Skrz canalis cubitalis**
- 4. Mezi m. flexor carpi ulnaris
a m. flexor digitorum profundus
- 5. **Skrz canalis ulnaris**
- 6. Spatium palmare medium



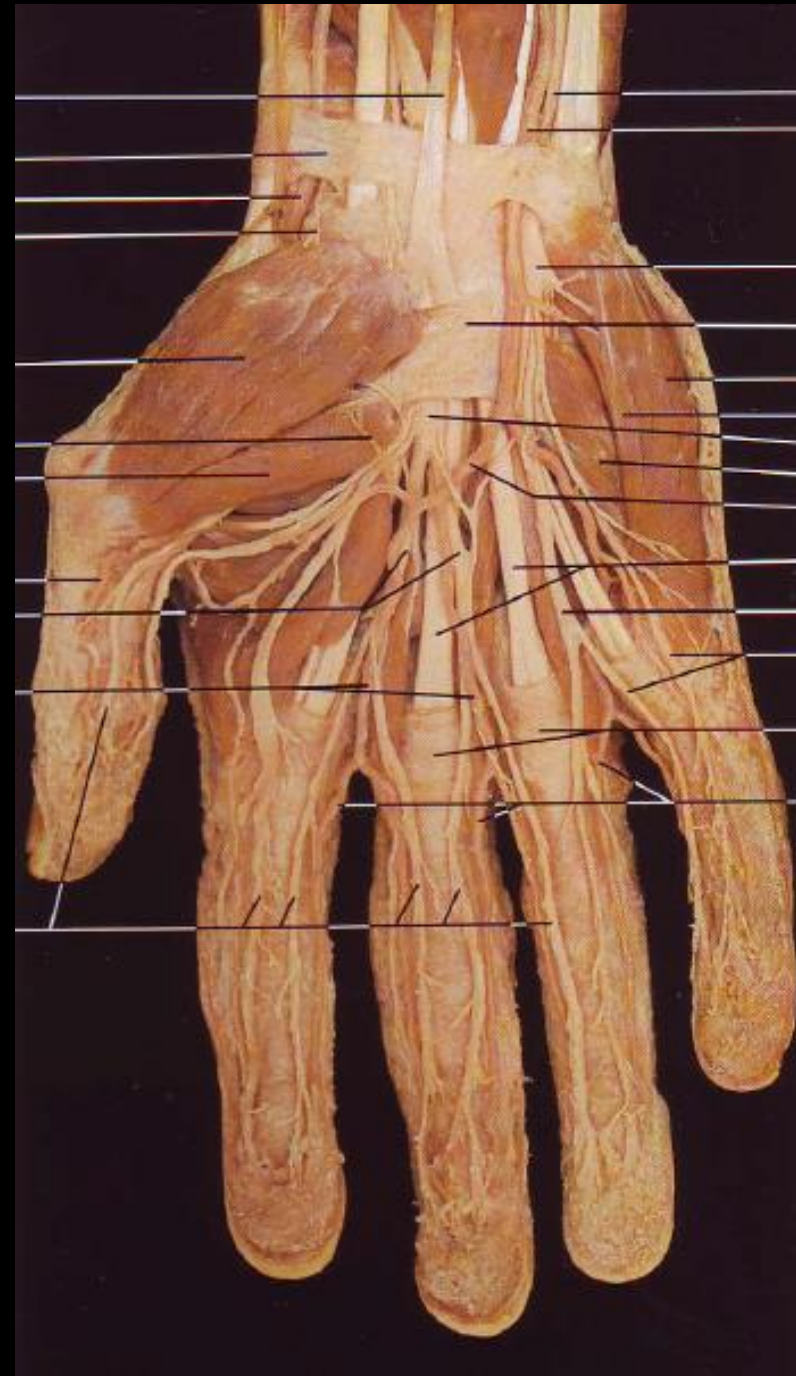
Nervus ulnaris

- z fasciculus medialis
- 1. Septum intermusculare brachii mediale
- 2. **Sulcus nervi ulnaris**
- 3. **Skrz canalis cubitalis**
- 4. Mezi m. flexor carpi ulnaris
a m. flexor digitorum profundus
- 5. **Skrz canalis ulnaris (Guyonův kanál)**
- 6. Spatium palmare medium



Nervus ulnaris

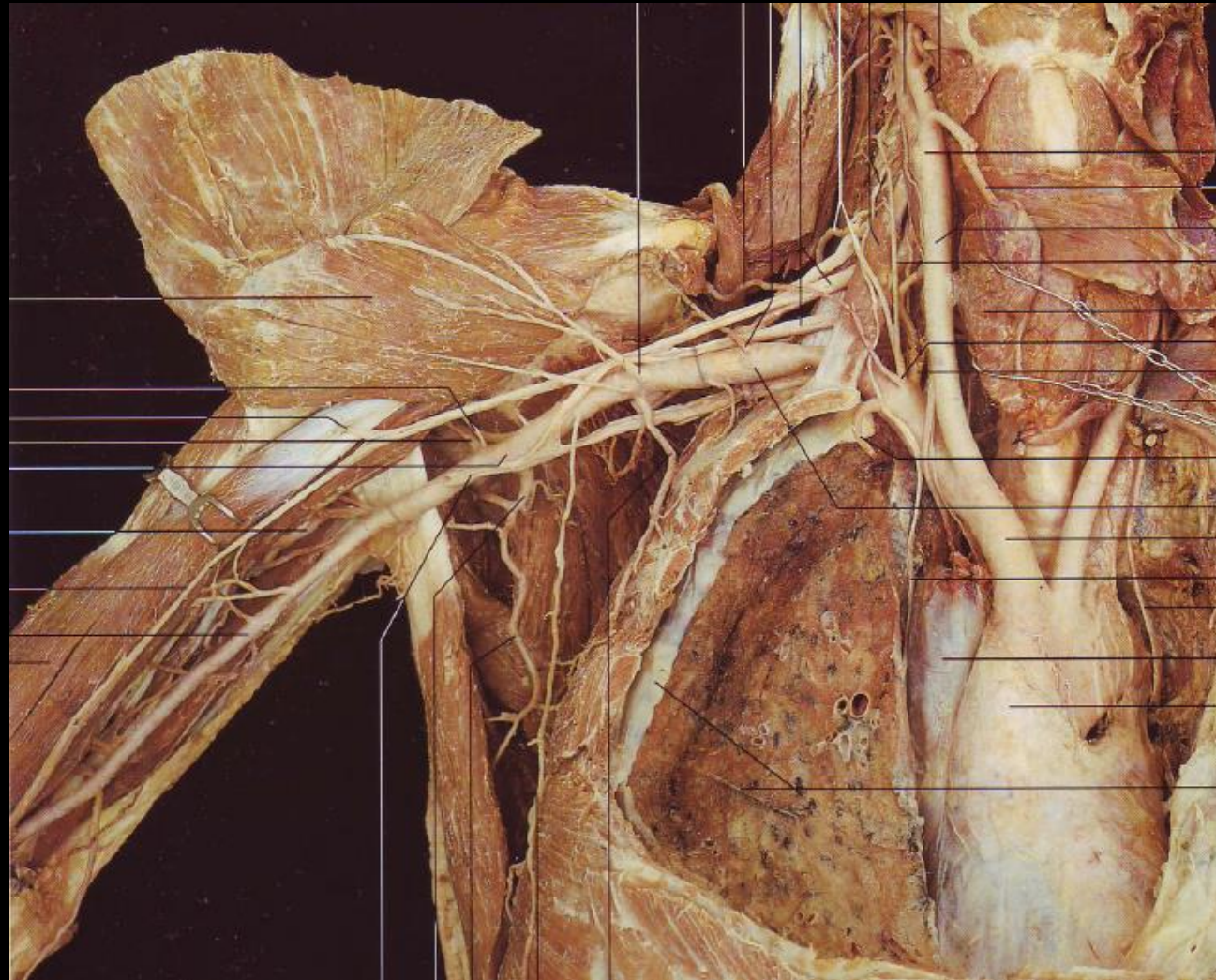
- z fasciculus medialis
- 1. Septum intermusculare brachii mediale
- 2. **Sulcus nervi ulnaris**
- 3. **Skrz canalis cubitalis**
- 4. Mezi m. flexor carpi ulnaris
a m. flexor digitorum profundus
- 5. **Skrz canalis ulnaris (Guyonův kanál)**
- 6. Spatium palmare medium



Nervus axillaris

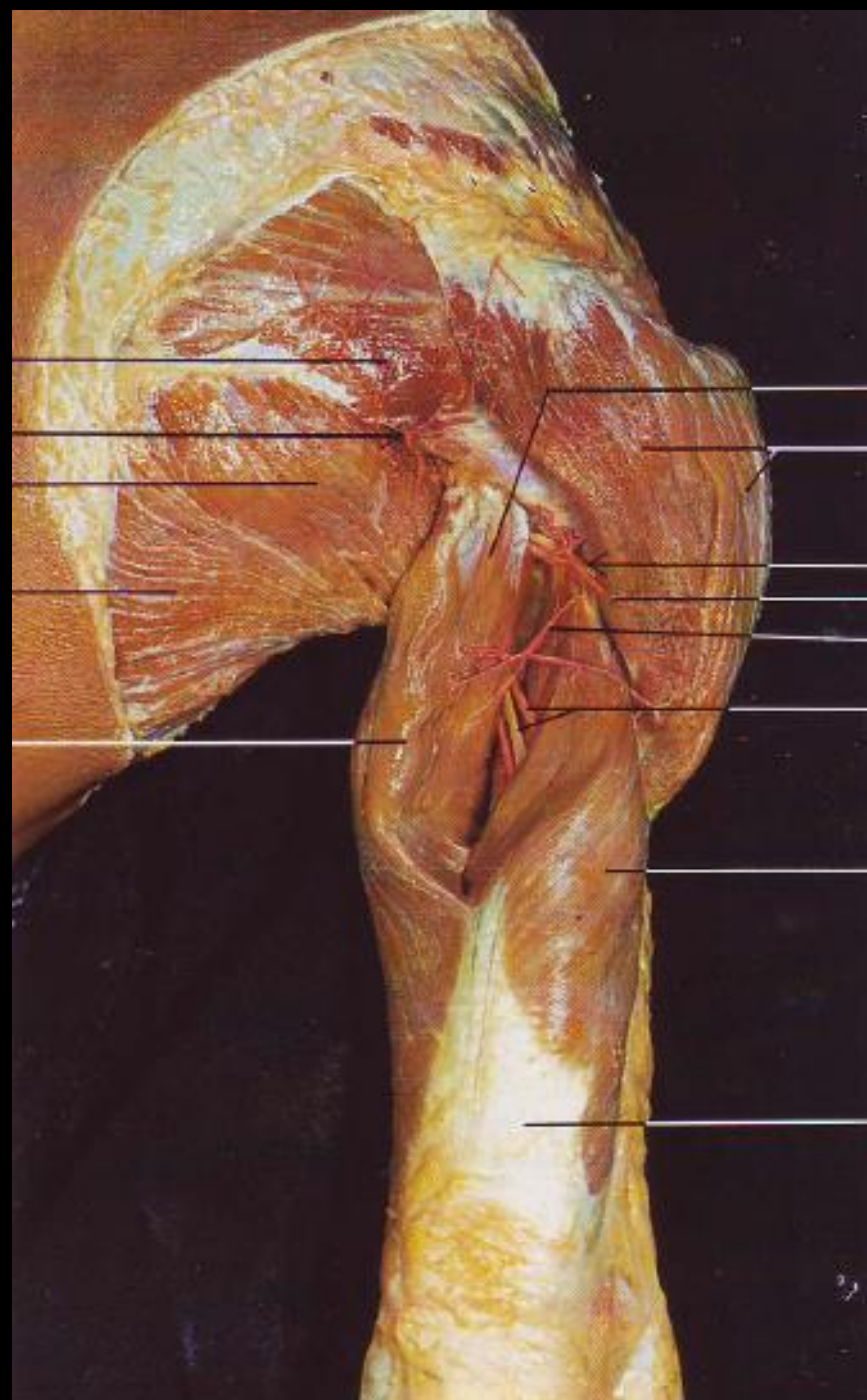
- z fasciculus posterior

1. Foramen humerotricipitale
- Společně s vasa circumflexa humeri posteriora



Nervus axillaris

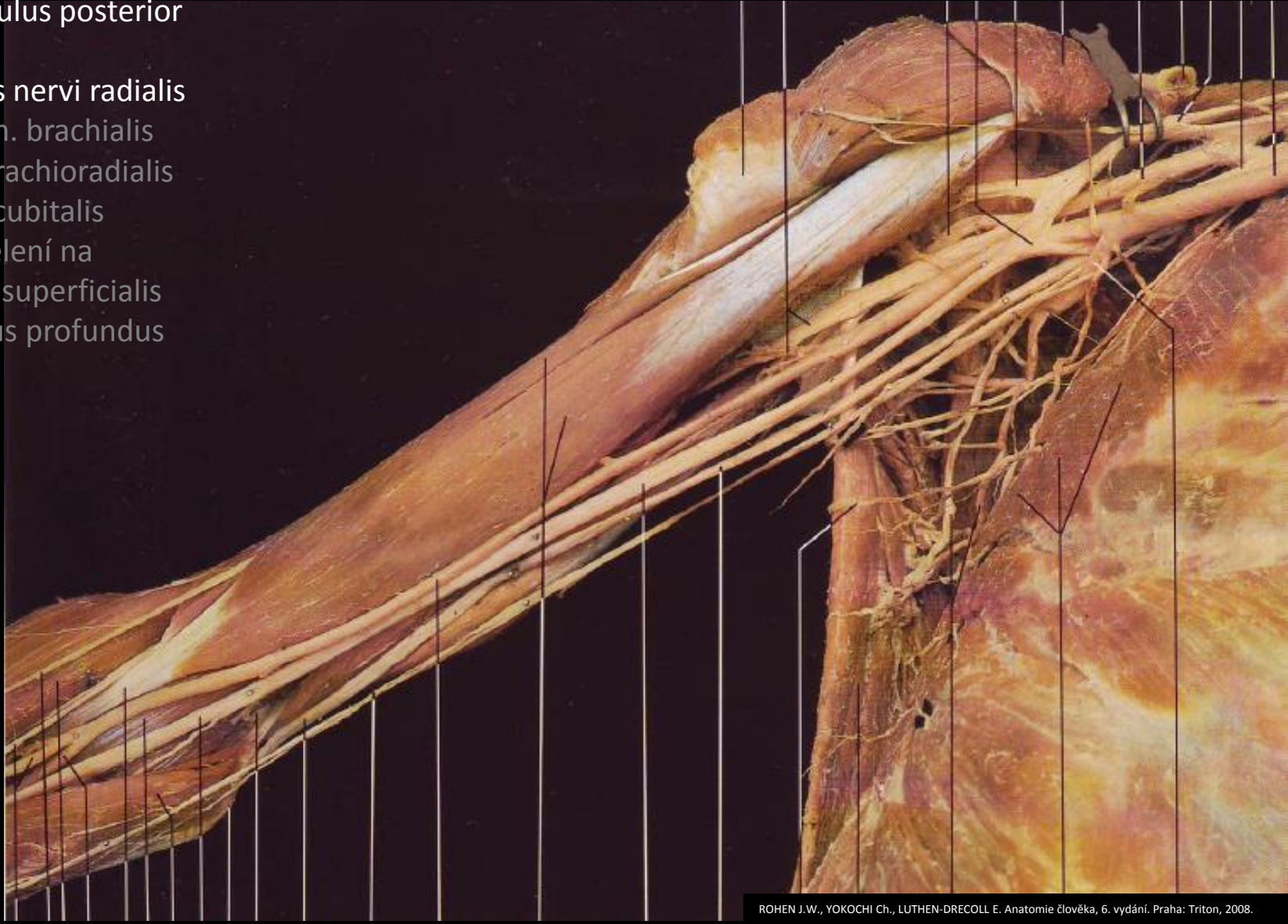
- z fasciculus posterior
- 1. Foramen humerotricipitale
 - Společně s vasa circumflexa humeri posteriora



Nervus radialis

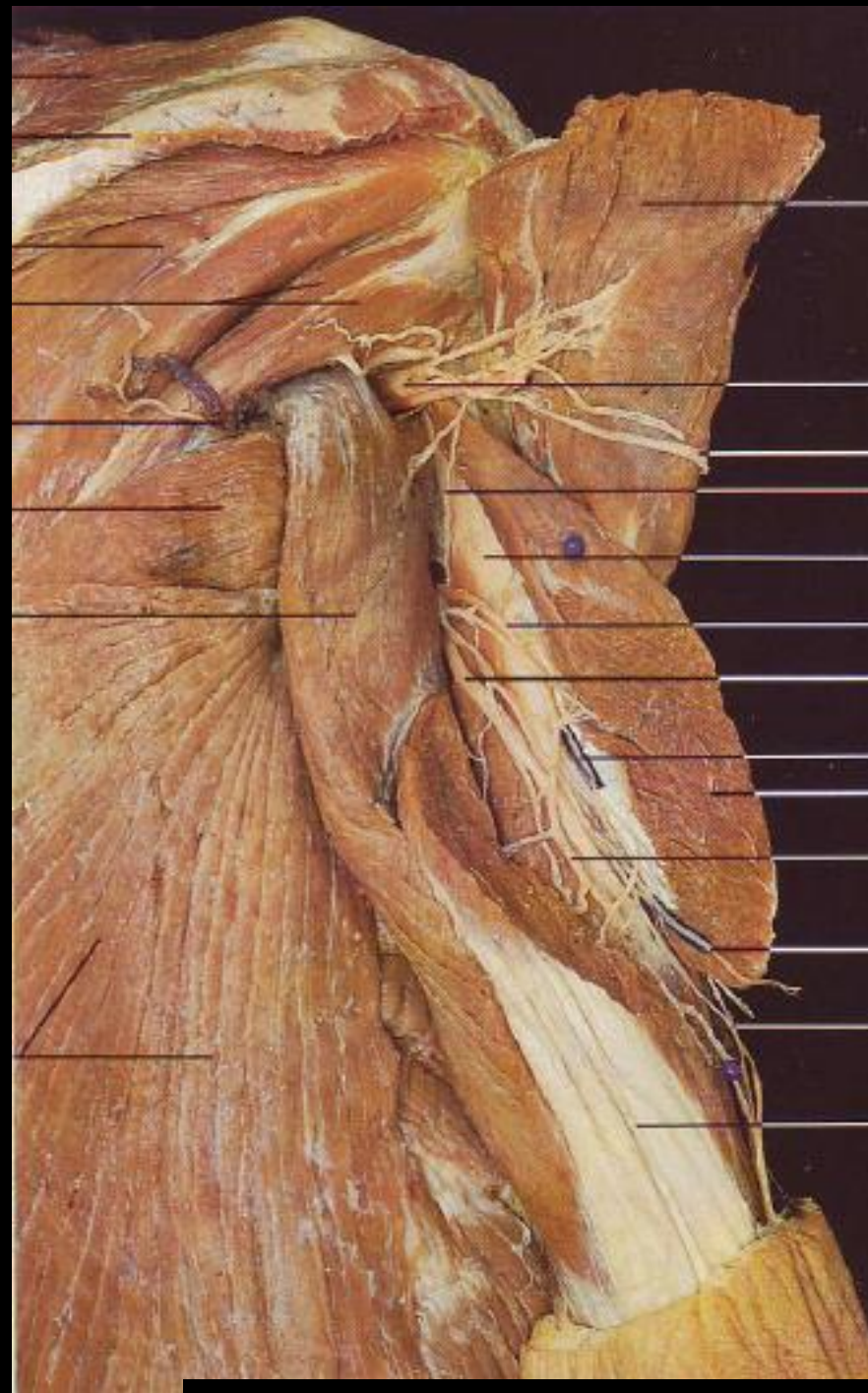
- z fasciculus posterior

1. Canalis nervi radialis
2. Mezi m. brachialis a m. brachioradialis
3. Fossa cubitalis
- rozdělení na
ramus superficialis
a ramus profundus



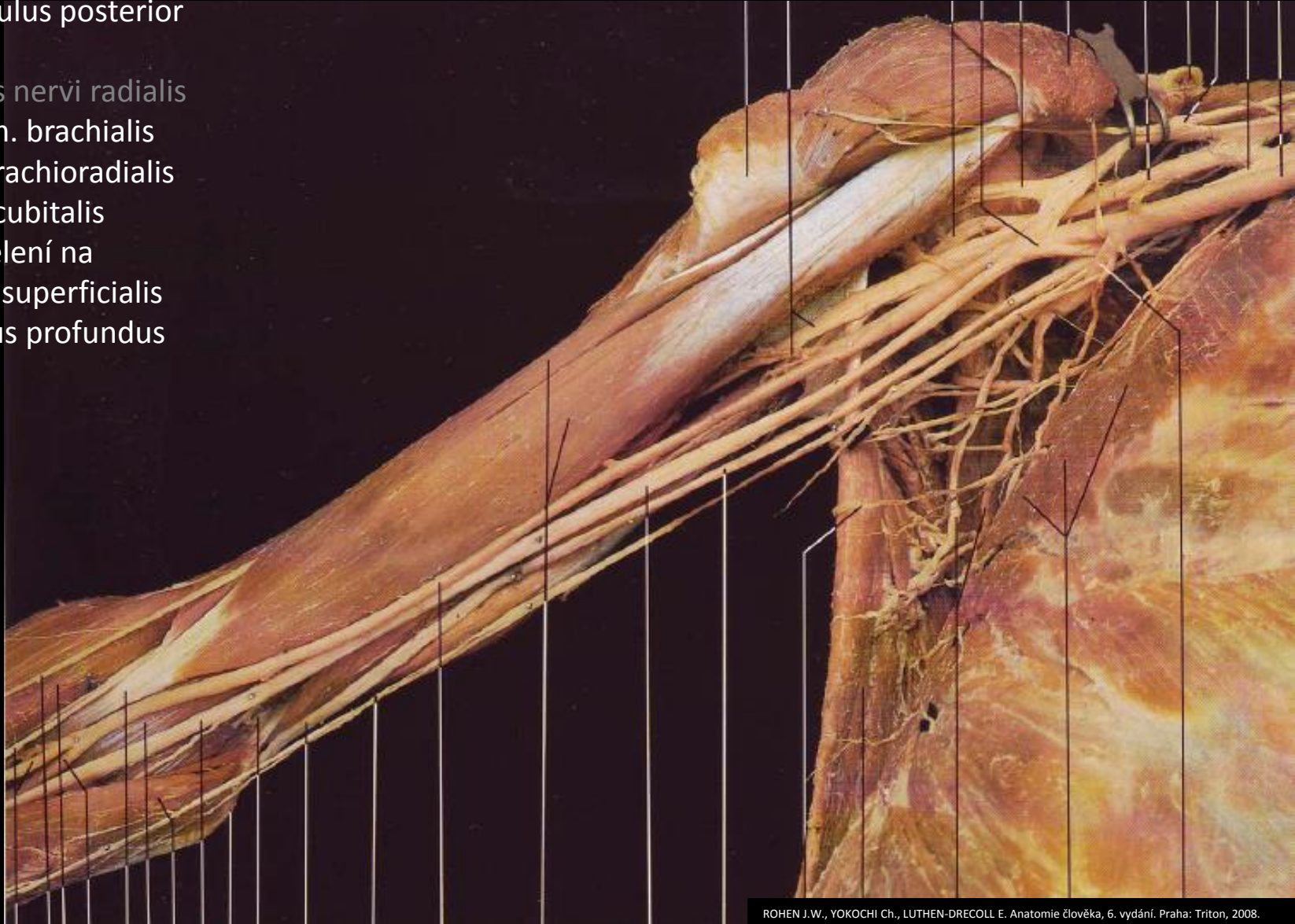
Nervus radialis

- z fasciculus posterior
- 1. Canalis nervi radialis
- 2. Mezi m. brachialis a m. brachioradialis
- 3. Fossa cubitalis
 - rozdělení na ramus superficialis a ramus profundus



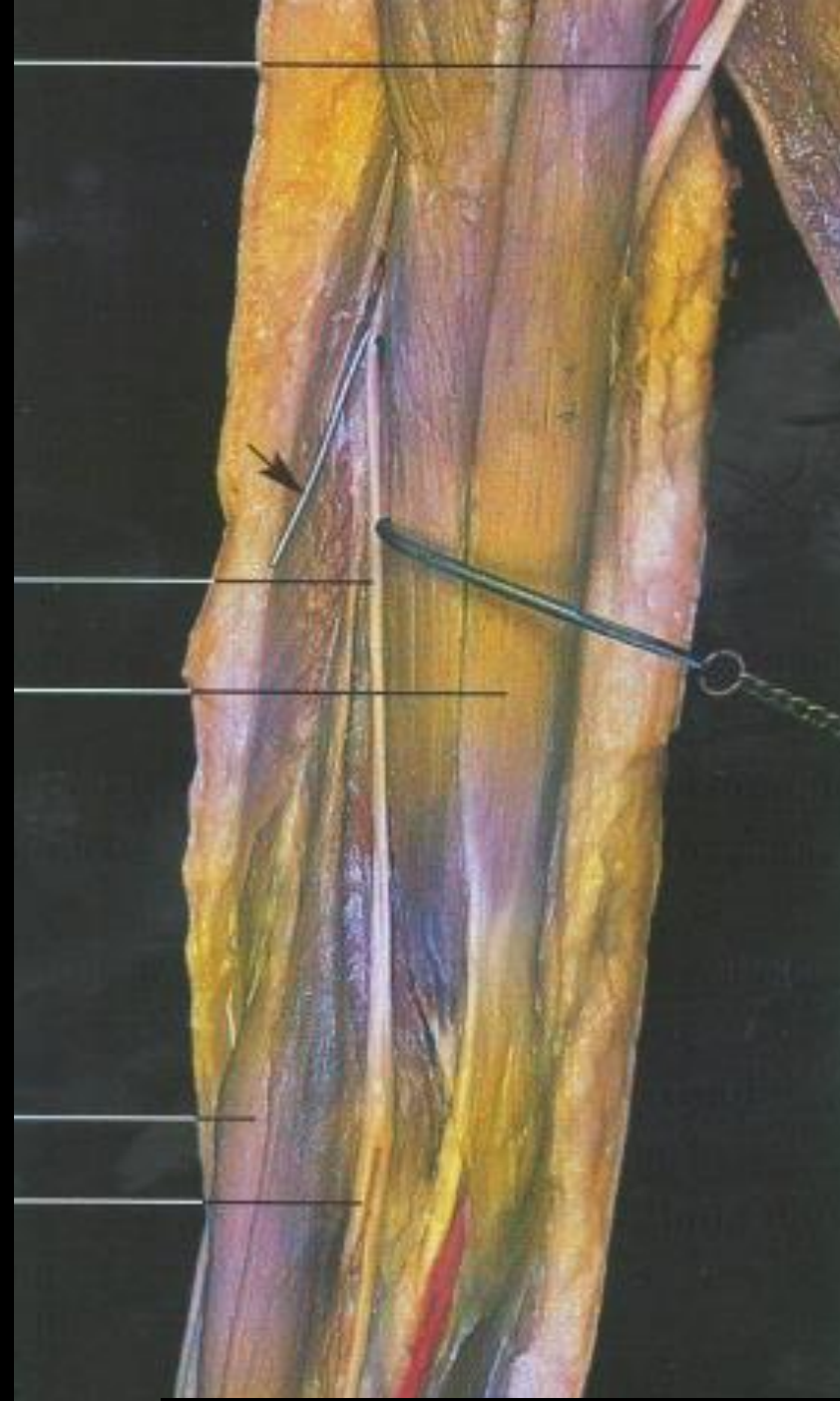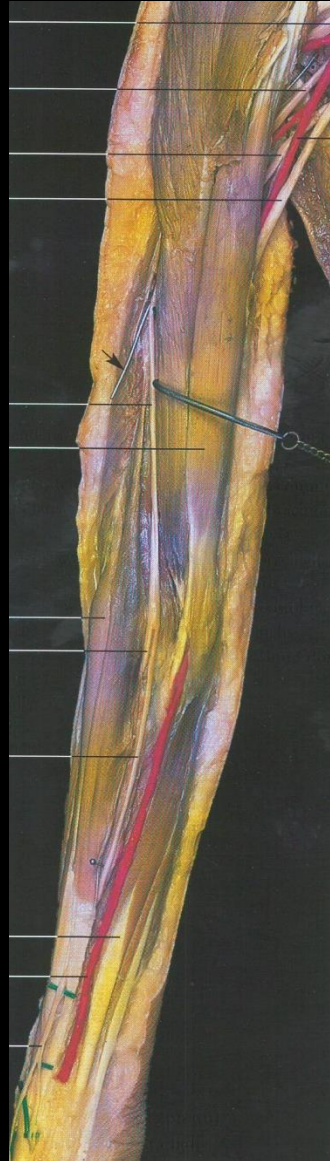
Nervus radialis

- z fasciculus posterior
- 1. Canalis nervi radialis
- 2. Mezi m. brachialis a m. brachioradialis
- 3. Fossa cubitalis
 - rozdělení na ramus superficialis a ramus profundus



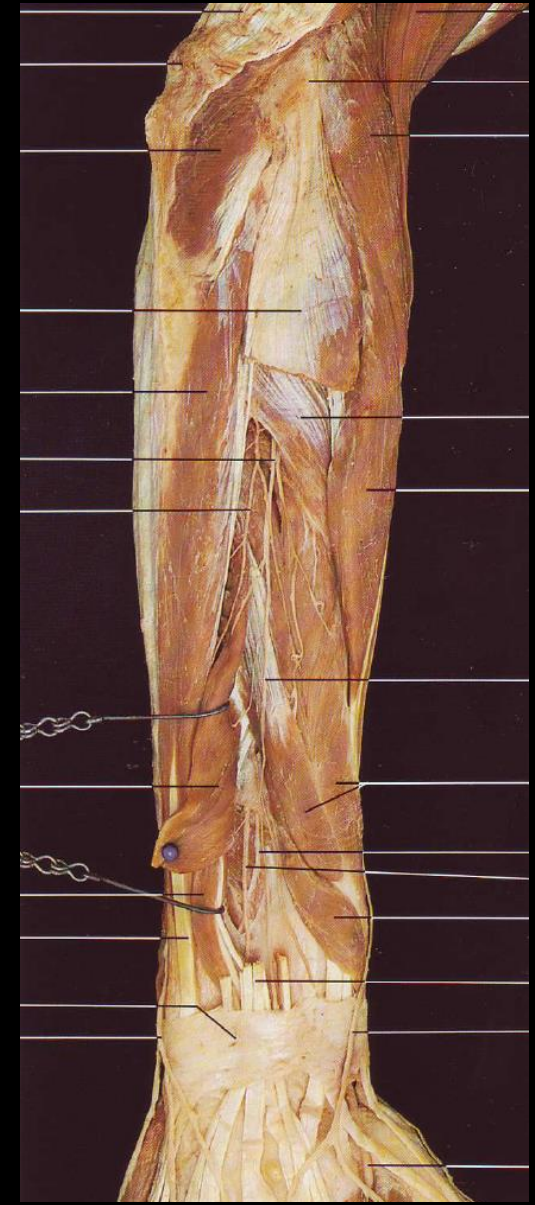
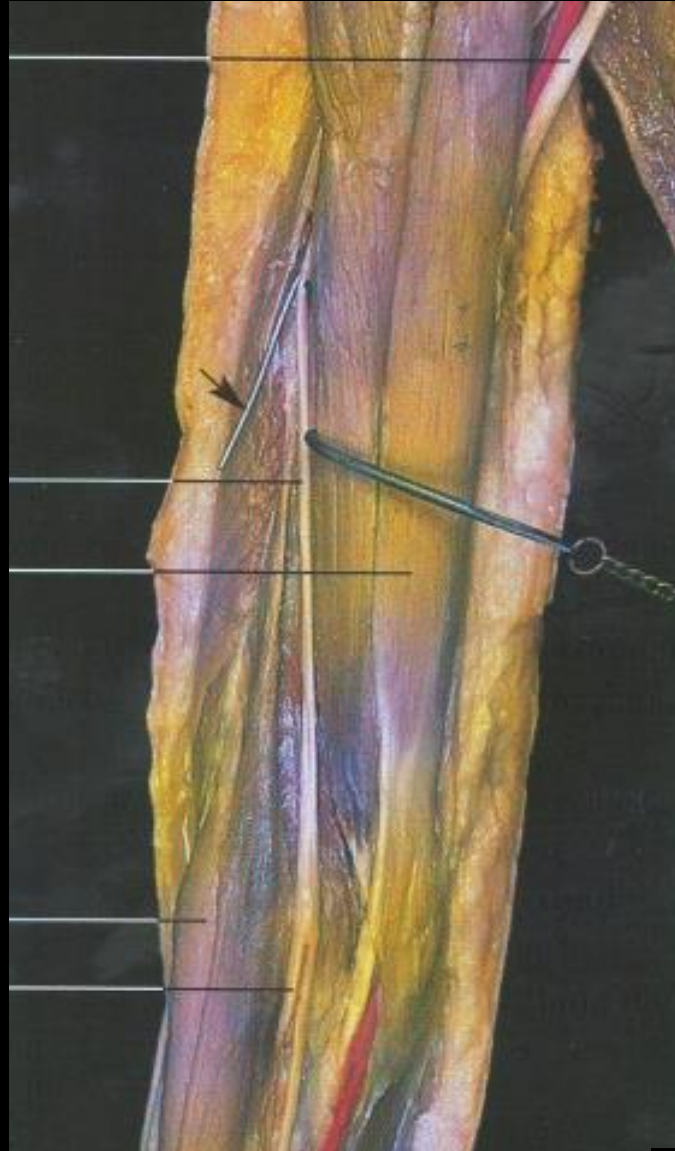
Nervus radialis

- z fasciculus posterior
- 1. Canalis nervi radialis
- 2. Mezi m. brachialis a m. brachioradialis
- 3. Fossa cubitalis
 - rozdělení na ramus superficialis a ramus profundus



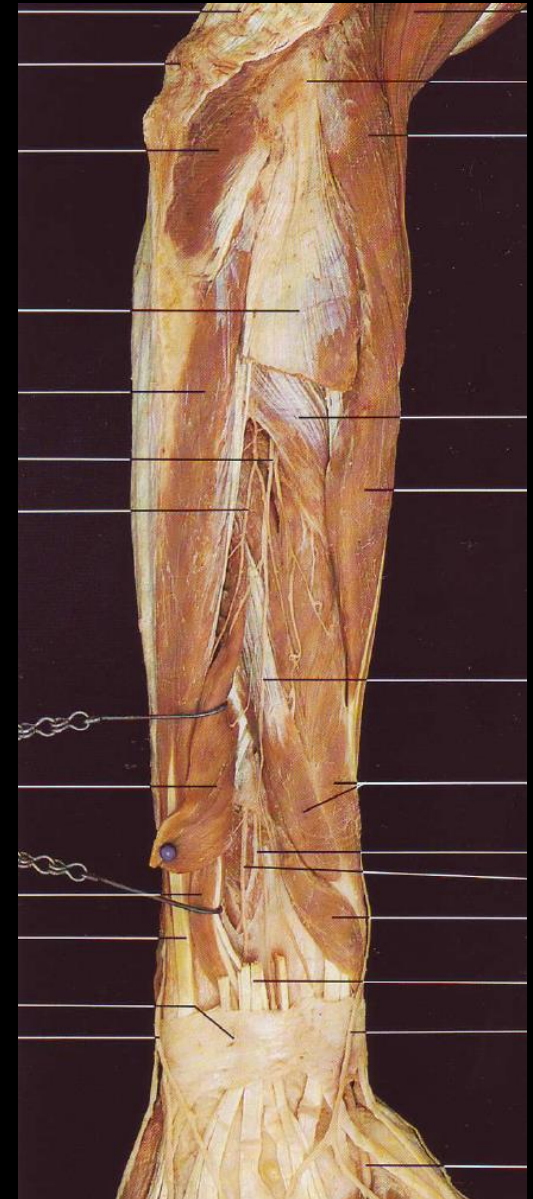
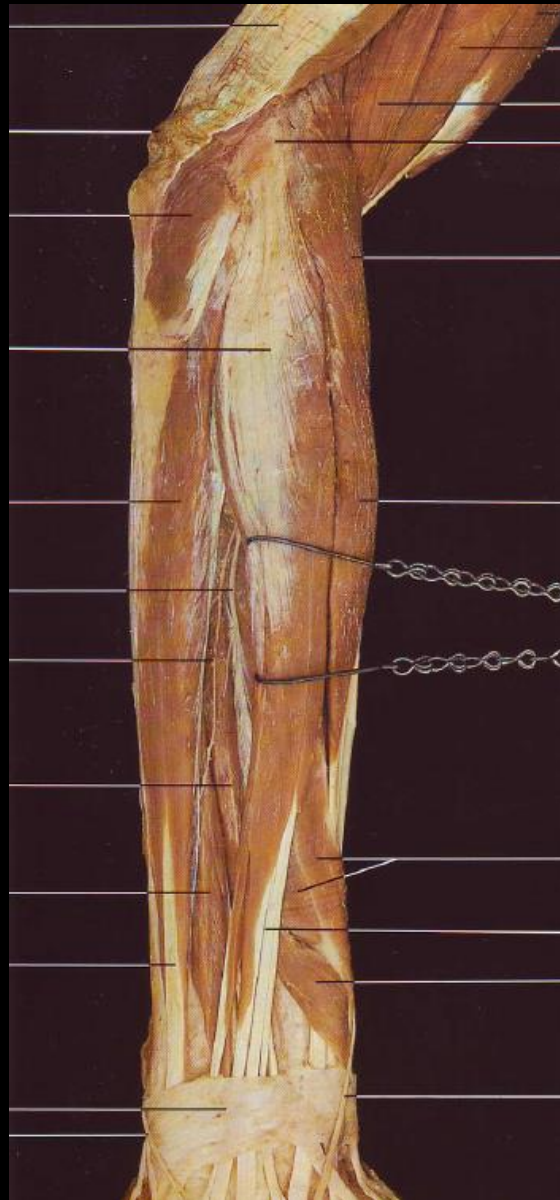
Nervus radialis – ramus profundus

- z fasciculus posterior
- 1. Canalis nervi radialis
- 2. Mezi m. brachialis a m. brachioradialis
- 3. Fossa cubitalis
- 4. Canalis supinatorius
- 5. Mezi svaly dorzální skupiny předloktí (= n. interosseus posterior)



Nervus radialis – ramus profundus

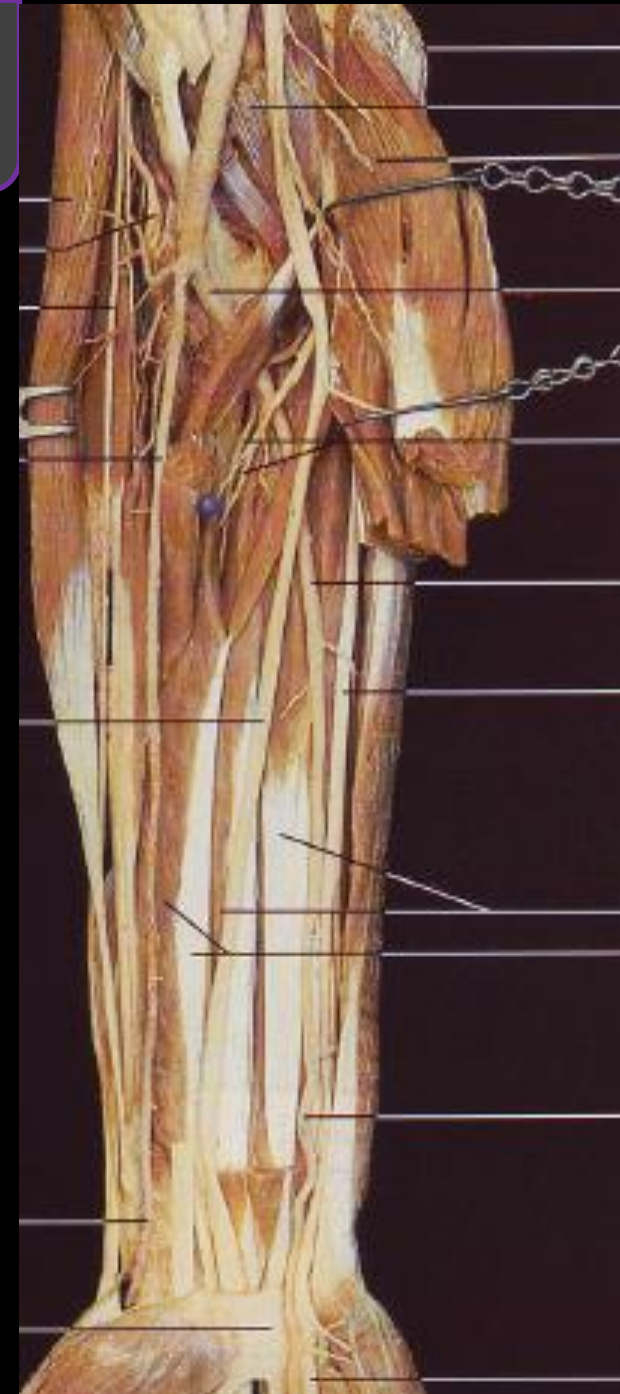
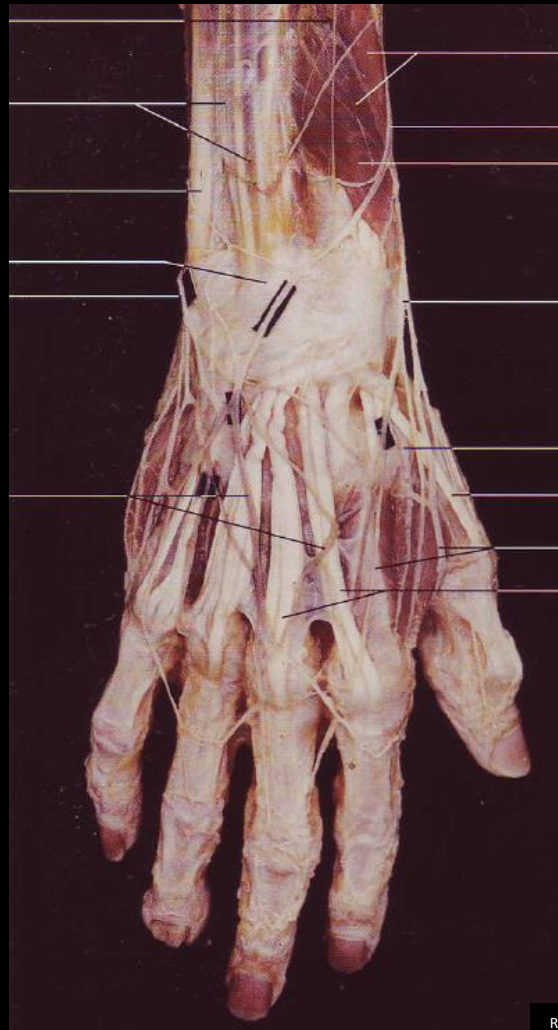
- z fasciculus posterior
- 1. Canalis nervi radialis
- 2. Mezi m. brachialis a m. brachioradialis
- 3. Fossa cubitalis
- 4. Canalis supinatorius
- 5. Mezi svaly dorzální skupiny předloktí (= n. interosseus posterior)



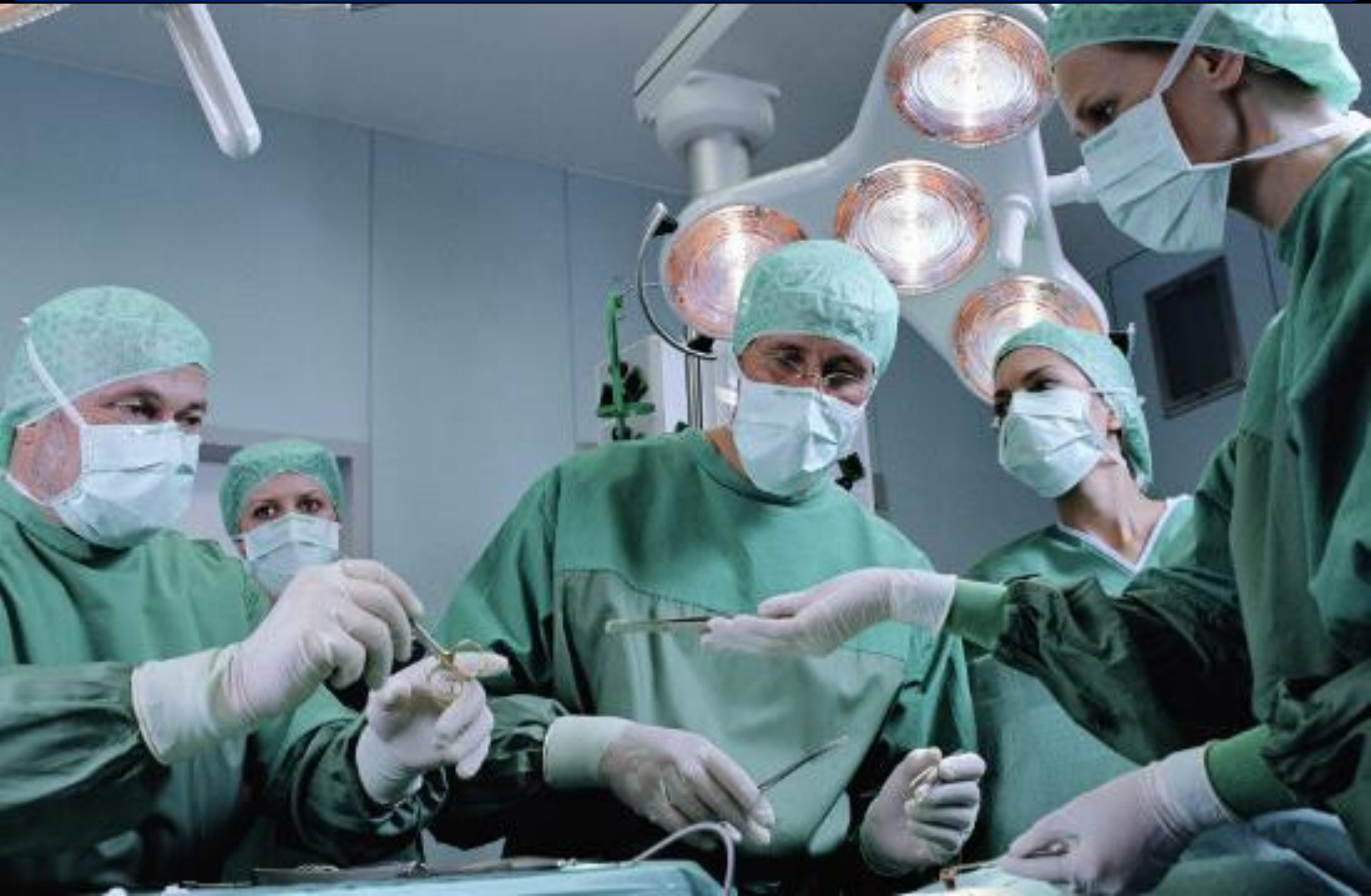N. radialis – ramus superficialis

- z fasciculus posterior

1. Canalis nervi radialis
2. Mezi m. brachialis
a m. brachioradialis
3. Fossa cubitalis
4. Mezi brachioradialis
a m. flexor carpi radialis
5. Foveola radialis



Topografická anatomie je základ



Cévy dolní končetiny

Tepny:

Arcus aortae

Aorta thoracica

Aorta abdominalis

Arteria iliaca communis

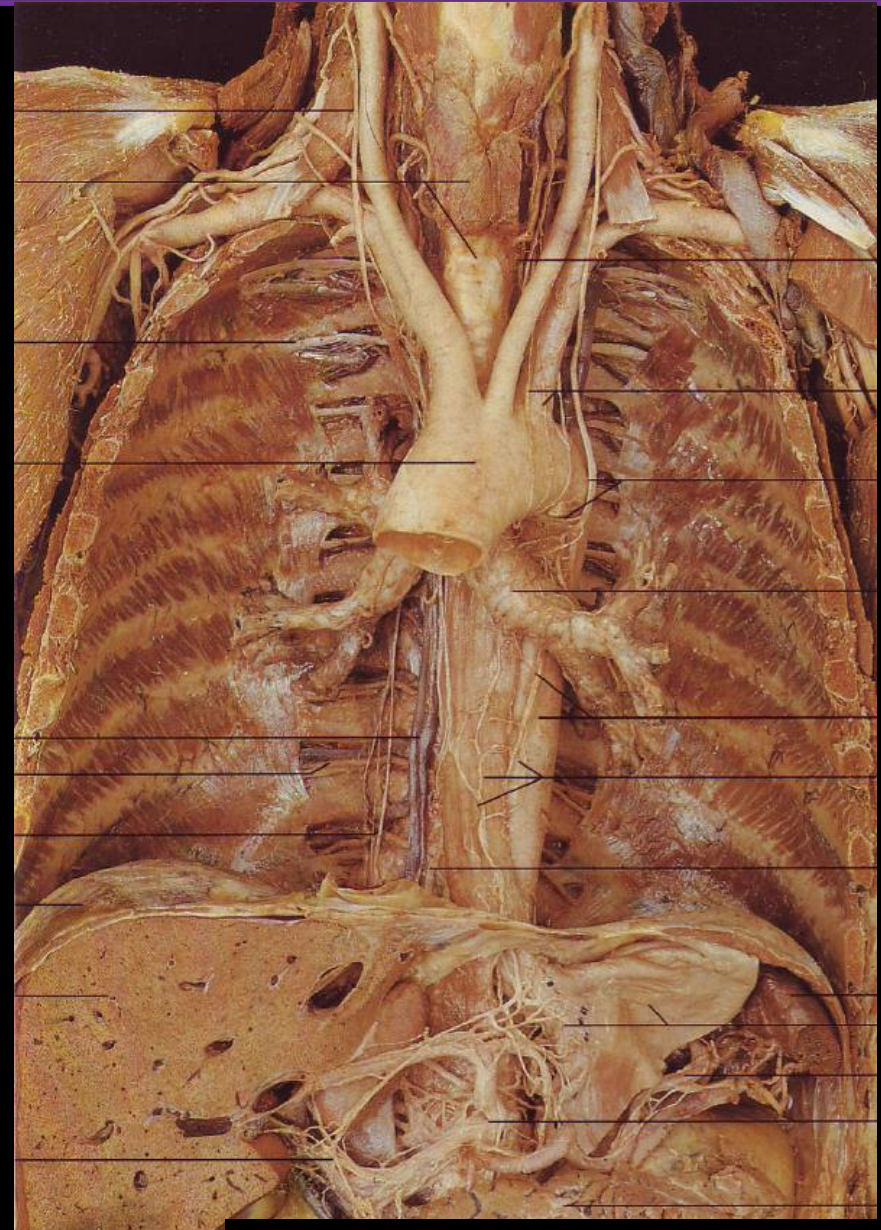
1. Arteria iliaca externa

2. Arteria femoralis

3. Arteria poplitea

4. Arteria tibialis posterior
– a. dorsalis pedis

5. Arteria tibialis anterior
– a. plantaris medialis et lateralis



Cévy dolní končetiny

Tepny:

Arcus aortae

Aorta thoracica

Aorta abdominalis

Arteria iliaca communis

1. Arteria iliaca externa

2. Arteria femoralis

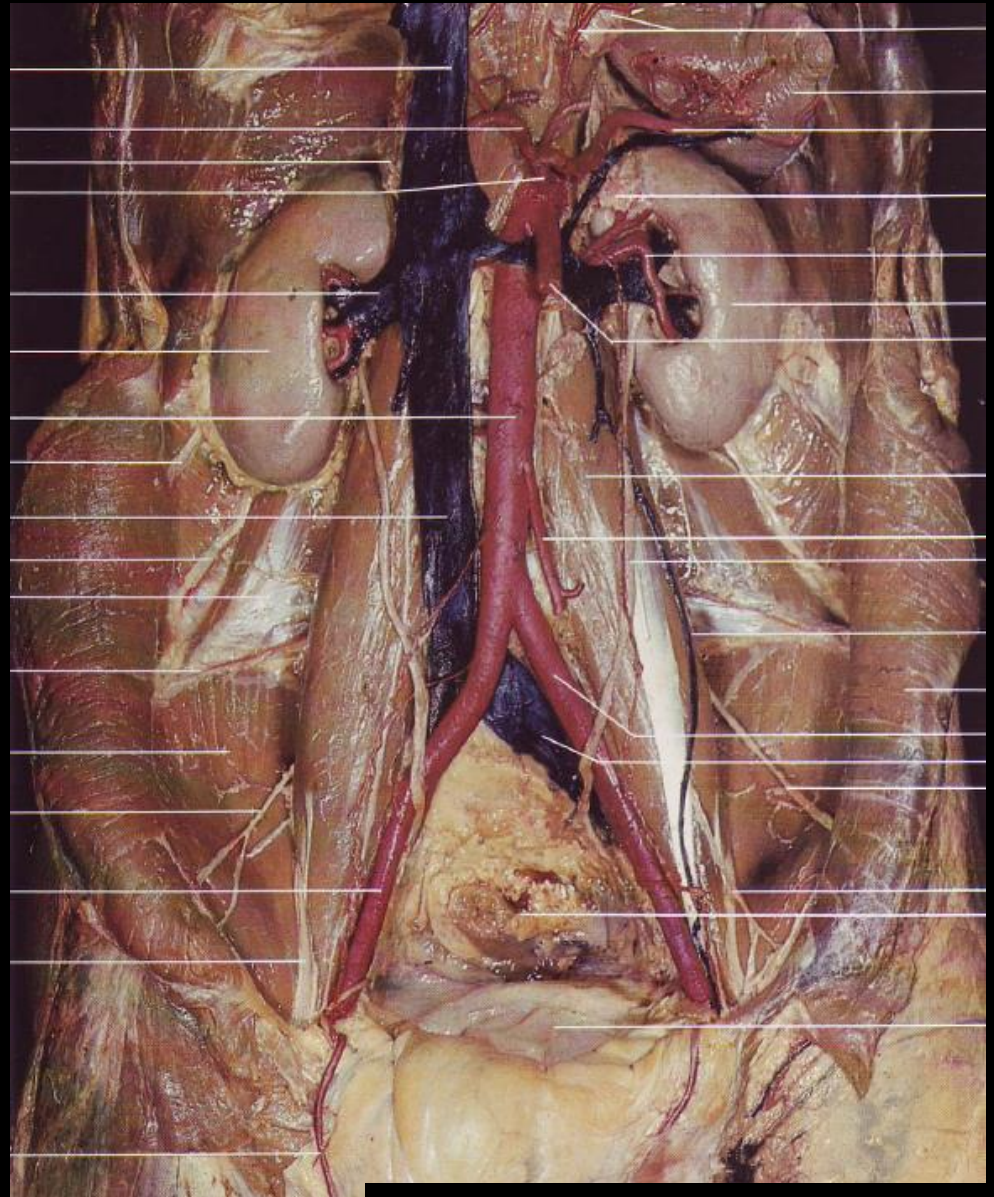
3. Arteria poplitea

4. Arteria tibialis posterior

– a. dorsalis pedis

5. Arteria tibialis anterior

– a. plantaris medialis et lateralis



Cévy dolní končetiny

Tepny:

Arcus aortae

Aorta thoracica

Aorta abdominalis

Arteria iliaca communis

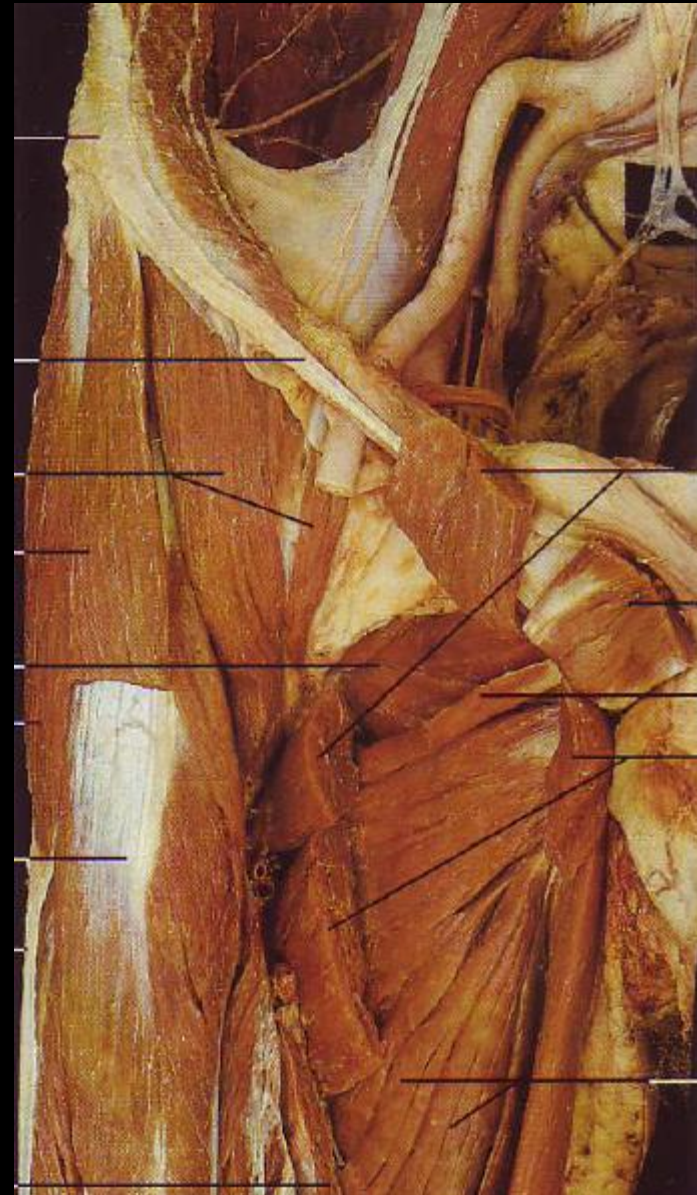1. Arteria iliaca externa

2. Arteria femoralis

3. Arteria poplitea

4. Arteria tibialis posterior
– a. dorsalis pedis

5. Arteria tibialis anterior
– a. plantaris medialis et lateralis



Arteria iliaca externa

- Ventrální větev arteria iliaca communis
- Nachází se ve velké pánvi

Průběh:

1. Směřuje k lacuna vasorum

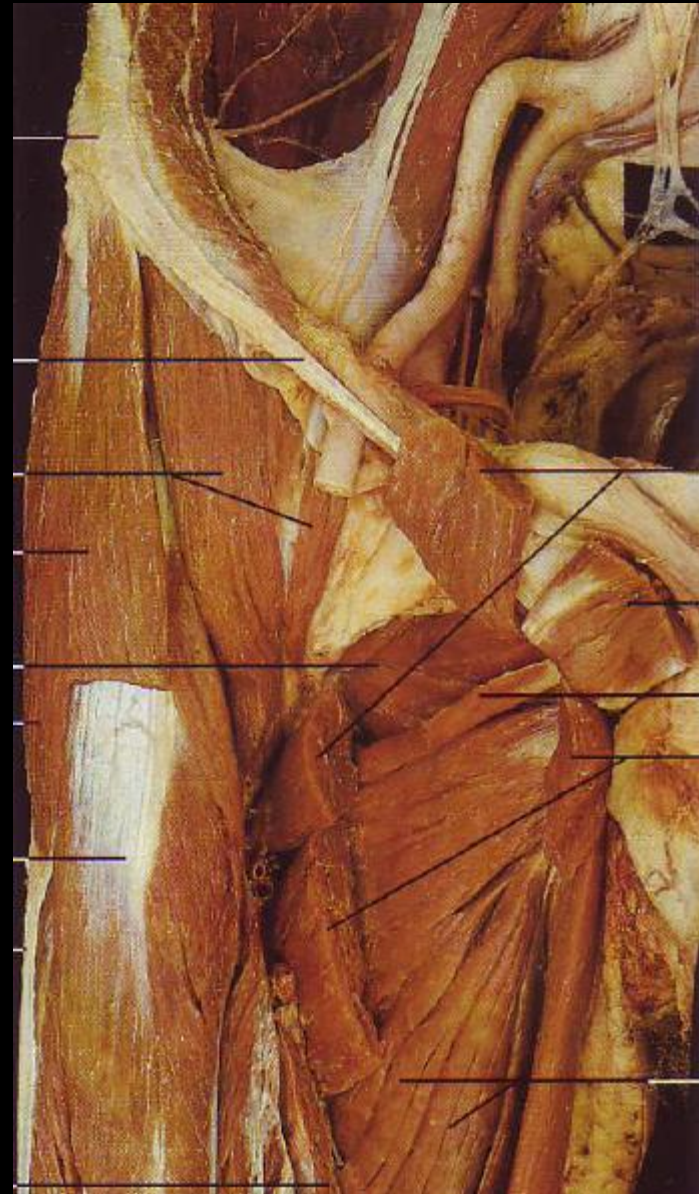Dobře patrné větve:

Arteria epigastrica inferior

- stoupá mezi fascia transversalis a ligamentum interfoveolare

Arteria circumflexa ilium profunda

- sěží podél vnějšího okraje velké pánve



Arteria femoralis

- Pokračování arteria iliaca externa
- Nachází se na ventromediální straně stehna

Průběh:

1. Z lacuna vasorum
2. V trigonum femorale a ve fossa iliopectinea
3. Do canalis adductorius
4. Do hiatus adductorius

Dobře patrné větve:

Arteria profunda femoris

- mezi m. adductor longus
a m. adductor magnus

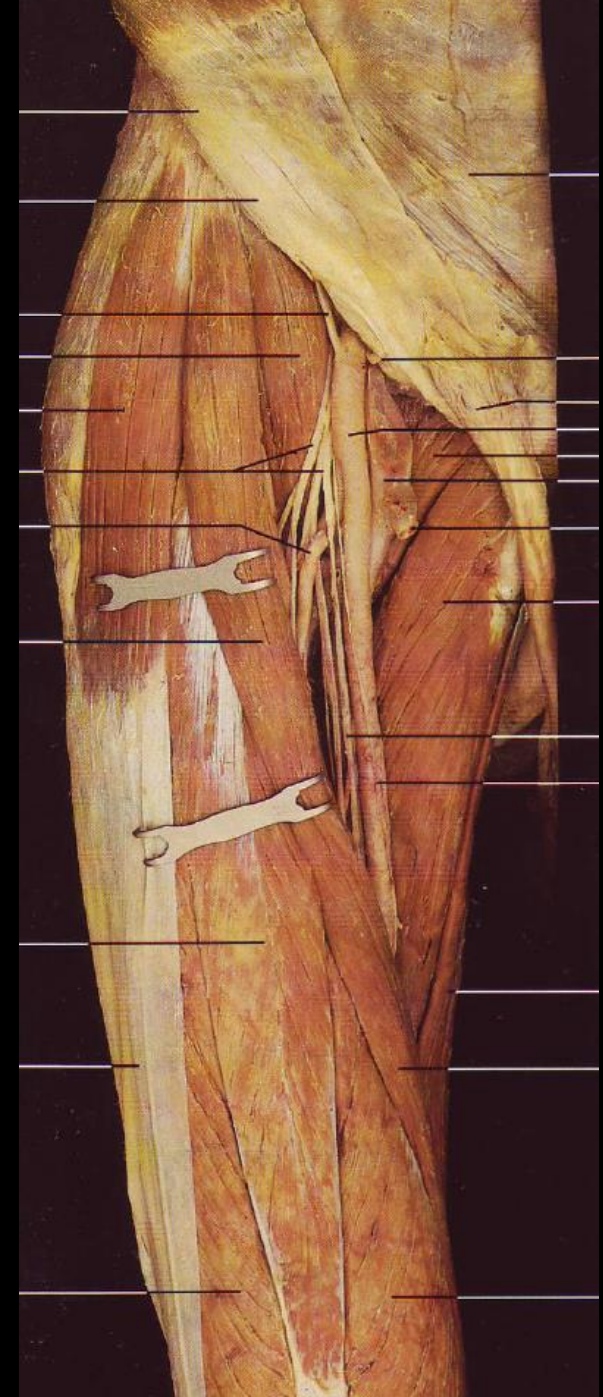
Další větve

Arteria circumflexa ilium superficialis

Arteria epigastrica superficialis

Arteria pudenda externa profunda et superficialis

Arteria genus descendens



Arteria femoralis

- Pokračování arteria iliaca externa
- Nachází se na ventromediální straně stehna

Průběh:

1. Z lacuna vasorum
2. V trigonum femorale a ve fossa iliopectinea
3. Do canalis adductorius (Hunterův kanál)
4. Do hiatus adductorius

Dobře patrné větve:

Arteria profunda femoris

- mezi m. adductor longus
a m. adductor magnus

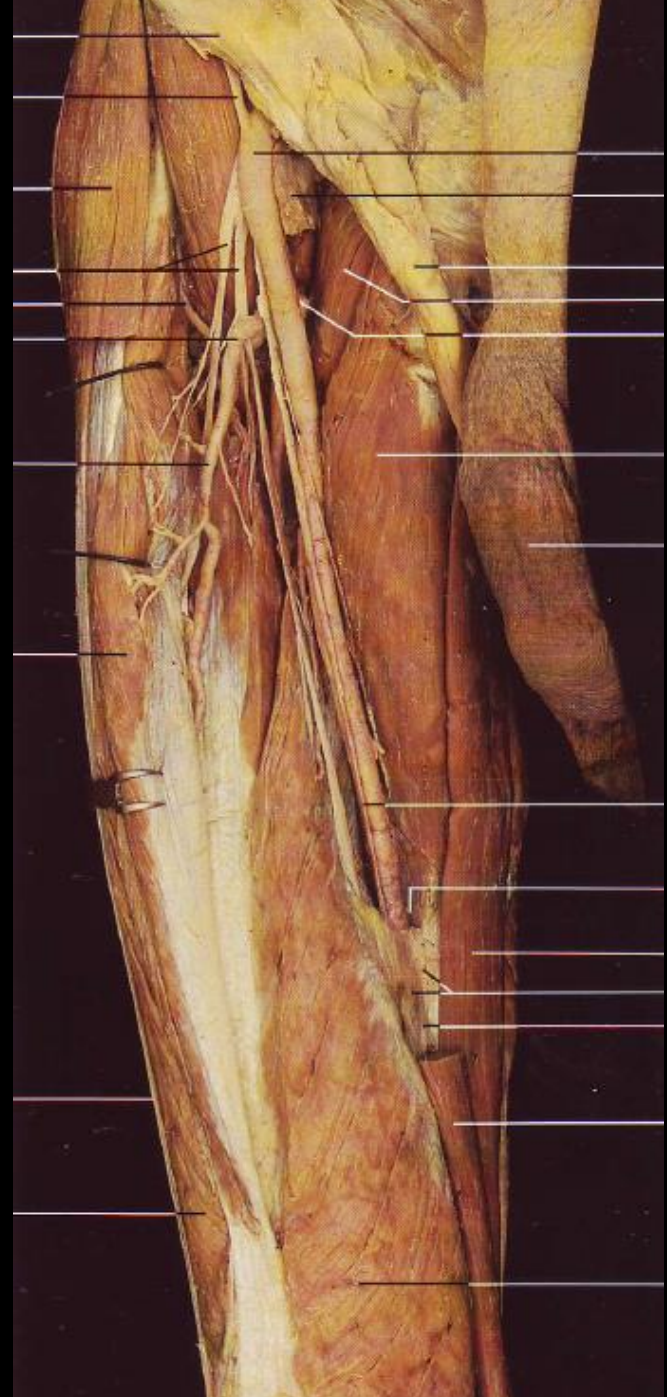
Další větve

Arteria circumflexa ilium superficialis

Arteria epigastrica superficialis

Arteria pudenda externa profunda et superficialis

Arteria genus descendens

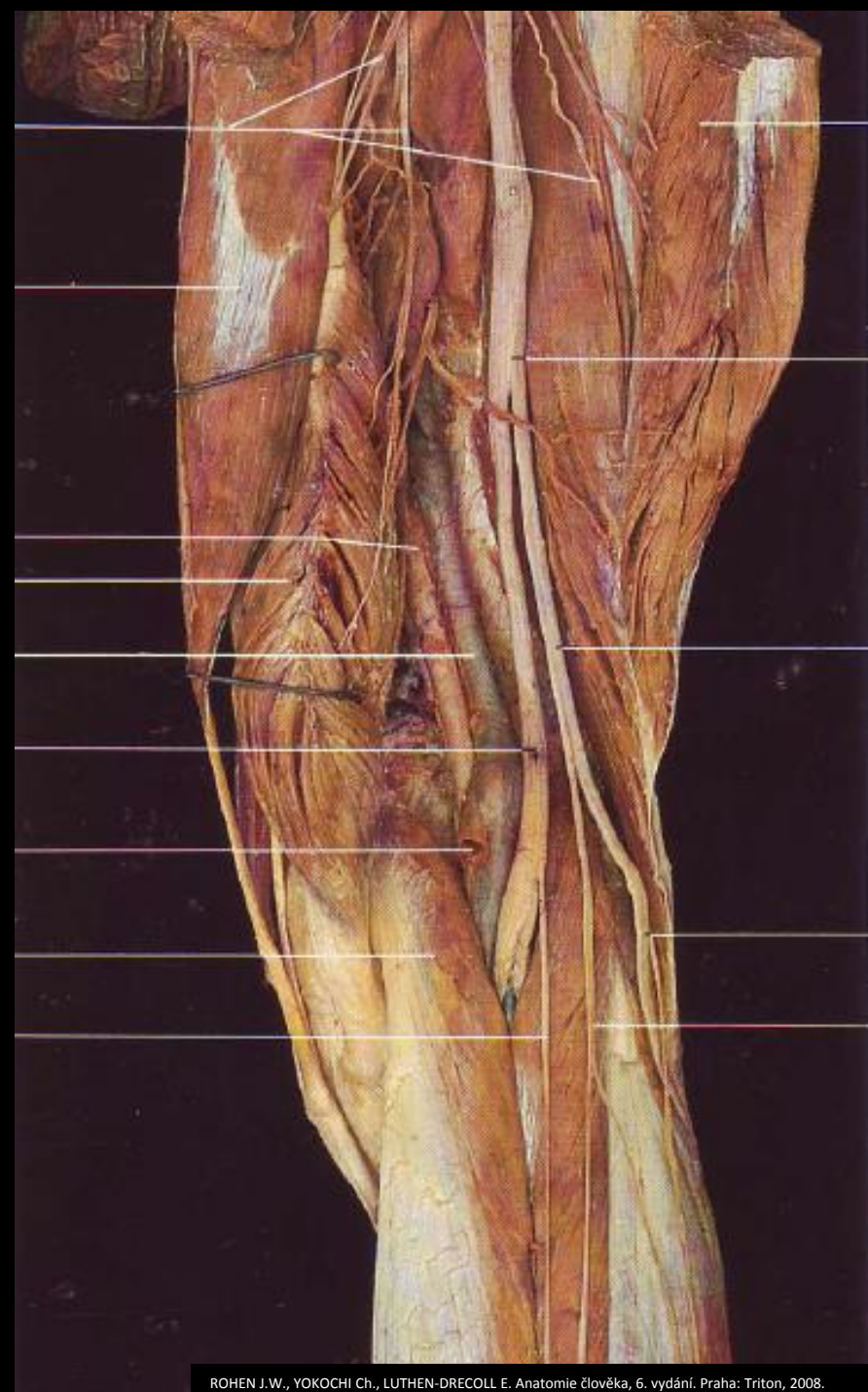


Arteria poplitea

- Pokračování arteria femoralis
- Nachází se v zákolenní jámě

Průběh:

1. Z hiatus adductorius
2. Mediálně pod
v. poplitea a n. tibialis
3. Po dolní okraj m. popliteus

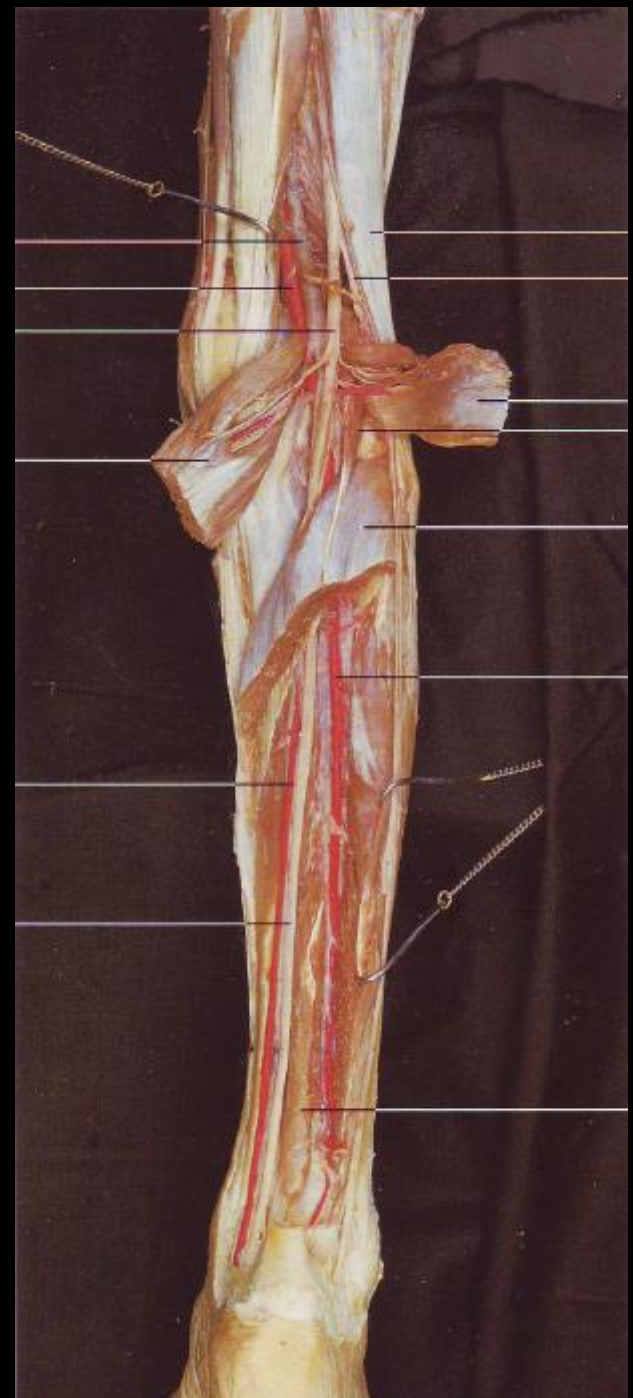


Arteria poplitea

- Pokračování arteria femoralis
- Nachází se v zákolenní jámě

Průběh:

1. Z hiatus adductorius
2. Mediálně pod
v. poplitea a n. tibialis
3. Po dolní okraj m. popliteus



Arteria tibialis anterior

- Ventrální pokračování arteria poplitea
- Nachází se v předním oddíle bérce
- Běží s n. fibularis profundus

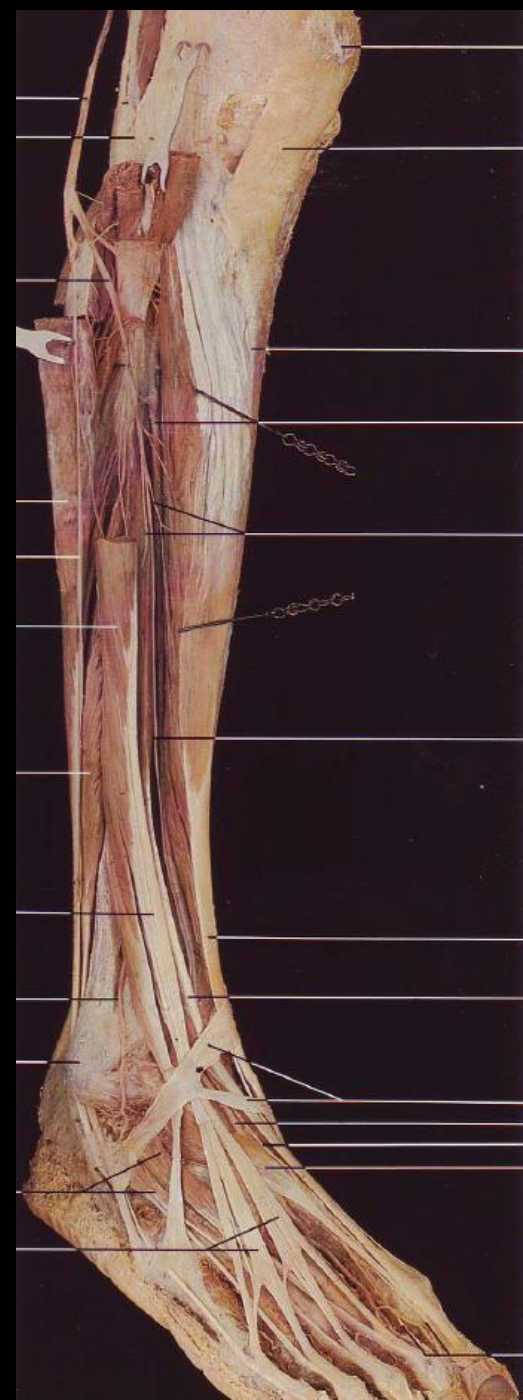
Průběh:

1. Skrz membrana interossea cruris
2. Mezi m. tibialis anterior a m. extensor hallucis longus

Dobře patrné větve:

Arteria dorsalis pedis

- pokračování na hřbetu nohy
- mezi m. extensor hallucis longus a m. extensor digitorum longus

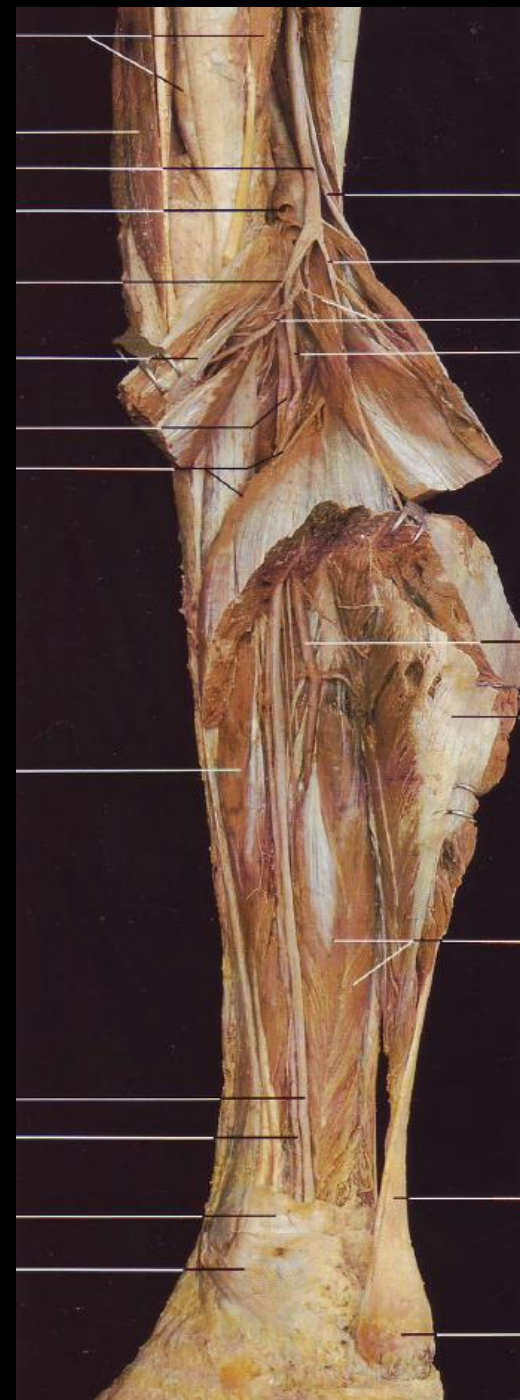

Arteria tibialis posterior

- Dorzální pokračování arteria poplitea
- Nachází se v zadním oddíle bérce
- Běží s n. tibialis

Průběh:

1. Pod arcus tendineus musculi solei
2. Skrz canalis malleolaris



Arteria tibialis posterior

- Dorzální pokračování arteria poplitea
- Nachází se v zadním oddíle bérce
- Běží s n. tibialis

Průběh:

1. Pod arcus tendineus musculi solei
2. Skrz canalis malleolaris (zde se větví)

Dobře patrné větve:

Arteria fibularis

- v canalis musculofibularis (Hyrtlův kanál)



Arteria tibialis posterior

- Dorzální pokračování arteria poplitea
- Nachází se v zadním oddíle bérce
- Běží s n. tibialis

Průběh:

1. Pod arcus tendineus musculi solei
2. Skrz canalis malleolaris (zde se větví)

Dobře patrné větve:

Arteria fibularis

- v canalis musculofibularis (Hyrtlův kanál)

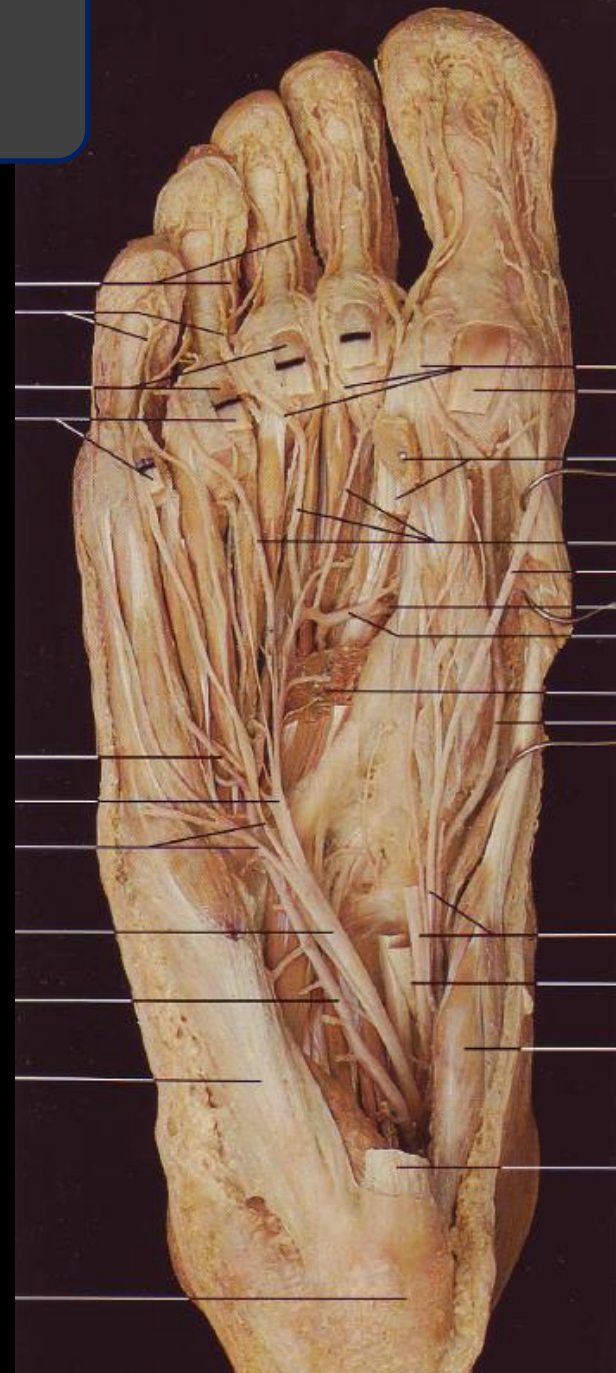Arteria plantaris medialis

- Pokračování na mediální straně chodidla

Arteria plantaris lateralis

- pokračování na laterální straně chodidla

Obě spojením vytvářejí **arcus plantaris**



Žíly dolní končetiny

Hluboké žíly:

- sledují průběh tepen a jsou zdvojené pod zákolení

Venae tibiales anteriores

Venae tibiales posteriores

Venae fibulares

Vena poplitea

Vena femoralis

Vena femoralis profunda

Vena femoralis comunis

Povrchové žíly:

Vena saphena magna

- po mediální straně bérce a stehna

- s n. saphenus (na bérce)

Vena saphena parva

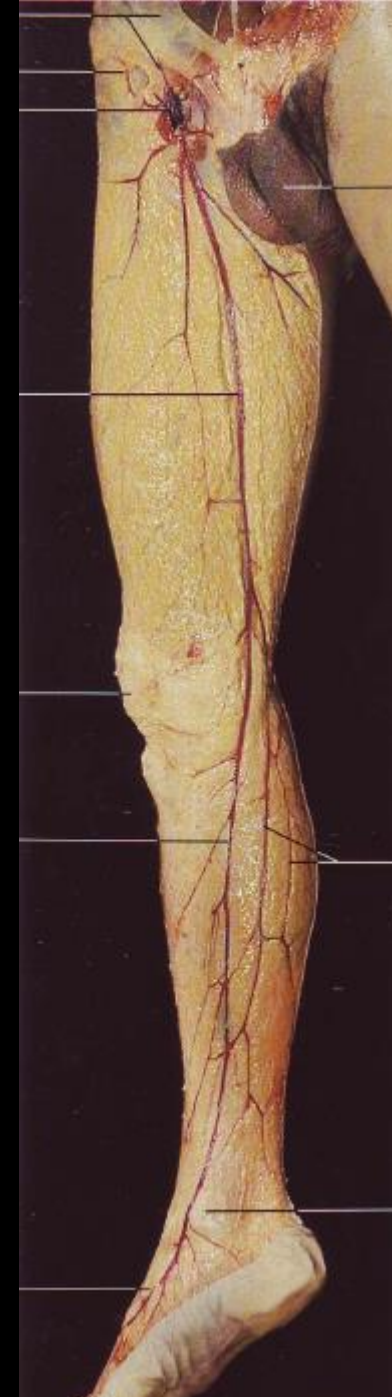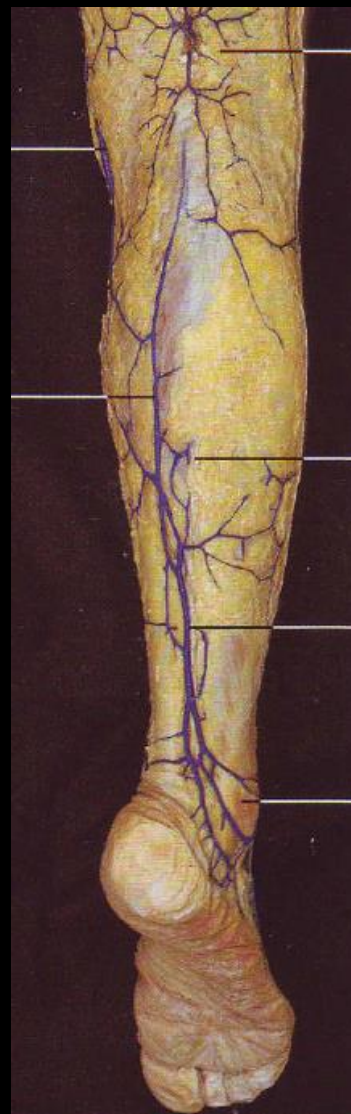
- po zadní straně lýtka

- s n. suralis

Extensio cranialis venae saphenae parvae

- po zadní straně stehna

- s n. cutaneus femoris posterior



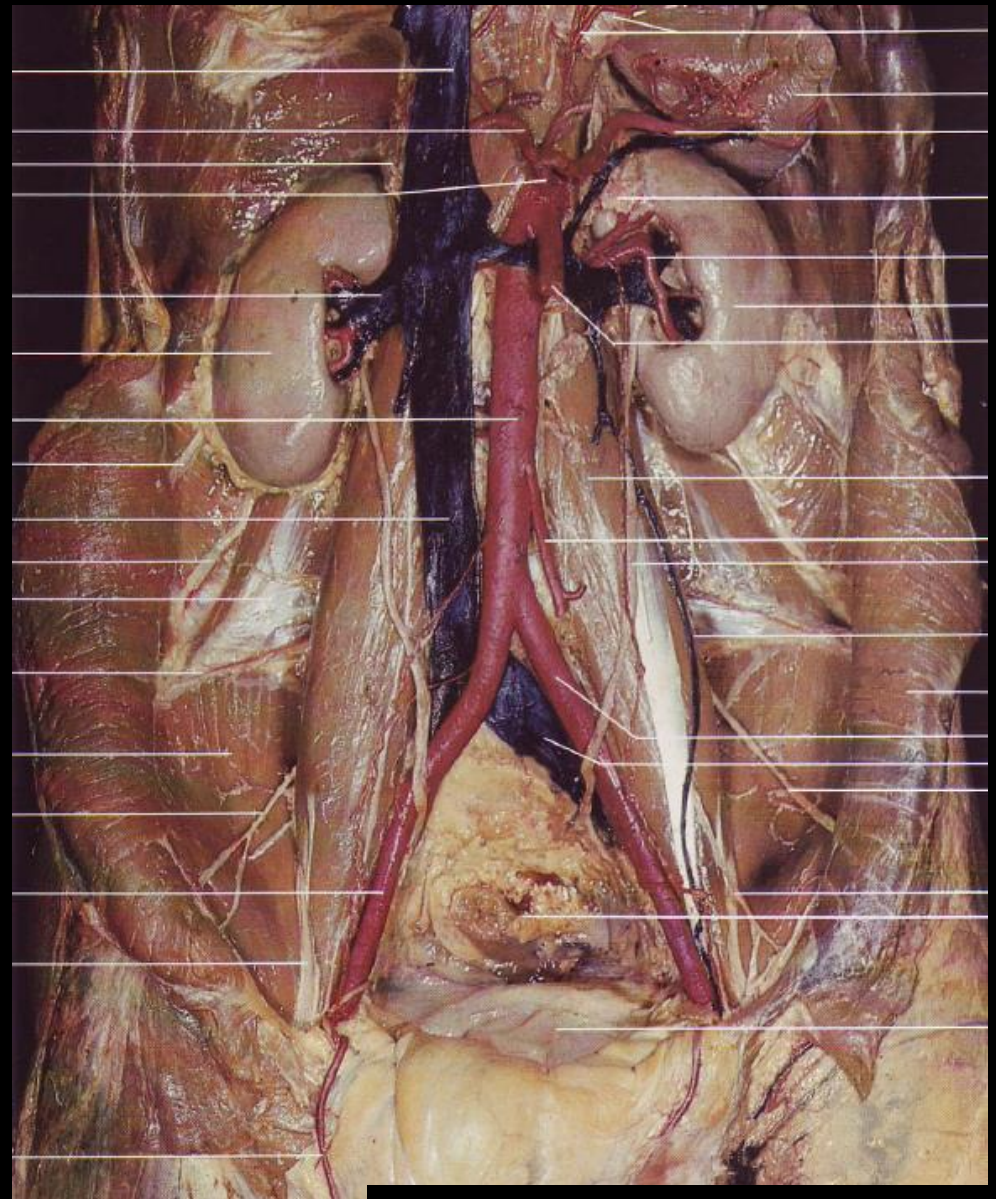
Nervy dolní končetiny

Plexus lumbalis:

Nervus femoralis
Nervus obturatorius

Plexus sacralis:

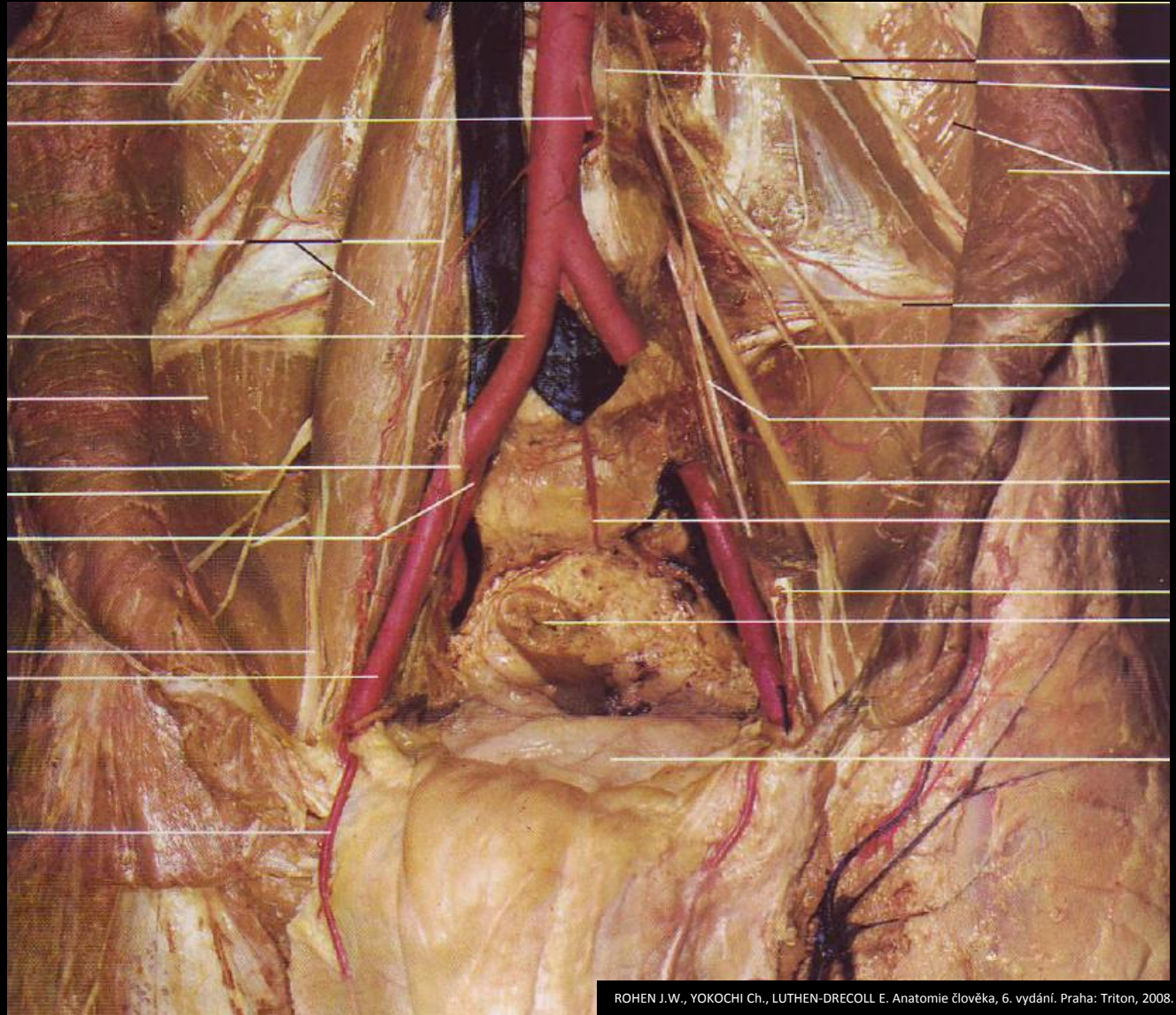
Nervus ischiadicus
Nervus gluteus superior
Nervus gluteus inferior



Nervus femoralis

- Odstupuje laterálně od m. psoas major

1. Lacuna musculorum



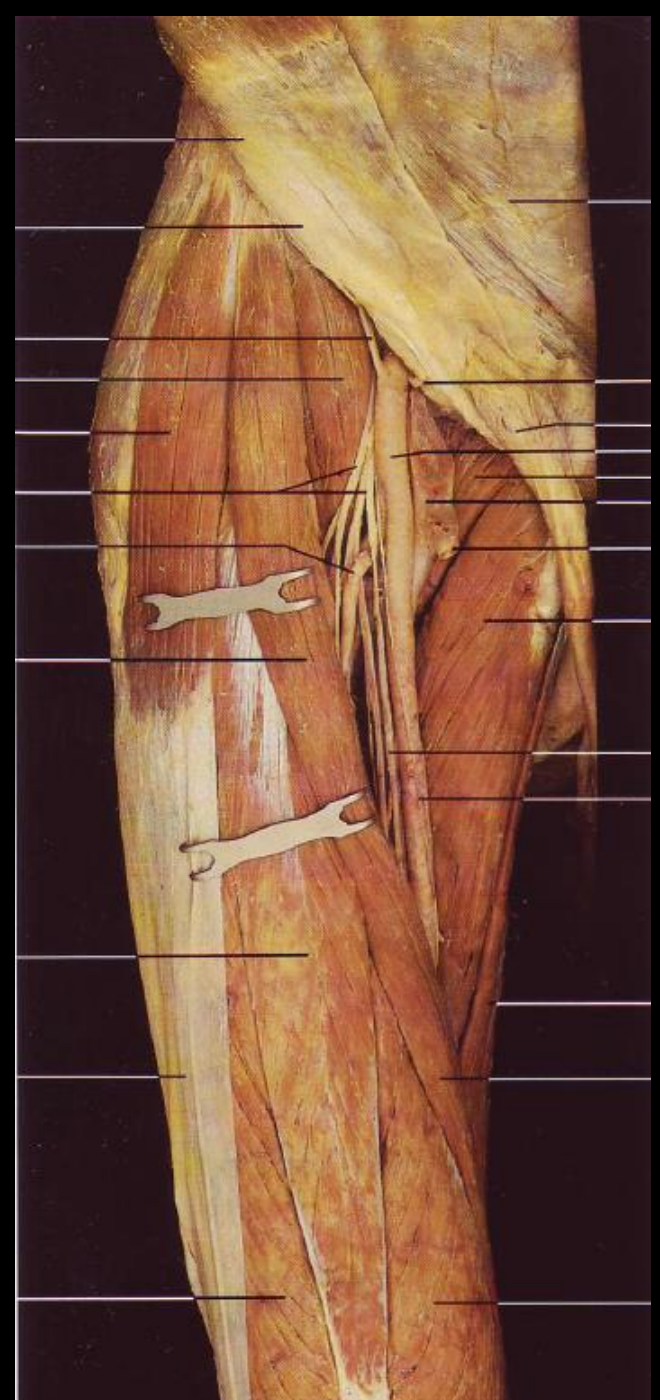Nervus femoralis

- Odstupuje laterálně od m. psoas major
- 1. Lacuna musculorum
- 2. Trigonum femorale a fossa iliopectinea

Dobře patrná větev:

Nervus saphenus

1. Canalis adductorius (Hunterův kanál)
2. Proráží lamina vastoadductoria
3. Mediální strana bérce



Nervus femoralis

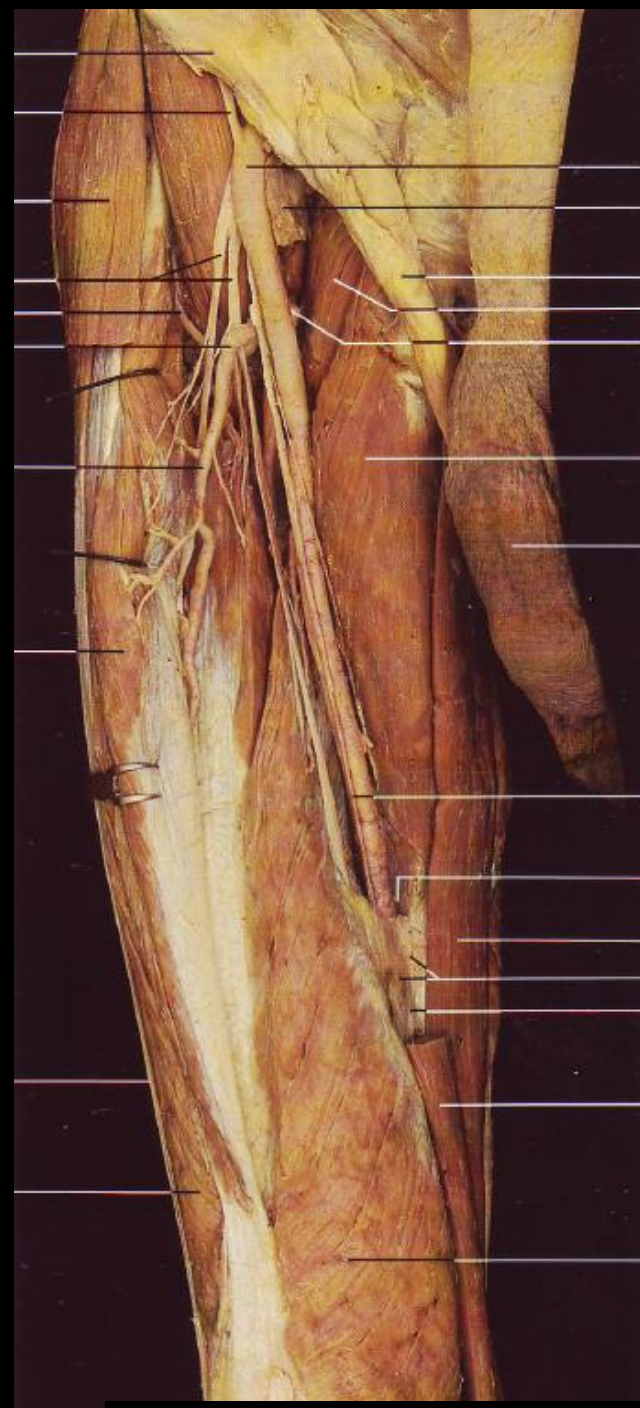- Odstupuje laterálně od m. psoas major

1. Lacuna musculorum
2. Trigonum femorale a fossa iliopectinea

Dobře patrná větev:

Nervus saphenus

1. Canalis adductorius (Hunterův kanál)
2. Proráží lamina vastoadductoria
3. Mediální strana bérce



Nervus femoralis

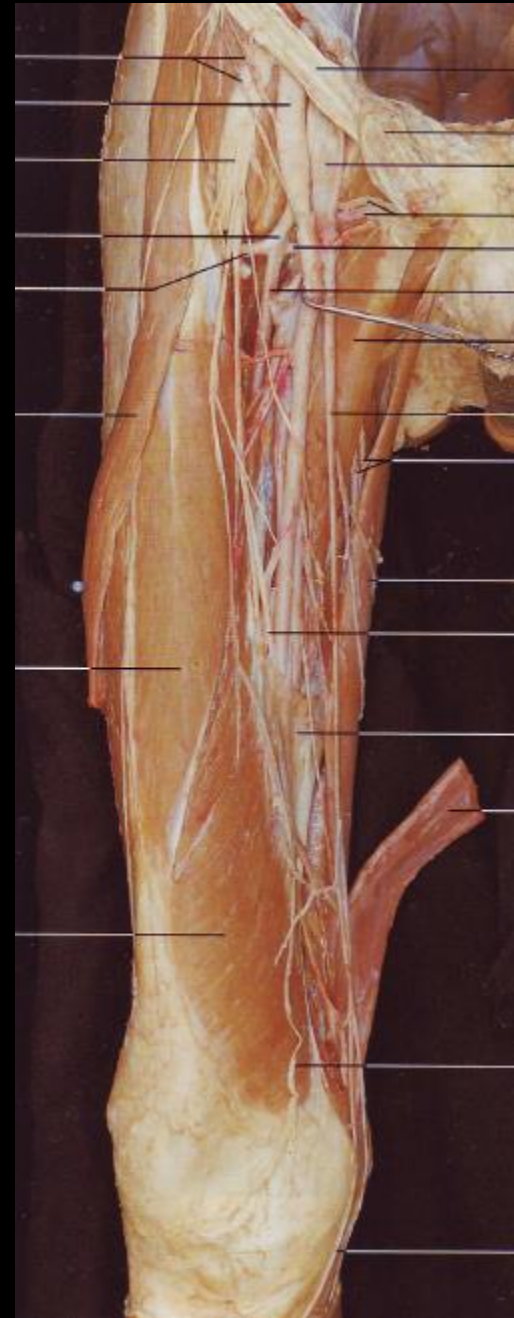- Odstupuje laterálně
od m. psoas major

1. Lacuna musculorum
2. Trigonum femorale
a fossa iliopectinea

Dobře patrná větev:

Nervus saphenus

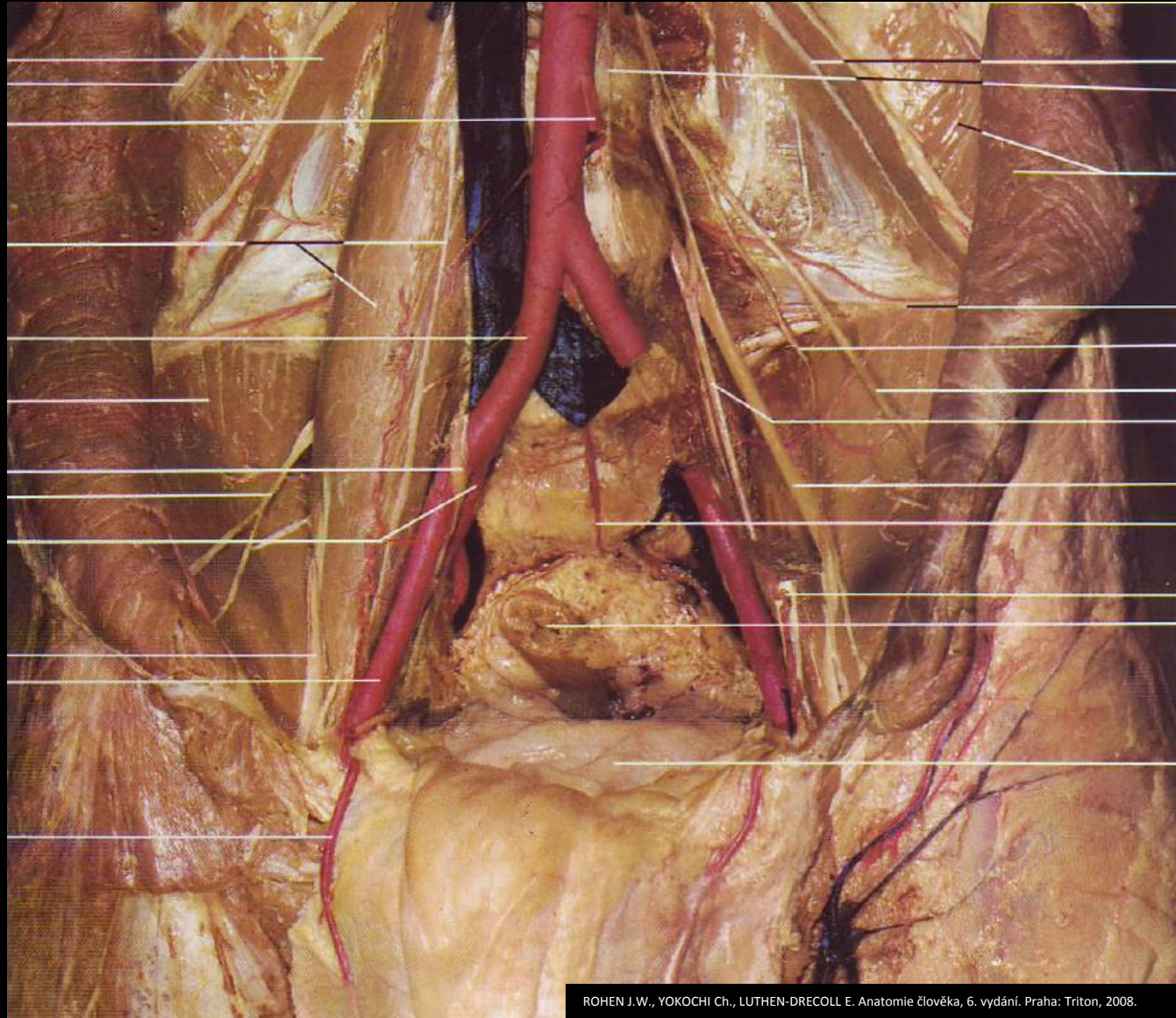
1. Canalis adductorius (Hunterův kanál)
2. Proráží lamina vastoadductoria
3. Mediální strana bérce



Nervus obturatorius

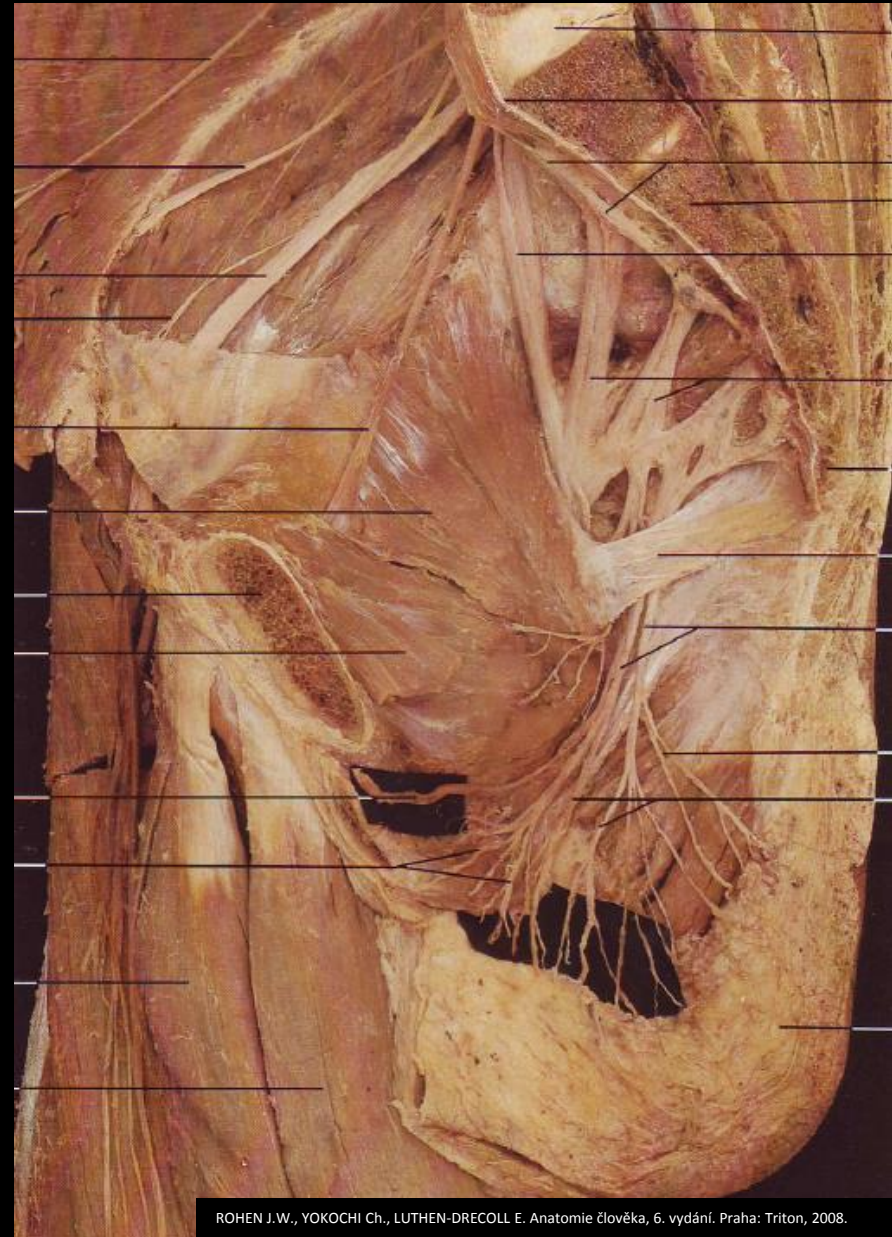- Odstupuje mediálně
od m. psoas major

1. Canalis obturatorius
2. Mezi adduktory



Nervus ischiadicus

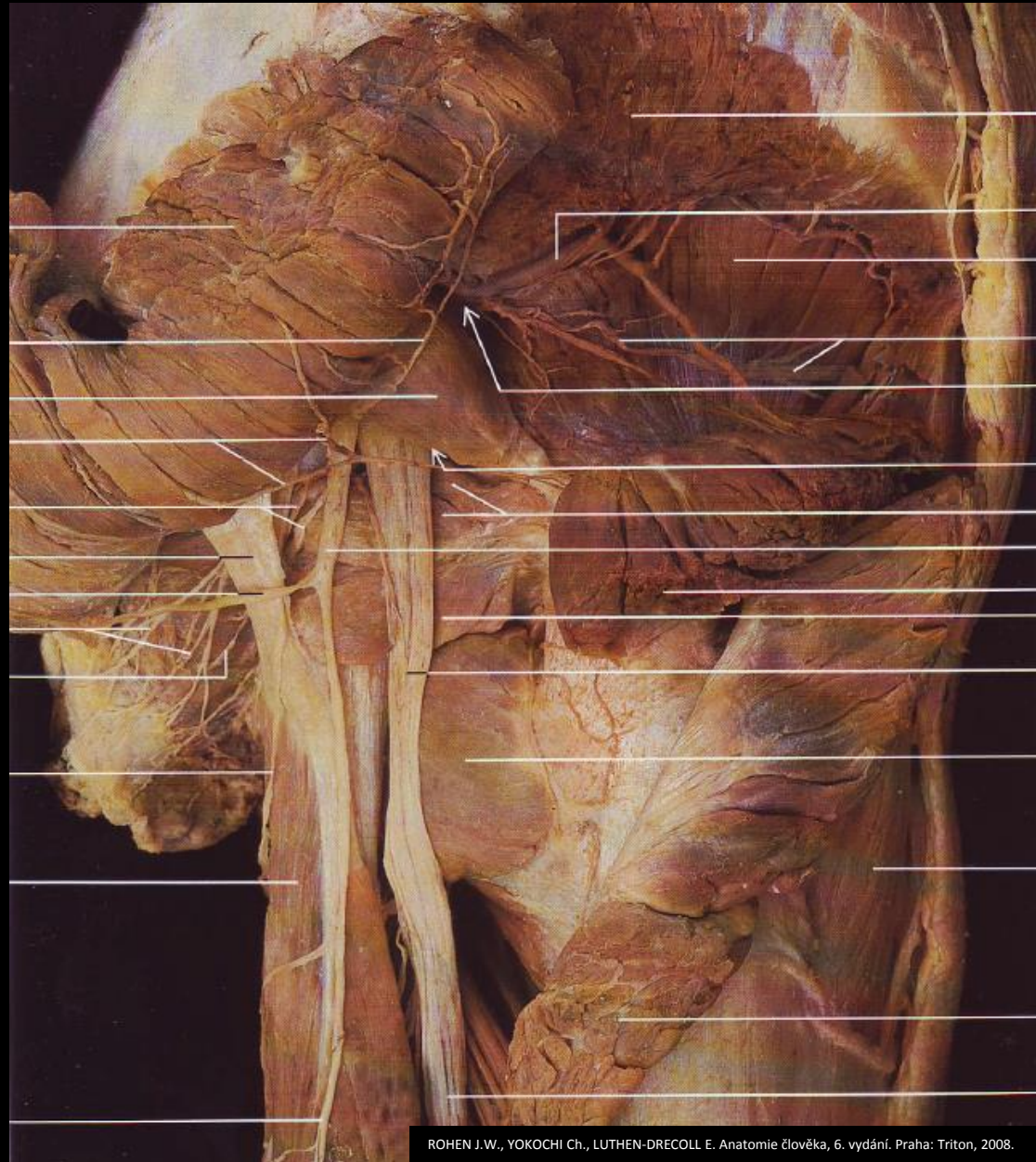
- Z plexus sacralis
- 1. Foramen infrapiriforme
- 2. Mezi m. biceps femoris a m. semitendinosus et semimembranosus
- 3. Fossa poplitea (větví na n. tibialis a n. fibularis communis)



Nervus ischiadicus

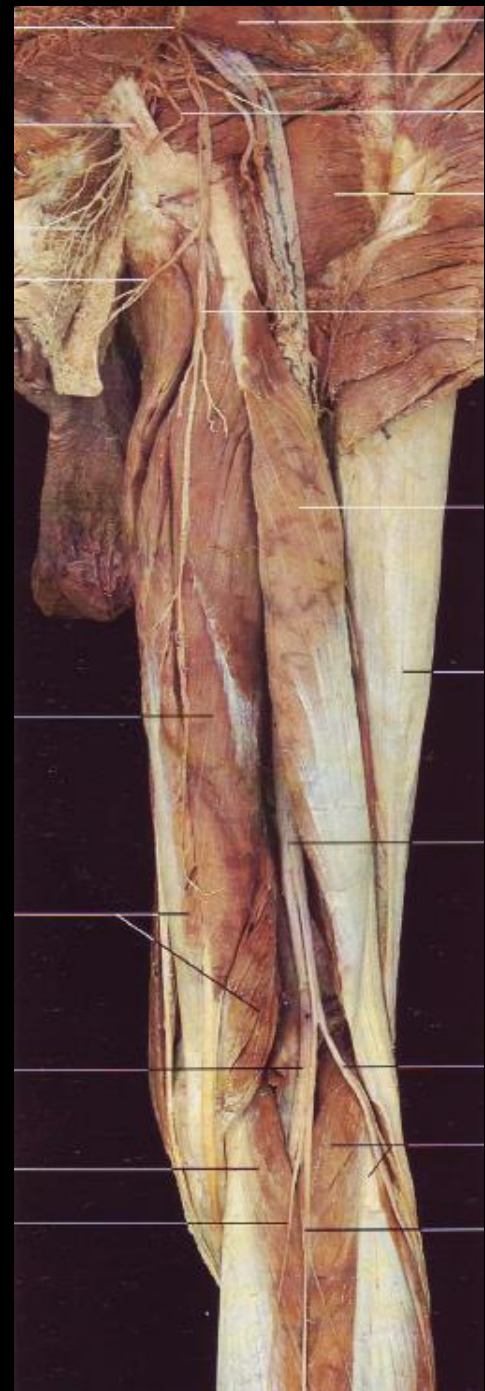- Z plexus sacralis

1. Foramen infrapiriforme
2. Mezi m. biceps femoris a m. semitendinosus et semimembranosus
3. Fossa poplitea (větví na n. tibialis a n. fibularis communis)



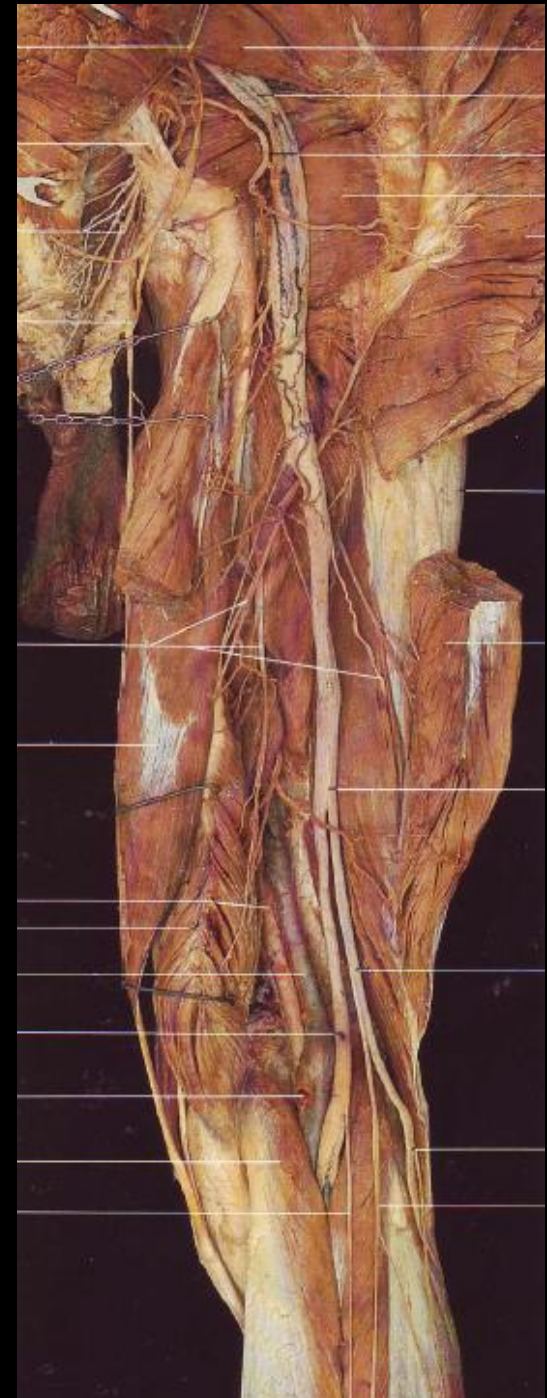
Nervus ischiadicus

- Z plexus sacralis
- 1. Foramen infrapiriforme
- 2. Mezi m. biceps femoris a m. semitendinosus et semimembranosus
- 3. Fossa poplitea (větví se na n. tibialis a n. fibularis communis)



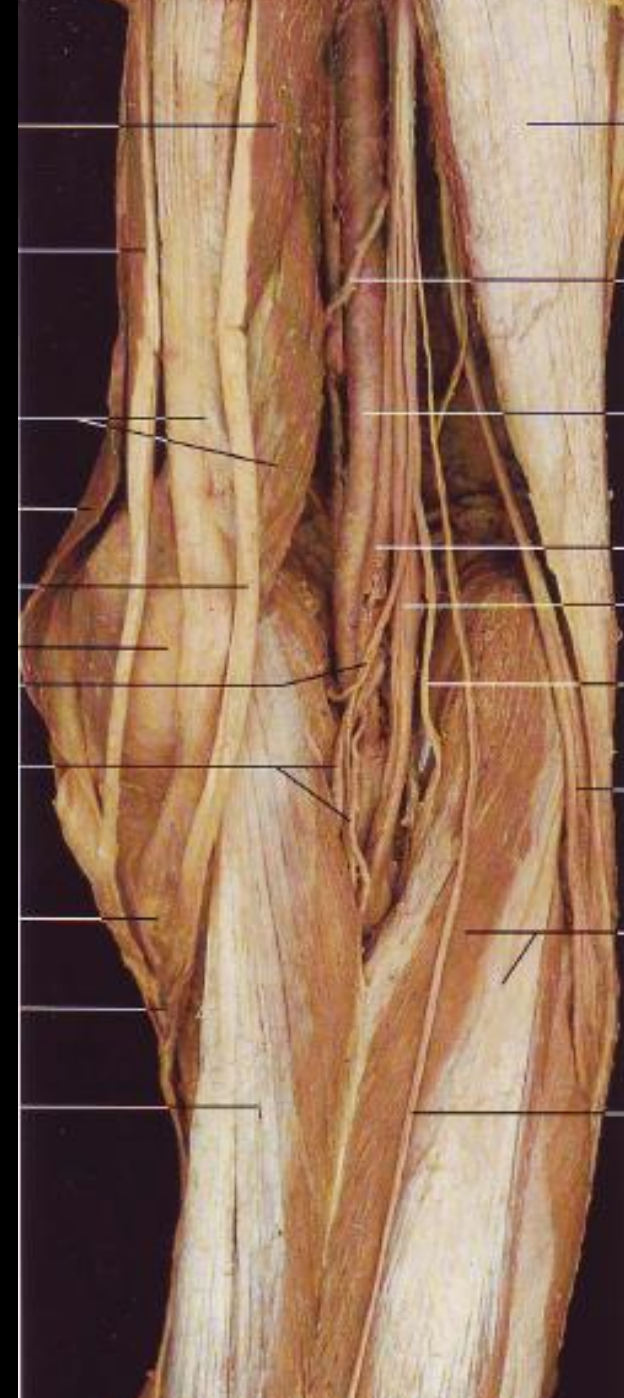Nervus ischiadicus

- Z plexus sacralis
- 1. Foramen infrapiriforme
- 2. Mezi m. biceps femoris a m. semitendinosus et semimembranosus
- 3. Fossa poplitea (větví se na n. tibialis a n. fibularis communis)



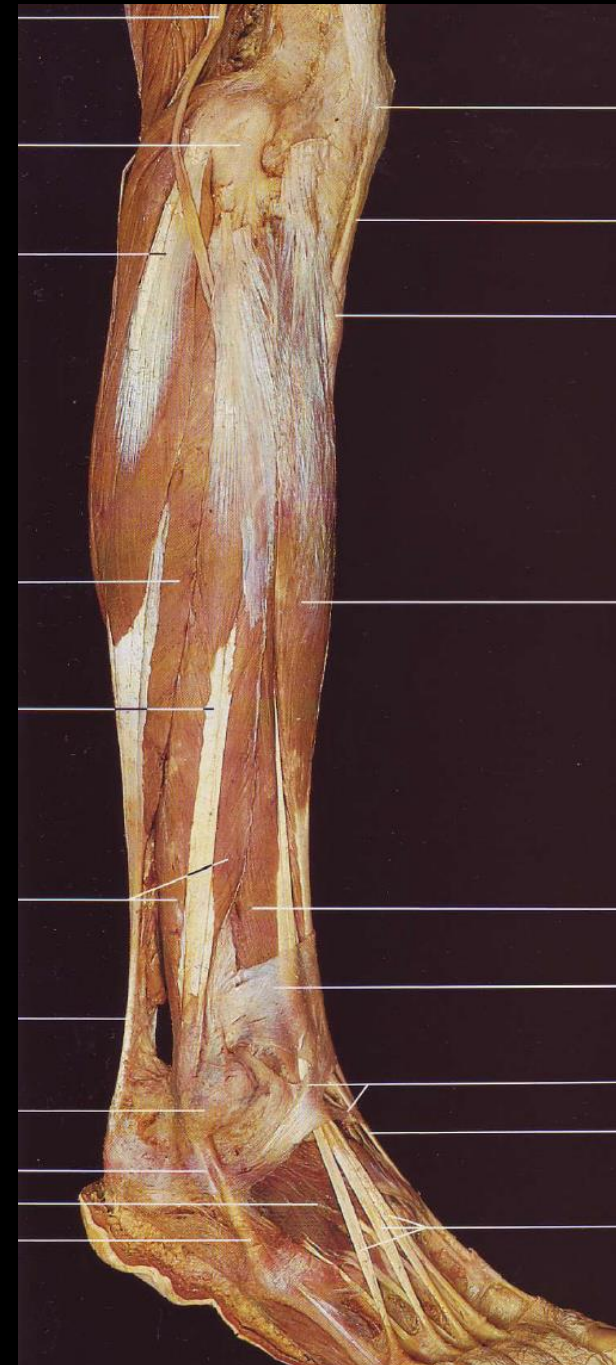Nervus fibularis communis

- Laterální koncová větev n. ischiadicus
 1. Fossa poplitea
 2. Za hlavičku fibuly (canalis fibularis)



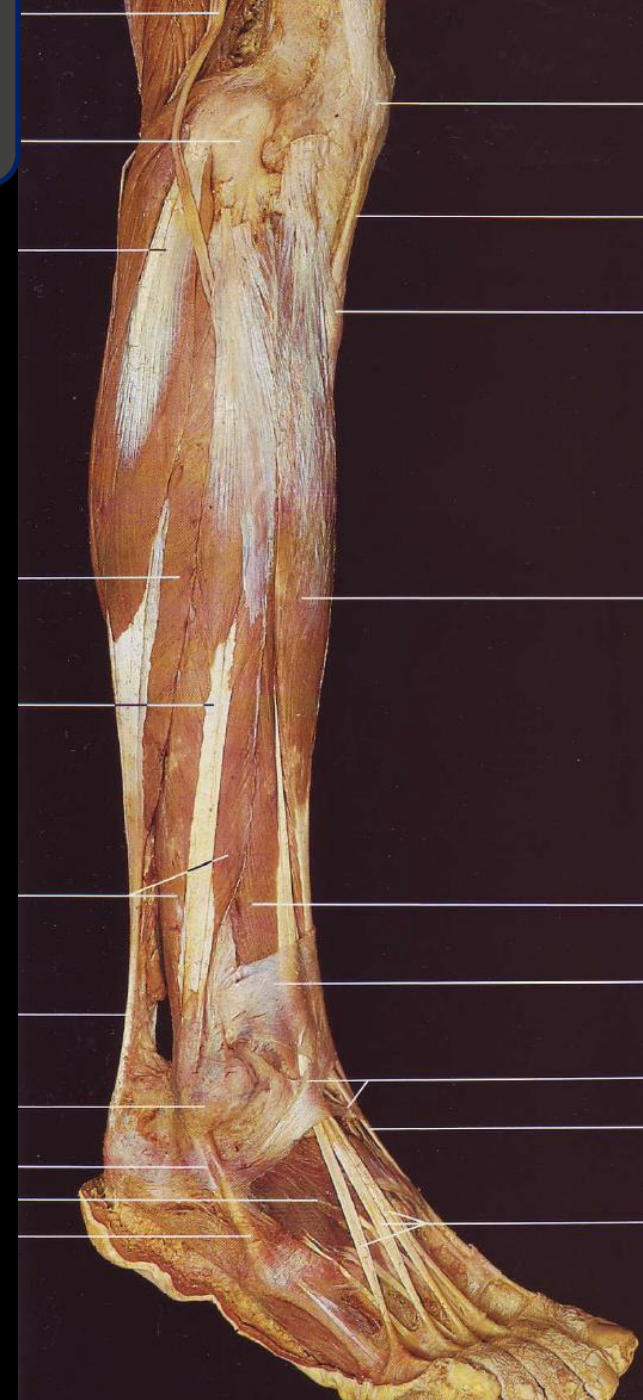
Nervus fibularis communis

- Laterální koncová větev n. ischiadicus
 1. Fossa poplitea
 2. Za hlavičku fibuly (canalis fibularis)
 3. Zde se větví na n. fibularis superficialis et profundus



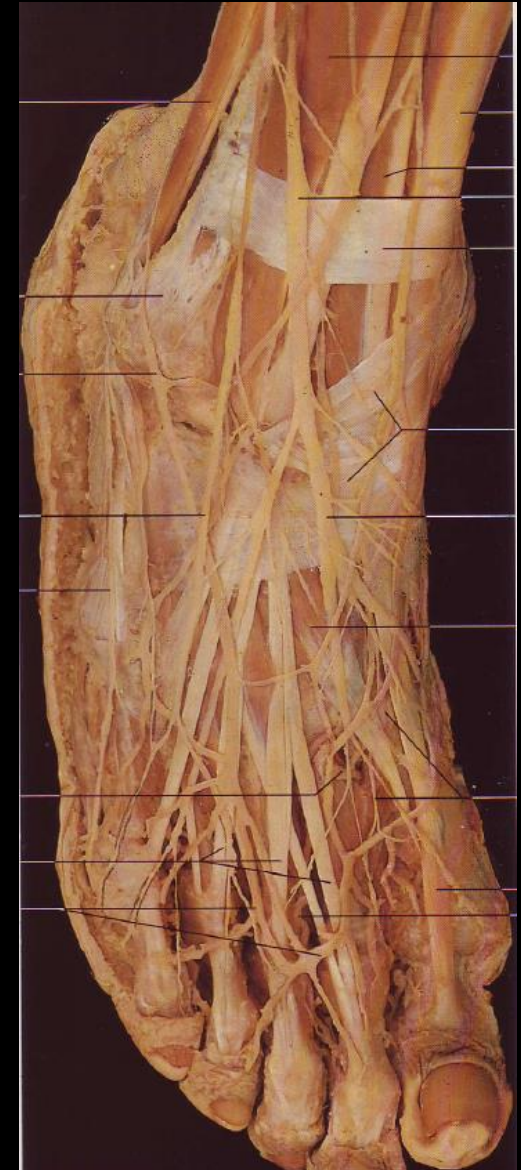
Nervus fibularis superficialis

- Povrchová koncová větev
n. fibularis communis
- 1. Mezi m. fibularis longus
a m. fibularis brevis
- 2. Povrchově na dorzální
stranu nohy



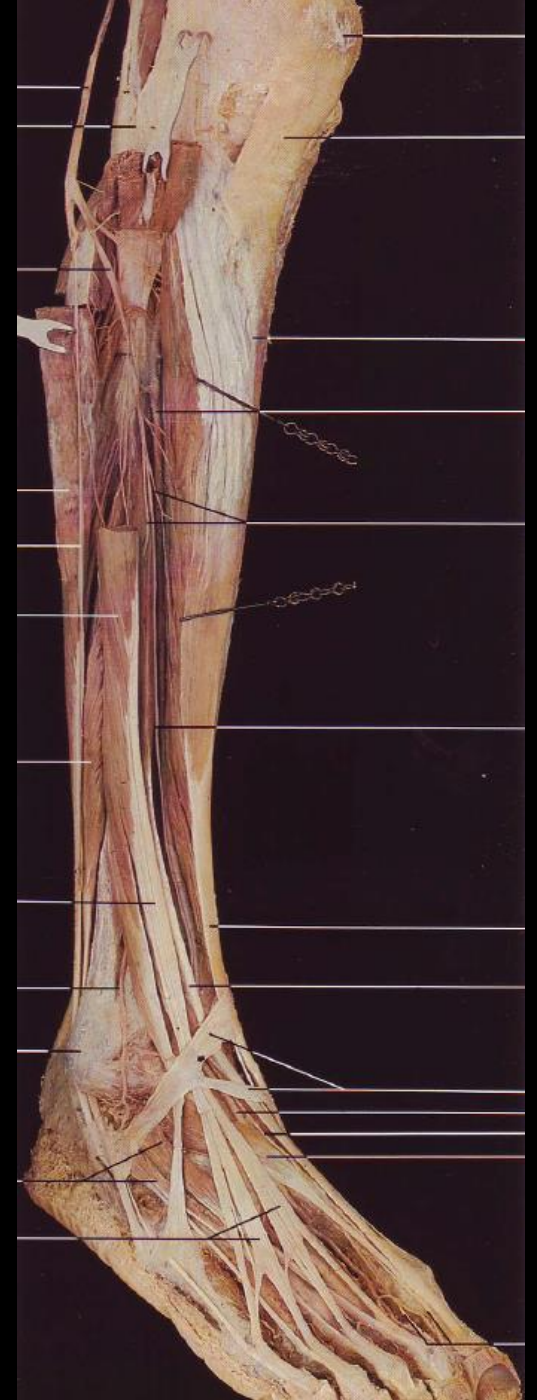
Nervus fibularis superficialis

- Povrchová koncová větev
n. fibularis communis
- 1. Mezi m. fibularis longus
a m. fibularis brevis
- 2. Povrchově na dorzální
stranu nohy



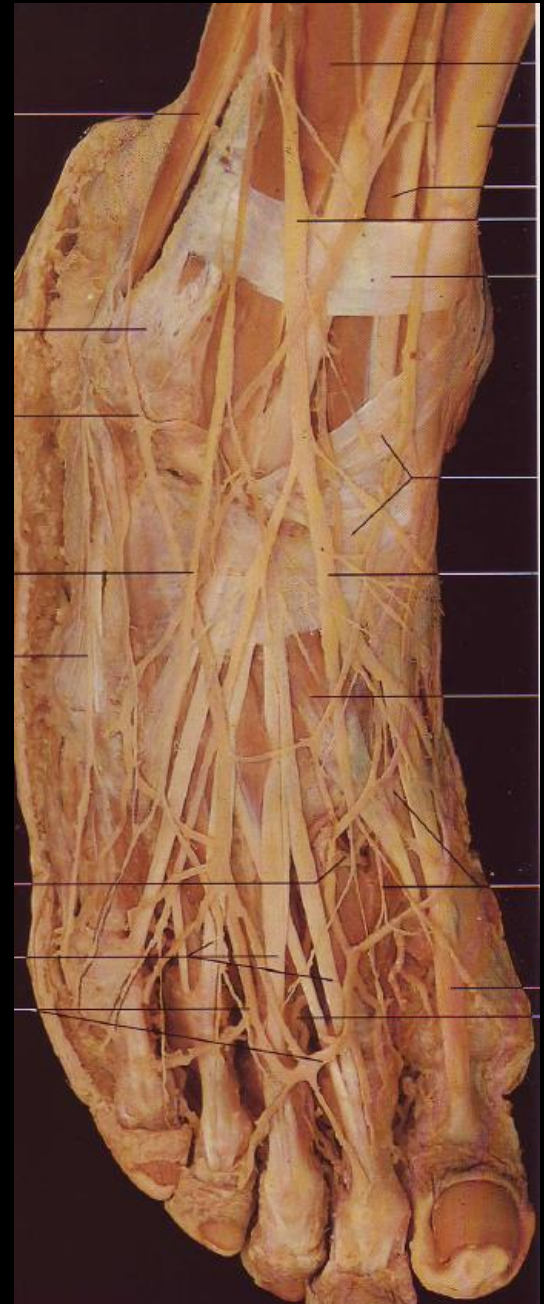Nervus fibularis profundus

- Hluboká koncová větev
n. fibularis profundus
 - Běží s vasa tibialia anteriora
1. Mezi m. tibialis anterior
a m. extensor hallucis longus
 2. V hloubce probíhá
na dorzální stranu nohy



Nervus fibularis profundus

- Hluboká koncová větev
n. fibularis profundus
 - Běží s vasa tibialia anteriora
1. Mezi m. tibialis anterior
a m. extensor hallucis longus
 2. V hloubce probíhá
na dorzální stranu nohy



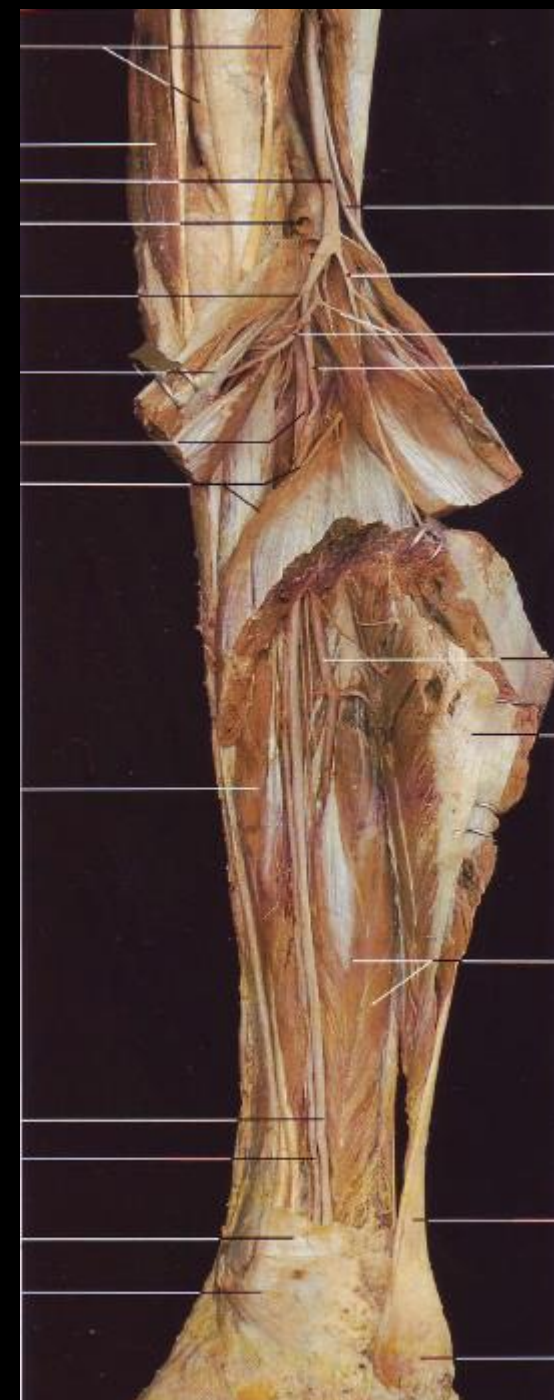
Nervus tibialis

- Zadní koncová větev
n. ischiadicus
 - Běží s vasa tibialia posteriora
1. Fossa poplitea
 2. Podbíhá arcus tendineus
musculi solei
 3. Běží mezi m. triceps surae
a hlubokými svaly
dorzální skupiny bérce
 4. Prochází a větví se v canalis malleolaris



Nervus tibialis

- Běží s vasa glutea superiora
- 1. Fossa poplitea
- 2. Podbíhá arcus tendineus musculi solei
- 3. Běží mezi m. triceps surae a hlubokými svaly dorzální skupiny bérce
- 4. Prochází a větví se v canalis malleolaris



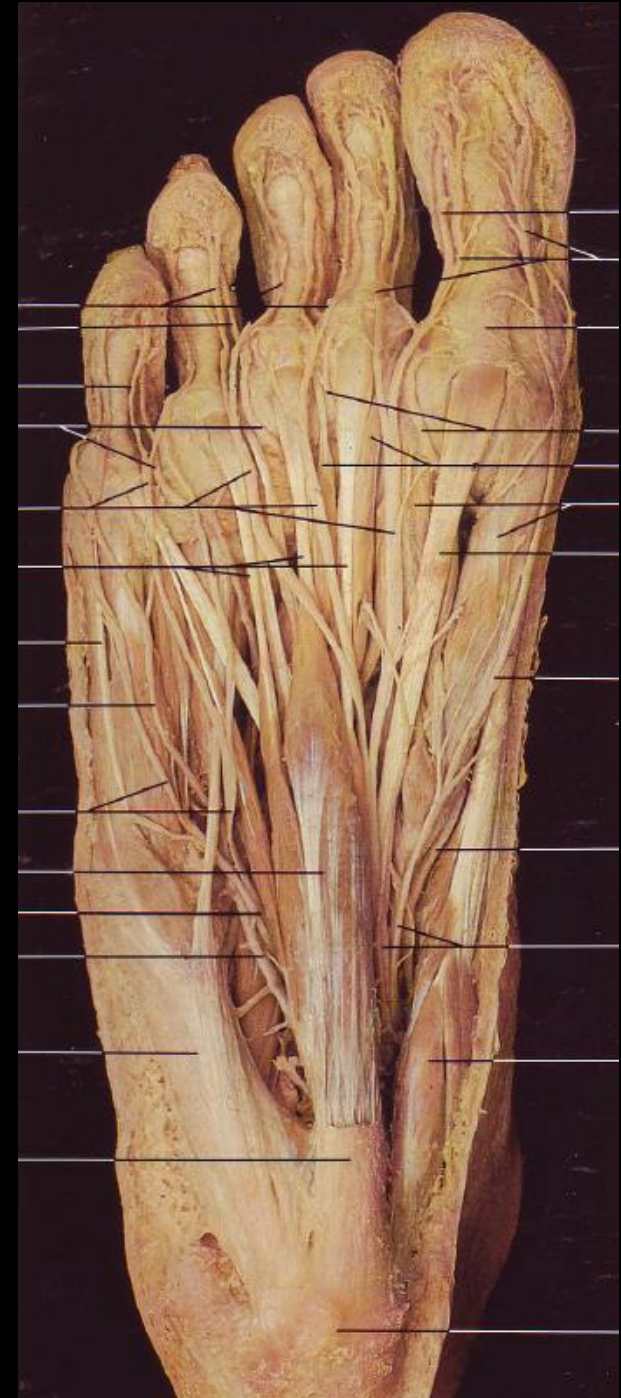Nervus tibialis

- Zadní koncová větev
n. ischiadicus
 - Běží s vasa tibialia posteriora
1. Podbíhá arcus tendineus
musculi solei
 2. Běží mezi m. triceps surae
a hlubokými svaly
dorzální skupiny bérce
 3. Prochází a větví se v canalis malleolaris
 4. Do chodidla

Koncové dobře viditelné větve:

Nervus plantaris medialis

Nervus plantaris lateralis



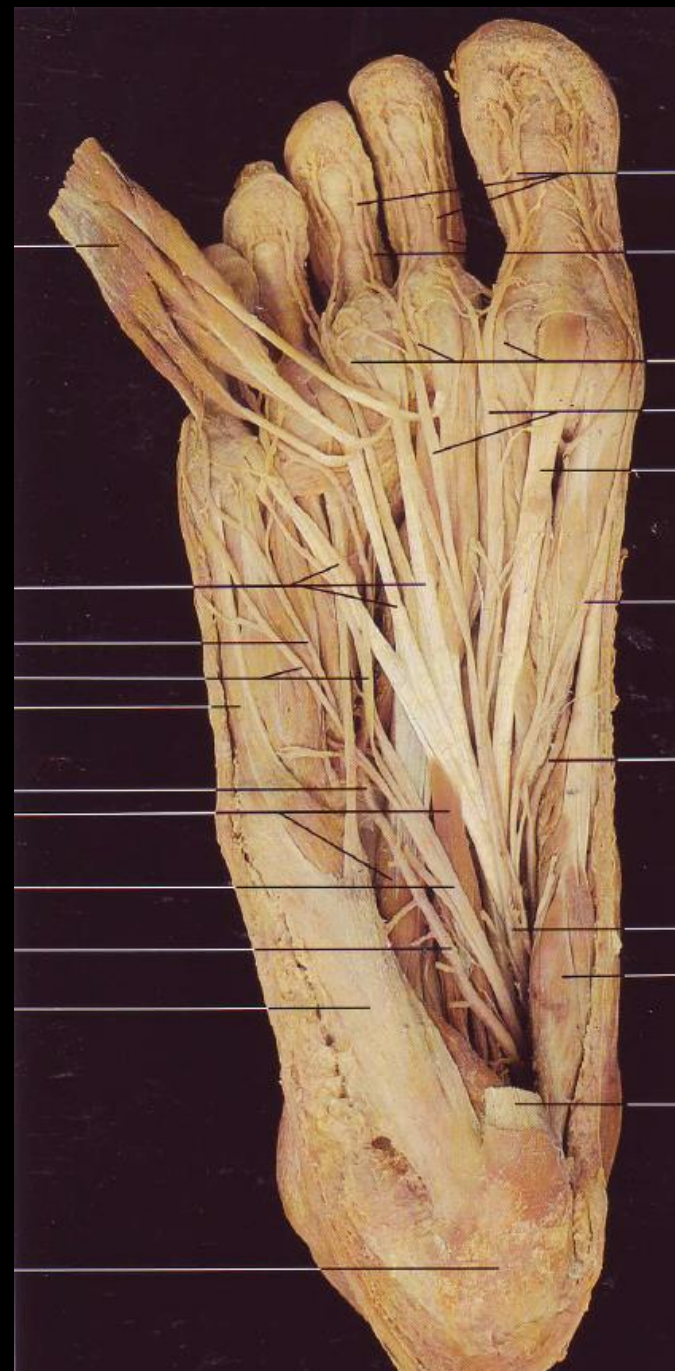Nervus tibialis

- Zadní koncová větev
n. ischiadicus
 - Běží s vasa tibialia posteriora
1. Podbíhá arcus tendineus
musculi solei
 2. Běží mezi m. triceps surae
a hlubokými svaly
dorzální skupiny bérce
 3. Prochází a větví se v canalis malleolaris
 4. Do chodidla

Koncové dobře viditelné větve:

Nervus plantaris medialis

Nervus plantaris lateralis



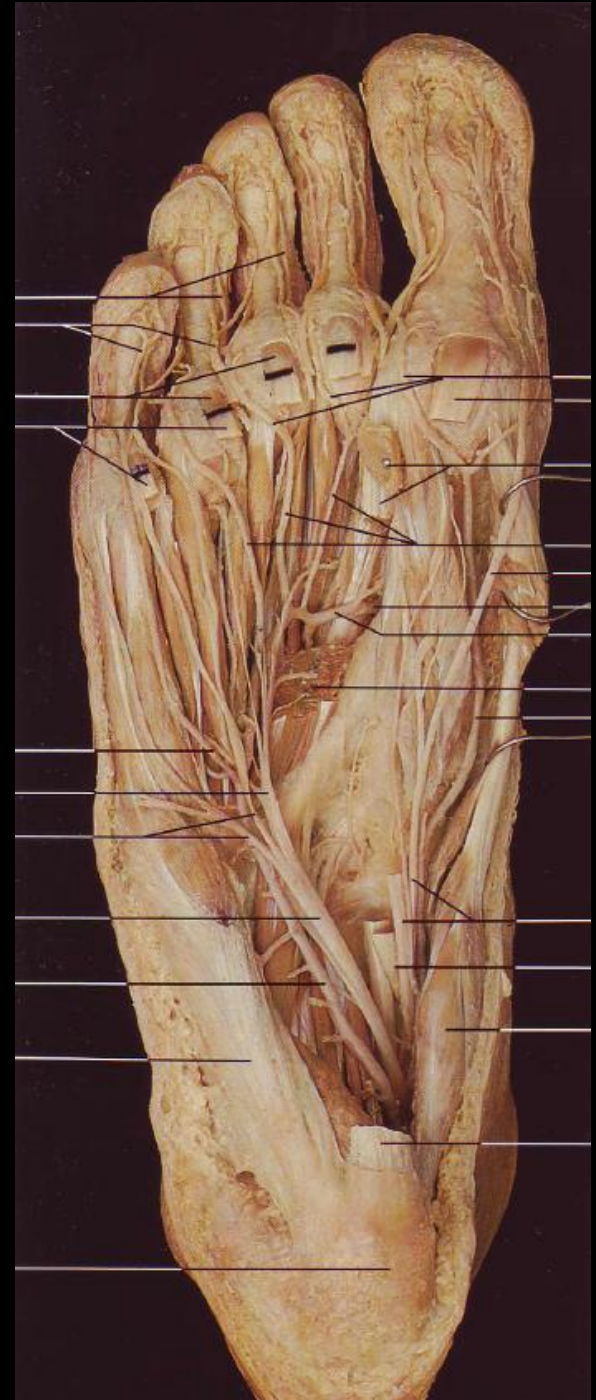
Nervus tibialis

- Zadní koncová větev
n. ischiadicus
 - Běží s vasa tibialia posteriora
1. Podbíhá arcus tendineus
musculi solei
 2. Běží mezi m. triceps surae
a hlubokými svaly
dorzální skupiny bérce
 3. Prochází a větví se v canalis malleolaris
 4. Do chodidla

Koncové dobře viditelné větve:

Nervus plantaris medialis

Nervus plantaris lateralis



Nervi glutei

Nervus gluteus superior

- Běží s vasa glutea superiora

1. Foramen suprapiriforme

Nervus gluteus inferior

- Běží s vasa glutea inferiora

1. Foramen infrapiriforme

