

Svaly II.

HRUDNÍK
ZÁDA

David Kachlík

Svaly hrudníku – *Musculi thoracis*

- torakohumerální svaly
  - m. pectoralis major
  - m. pectoralis minor
  - m. subclavius
  - m. serratus anterior
- vlastní svaly hrudníku
  - mm. intercostales (externi, interni, intimi)
  - mm. subcostales
  - mm. levatores costarum
  - m. transversus thoracis
- bránice (*diaphragma*)

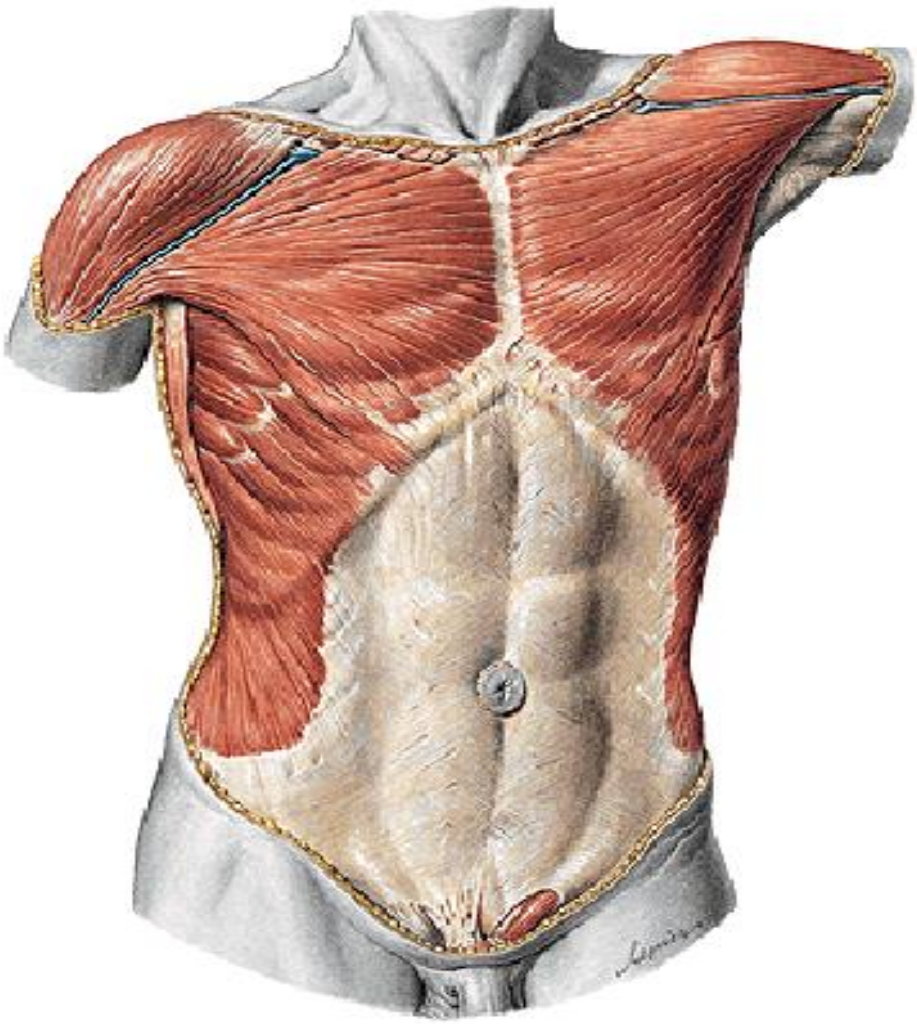

Leonardo



Torakohumerální svaly

- **<u>m. pectoralis major</u>**
  - pars clavicularis
  - pars sternocostalis
  - pars abdominalis
  - úponová šlacha přetočena o 180°

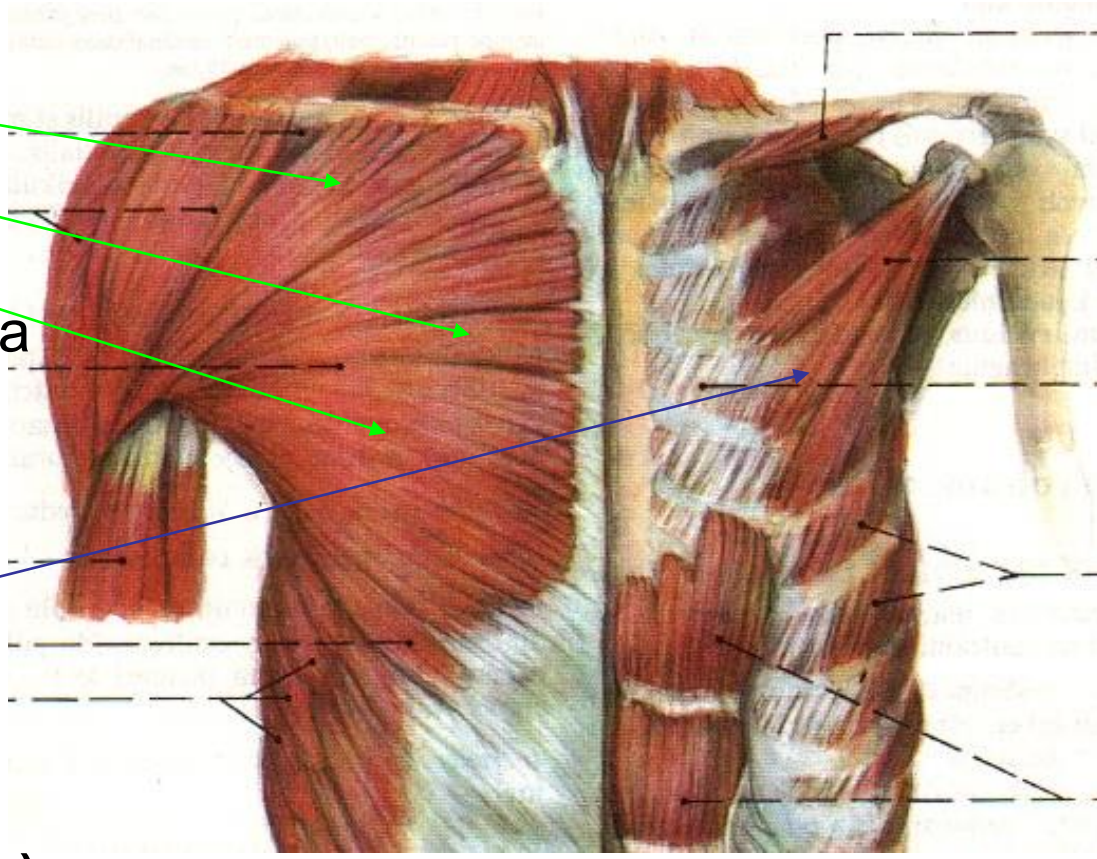

- **<u>m. pectoralis minor</u>**

fascia clavipectoralis

nn. pectorales (med.+lat.)

Torakohumerální svaly – funkce

- **m. pectoralis major: addukce, flexe, vnitřní rotace paže**
- **m. pectoralis minor: protrakce a deprese lopatky**
- m. serratus anterior: protrakce a vnější rotace lopatky + fixace lopatky k hrudníku
- m. subclavius: deprese klíčku / elevace 1. žebra
- *všechny*: **pomocné nádechové svaly (při fixované HK)**

Leonardo



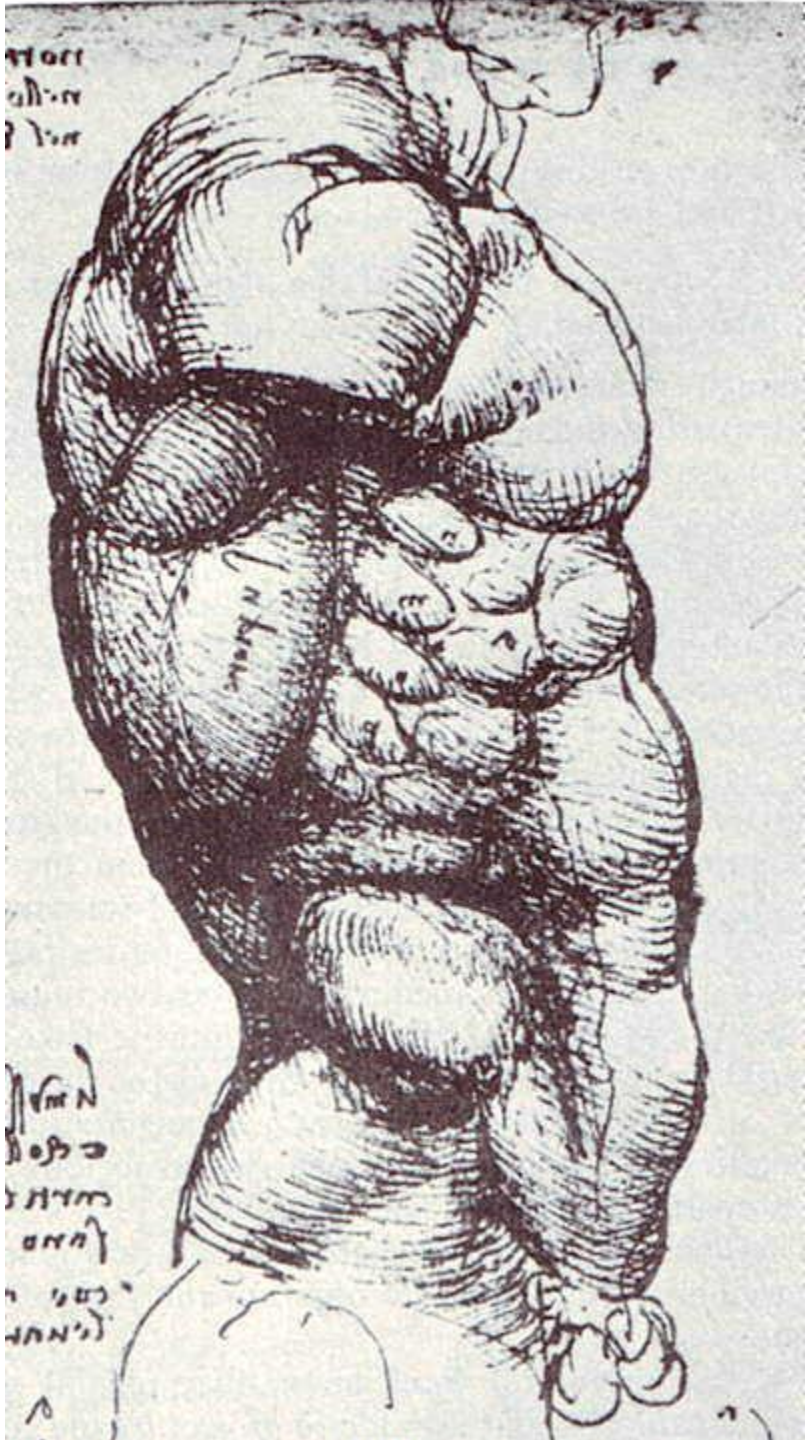

Torakohumerální svaly

- **<u>m. serratus anterior</u>**

„torakoskapulární sval“

n. thoracicus longus

- **<u>m. subclavius</u>**

fascia clavipectoralis

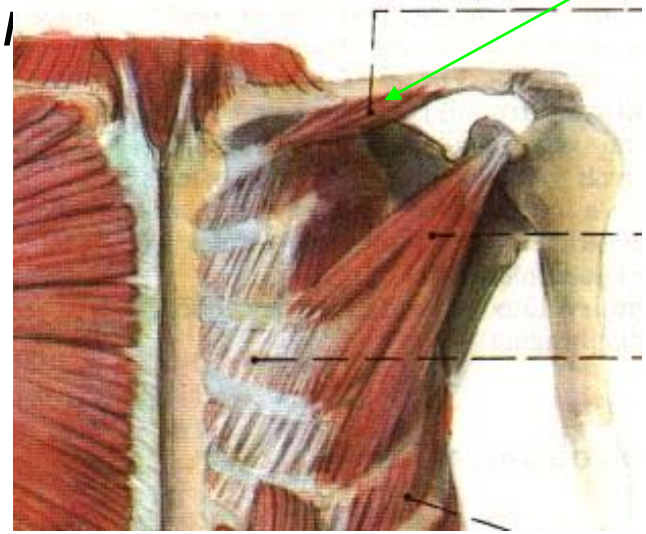

351. MUSCULUS SERRATUS ANTERIOR – schéma funkci svalu

Torakohumerální svaly – funkce

- m. pectoralis major: addukce, flexe, vnitřní rotace paže
- m. pectoralis minor: protrakce a deprese lopatky
- **m. serratus anterior: protrakce a vnější rotace lopatky + fixace lopatky k hrudníku**
- **m. subclavius: deprese klíčku / elevace 1. žebra**

- ***všechny*: pomocné nádechové svaly (při fixované HK)**

Hrudní fascie

- fascia pectoralis
  - kryje m. pectoralis major
- fascia clavipectoralis
  - kryje m. subclavius a m. pectoralis minor
  - fossa ovalis infraclavicularis *Mohrenheimi* (pro v. cephalica)
- fascia thoracica
  - povrchová fascie všech mezižeberních prostorů
- fascia endothoracica (f. thoracis parietalis)
  - vystýlá hrudní dutinu

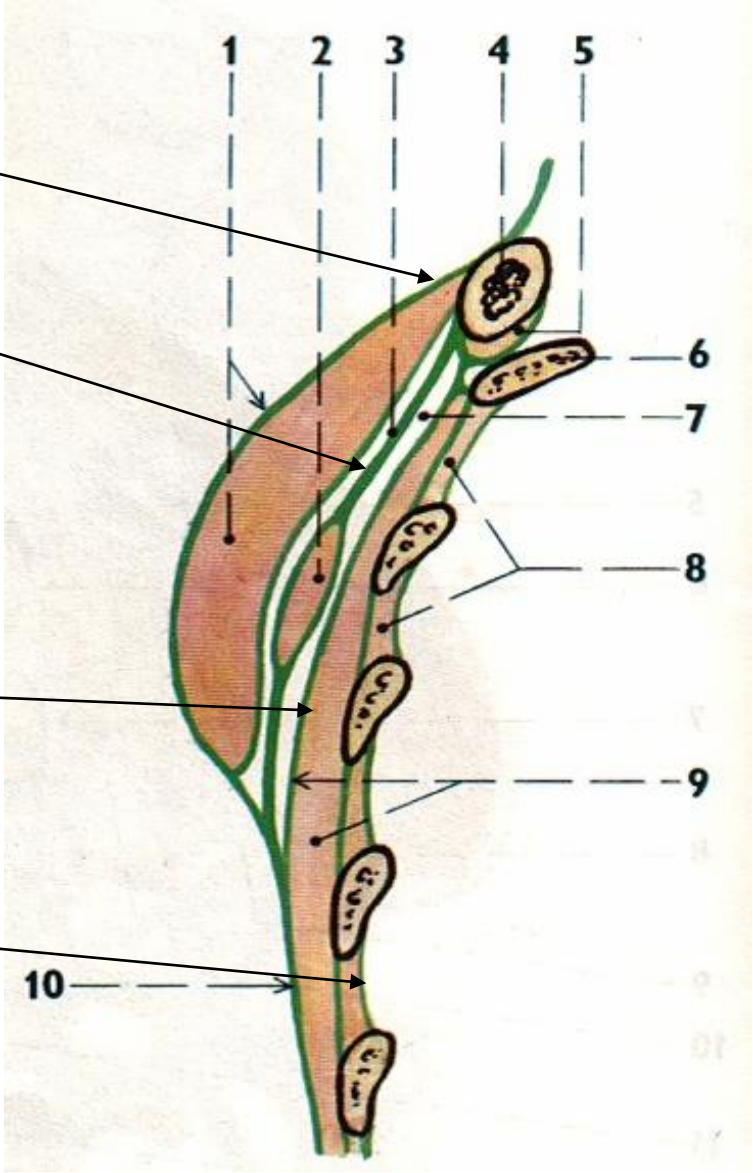

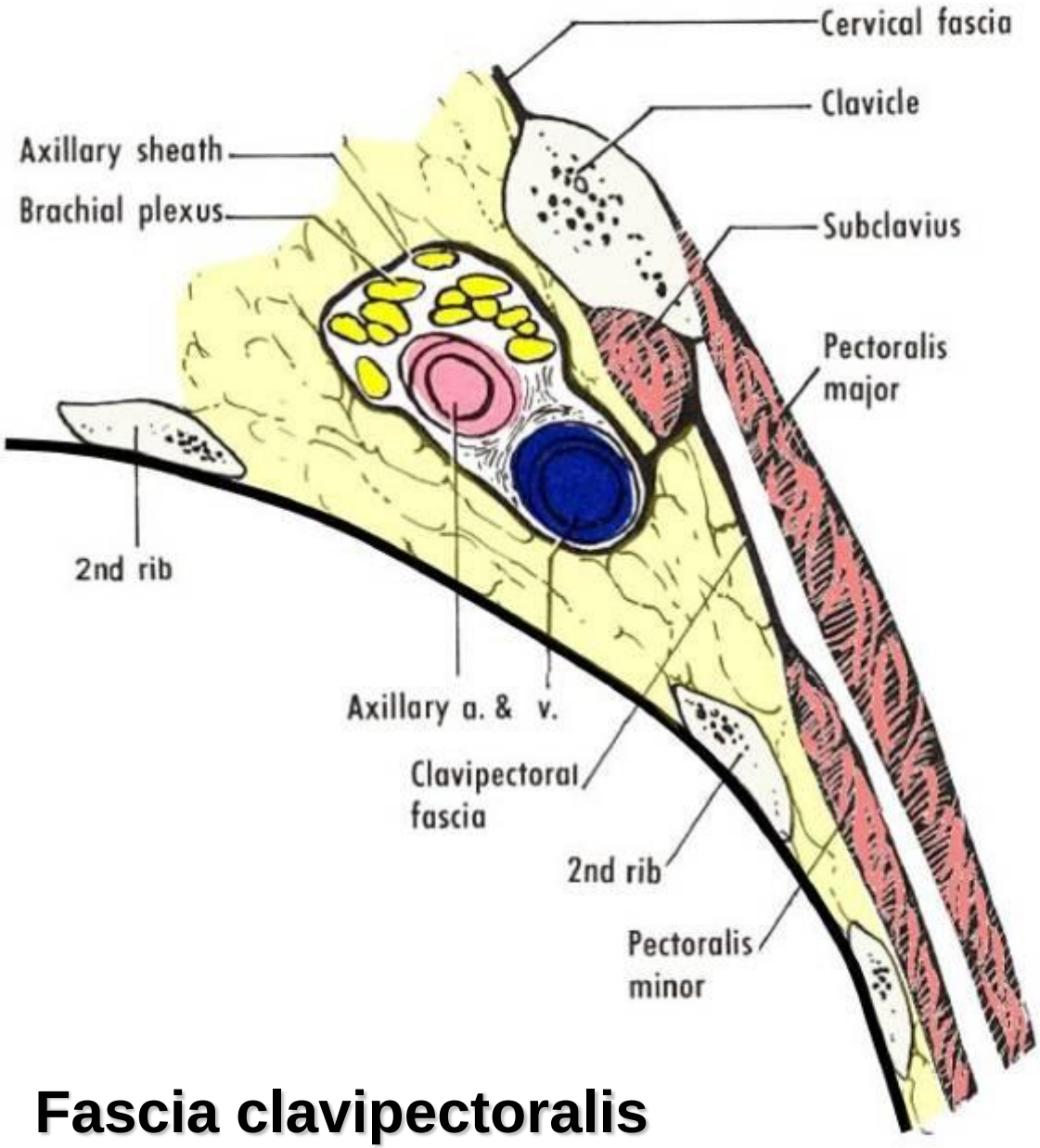

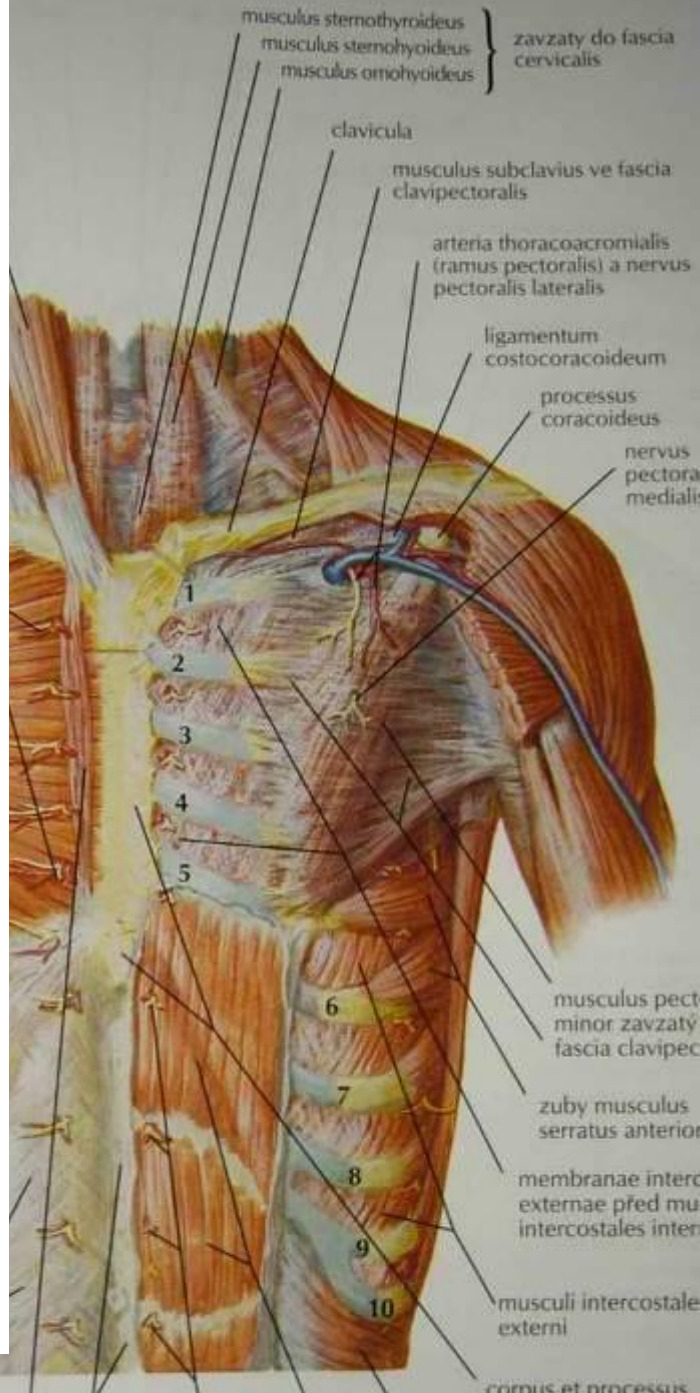

Fascia clavipectoralis

Vývojové vady

Pollandův syndrom

- absence m. pectoralis major
- součástí může být i zkrácení prstů nebo syndaktylie (zřejmě porucha embryonální indukce)
- 3x více muži

Prsní implantáty

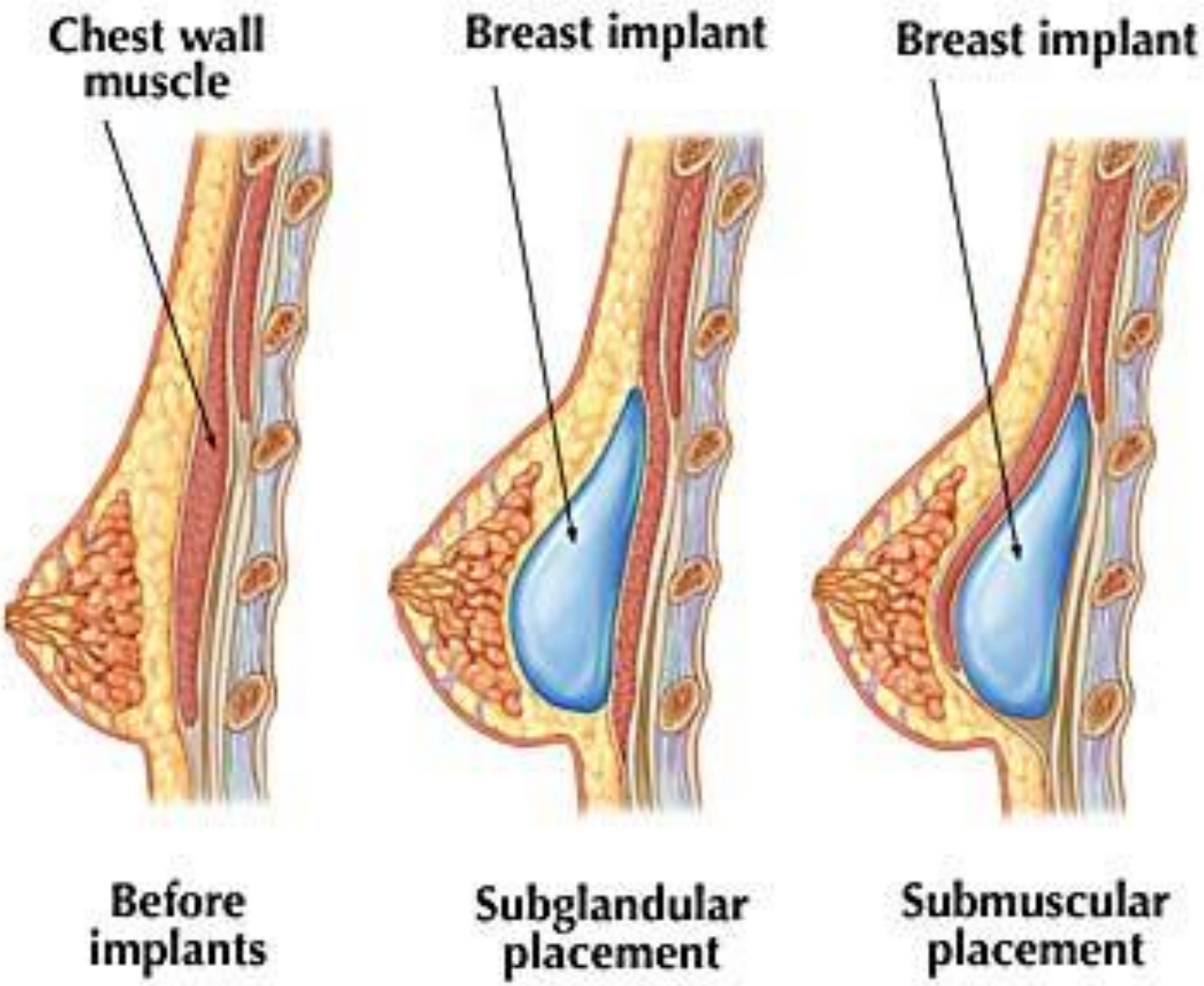

Vlastní svaly hrudníku

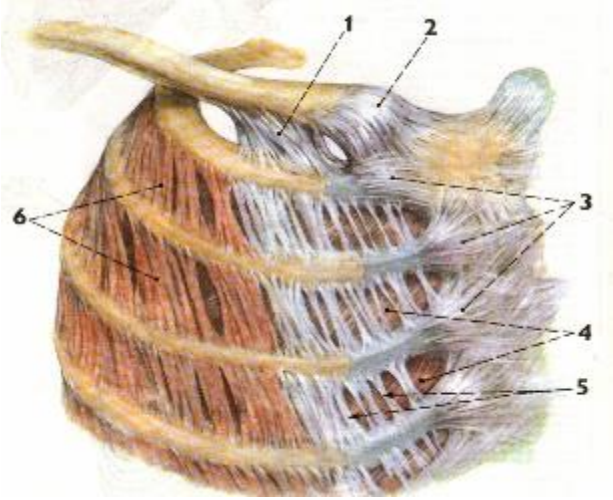

- **<u>mm. intercostales externi</u>**
  - od tuberculum costae po žeberní chrupavku
  - dále **membrana intercostalis externa** až k hrudní kosti

vdech

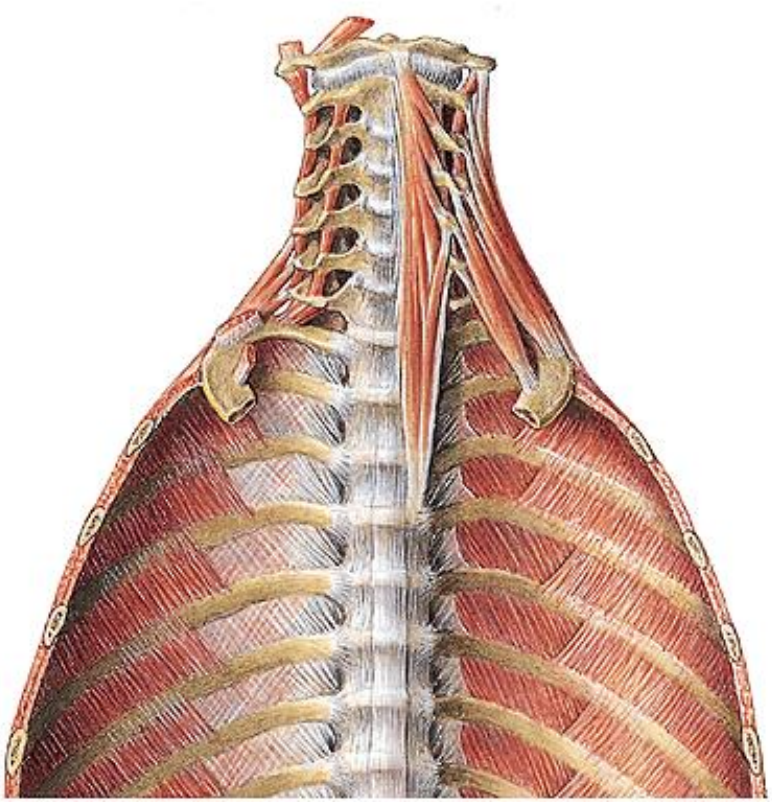

- **<u>mm. intercostales interni</u>**
  - od hrudní kosti k angulus costae
  - dále **membrana intercostalis interna** až k páteři
- **<u>mm. intercostales intimi</u>**
  - jako interni, slabší
  - úpon navnitř od sulcus costae

výdech

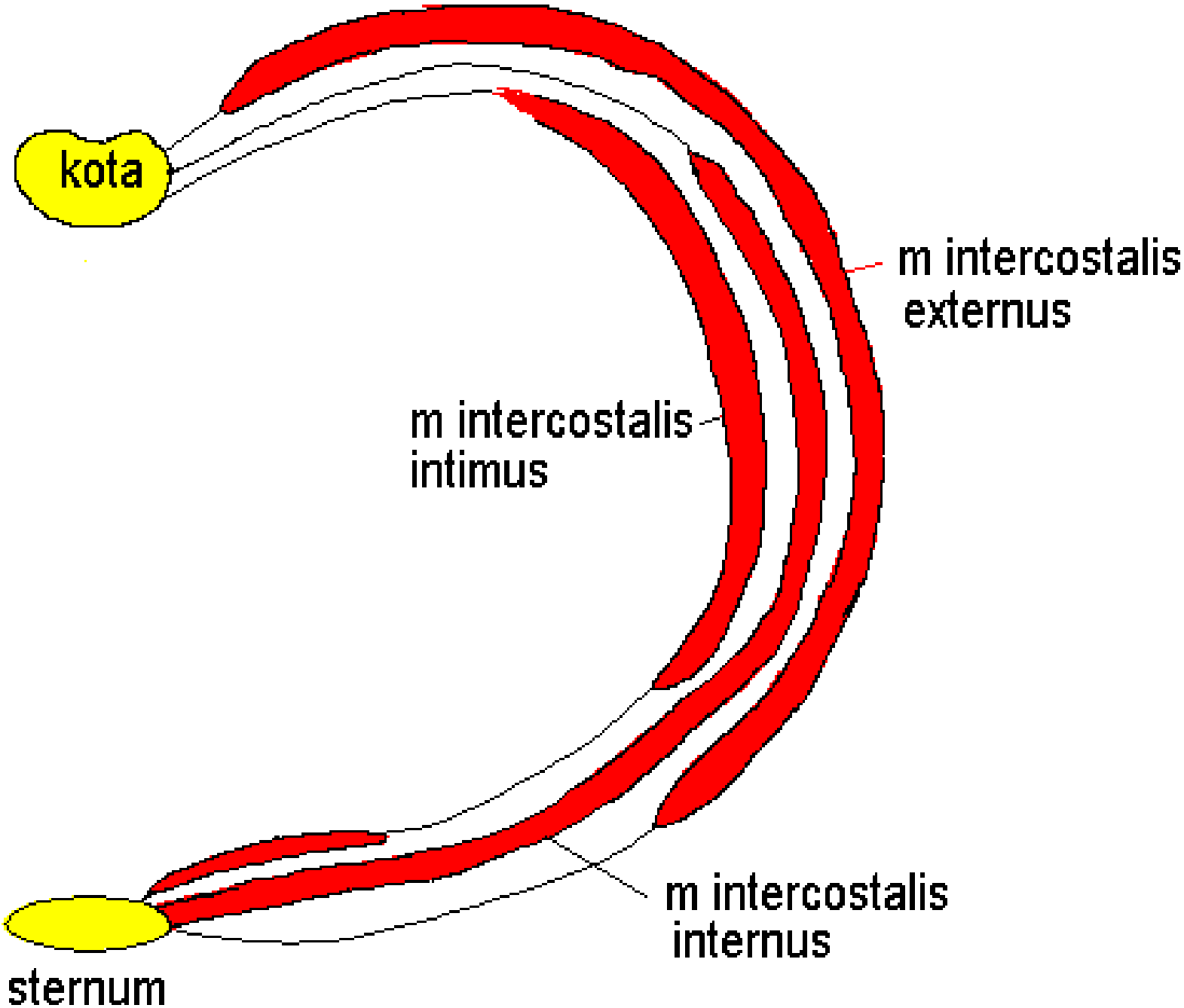
kota
m intercostalis externus
m intercostalis intimus
m intercostalis internus
sternum

Vlastní svaly hrudníku

- **<u>m. transversus thoracis</u>**
  - na vnitřní straně sterna
  - *výdech*
  - *inervace: nn. intercostales 1.-6.*

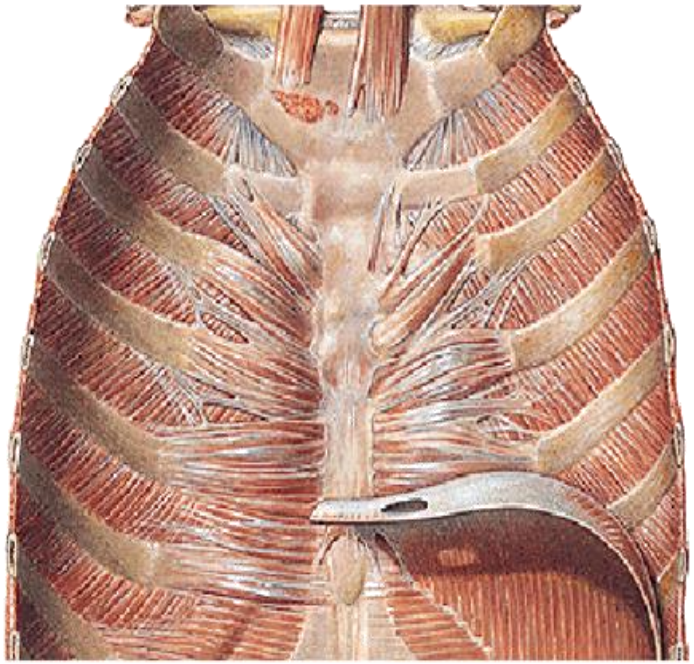

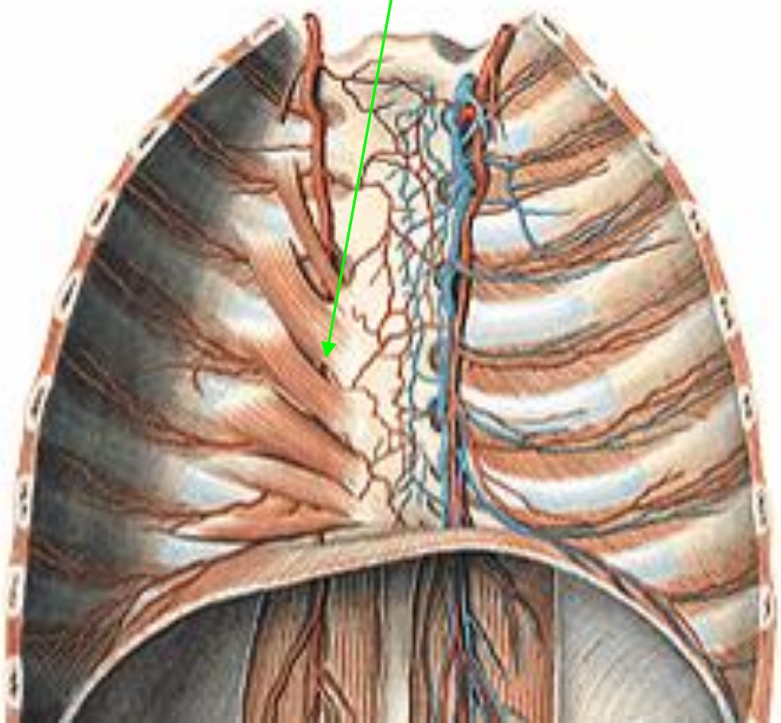

Vlastní svaly hrudníku

- **<u>mm. subcostales</u>**
  - často rudimentární
  - při anguli costarum
  - navnitř od mm. intercostales intimi
  - *inervace: nn. intercostales*

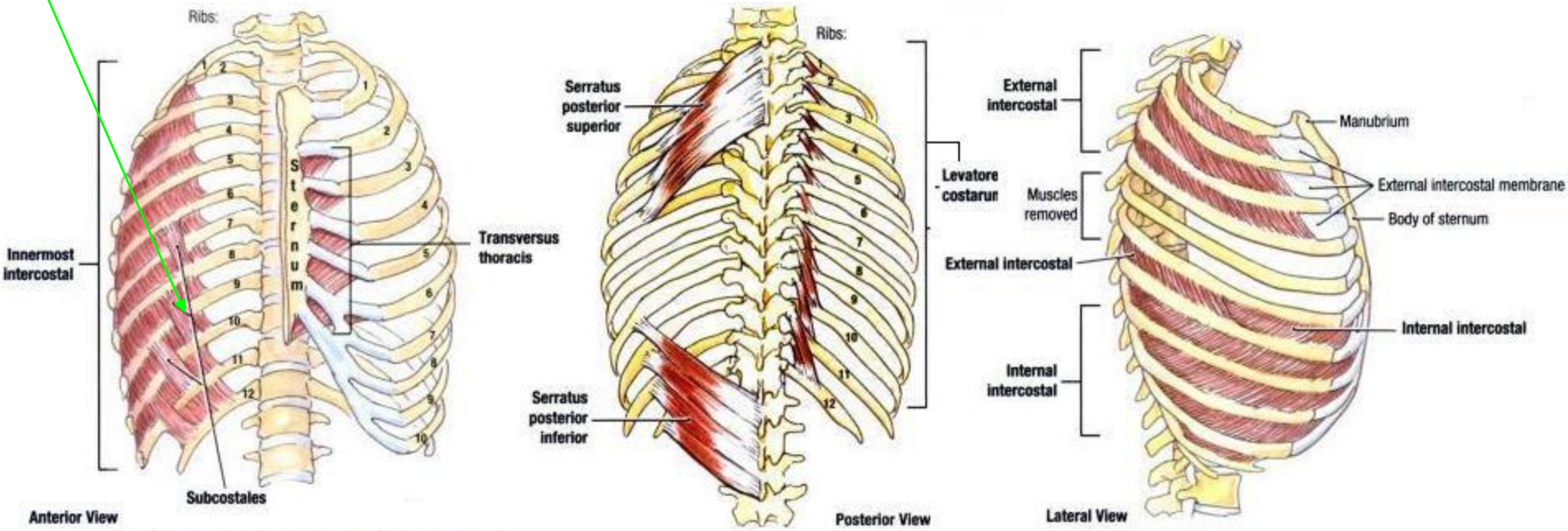

Vlastní svaly hrudníku

- **<u>mm. levatores costarum</u> longi et breves**
  - breves 12 x longi 4 (*kaudálně*)
  - inervace: rr. dorsales <u>ramorum **posteriorum nn. spinalium**</u> **T1-12** !!!

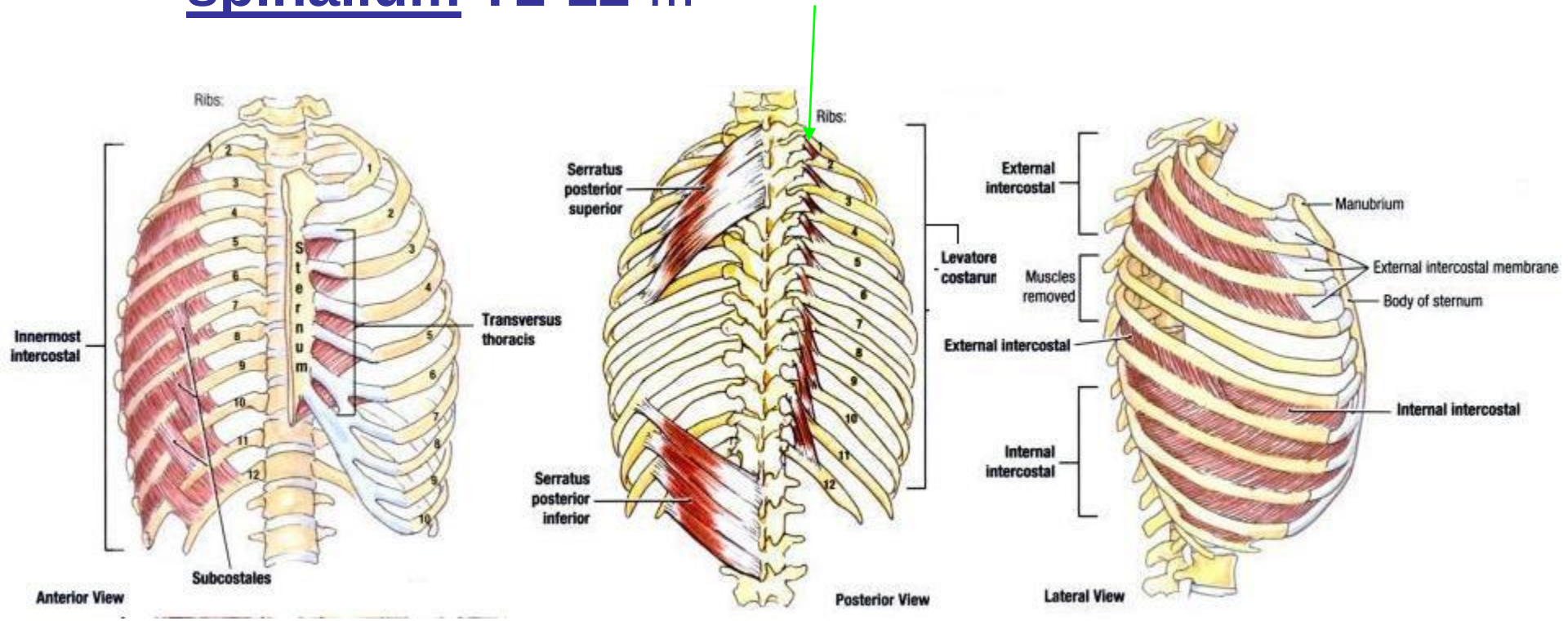

Mezižeberní prostor

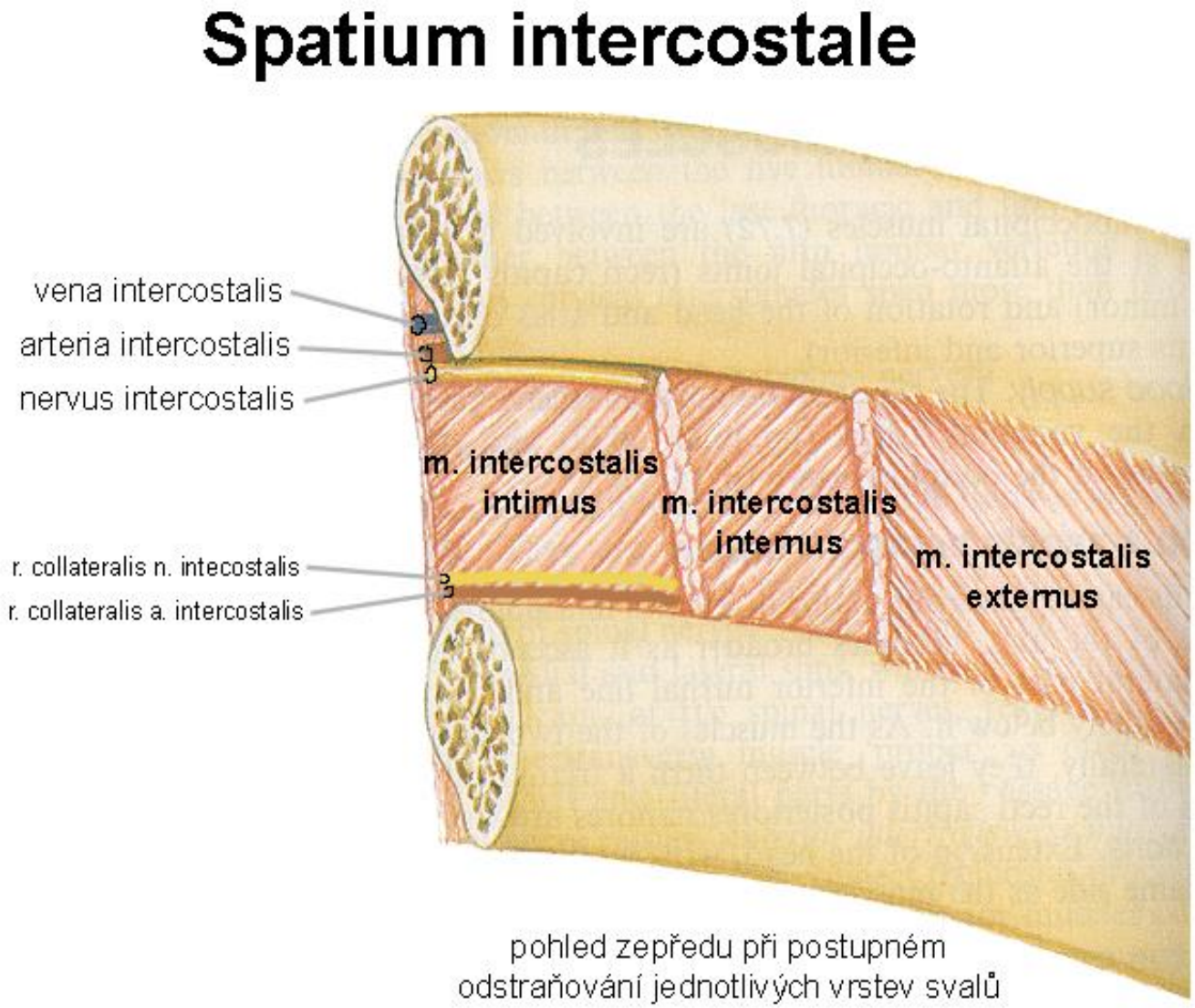

Punkce

při horním okraji žebra

= při dolním okraji mezižebří

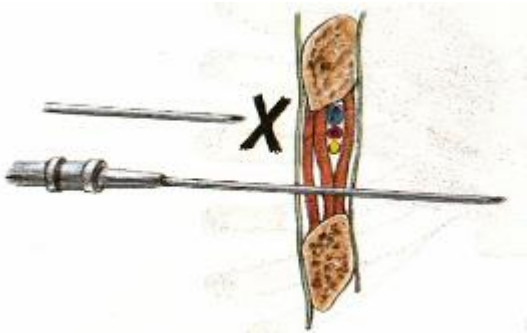

Bránice (*Diaphragma*, ř. Phren)

- savci, krokodýli
- 3-5 mm silná
- svalově-šlachová blána oddělující hrudní a břišní dutinu
- hlavní vdechový sval - odvádí 60–80 % práce
- pomáhá stabilizovat hrudně-bederní přechod páteře

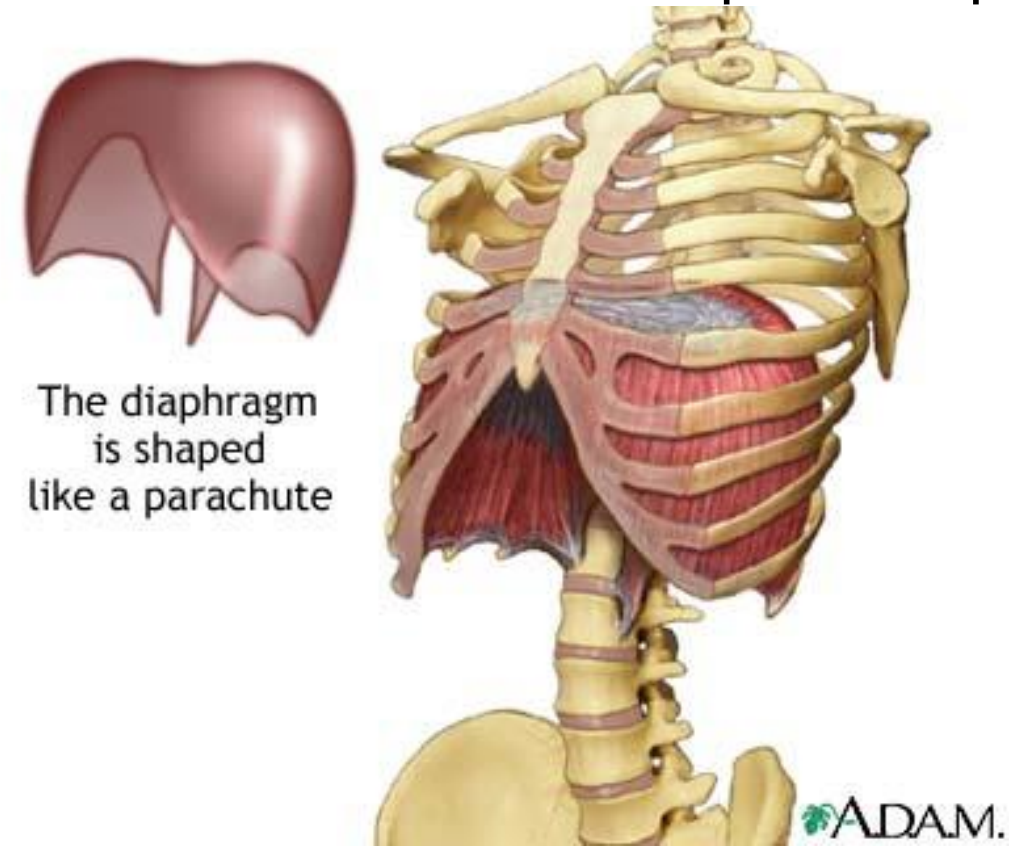

Bránice - vývoj

5.-12. týden - 4 zdroje

- **septum transversum**

zakládá se kraniálně od kardiogenní zóny

- **pleuroperitoneální membrány** (= primitivní bránice)

1+2 vytvářejí <u>centrum tendineum</u>

- **mesoesophageum dorsale** → <u>crura diaphragmatis</u>

- vrůstání **mezenchymu** z dorzolaterální tělní stěny → budoucí svalovina <u>dorzolaterální</u> části

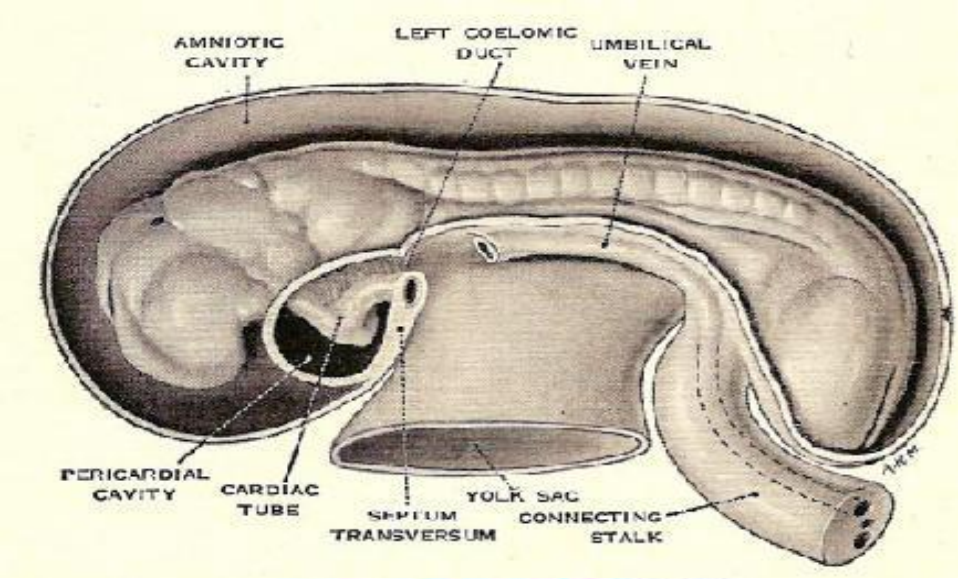

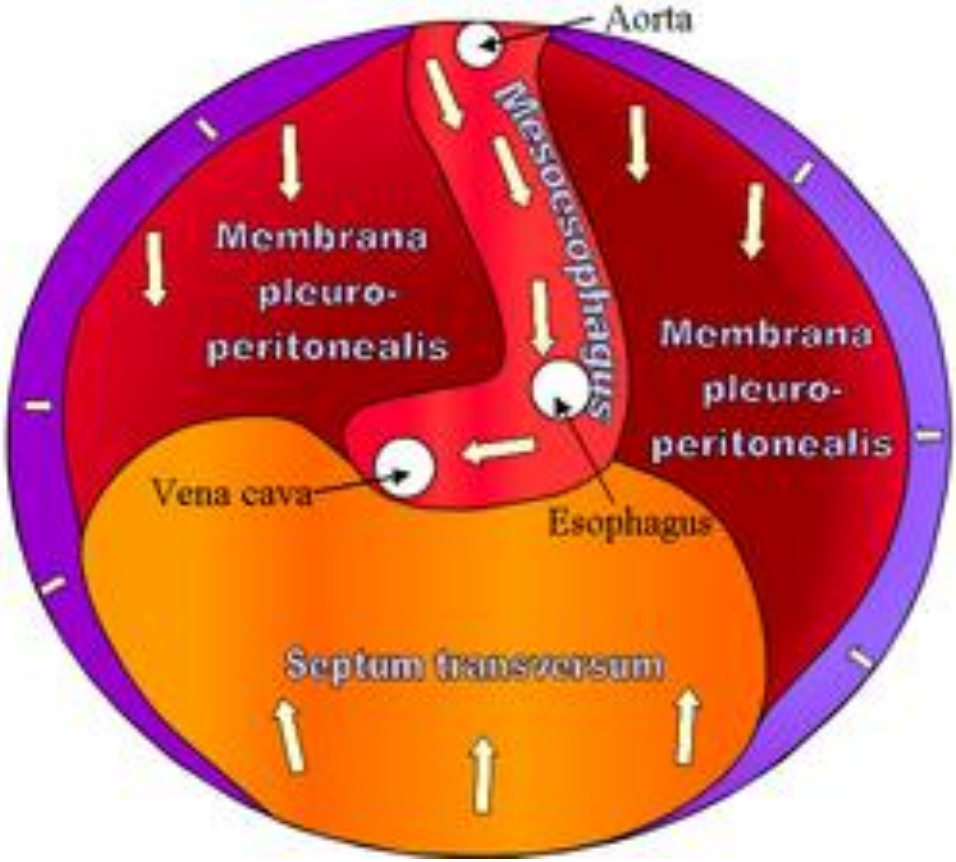

Bránice – inervace, tvar

septum transversum

→ sestup → **n. phrenicus (C3-5)**

zprvu je postavena téměř ve frontální rovině

později s růstem plic a rozšiřováním pleurálních dutin (*recessus costodiaphragmatici*)

→ typický kopulovitý tvar

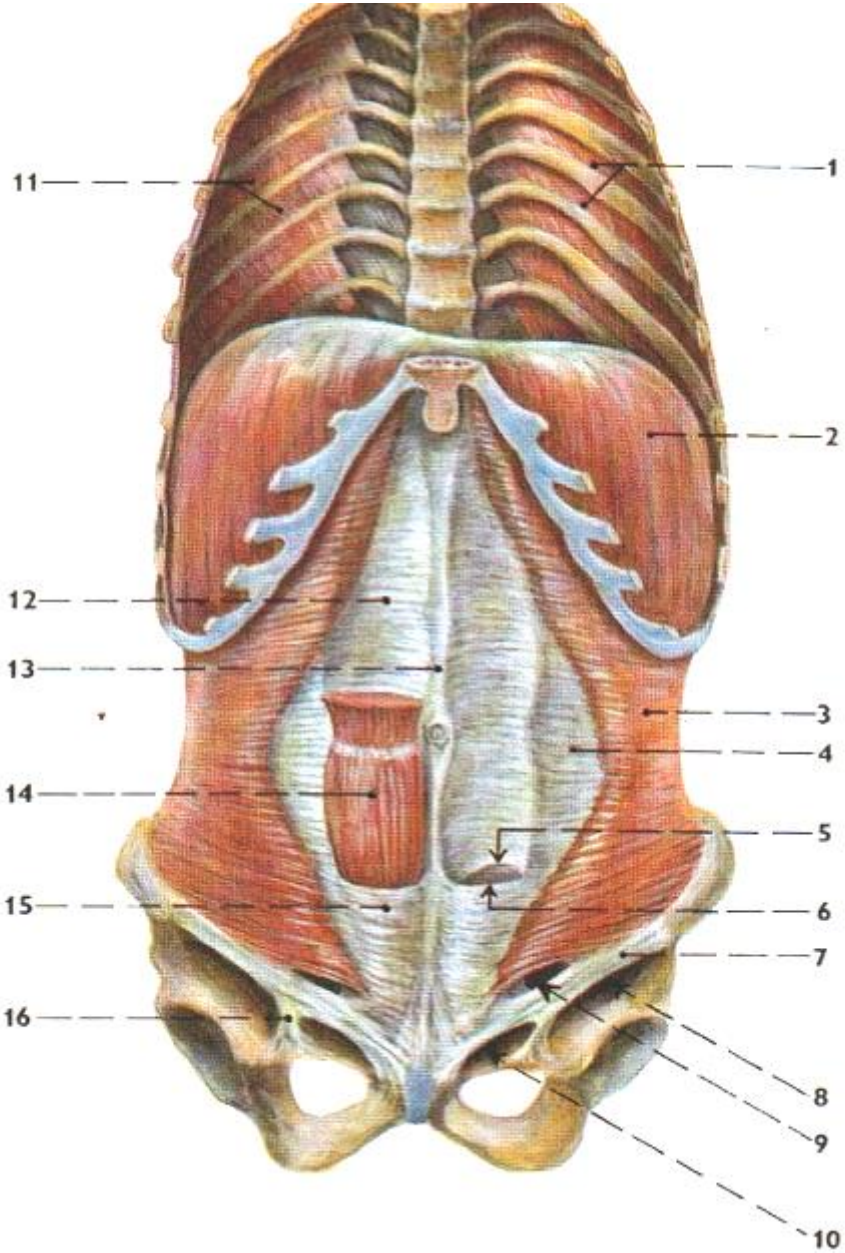

Brániční klenby

Copyright © The McGraw-Hill Companies, Inc. Permission required for reproduction or display.

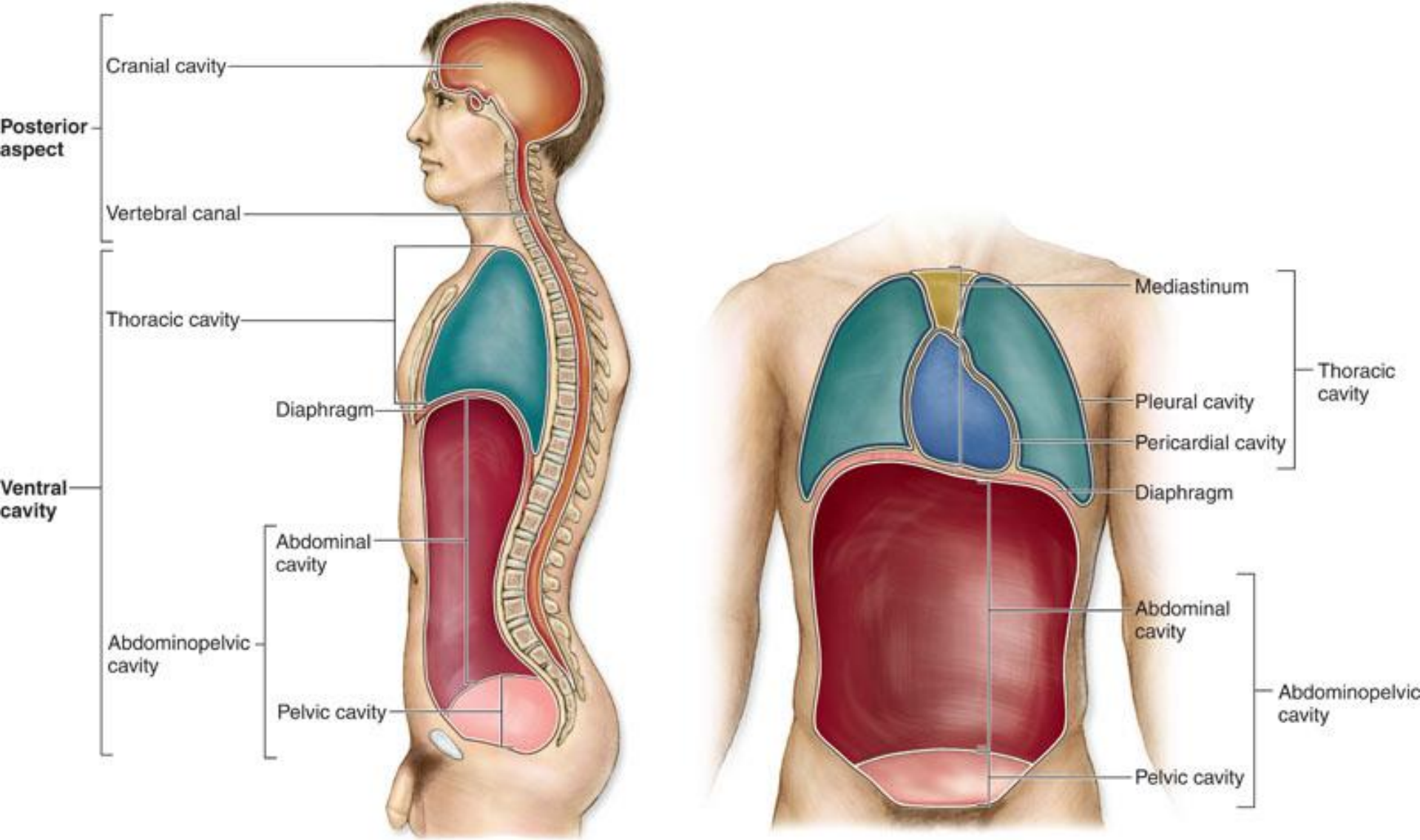

(a) Midsagittal view

(b) Coronal (frontal) view

Bránice

- pravá a levá brániční klenba (4. a 5. mezižebří)
- centrum tendineum
- pars lumbalis
  - crus dextrum et sinistrum
- pars costalis
- pars sternalis
- trigonum lumbocostale Bochdaleki
- trigonum sternocostale Morgagni s. Larreyi
- ***hlavní vdechový sval***
- *aktivní i při výdechu*

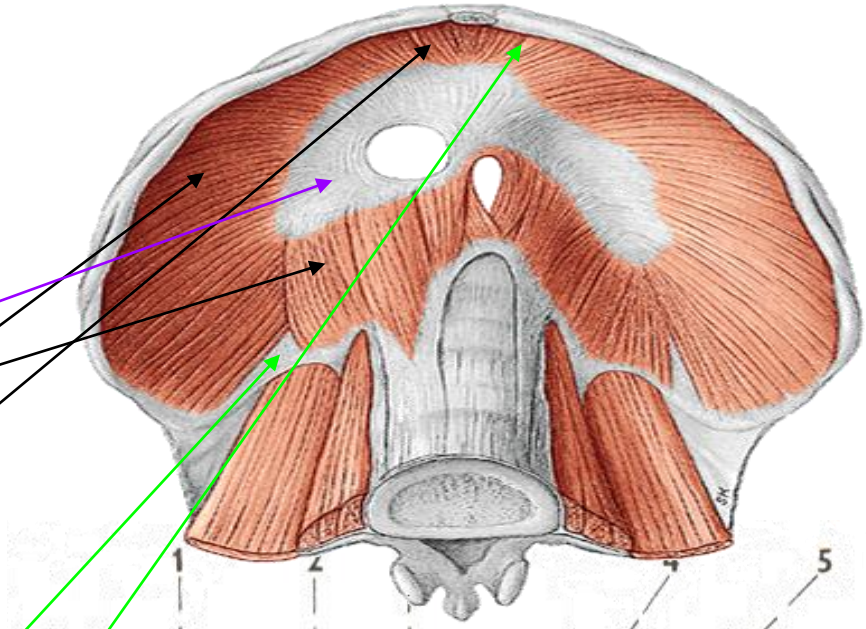

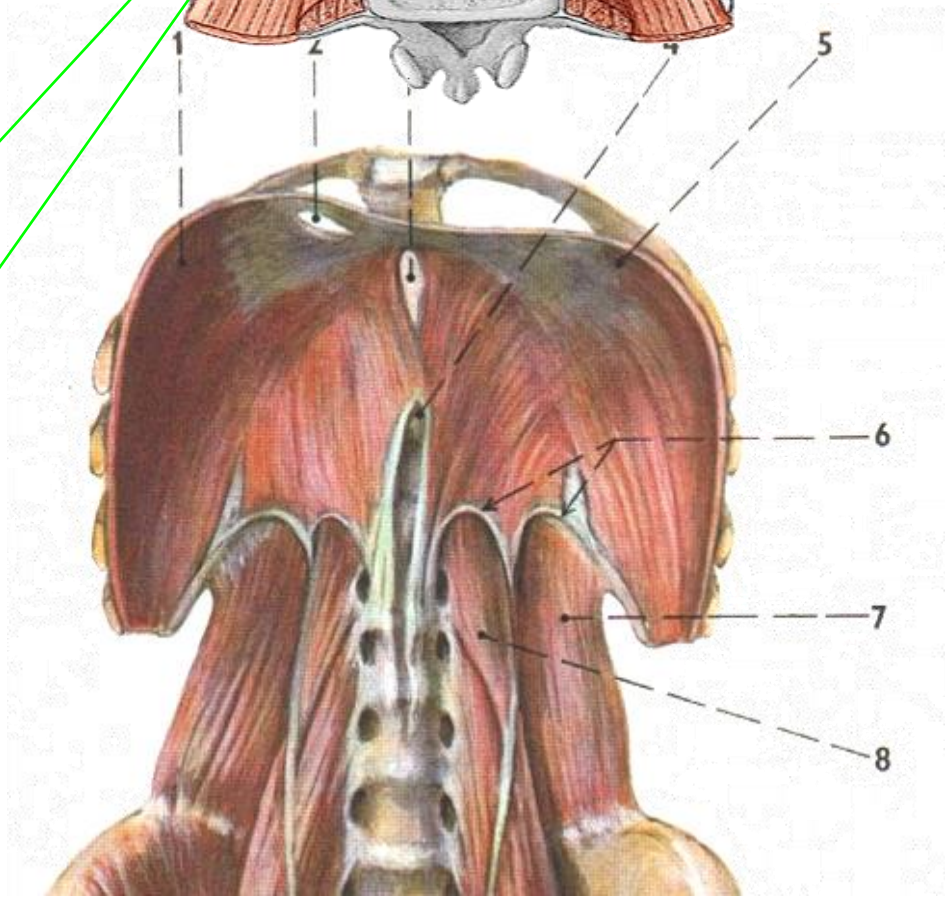

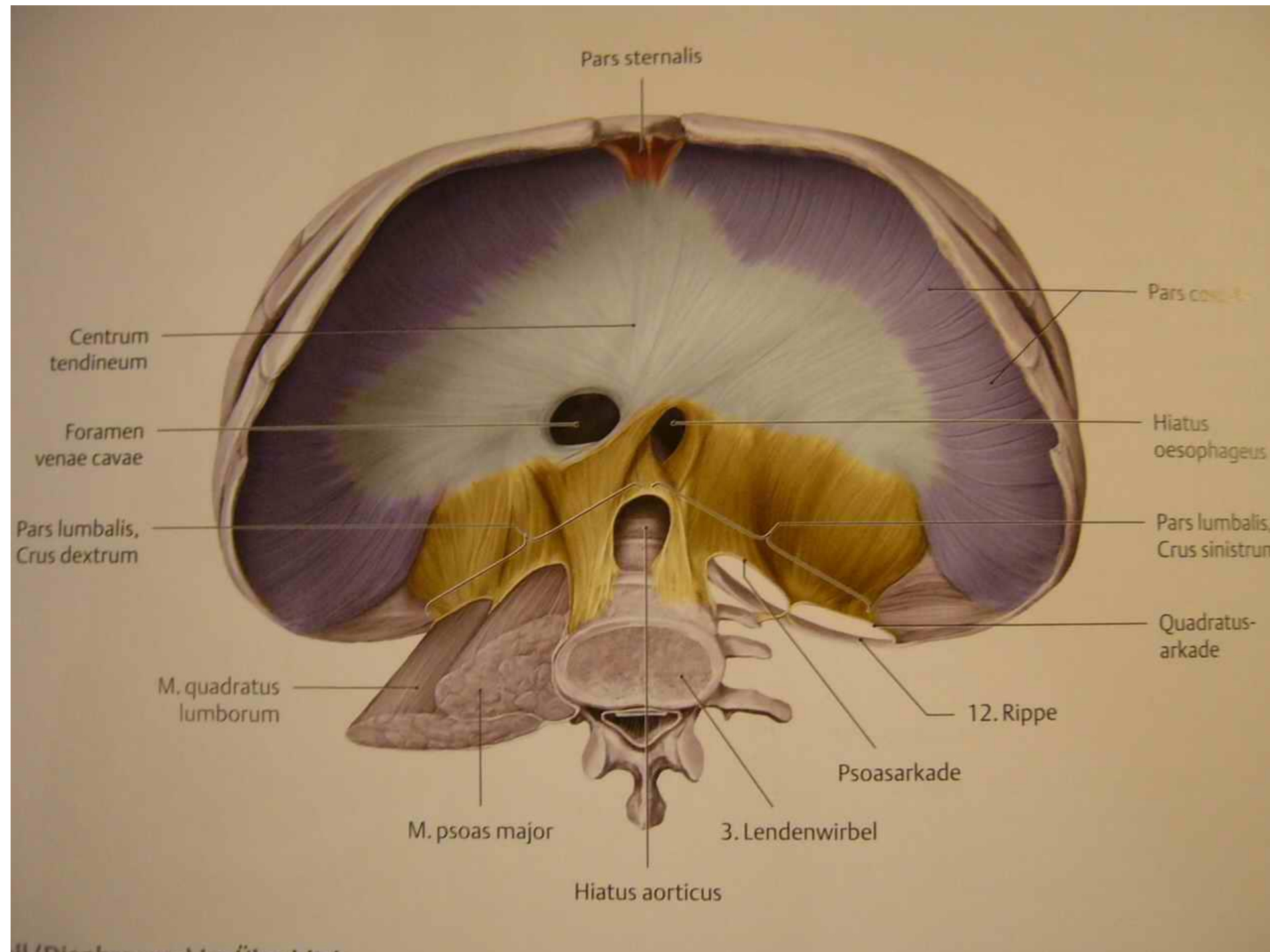
Pars sternalis
Centrum tendineum
Foramen venae cavae
Pars lumbalis, Crus dextrum
M. quadratus lumborum
M. psoas major
Hiatus aorticus
3. Lendenwirbel
Psoasarkade
12. Rippe
Quadratus-arkade
Pars lumbalis, Crus sinistrum
Hiatus oesophageus

Bránice – oblouky

- **lig. arcuatum medianum** (aortická arkáda) - nepárová

→ hiatus aorticus

- **lig. arcuatum mediale** (psoatická arkáda)

pro m. psoas major

- **lig. arcuatum laterale** (kvadratická arkáda)

pro m. quadratus lumborum

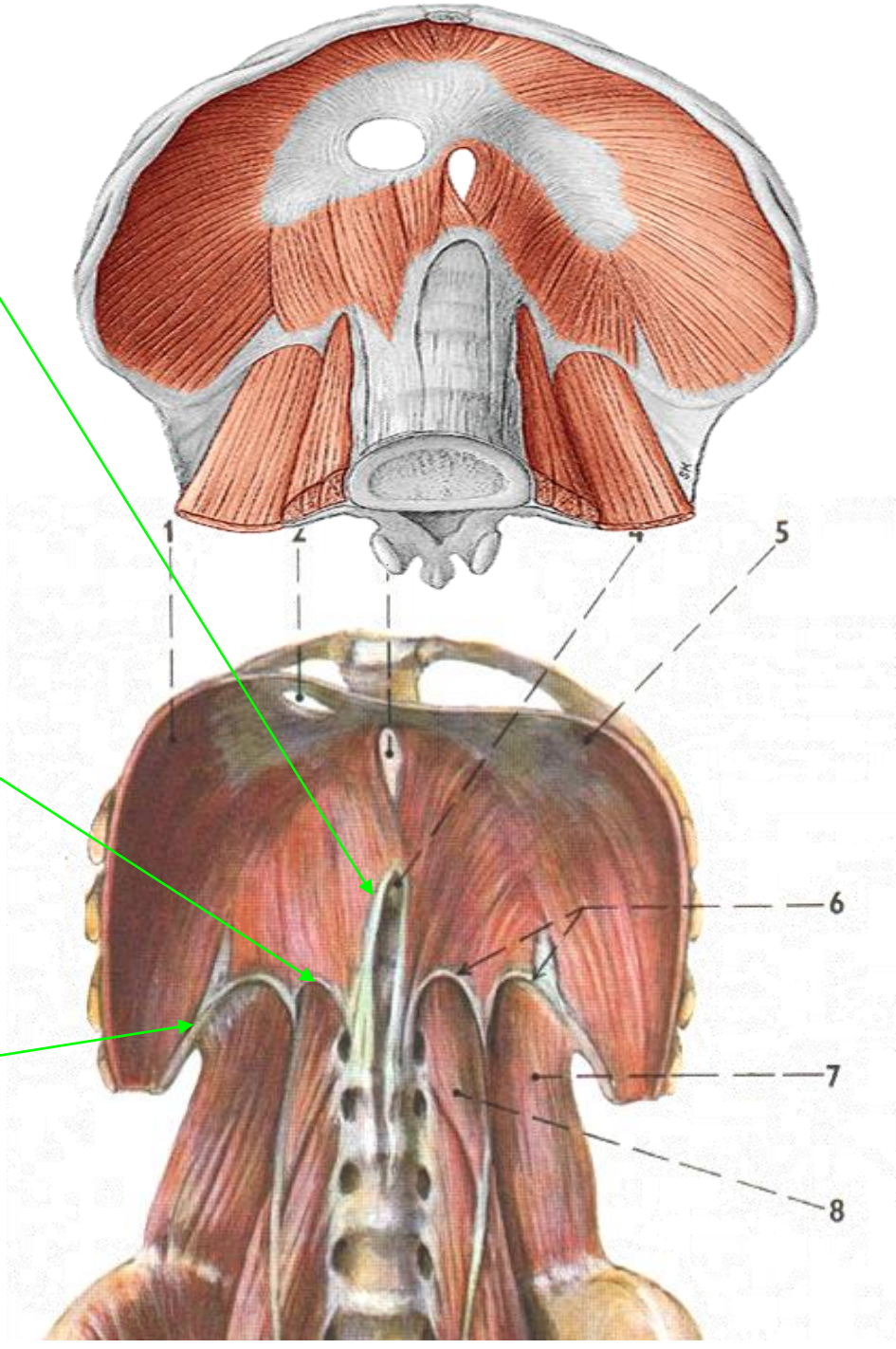

DIAPHRAGMA - *facies thoracica*

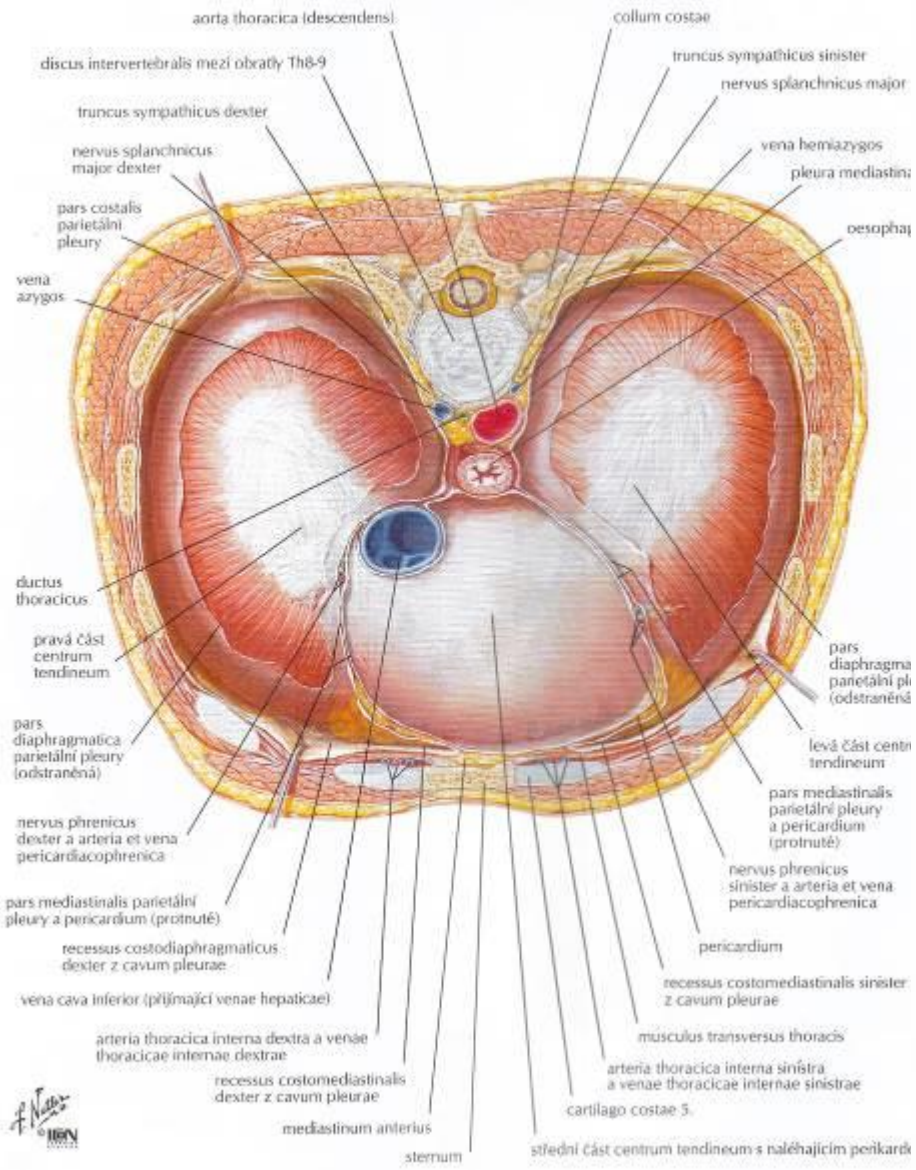

DIAPHRAGMA - *paries abdominalis*

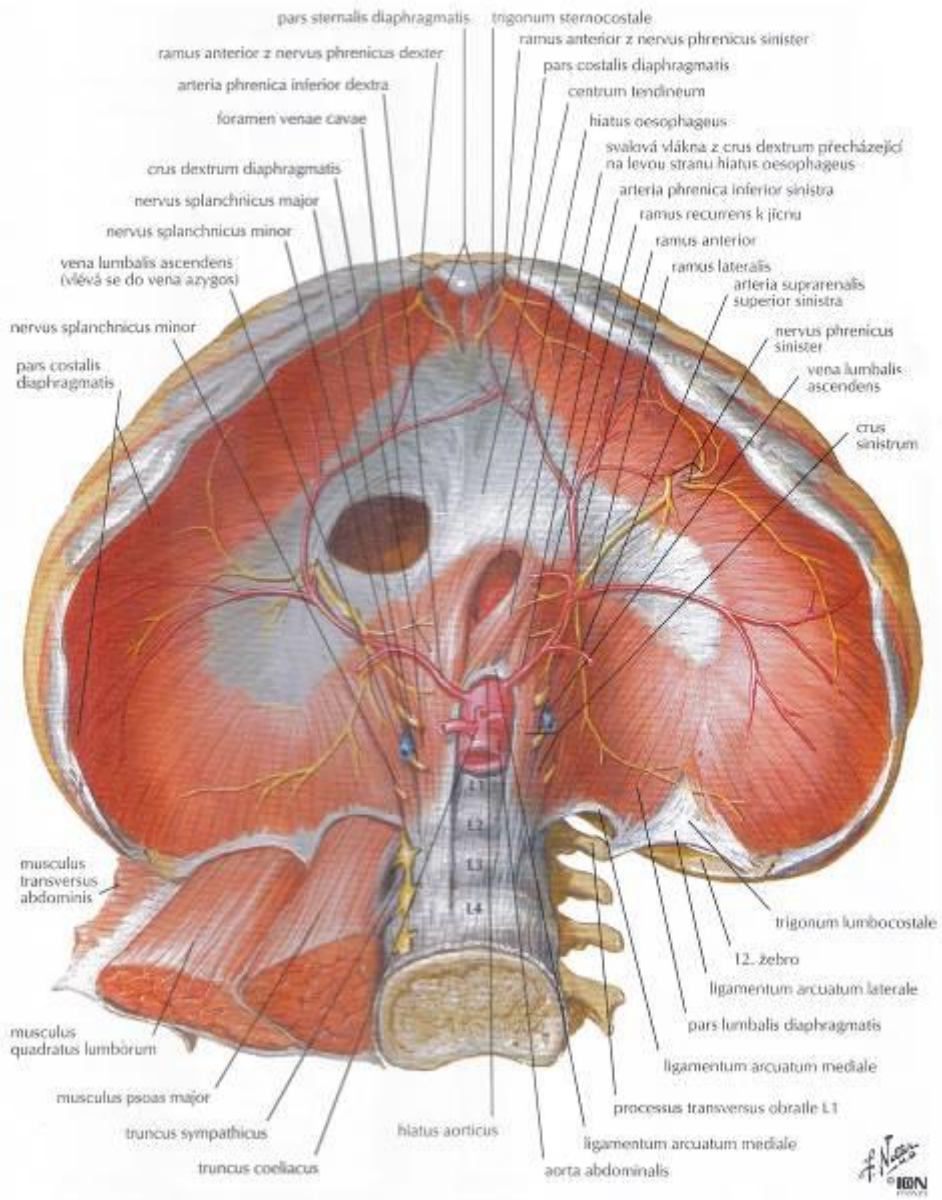

Úroveň průchodů bránicí

- foramen venae cavae T8
- hiatus oesophageus T10
- hiatus aorticus T12

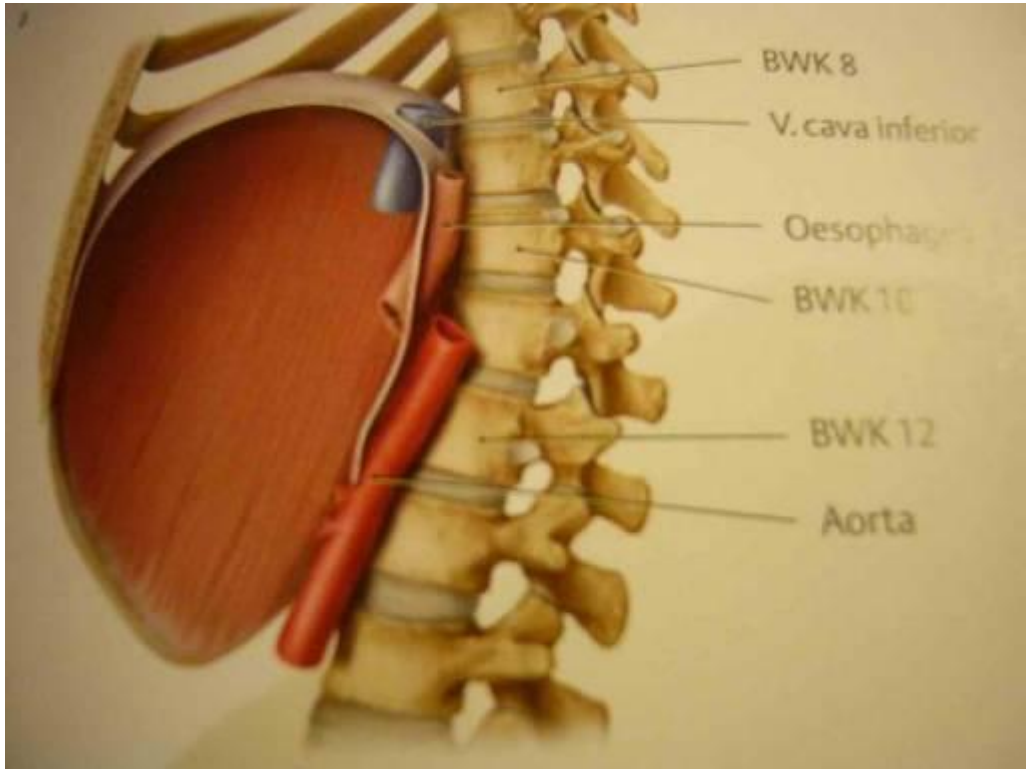

Útvary procházející bránicí

pars lumbalis (crus sin.et dx.)	truncus sympathicus, nn. splanchnici thoracici, (*někdy* v. azygos et hemiazygos)
hiatus aorticus (mezi crura diaphragmatis, ohranicen lig. arcuatum medianum)	aorta thoracica/abdominalis, ductus thoracicus (*někdy* v. azygos et hemiazygos)
hiatus oesophageus (v crura diaphragmatis)	jícen, truncus vagalis ant. et post. (+ rr. gastrici), rr. oesophageales a. et v. gastricae sin.
foramen venae cavae (v centrum tendineum)	v. cava inf., rr. phrenicoabdominales n. phrenici dx.
trigonum strenocostale	nic *ventrálně před m. transversus thoracis*: vasa thoracica interna → vasa epigastrica superiora
trionum lumbocostale	nic

Brániční kýly

- kýla = *hernia*, slovensky *prietrž, pruh*
- hiatus oesophageus
  - **<u>skluzná hiátová hernie</u>**

  nepravá kýla (nemá pobřišničový vak) – obsahuje břišní část jícnu, žaludek, střevo
  - **<u>paraezofageální hiátová hernie</u>**

  pravá kýla - vak se protlačuje mezi stěnou hiatus oesophageus a jícnem
- trigonum lumbocostale (vzácně)
  - **vrozené** – porucha splývání základů bránice
  - získané
- trigonum sternocostale (vzácně)

Brániční kýly

- skluzná hiátová hernie
- paraezofageální hiátová hernie

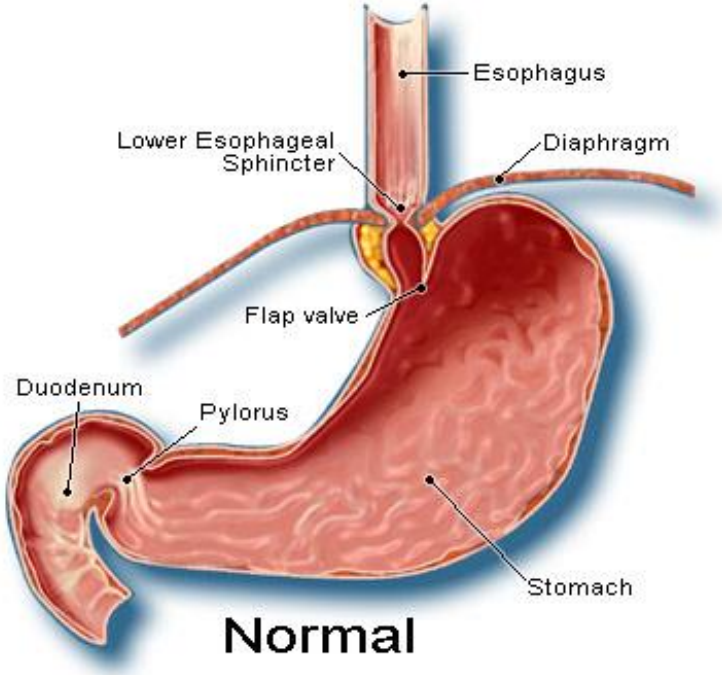

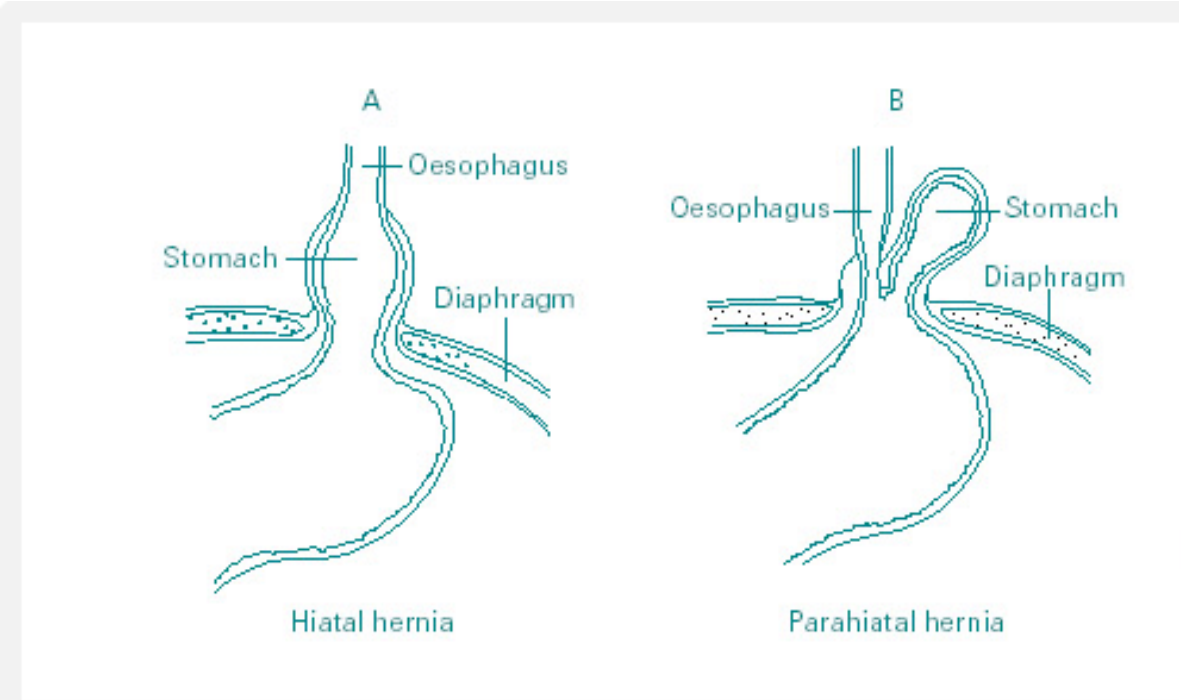

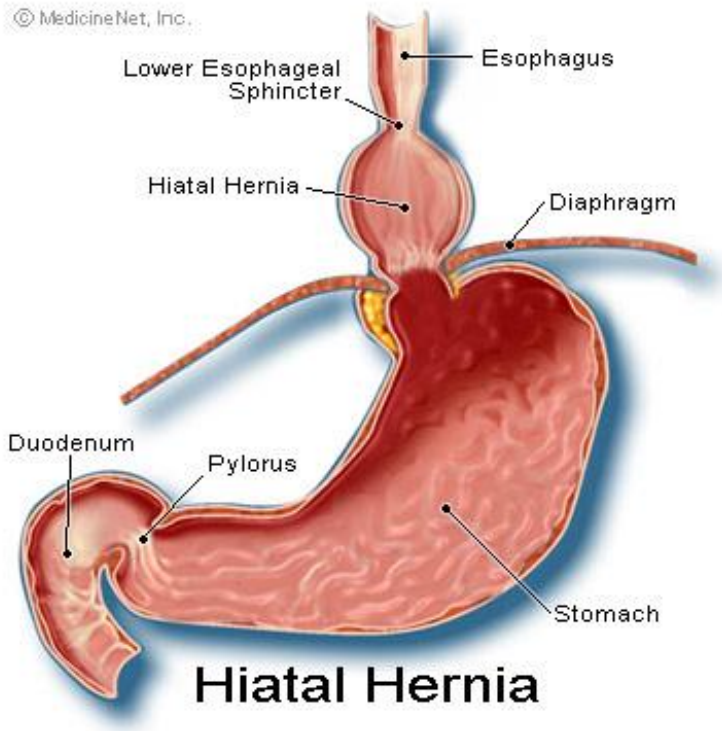

Brániční kýly

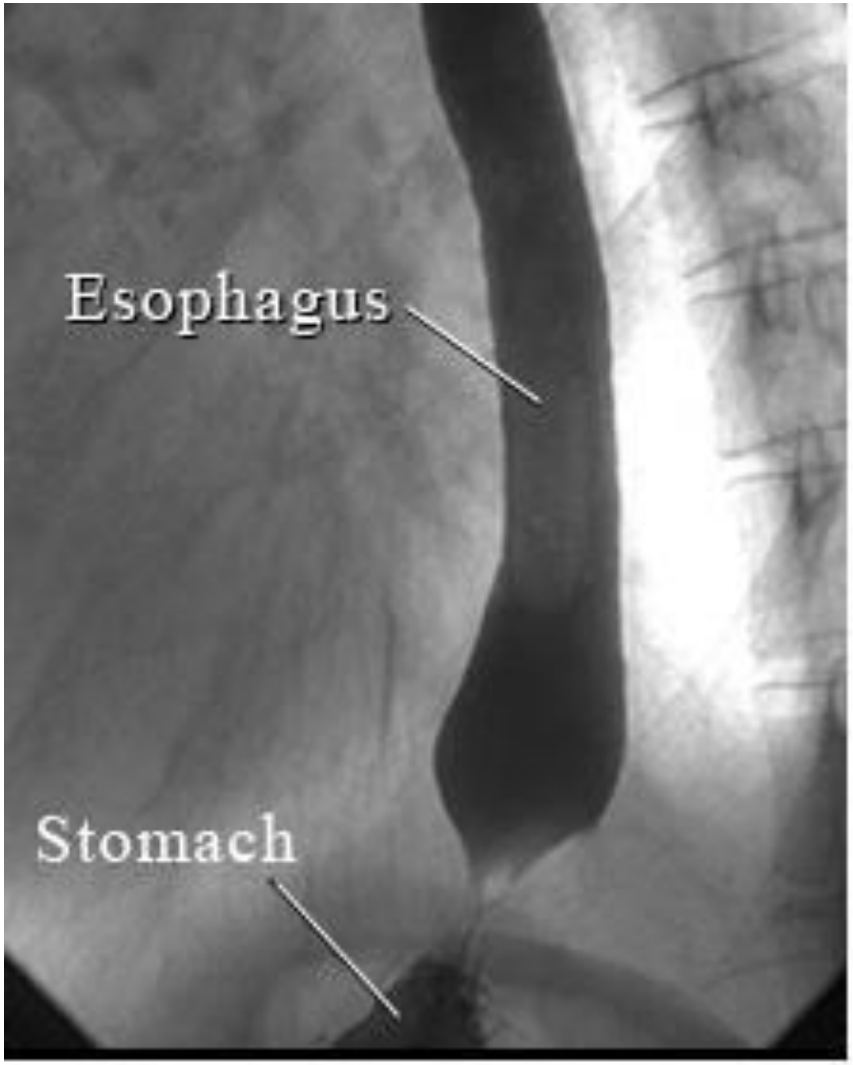

Figure 1

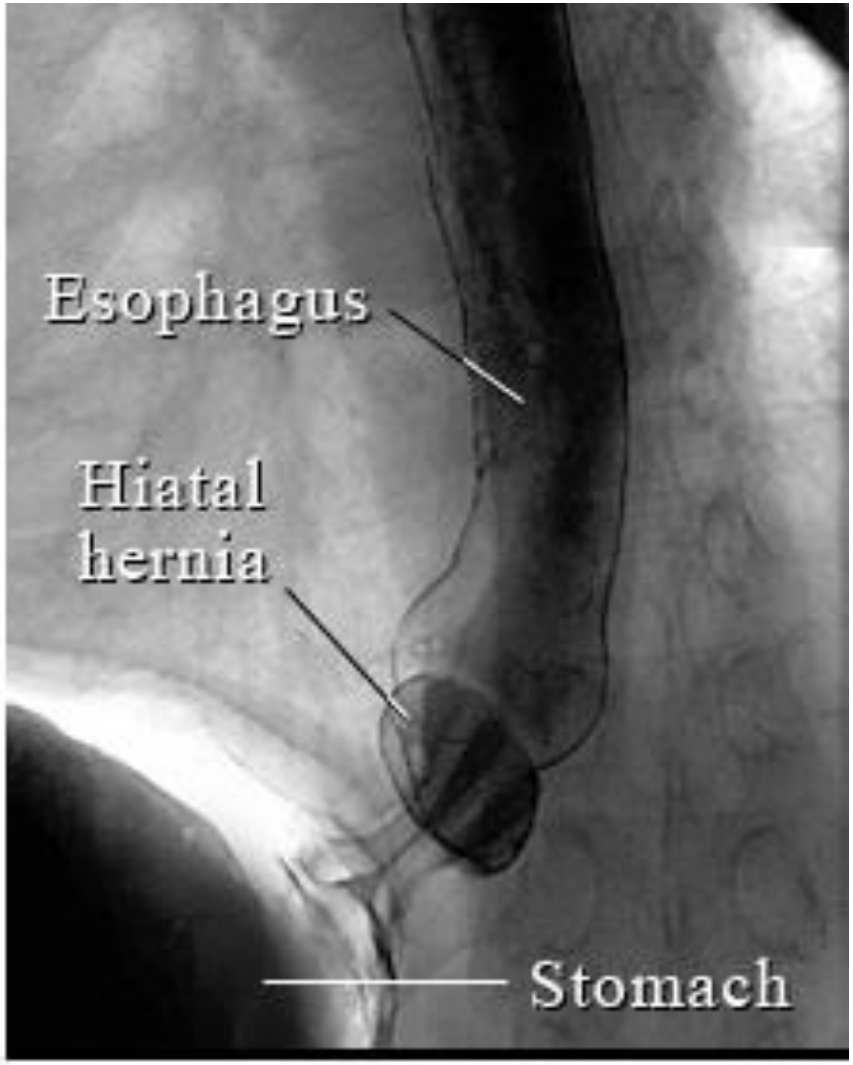

Figure 2

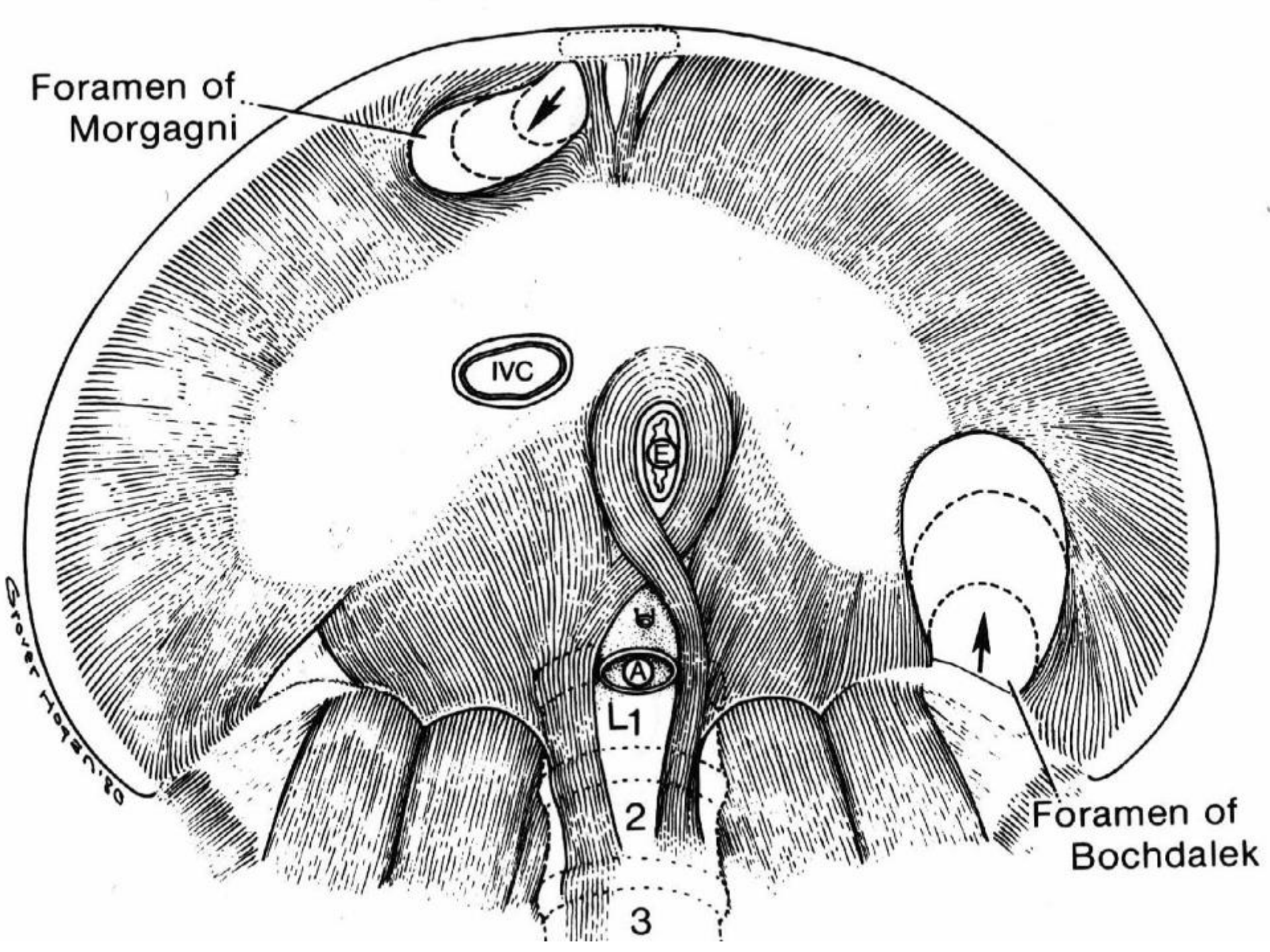
Foramen of
Morgagni
IVC
E
A
L1
2
3
Foramen of
Bochdalek
Grover Hogan '80

Hernia diaphragmatica posterolateralis congenitalis *Bochdaleki*

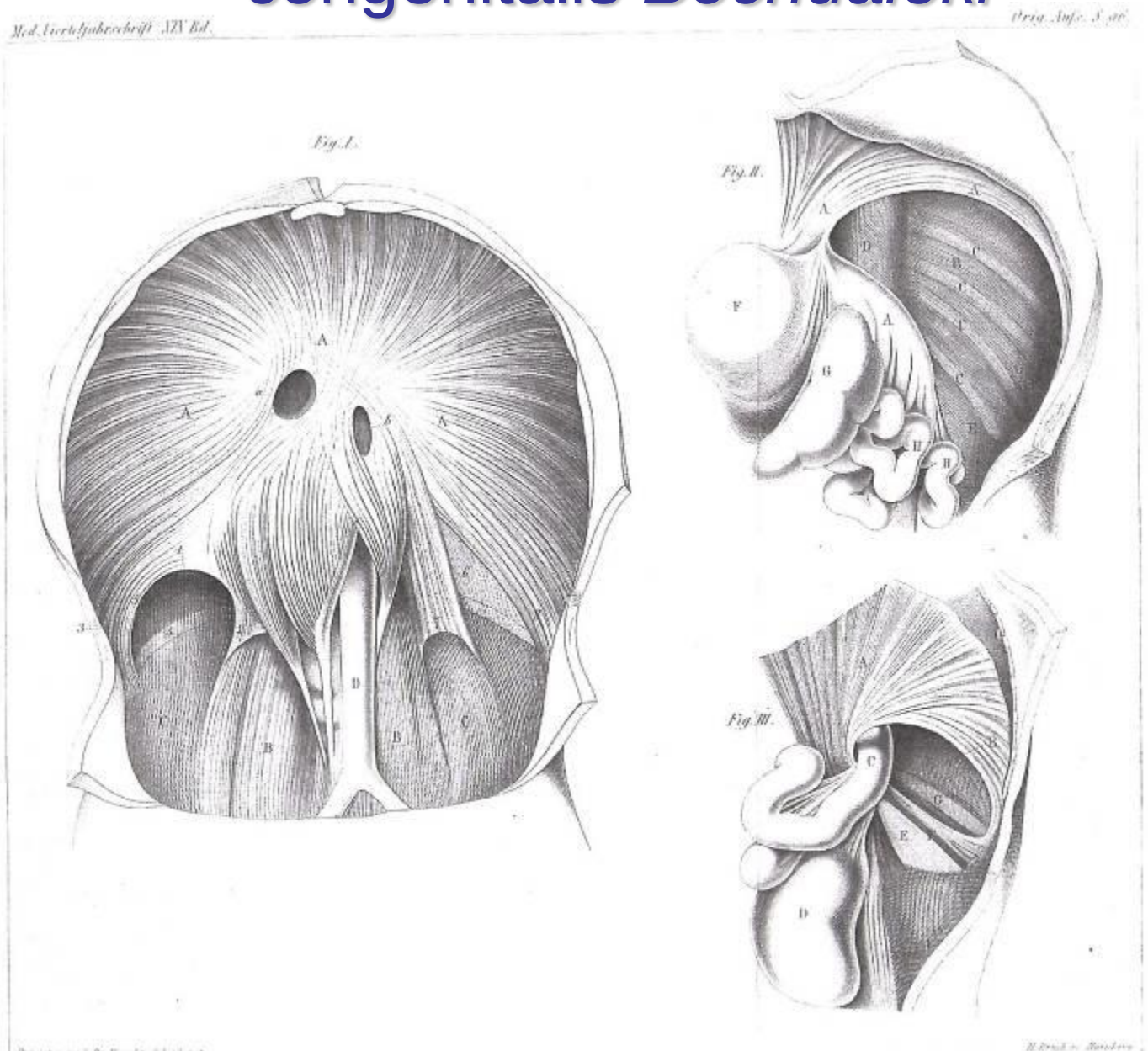

Vincenz Alexander Bochdalek

1801 Skřipov – † 1883 Litoměřice

Giovanni Battista Morgagni

- 1682 – 1771
- Itálie
- zakladatel patologie

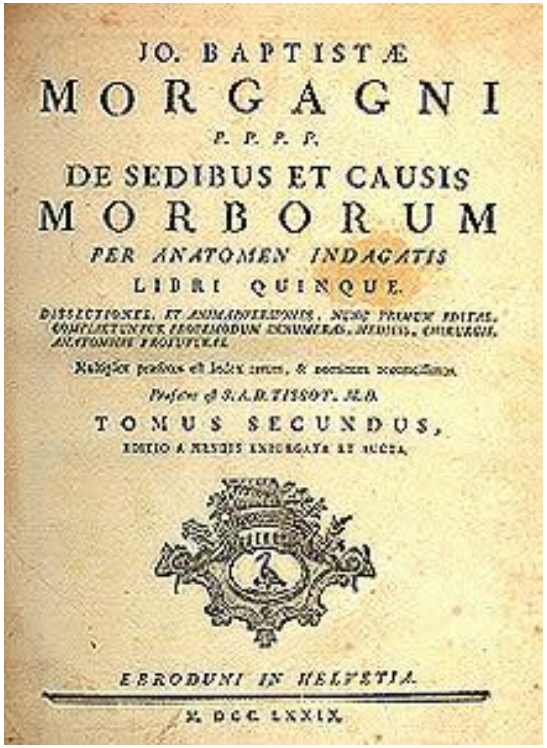
JO. BAPTISTÆ
MORGAGNI
P. P. P. P.
DE SEDIBUS ET CAUSIS
MORBORUM
PER ANATOMEN INDAGATIS
LIBRI QUINQUE.
TOMUS SECUNDUS,
LAUSANNÆ ET GENEVÆ
M. DCC. LXXIX.

Svaly zad
Musculi dorsi

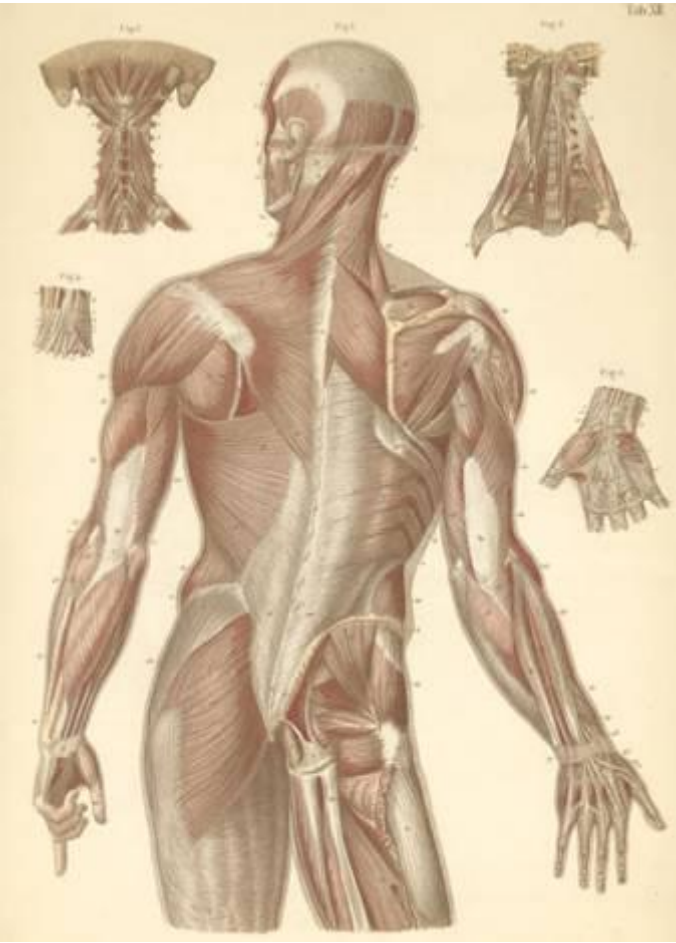

Páteř
Columna vertebralis

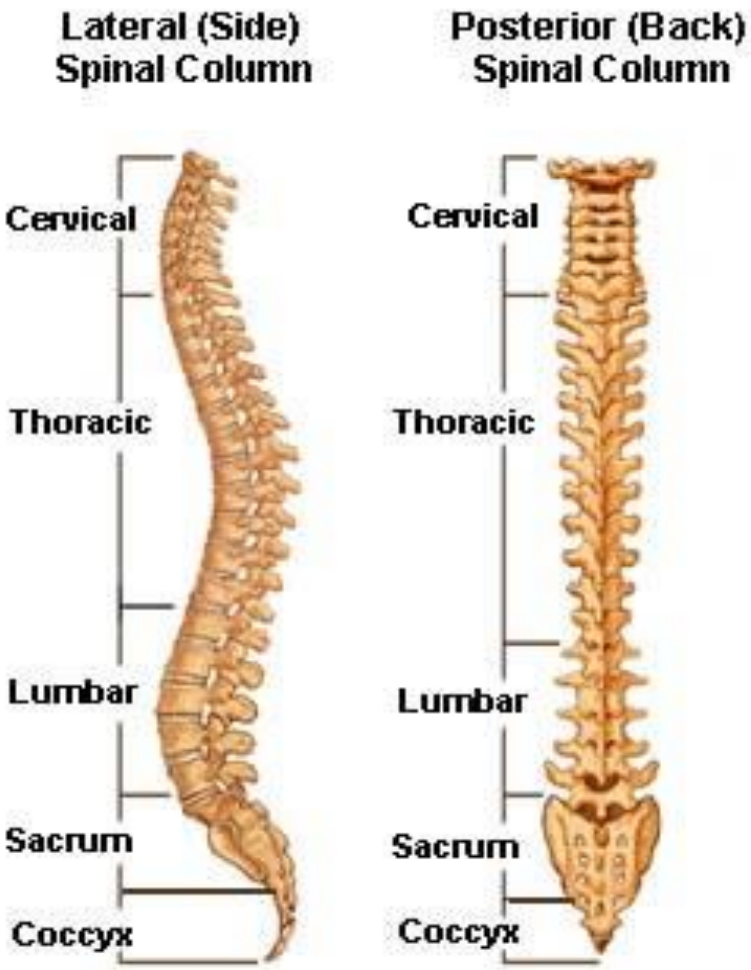

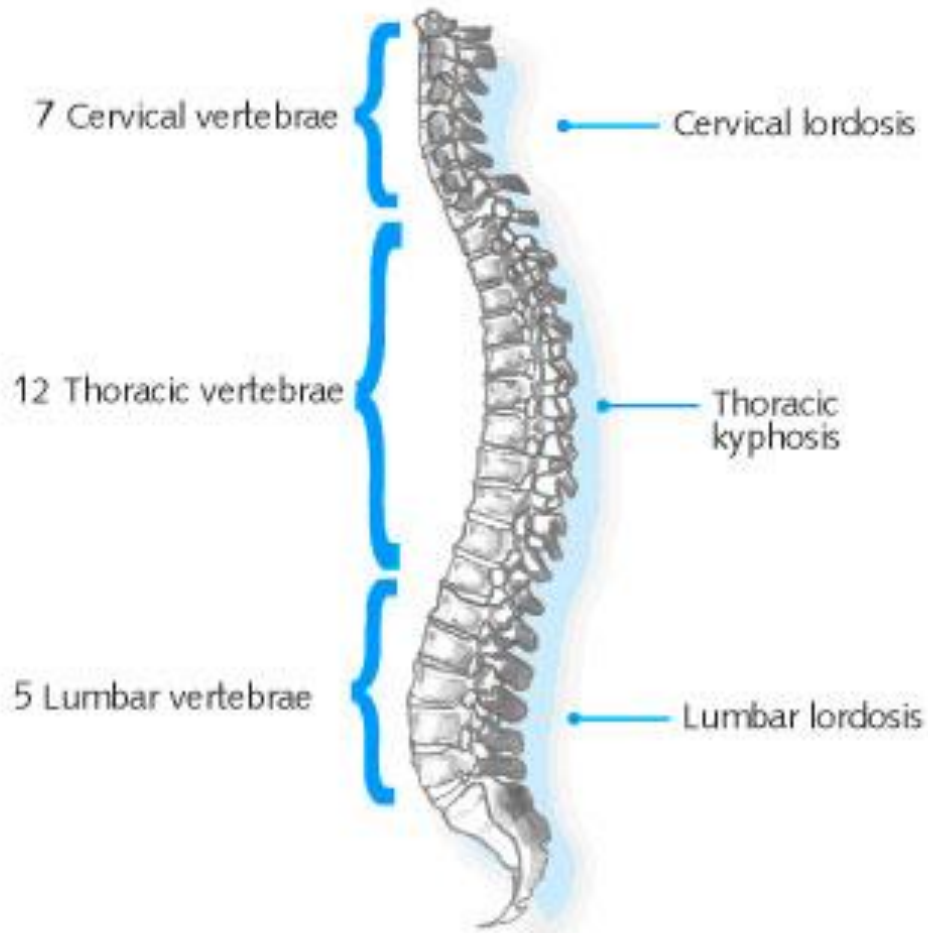

Vývoj svalů

- *epaxialní svaly* = *autochtonní*

  → **hluboké zádové svaly**

- *myoseptum horizontale* – ryby

  → **lamina media fasciae thoracolumbalis**

- *hypaxialní svaly* = *heterochtonní*

  → **všechny ostatní**

  končetiny, hlava, krk, hrudník, břicho + 3 povrchové vrstvy svalů zad

Vývoj svalů

az oldalizom
háti kötege
izomszelvények
csigolya
vízszintes
kötőszöveti
válaszfal
vörösizom
az oldalizom
hasi kötege
testüreg

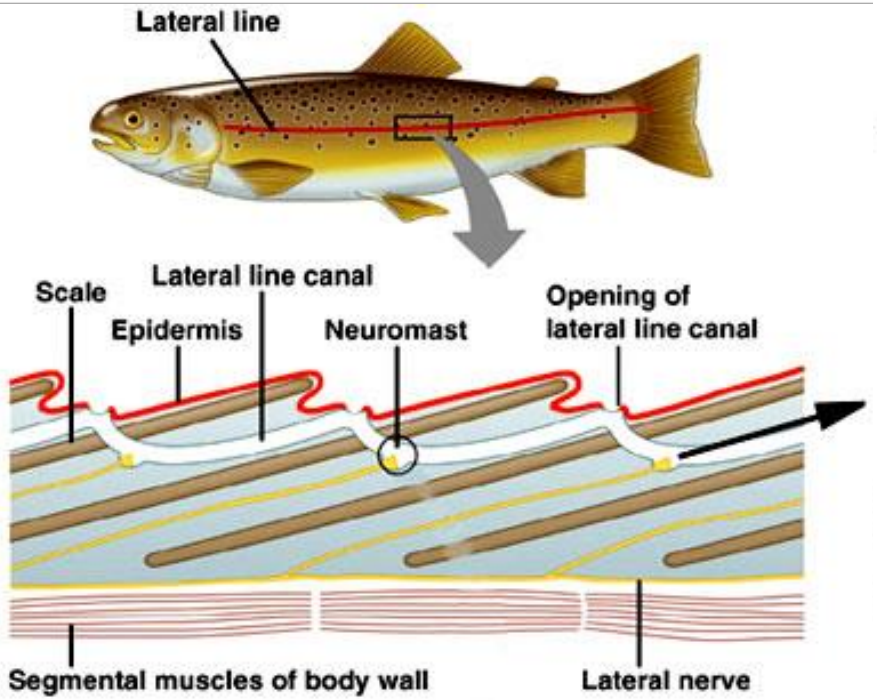
Lateral line
Scale
Lateral line canal
Epidermis
Neuromast
Opening of
lateral line canal
Segmental muscles of body wall
Lateral nerve

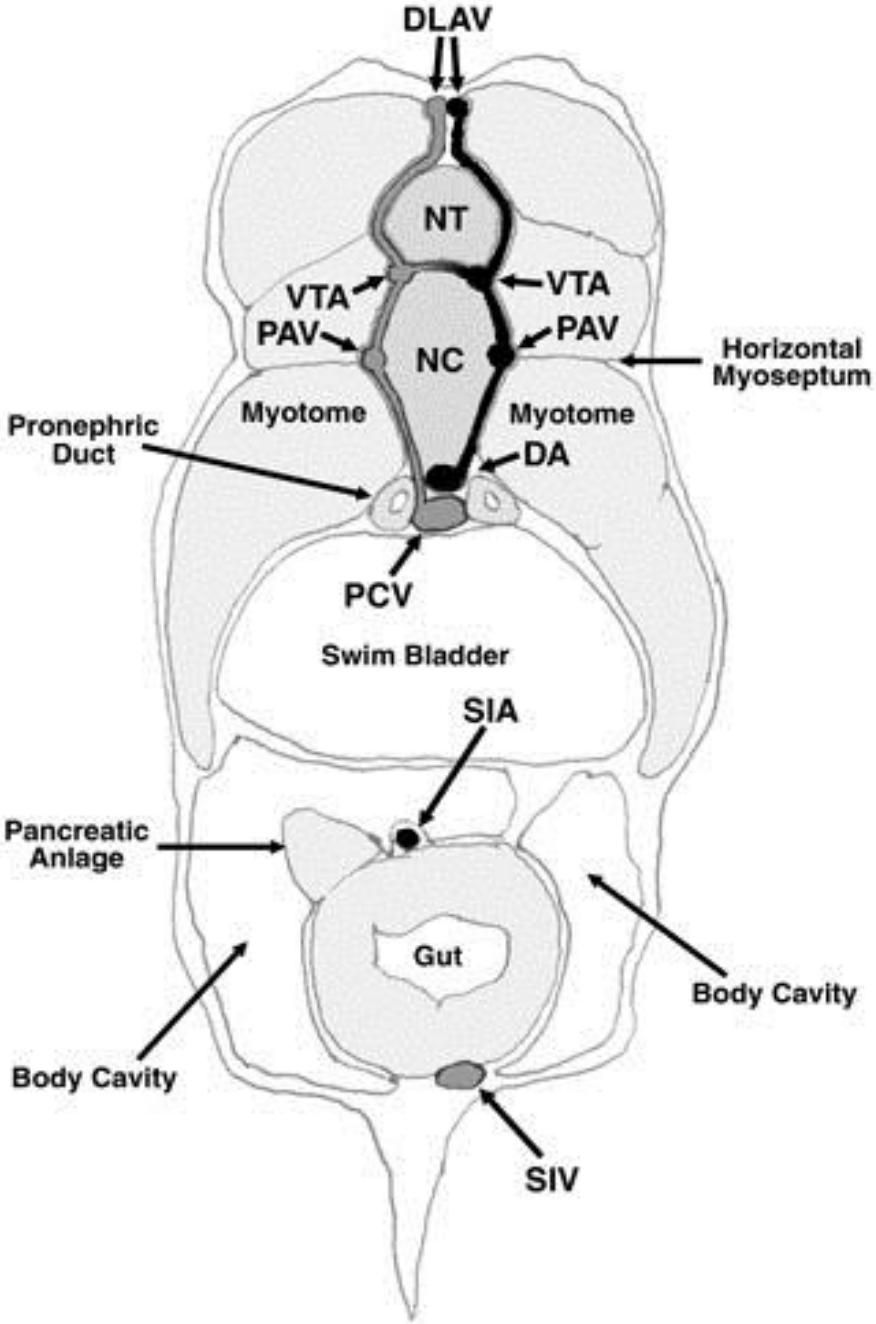
DLAV
NT
VTA
VTA
PAV
PAV
NC
Horizontal
Myoseptum
Pronephric
Duct
Myotome
Myotome
DA
PCV
Swim Bladder
SIA
Pancreatic
Anlage
Gut
Body Cavity
Body Cavity
SIV

CT

lamina media fasciae thoraco-lumbalis

epaxialní svaly

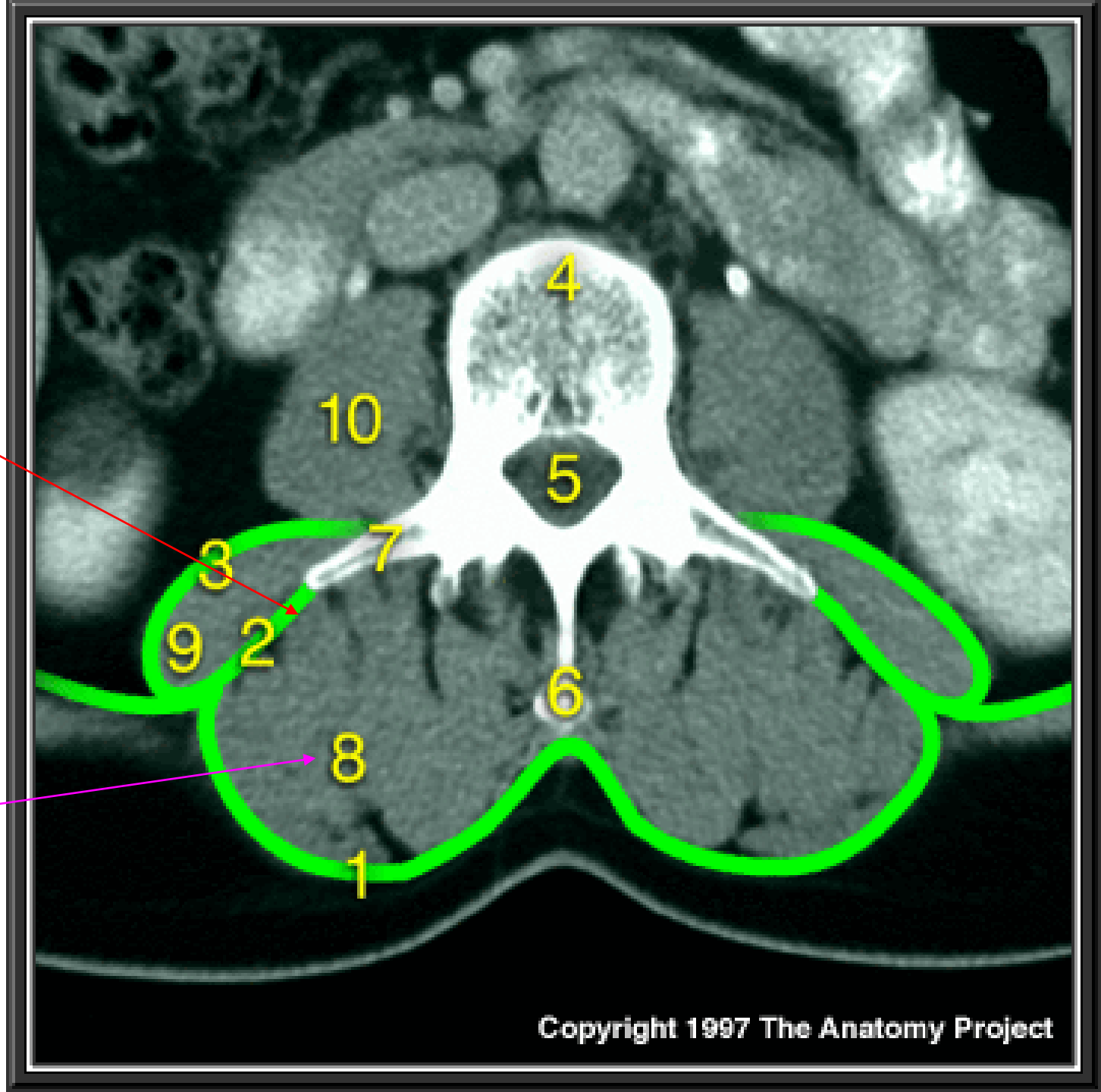

Svaly zad

4 vrstvy

- povrchová (první) vrstva

= spinohumerální svaly

- druhá vrstva

= spinoskapulární svaly

- třetí vrstva

= spinokostální svaly

- čtvrtá vrstva

= hluboké zádové svalstvo = epaxiální svaly

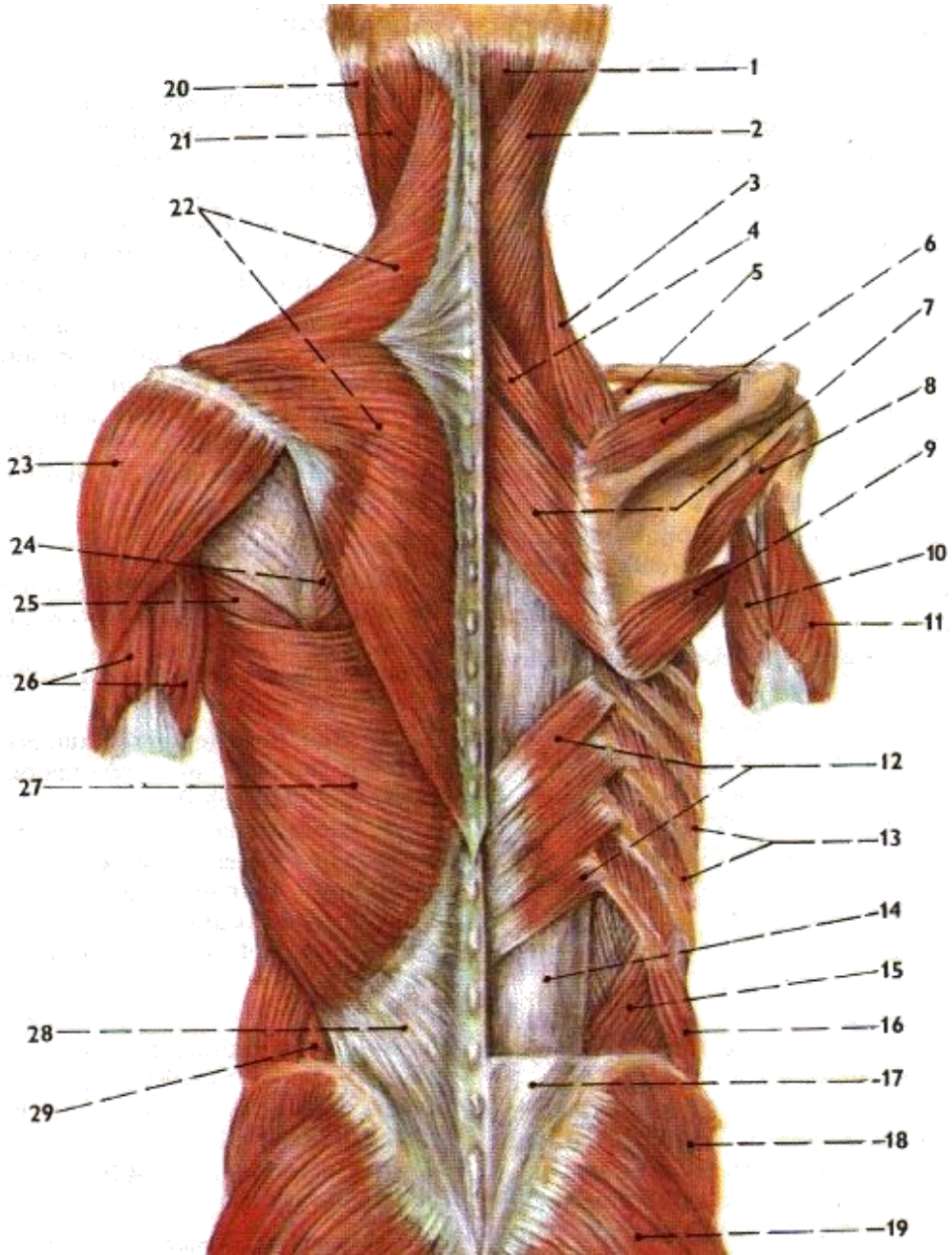

Povrchová (první) vrstva

- **m. trapezius**
  - pars descendens
  - pars transversa
  - pars ascendens
  - speculum rhomboideum C7

n. accessorius + *C3-C4*

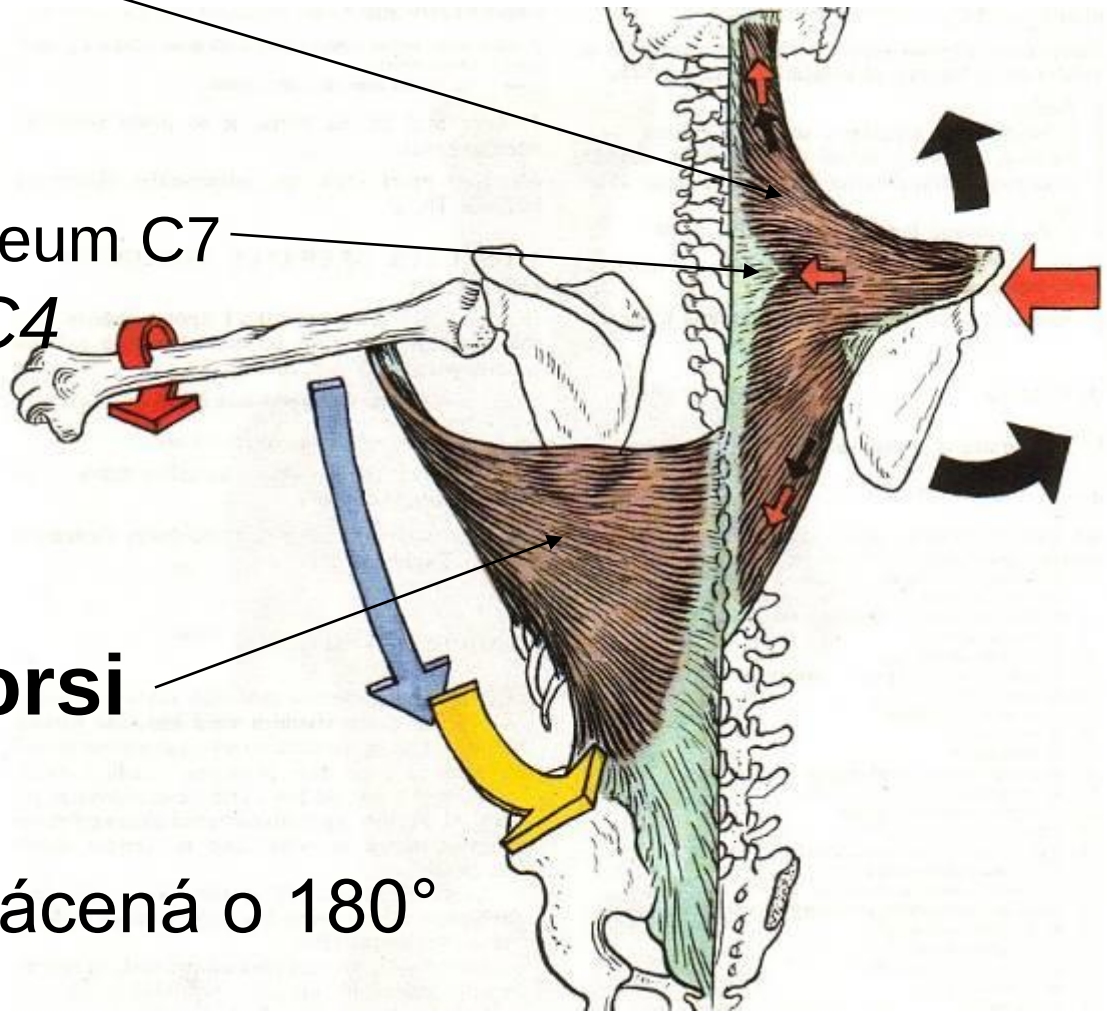

- **m. latissimus dorsi**

n. thoracodorsalis

úponová šlacha převrácená o 180°

Povrchová (první) vrstva

- Funkce **m. trapezius**:
  - fixace lopatky k páteři
  - elevace lopatky (pD) / deprese lopatky (pA)
  - retroflexe hlavy (při fixované lopatkce a obosztranné kontrakci) (pD)
  - a lateroflexe hlavy (při fixované lopatce a jednostranné kontrakci) (pD)
  - retrakce lopatky (pT)
  - vnější rotace lopatky (současný stah pD+pA) → abdukce paže nad horizontálu

Povrchová (první) vrstva

- Funkce **m. latissimus dorsi**:
  - vnitřní rotace, addukce a dorzální flexe paže
  - pomocný nádechový sval při fixaci paže
  - pomocný výdechový sval: při prudkém výdechu zvýrazňuje zakřivení hrudní páteře → zmenšení objemu hrudní dutiny
  - *zvětšený při chronickém kašli*
  - *sval kopáčů motykou*

Druhá vrstva

- **m. levator scapulae**

C3,4 + n. dorsalis scapulae (C5)

- **m. rhomboideus minor**
- **m. rhomboideus major**

n. dorsalis scapulae

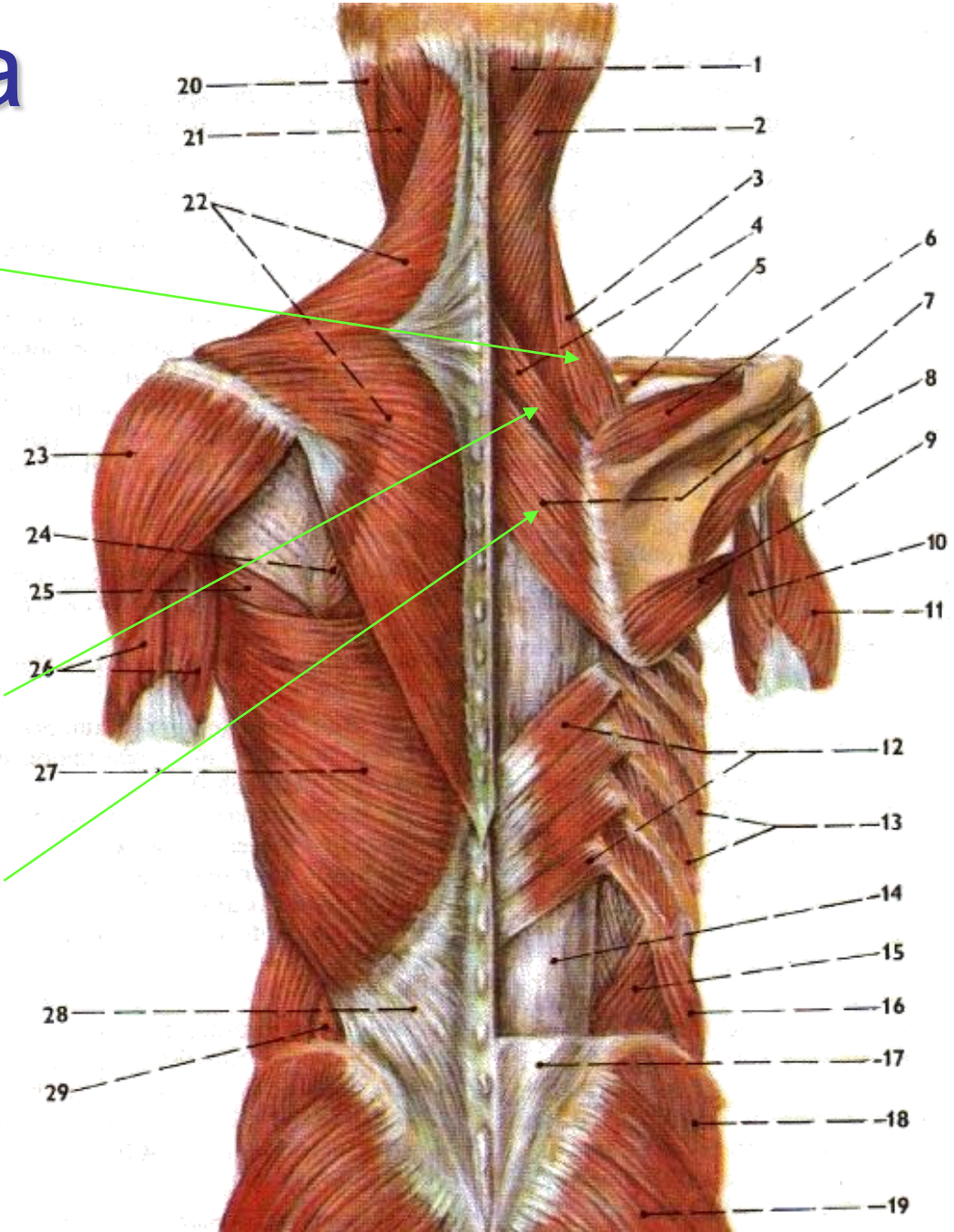

Druhá vrstva

- Funkce **mm. rhomboidei**:
  - elevace, retrakce a vnitřní rotace lopatky

- Funkce **m. levator scapulae**:
  - elevace lopatky
  - lateroflexe páteře (při fixované lopatce)
  - vnitřní rotace lopatky

Třetí vrstva

- **m. serratus posterior superior**

nn. intercostales 2-5

- **m. serratus posterior inferior**

nn. intercostales 9-11 + n. subcostalis

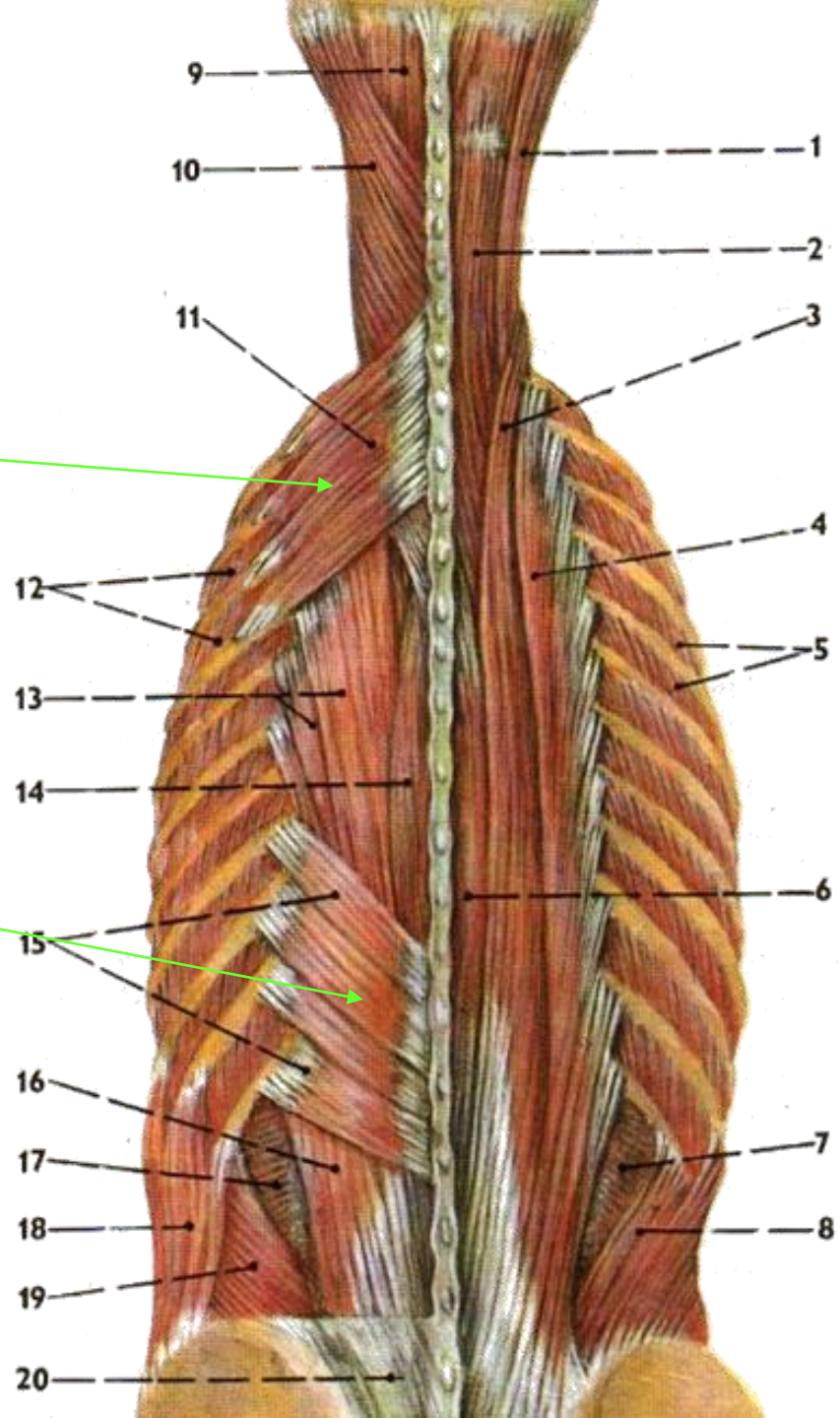

Čtvrtá (hluboká) vrstva

- „vlastní zádové svaly“

- epaxiální svaly → deriváty ze somitů → segmentové (dílcové) uspořádání + segmentová (dílcová) inervace

- <u>inervace</u>:

zadní větve míšních nervů (rami posteriores nervorum spinalium)

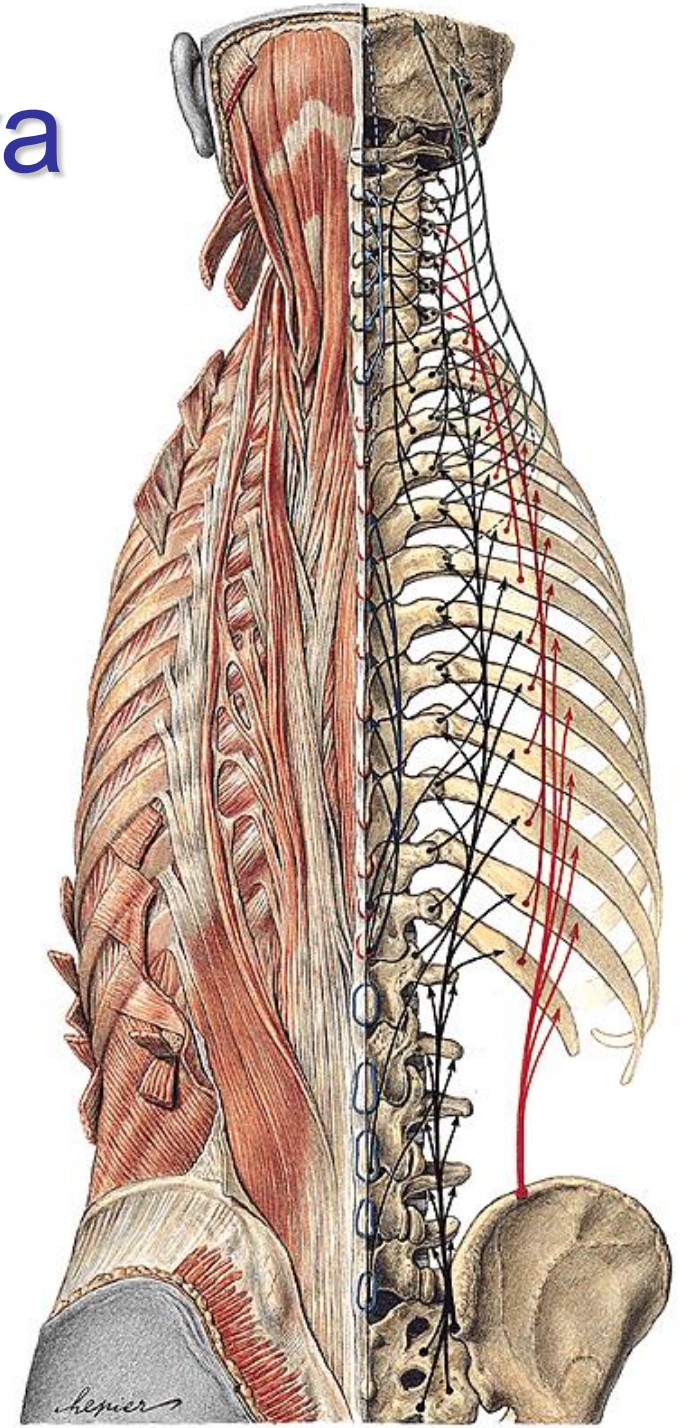

Somity

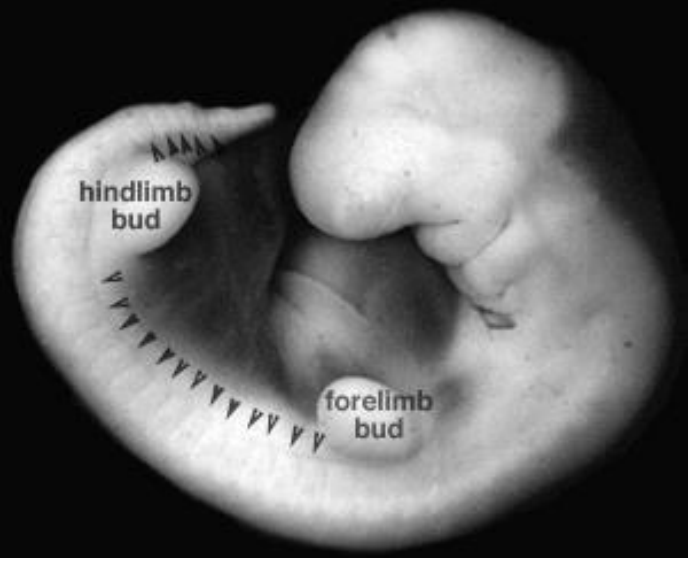
hindlimb bud
forelimb bud

- 42-44

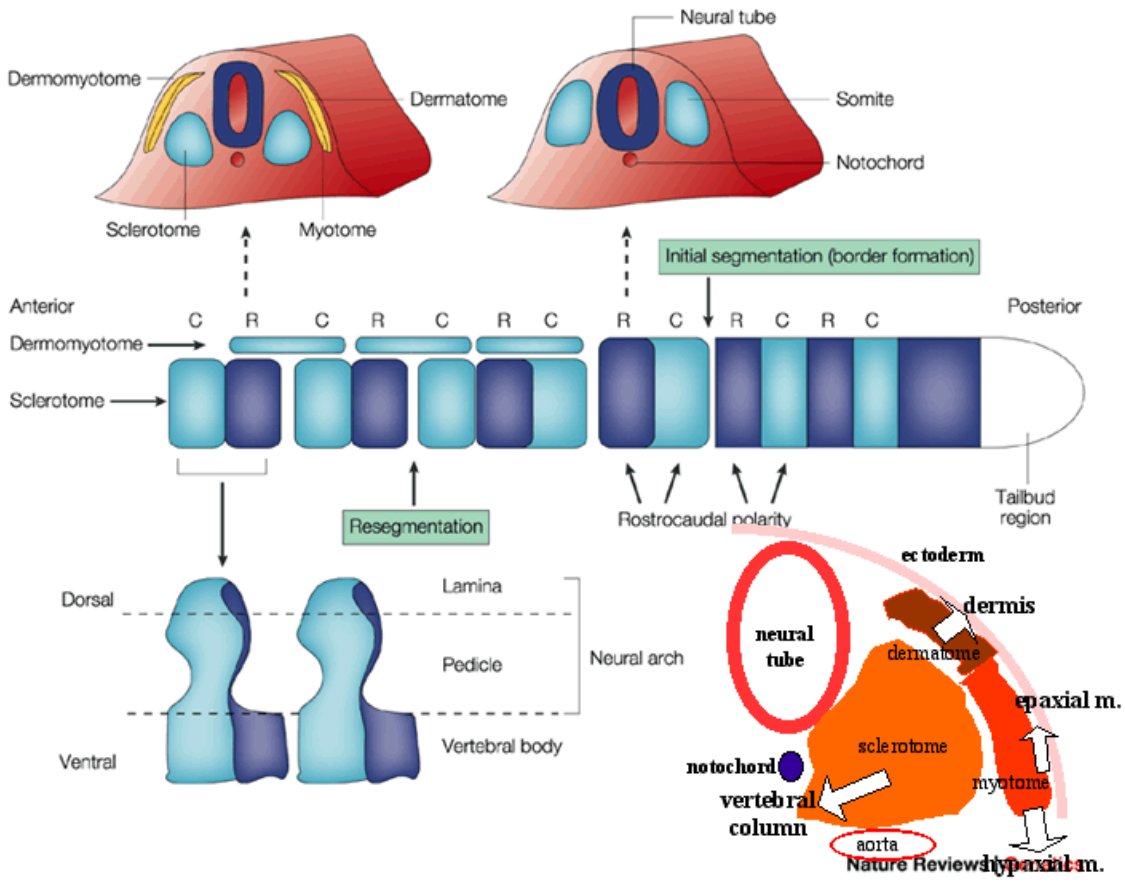
Dermomyotome
Dermatome
Sclerotome
Myotome
Neural tube
Somite
Notochord
Initial segmentation (border formation)
Anterior
Posterior
Dermomyotome
Sclerotome
C R C R C R C R C R C R C
Resegmentation
Rostrocaudal polarity
Tailbud region
Dorsal
Ventral
Lamina
Pedicle
Neural arch
Vertebral body
ectoderm
dermis
neural tube
dermatome
epaxial m.
sclerotome
notochord
myotome
vertebral column
aorta
hypaxial m.
Nature Reviews

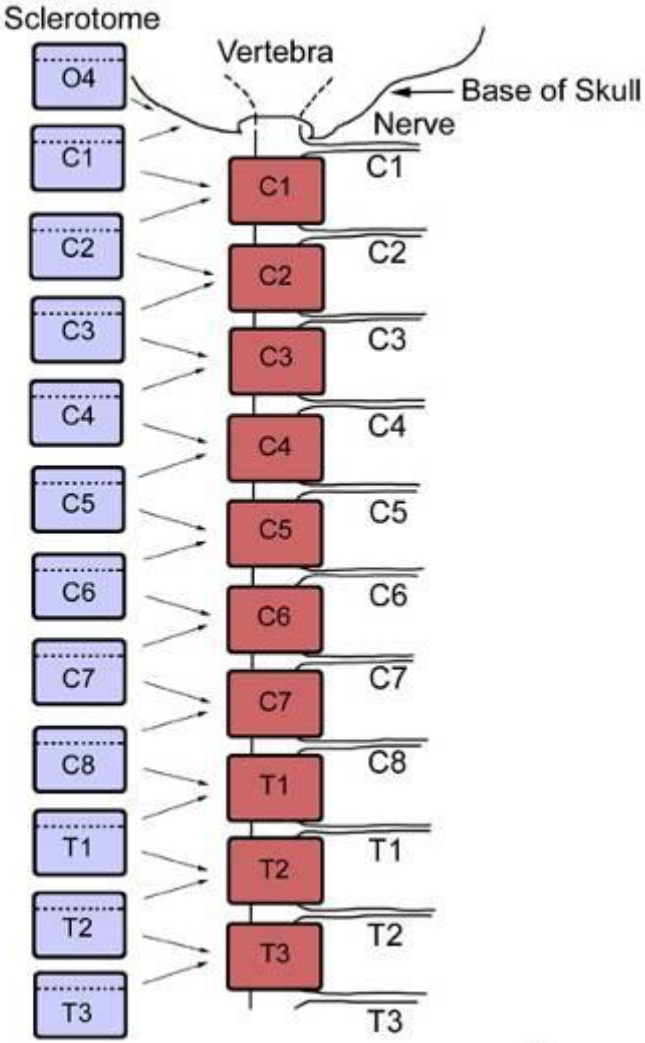
Sclerotome
Vertebra
Base of Skull
Nerve
O4
C1
C2
C3
C4
C5
C6
C7
C8
T1
T2
T3

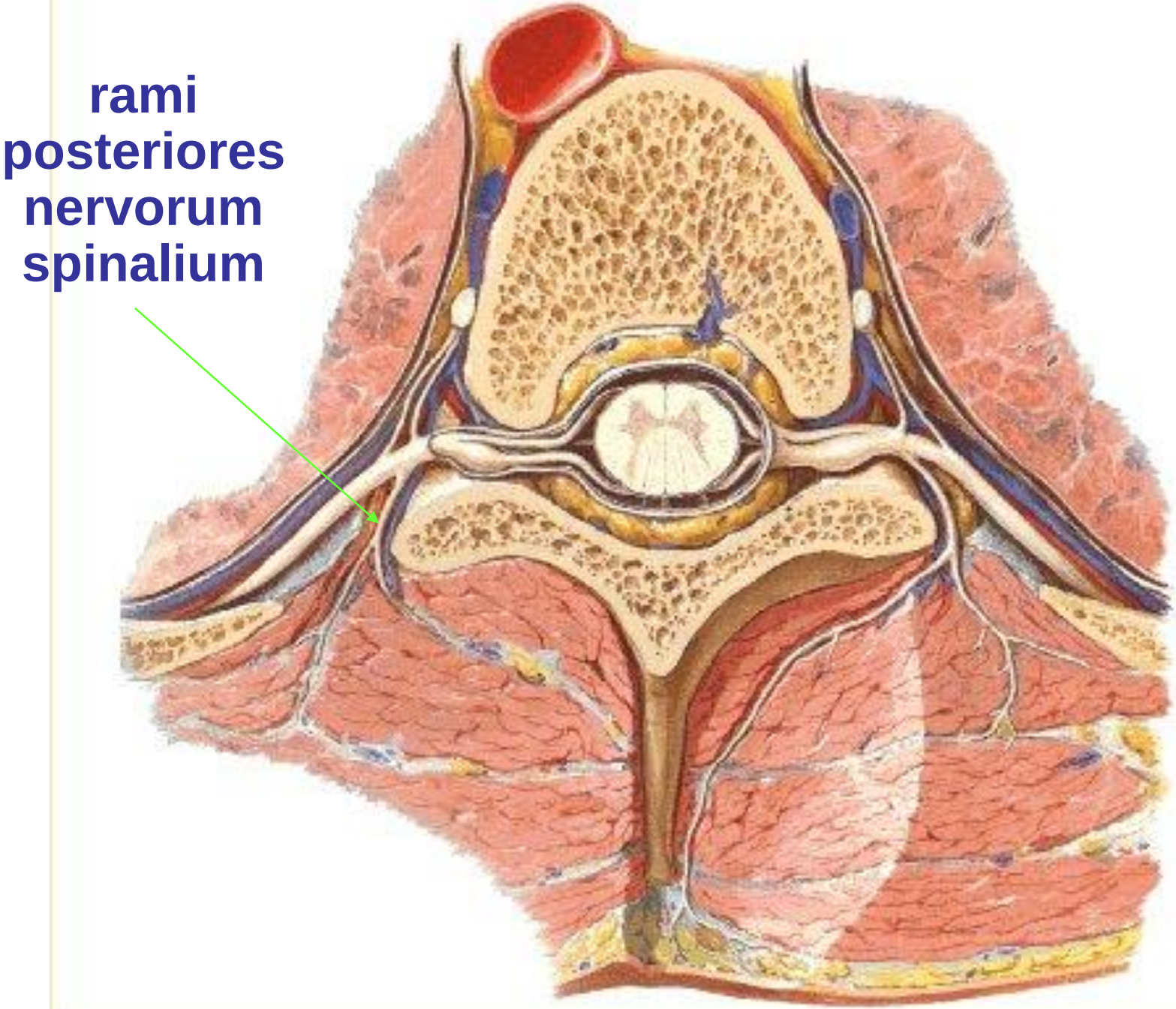
rami
posteriores
nervorum
spinalium

Rami posteriores nervorum spinalium

- segmentové (dílcové) uspořádání
- žádné pleteně
- smíšené nervy
  - motorické → hluboká vrstva svalů zad
  - senzitivní → kůže mediálně u páteře

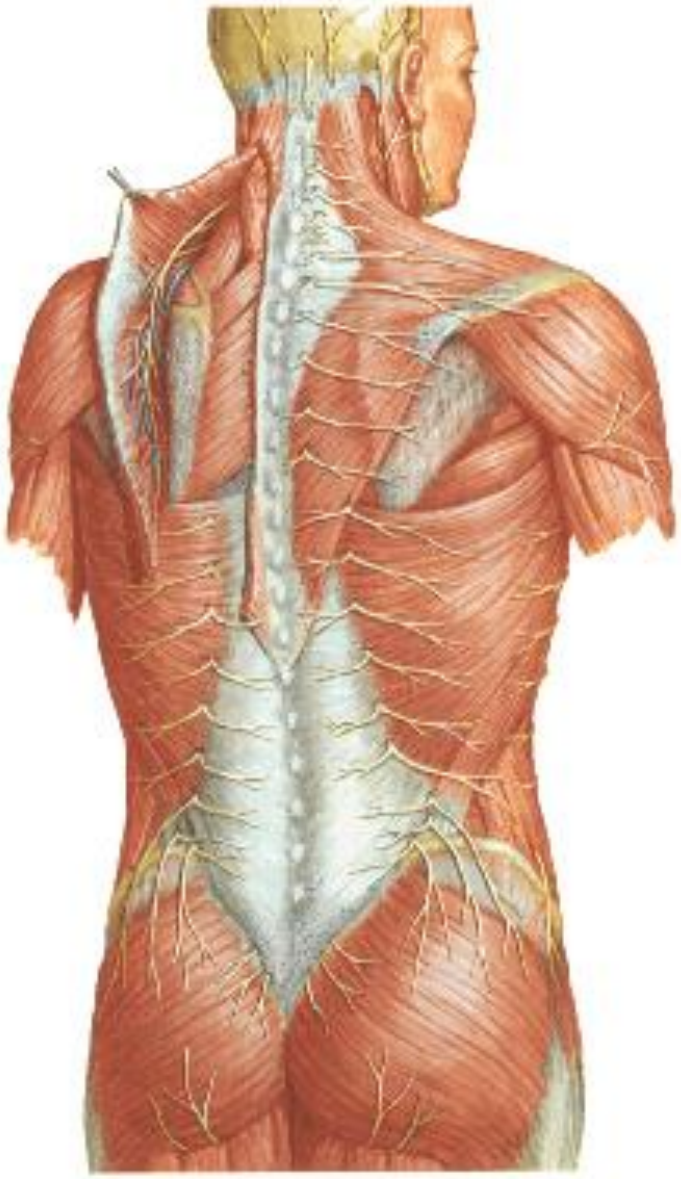

Hluboká (čtvrtá) vrstva
Musculi dorsi proprii

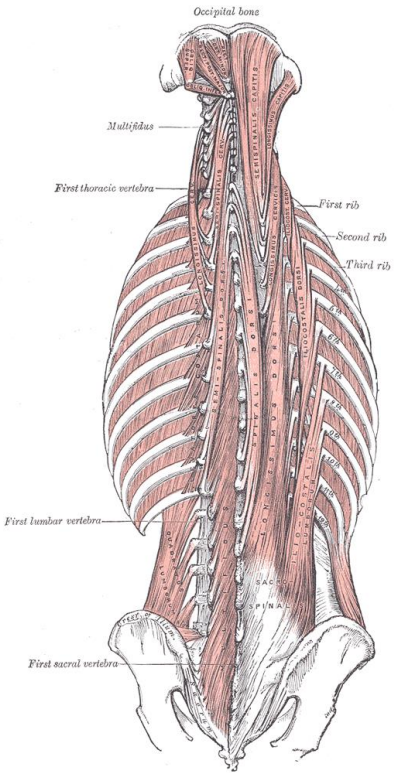

- 3 systémy podle směru průběhu snopců:
  - spinotransverzální (tvar „V“)
  - spinospinální (tvar „I“)
  - transverzospinální (tvar „A“)

- krátké hřbetní svaly
  - mm. interspinales
  - mm. intertransversarii

- **hluboké šíjové svaly**

- ANATOMICKY VYMEZENÉ SVALY

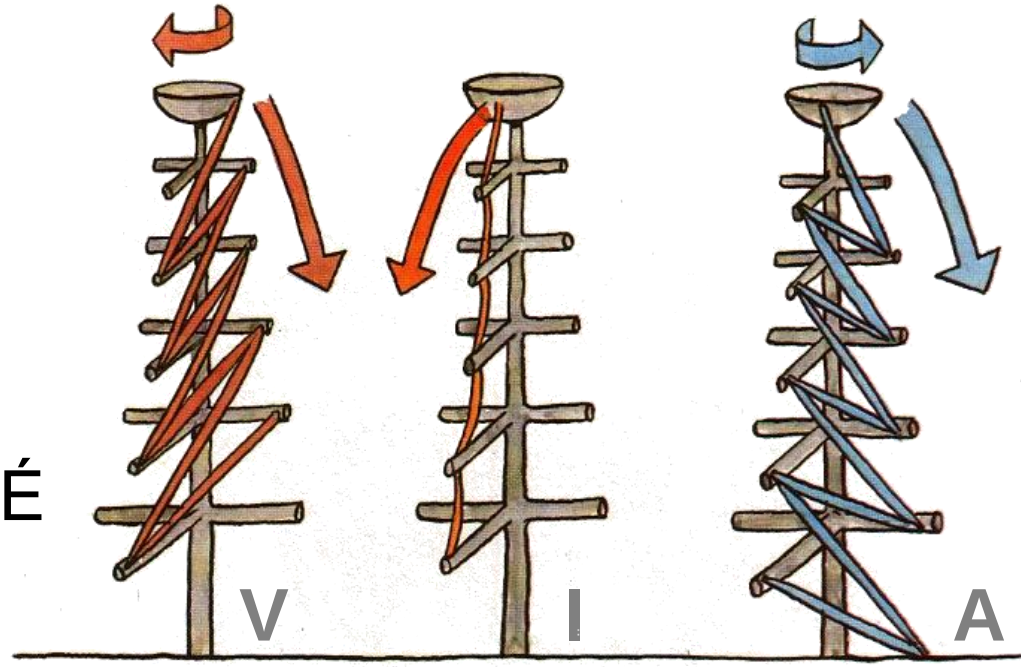

M. ERECTOR SPINAE

- **M. SPINALIS** (tvar „I“)
  - thoracis, cervicis, capitis
- **M. LONGISSIMUS** (tvar „V“)
  - thoracis (pars lumbalis), cervicis, capitis
- **M. ILIOCOSTALIS** (tvar „V“)
  - lumborum (pars lumbalis, thoracica), cervicis

funkce:

oboustranně – vzpřímení páteře, záklon hlavy

jednostranně – úklon a rotace páteře na stranu působícího svalu

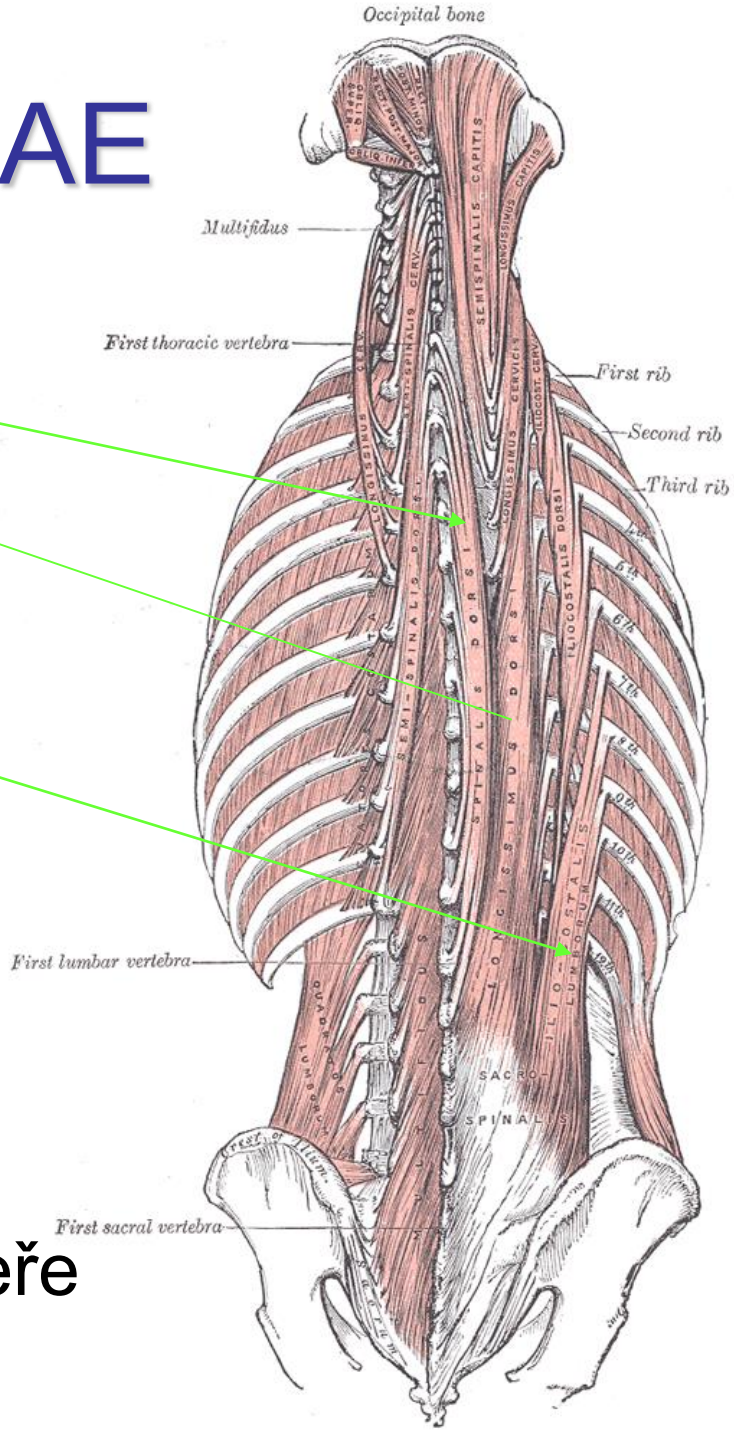

MM. SPINOSTRANSVERSALES

- **M. SPLENIUS** (tvar „V“)
  - cervicis, capitis

funkce: záklon a otáčení hlavy

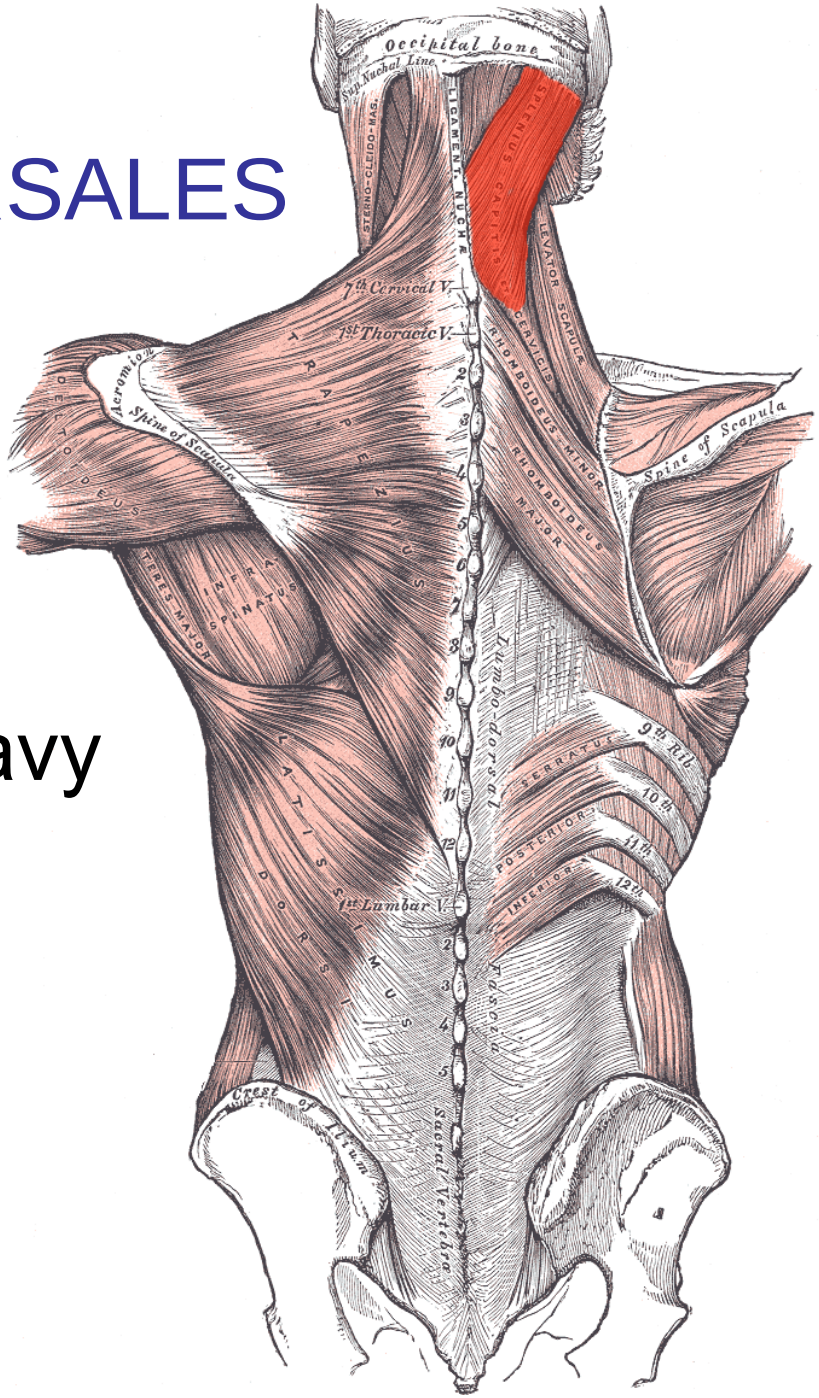

MM. TRANSVERSOSPINALES

- **M. SEMISPINALIS**
  (tvar „A“)
  – thoracis, cervicis, capitis

funkce:

oboustranně – vzpřimování páteře, záklon hlavy

jednostranně – uklání páteř a hlavu na stranu a současně rotuje na stranu opačnou

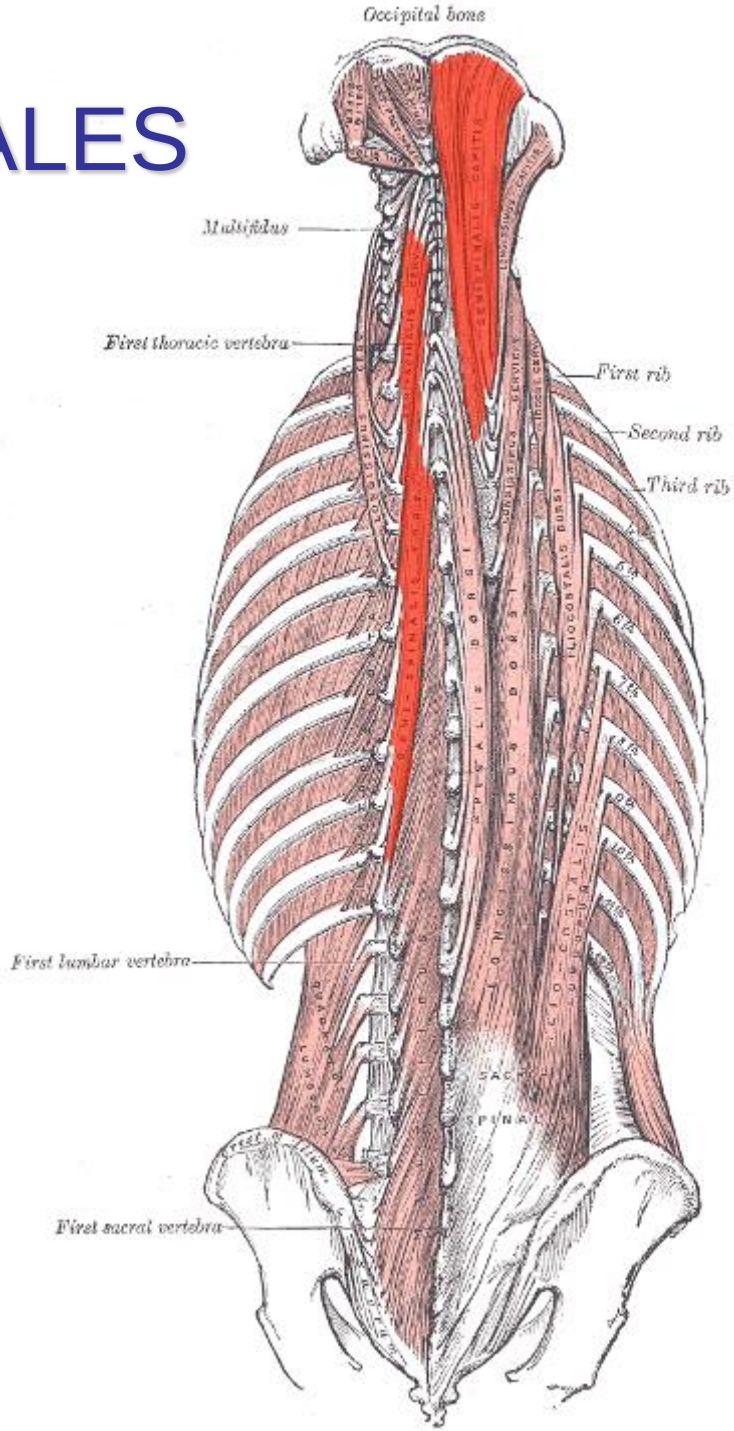

MM. TRANSVERSOSPINALES

- **MM. MULTIFIDI**

  (tvar „A“)

  – lumborum, thoracis, cervicis

funkce:

oboustranně – vzpřimování páteře, záklon hlavy

jednostranně – uklání páteř a hlavu na stranu a současně rotuje na stranu opačnou

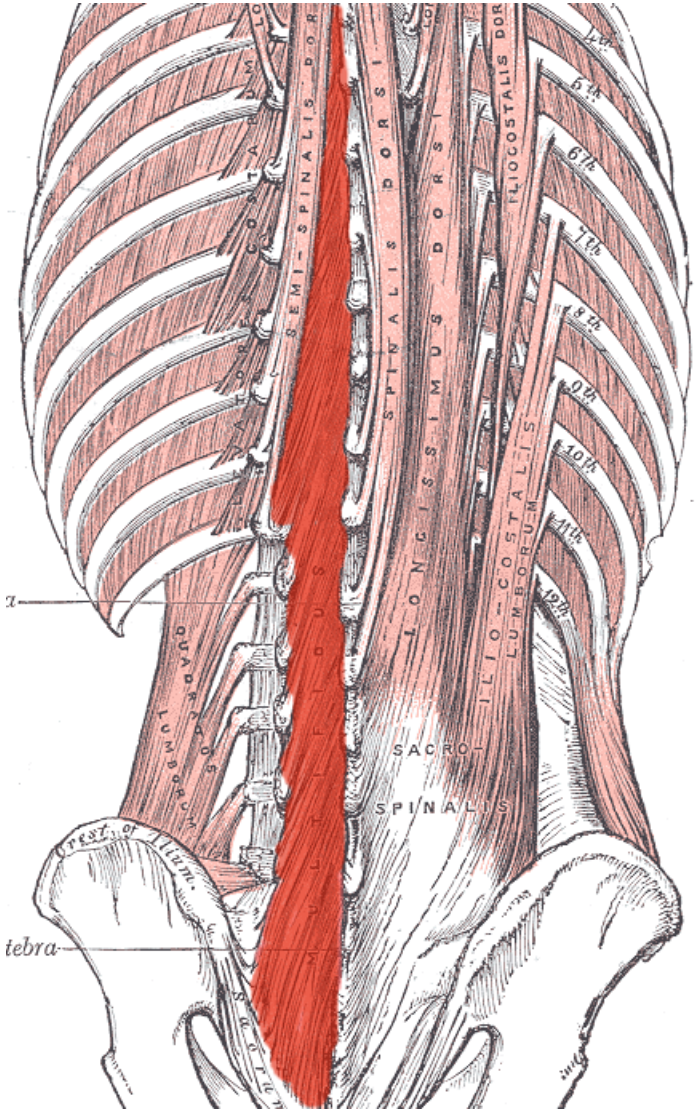

MM. TRANSVERSOSPINALES

- **MM. ROTATORES**
  - **LONGI**
  - **BREVES**

(tvar „A“)

  - lumborum, thoracis, cervicis

funkce:

oboustranně – vzpřimování páteře, záklon hlavy
jednostranně – uklání páteř a hlavu na stranu a současně rotuje na stranu opačnou

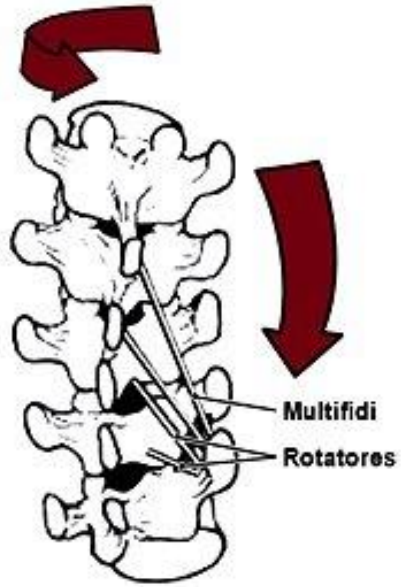

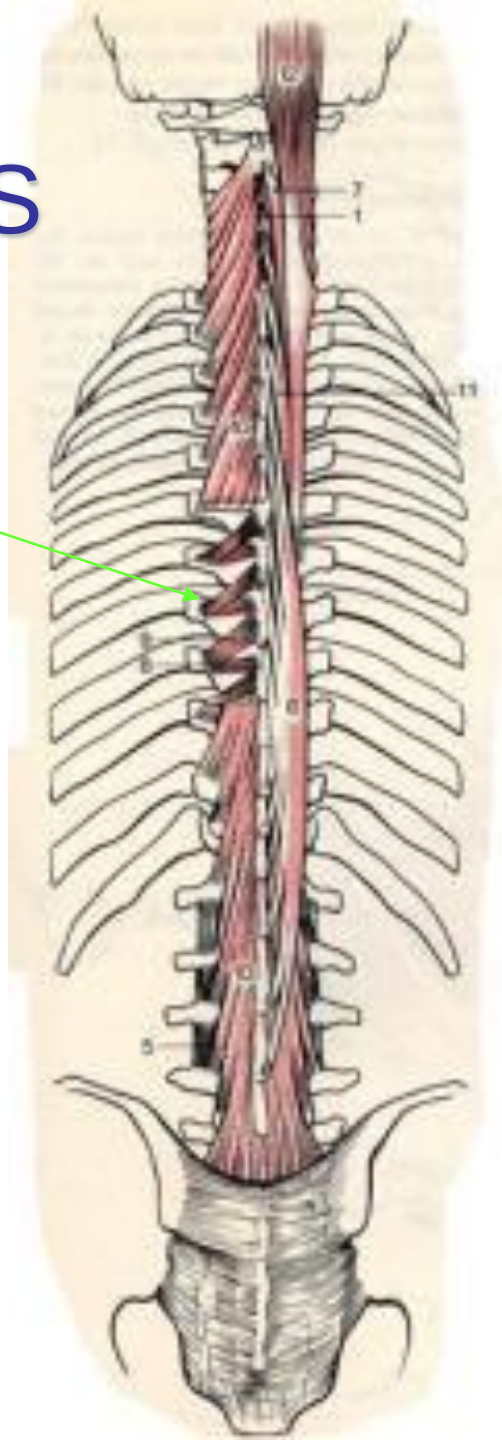

Hluboké a krátké svaly

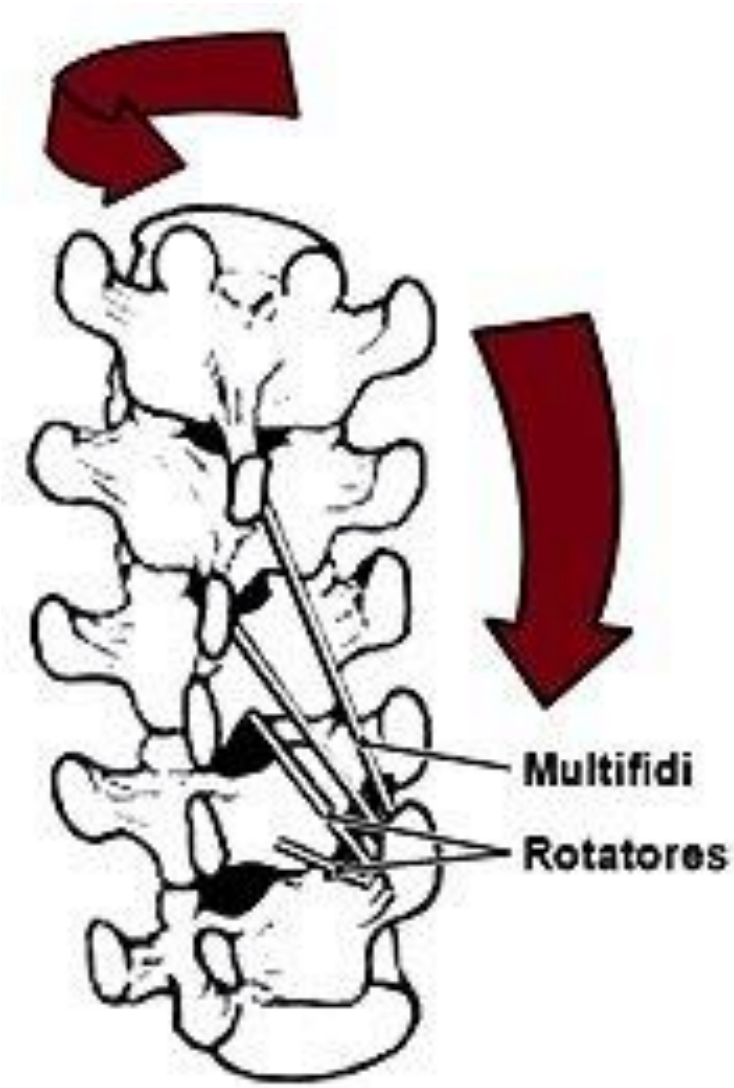

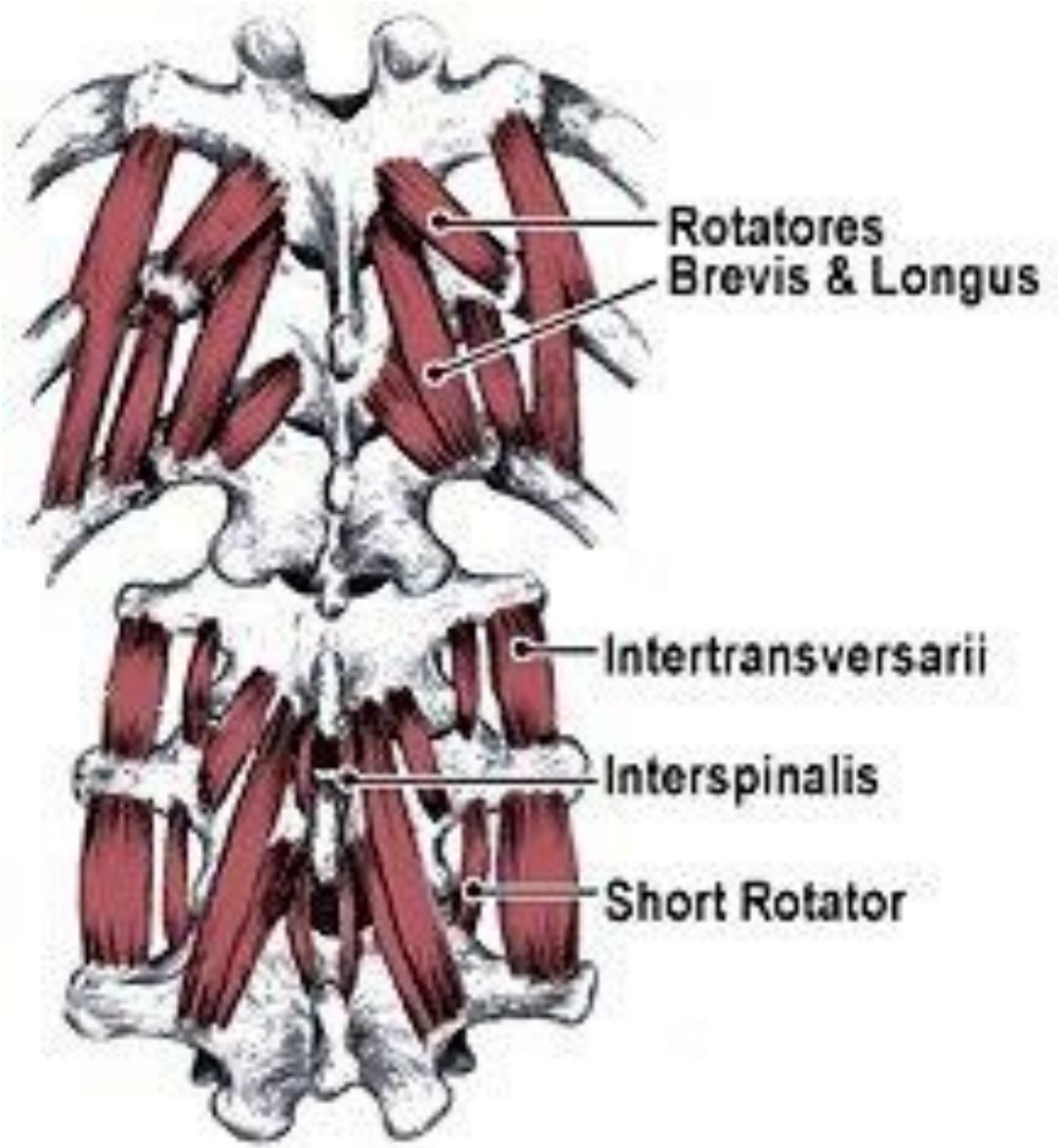

- **MM. INTERTRANSVERSARII**
- **MM. INTERSPINALES**

funkce:

drobné svaly pomáhají
při úklonu a záklonu páteře

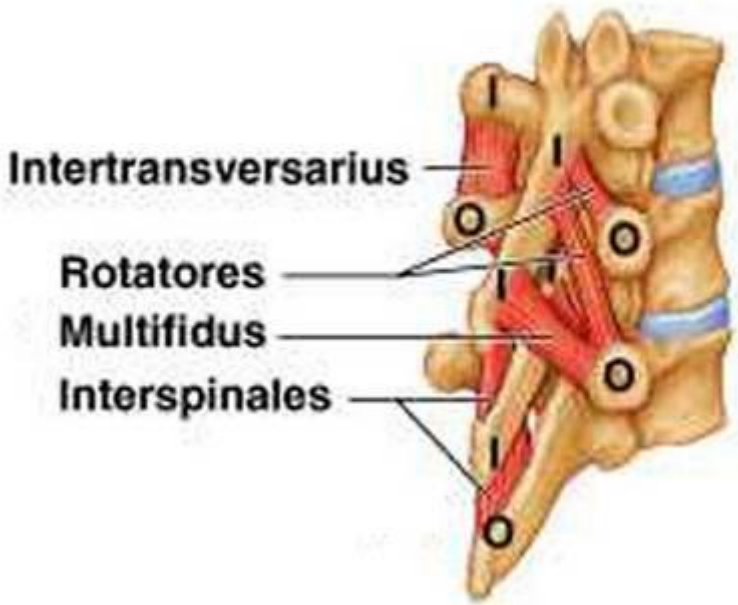

Hluboké šíjové svaly (Subokcipitální svaly)

m. rectus capitis posterior major
m. rectus capitis posterior minor
m. obliquus capitis superior
m. obliquus capitis inferior

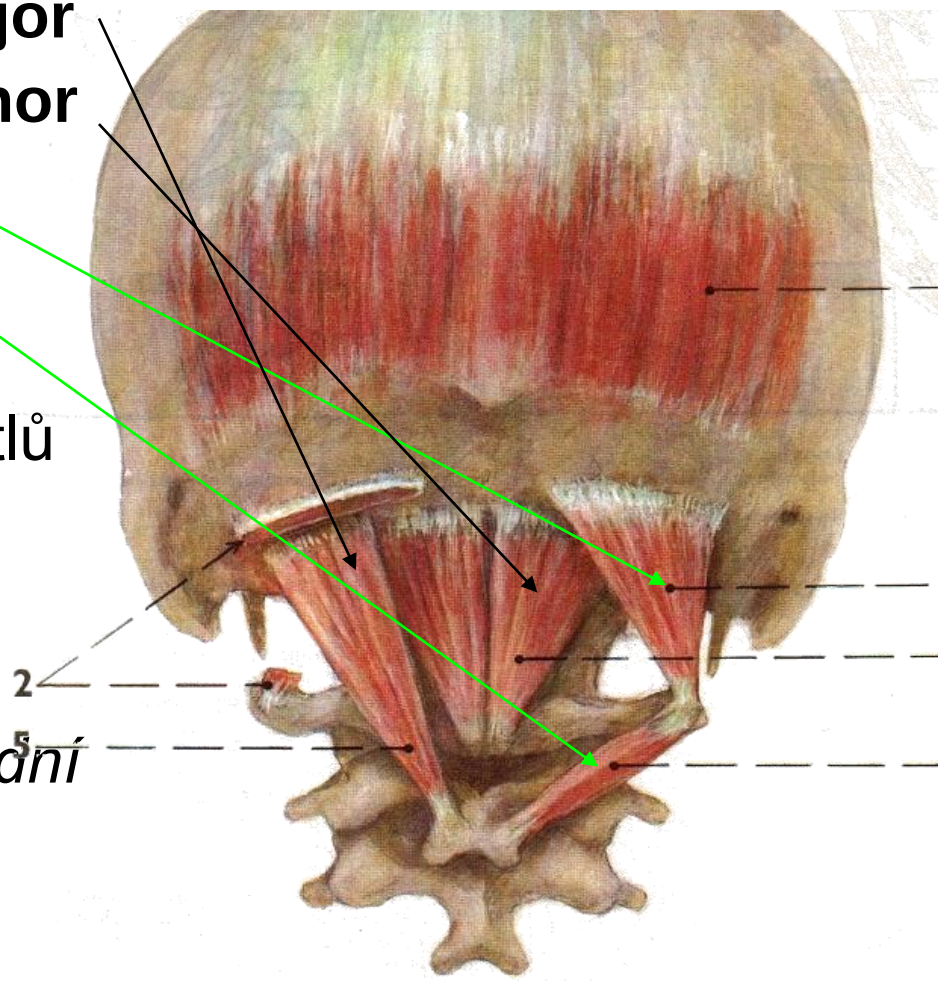

- balanční pohyby hlavy a obratlů
- trigonum suboccipitale (a. vertebralis)

- inervace: *n. suboccipitalis (zadní větev míšního nervu C1)*

Trigonum suboccipitale

<u>obsah</u>:

- a. vertebralis (pars atlantica) - *prochází*
- n. suboccipitalis - *vystupuje*
- n. occipitalis major - *přebíhá*

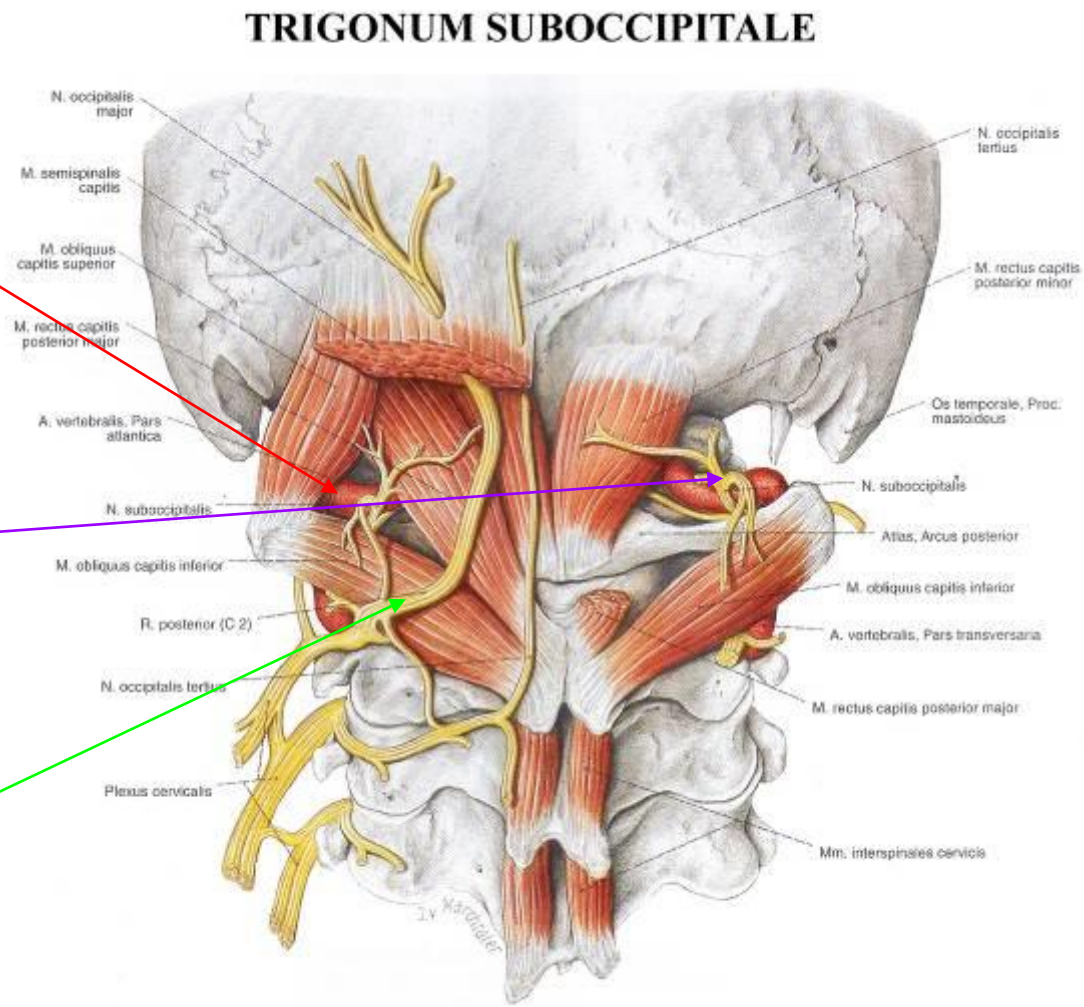

Fascia thoracolumbalis

- 3 vrstvy
  - **lamina anterior**
  - **lamina media** = (původní myoseptum horizontale u ryb)
  - **lamina posterior**

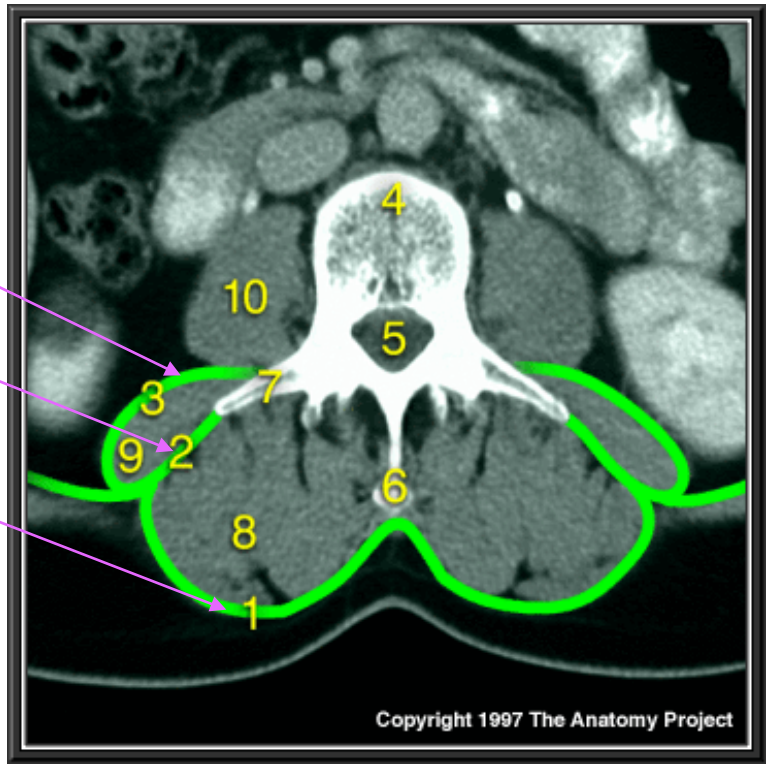

- uzavírá hluboké zádové svalstvo v bederní krajině
- laterálně listy splývají
- začínají z ní 2 (ze 3) bočních břišní svalů a m. latisismus dorsi

Fascia thoracolumbalis a její tři listy

1 - lamina anterior
2 - lamina media
3 - lamina posterior

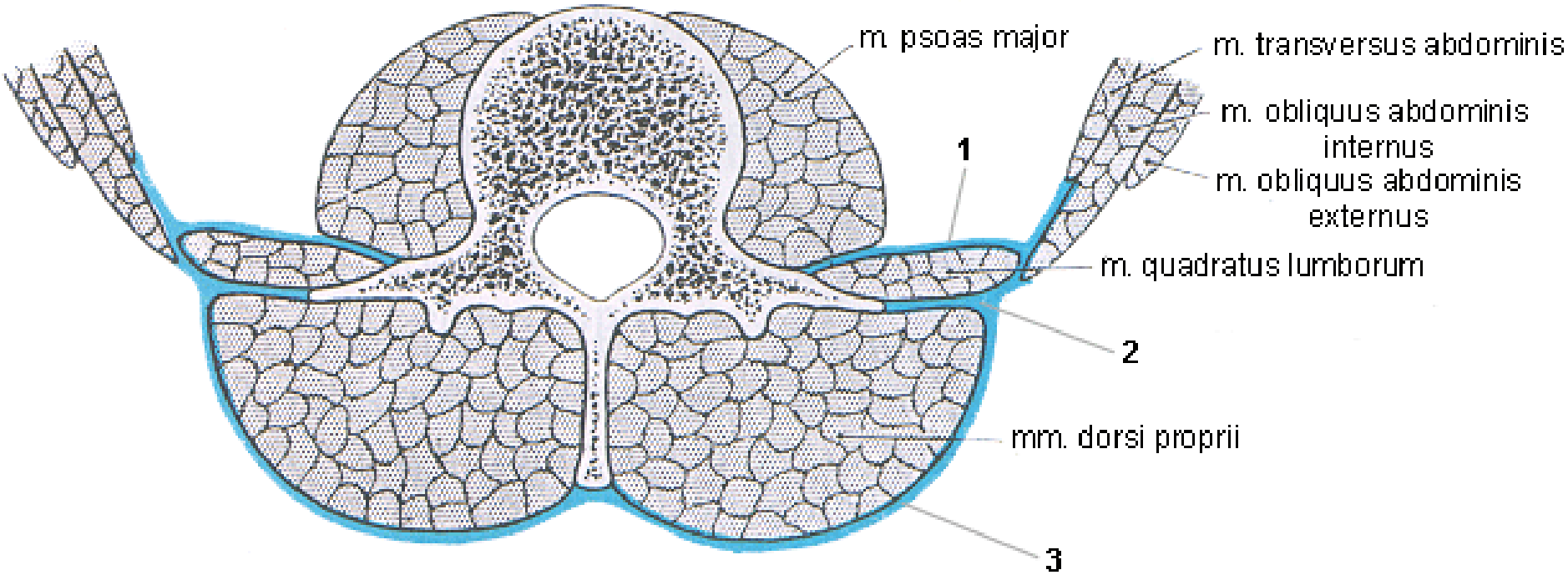

Michaelisova routa

Rhombus; Rhomboid; Quadrilateral; Sacral quadrangle

- **Gustav Adolf Michaelis**

(1798-1848)

německý porodník

- pravidelný tvar kosodélníku značí správné rozměry pánve a stejně dlouhé končetiny

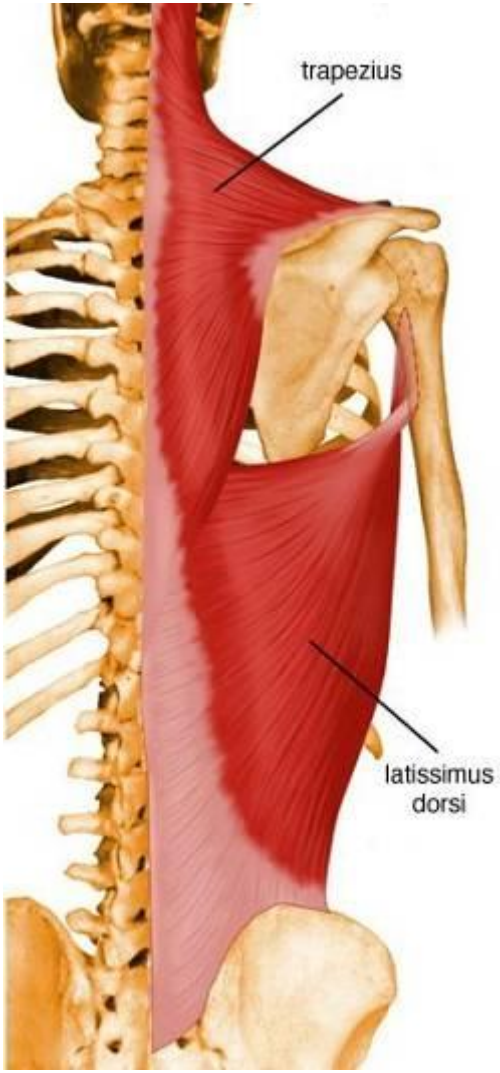

Michaealisova routa

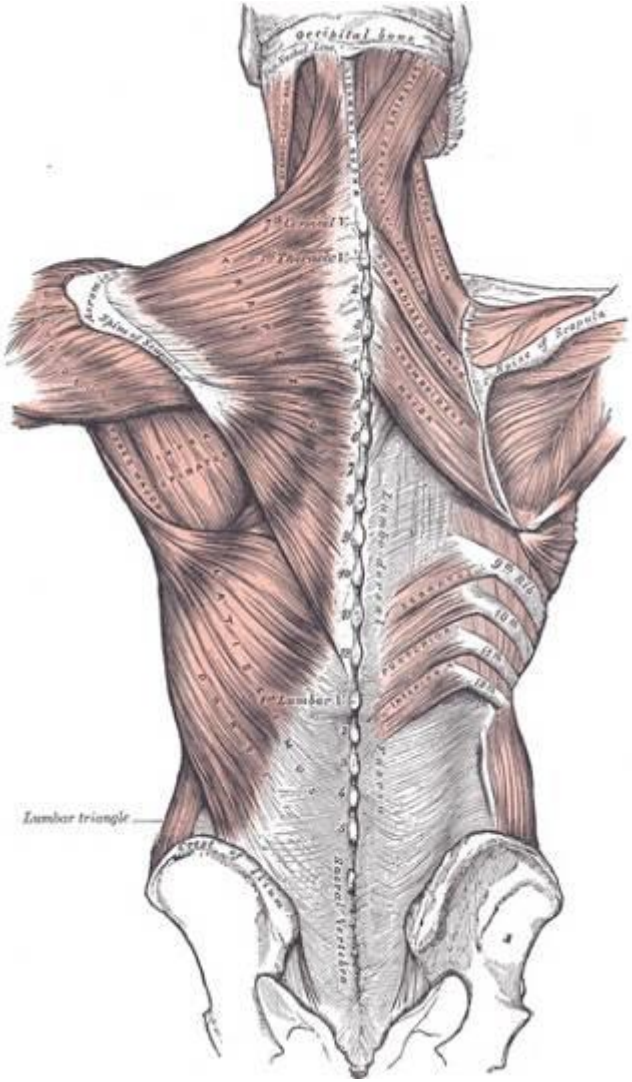

Topografie zad

TRIGONUM LUMBALE SUPERIUS ET INFERIUS

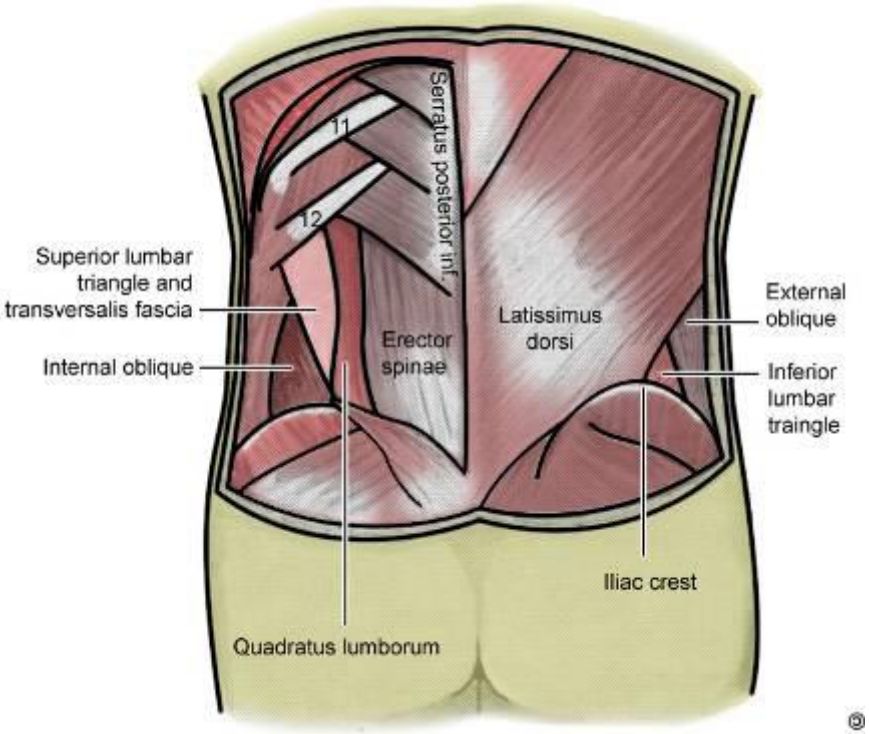

MUSCULI et TRIGONA DORSI

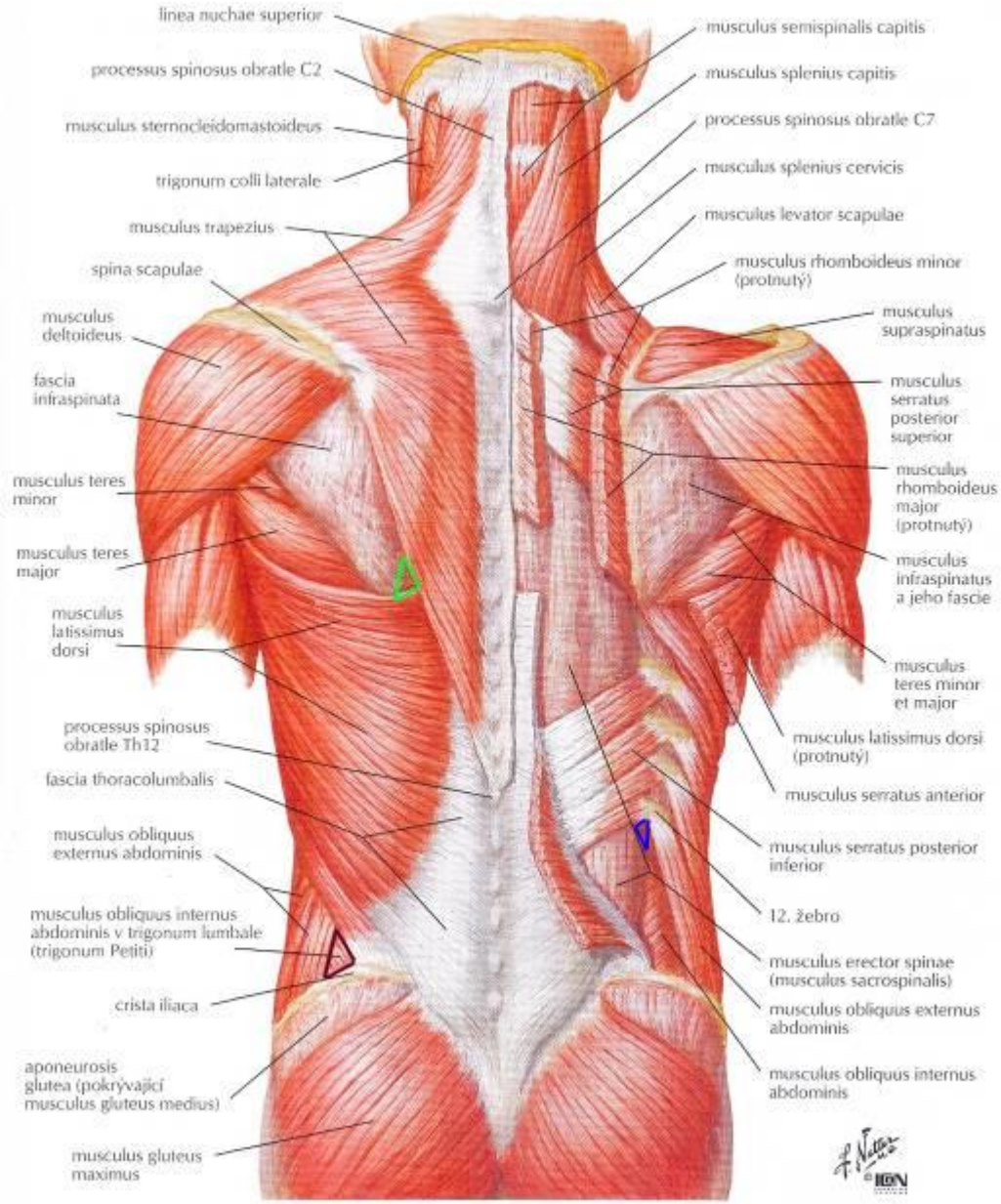

Trigonum auscultationis

Trigonum lumbale superius (Lesshafti seu Gryfelti)

Trigonum lumbale (Petiti)

Trigonum auscultationis

- <u>kraniálně</u>: m. trapezius
- <u>kaudálně</u>: m. latissimus dorsi
- <u>laterálně</u>: margo medialis scapulae
- <u>dno</u>: m. rhomboideus major (částečně)

6.+7. žebro (při protrakci lopatek = předklon + zkřížené ruce na prsou)

- promítá se sem hrot dolního laloku plíce
- možnost poslechu

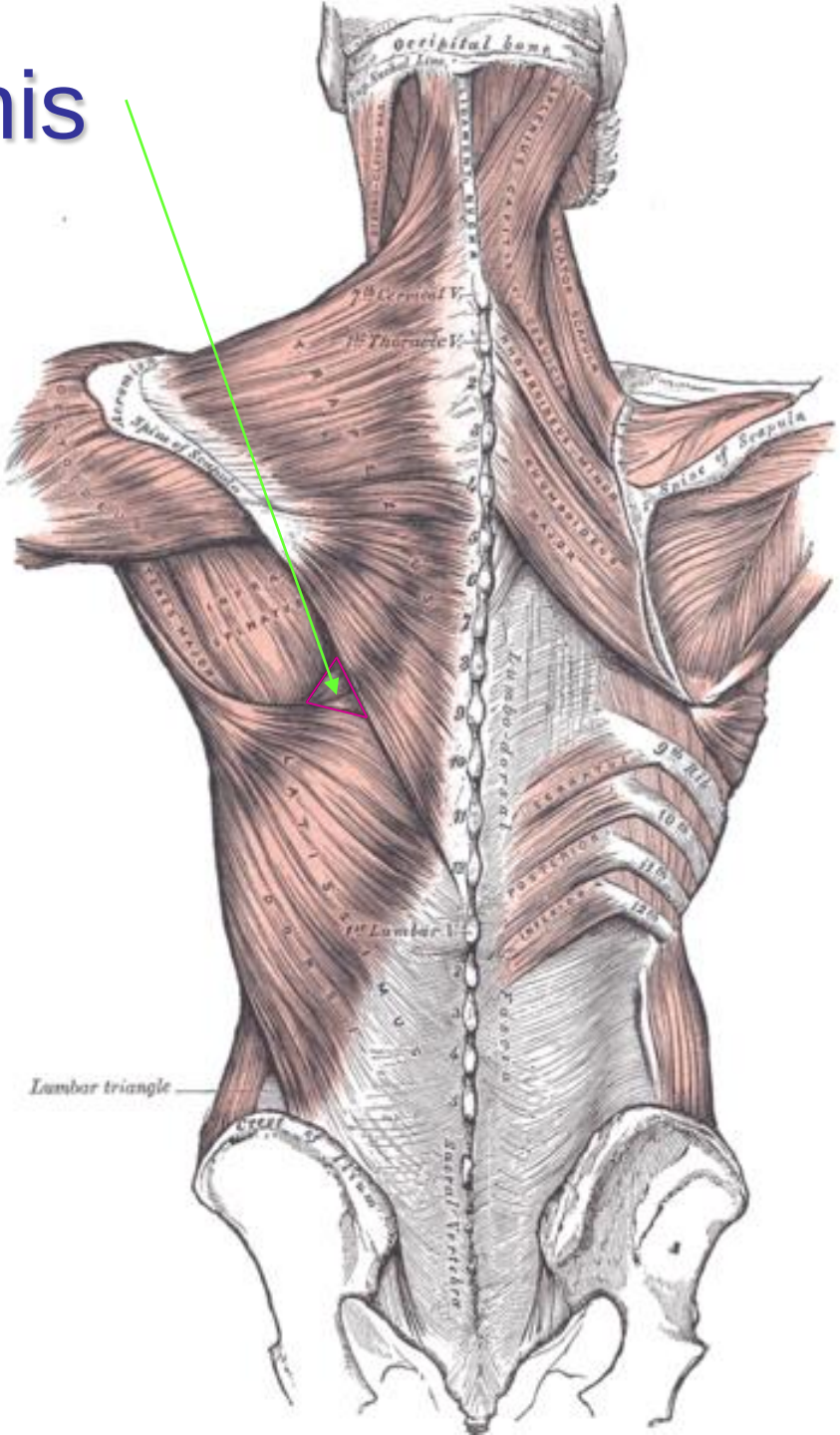

Trigonum lumbale inferius *Petiti*

- <u>kaudálně</u>:

crista iliaca (cca 2-3 cm)

- <u>mediálně</u>:

m. latissimus dorsi

- <u>laterálně</u>:

m. obliquus externus abd.

- <u>dno</u>:

m. obliquus internus abd.

místo prostupu dolních bederních kýl

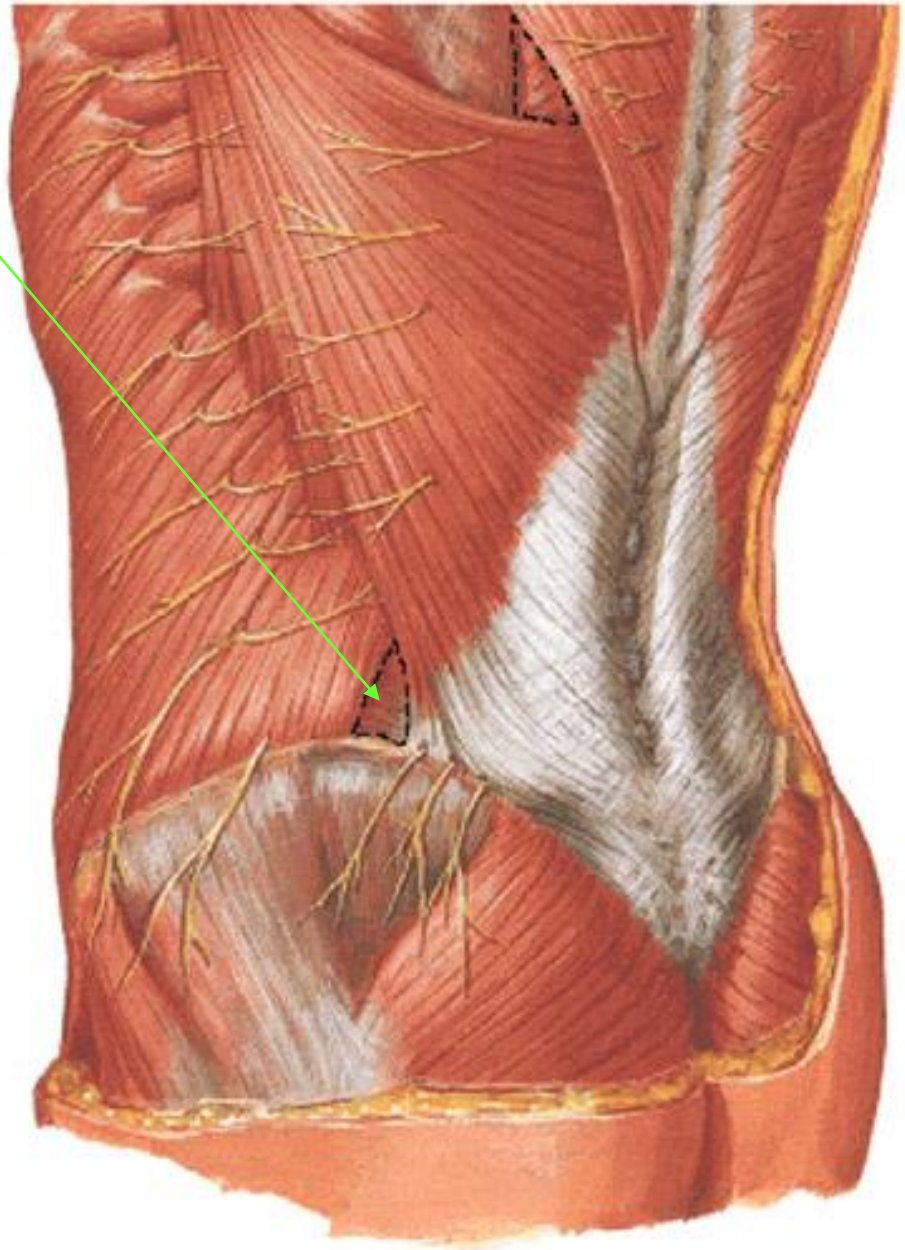

Trigonum lumbale superius *Grynfeltti s. Lesshafti*

- <u>kraniálně</u>:

m. serratus post. inf. (někdy costa XII.)

- <u>mediálně</u>:

m. iliocostalis lumborum

- <u>laterálně</u>:

m. obliquus internus abd.

- <u>dno</u>:

aponeurosis m. transversi abd.

- <u>strop</u>:

m. latissimus dorsi

- příp. kraniolaterálně costa duodecima → tetragonum *Krausei*

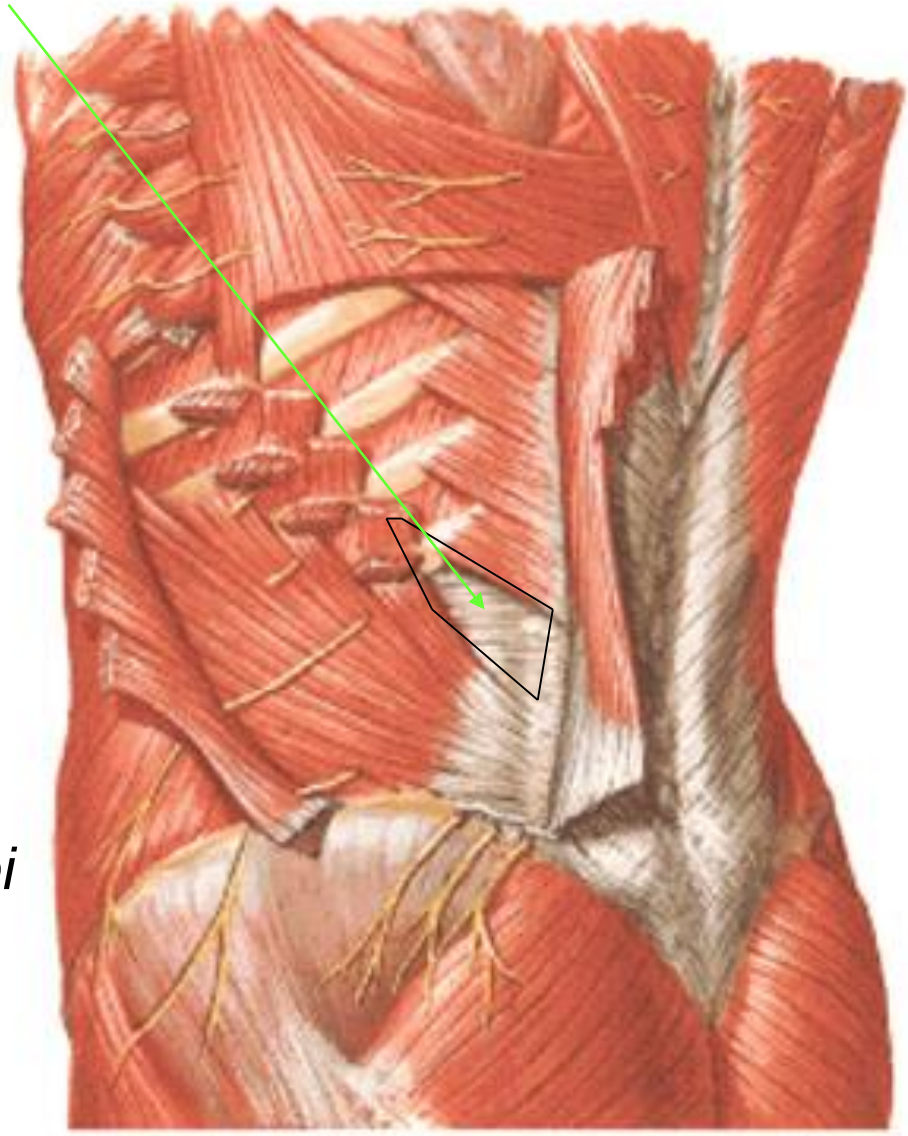

- výstup n. et vasa subcostalia
- n. iliohypogastricus
- *místo prostupu horních bederních kýl*

Bederní kýla
Bleichnerova kýla

- kýla v bederní krajině
- pozor na záměny s herniací meziobratlové ploténky (v anglickém jazyce!)

zahrnuje dvě podjednotky:

- **Petitova kýla**: skrz Petitův trojúhelník (trigonum lumbale inferius) – 5 %

Jean Louis Petit (1674-1750) – francouzský chirurg

- **Grynfelttova kýla**: skrz Grynfelttův-Lesshaftův trojúhelník (trigonum lumbale superius) – **95 %**

Joseph Casimir Grynfeltt (1840-1913) – francouzský lékař

Pjotr Lesshaft – ruský lékař

Grynfelttova kýla

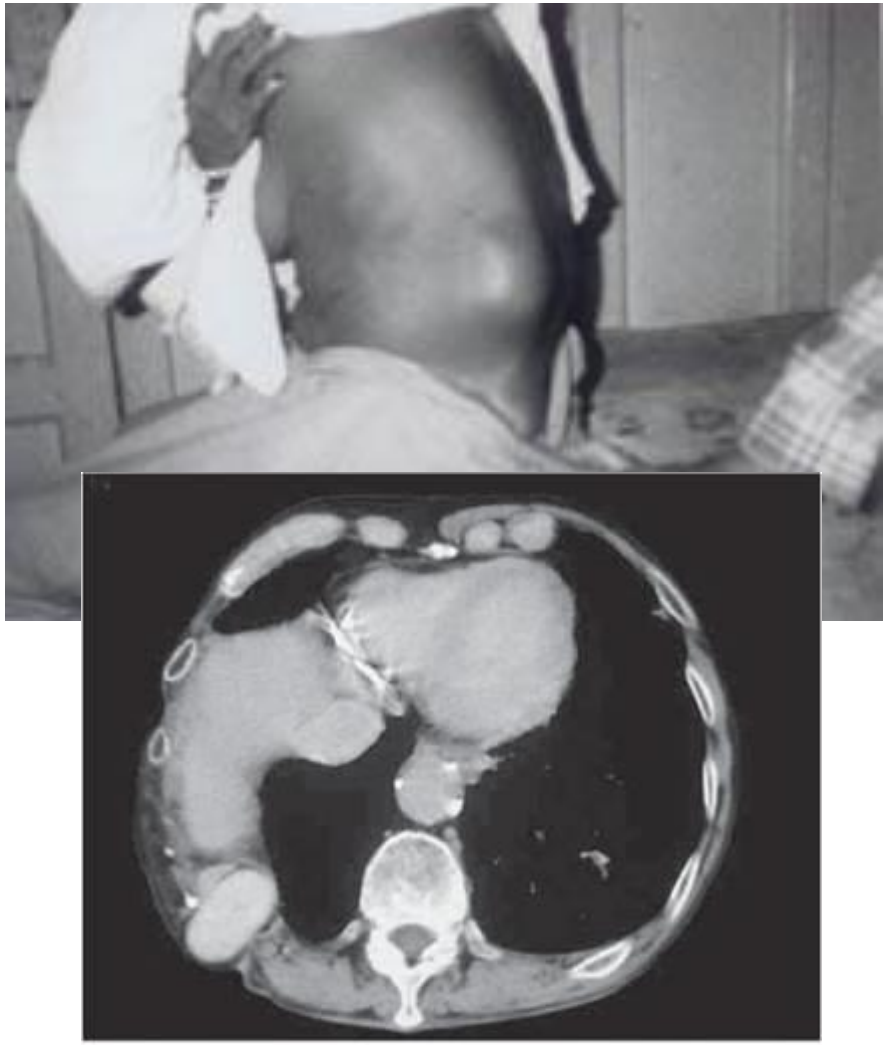

Figure 1. Computed tomography at the level of the thoracolumbar transition demonstrating herniated kidney, at right, through the superior lumbar triangle.

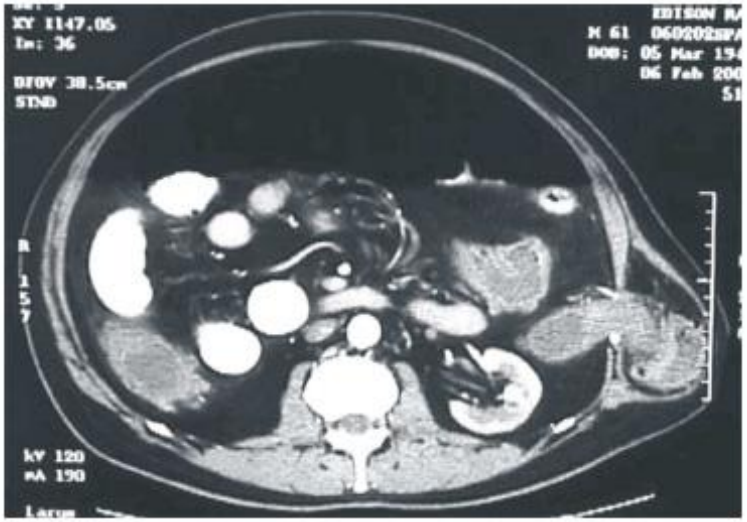

Figura 2 – *Tomografia computadorizada de abdome – pneumoperitônio e herniação do cólon sigmóide através do trígono lombar superior esquerdo.*

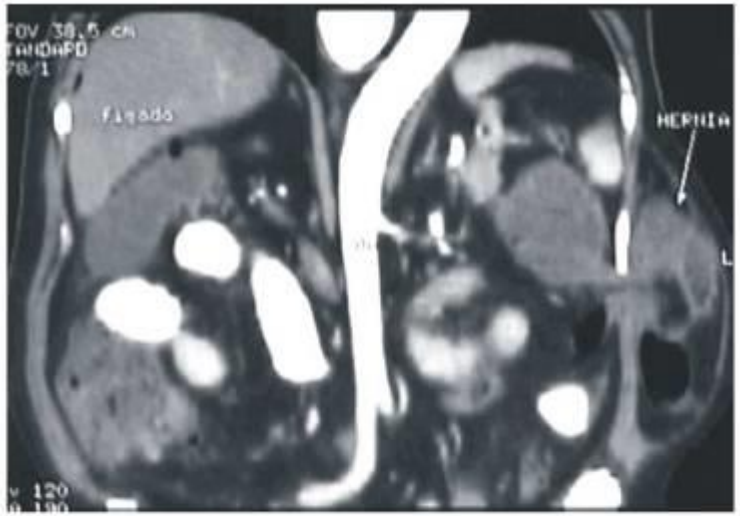

Figura 1 – *Tomografia computadorizada de abdome demonstrando hérnia lombar esquerda.*

Petitova kýla

Figura 1: Hérnia de Petit: tumor localizado na região lombar inferior direita.

Figure 1: Petit's hernia: tumor located in the right inferior lumbar triangle.

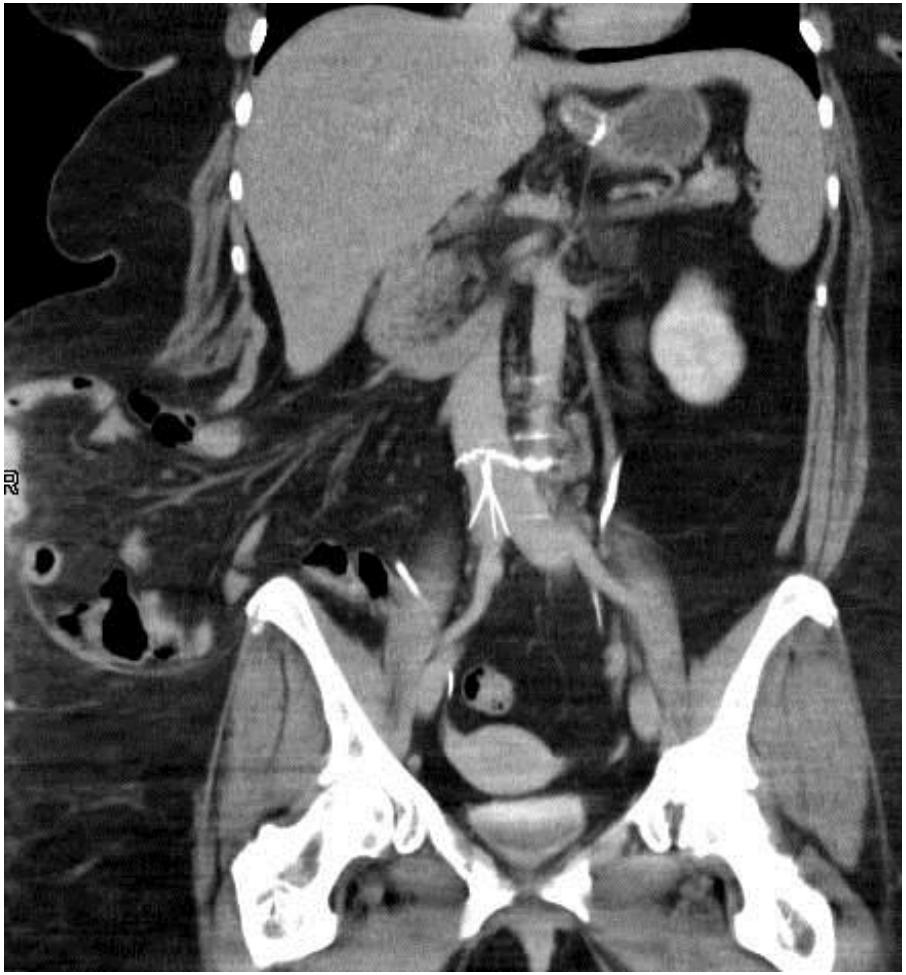

Klinické poznámky

- bolest zad – vertebrogenní potíže
  - horní zkřížený syndrom
  - dolní zkřížený syndrom

- „trigger points“ ve svalových kotrakturách
- bederní kýly
- operace páteře

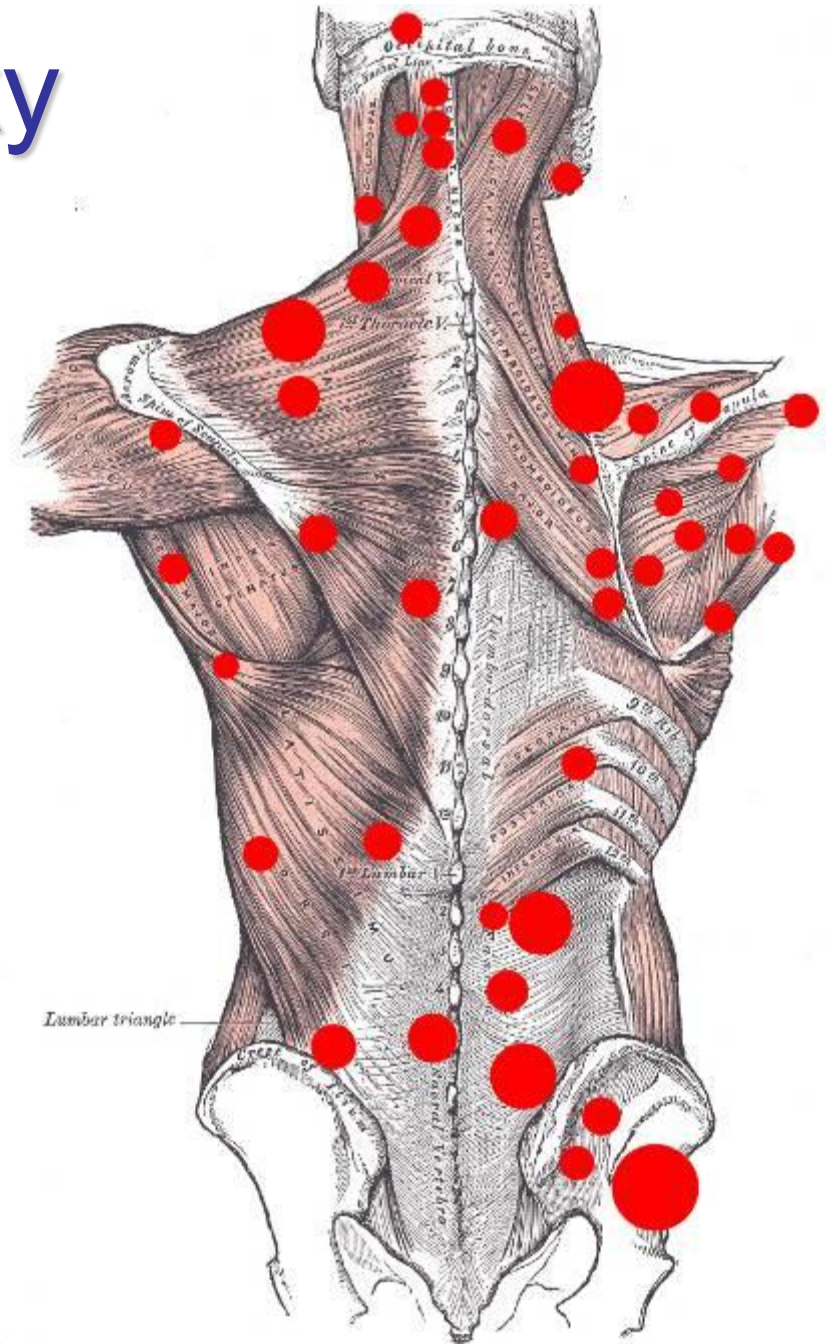

Kazuistika

žena, 32 let

- ½ roku pálení žáhy (pyróza) po jídle
- v posledním měsíci pociťuje kyselost v ústech (gastroezofageální reflux)
- v posledním týdnu po alkoholu zvracení

- krevní testy v pořádku
- játra nezvětšená

Kazuistika

diagnóza:

hiátová hernie

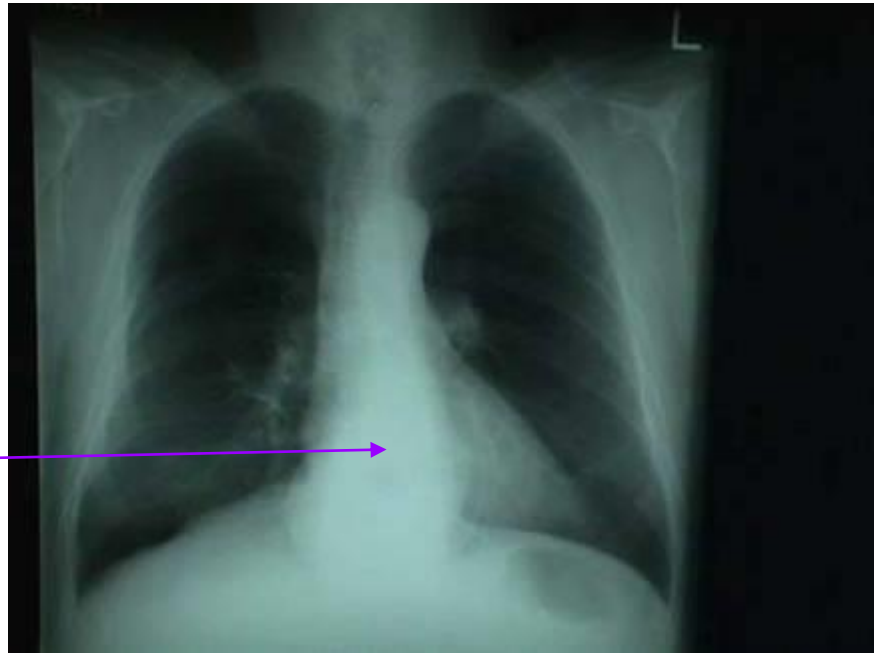

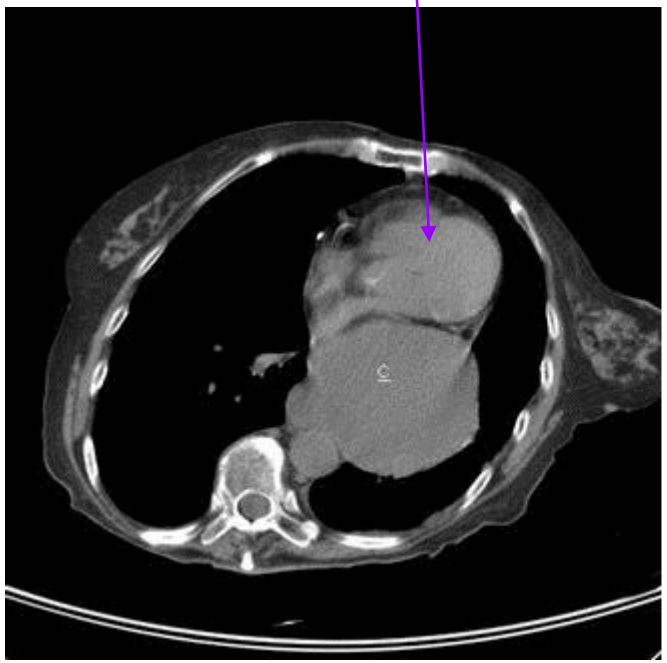

Děkuji za pozornost

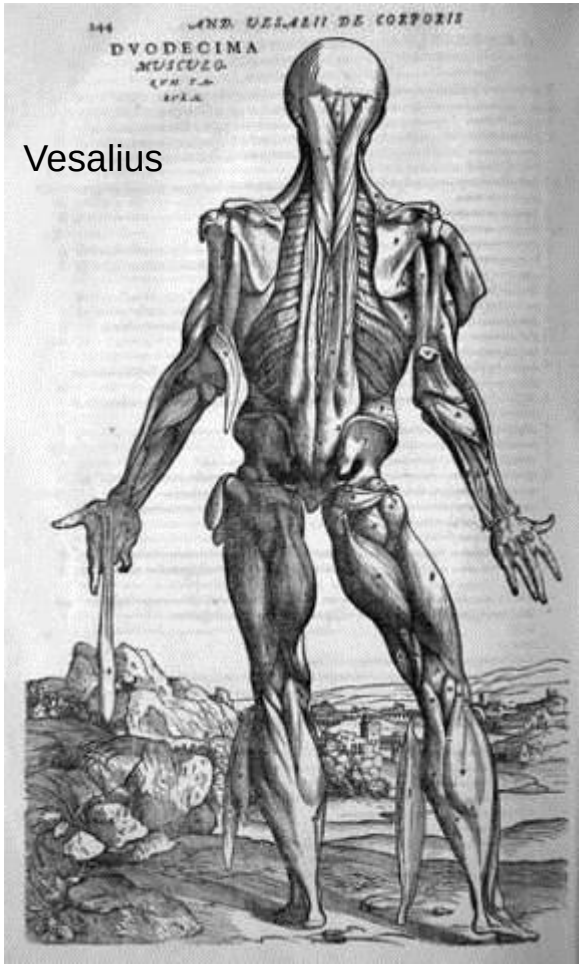

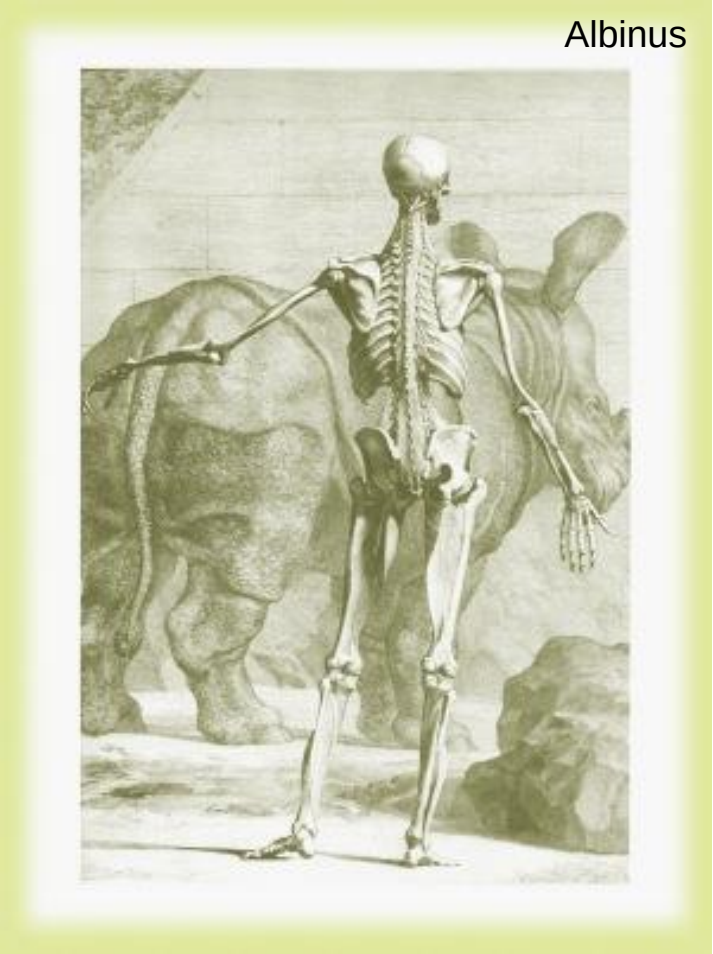

David Kachlík, Praha