

# **Anatomie**


## **akademický rok 2022/2023**

**Mgr. Šárka Slavová**


sarka.salavova@lfmotol.cuni.cz

# Obecná myologie

Svalstvo hladké

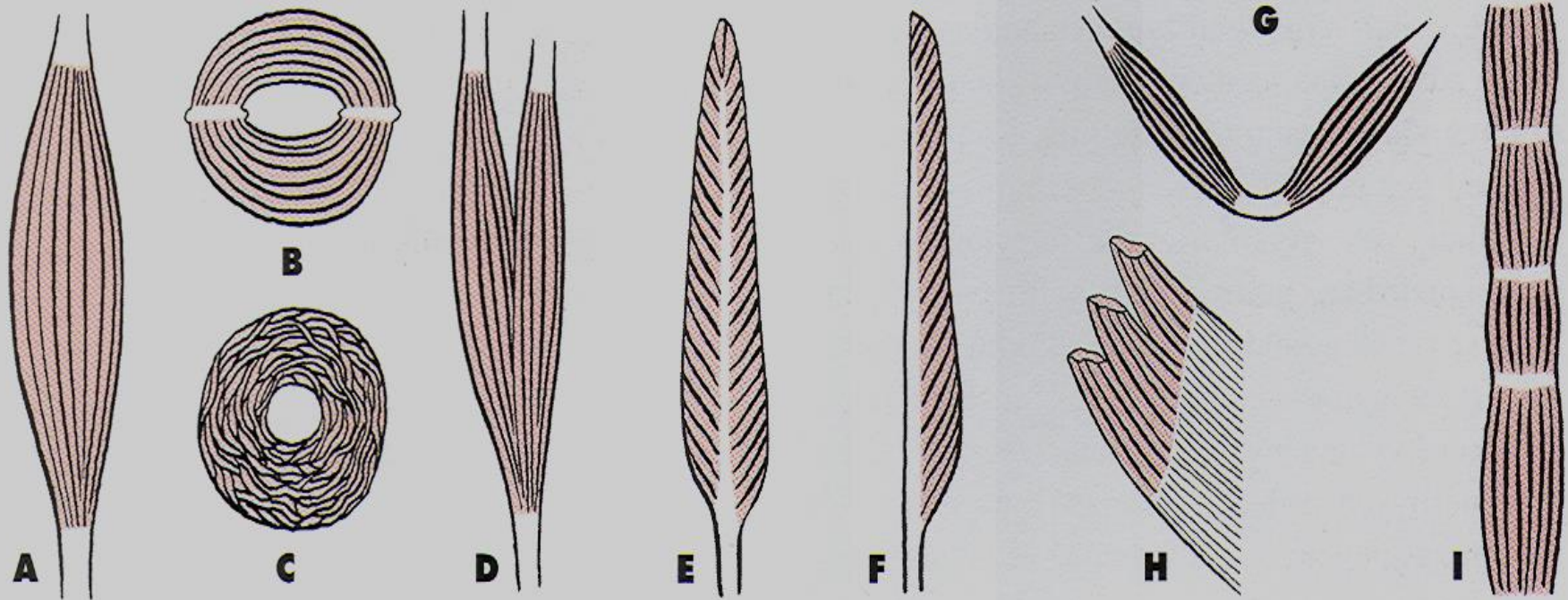


Svalstvo příčně pruhované

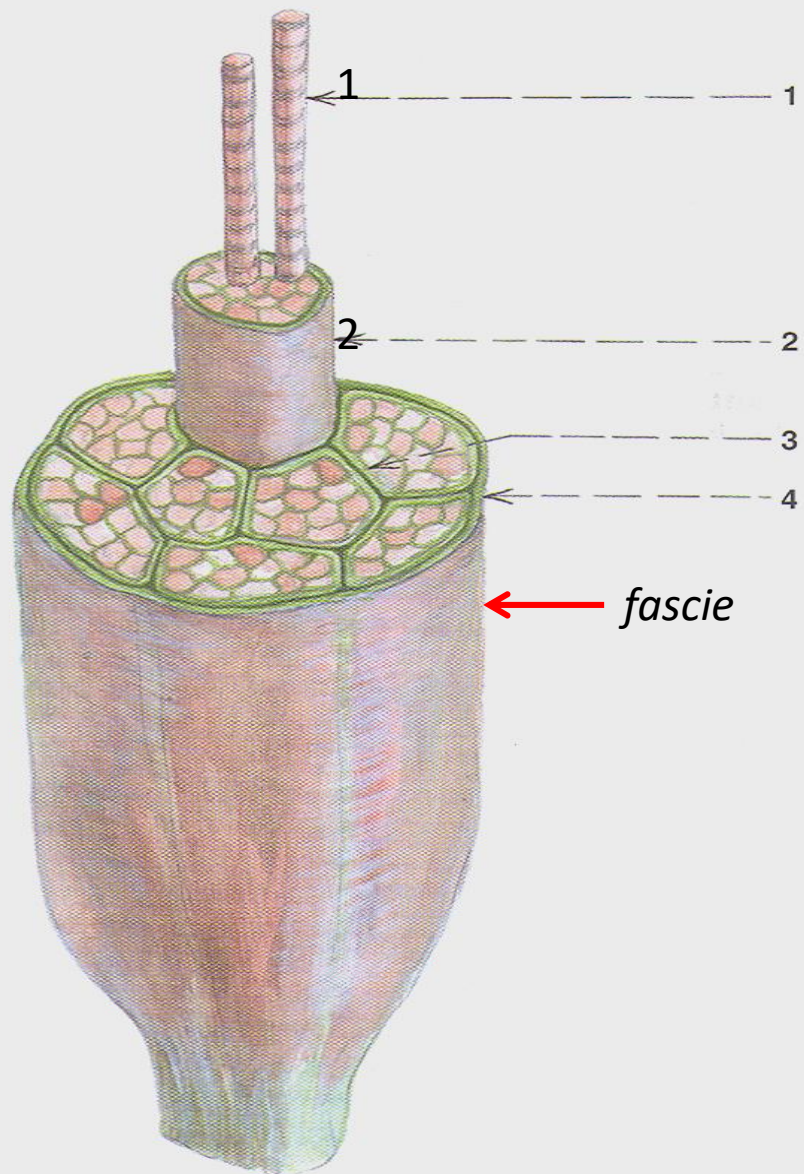


Svalstvo srdeční





Obr. 2.1. Základní typy svalů. A – dlouhý sval, B, C – kruhové svaly (svěrače), D – dvojhlavý sval, E – dvouzpeřený sval, F – jednozpeřený sval, G – dvojbříškový sval, H – plochý sval, I – plochý sval s vloženými šlachami



Obr. 336. STAVBA SVALOVÝCH SNOPCŮ, PERIMYSIUM EX-  
TERNUM ET INTERNUM (schéma)

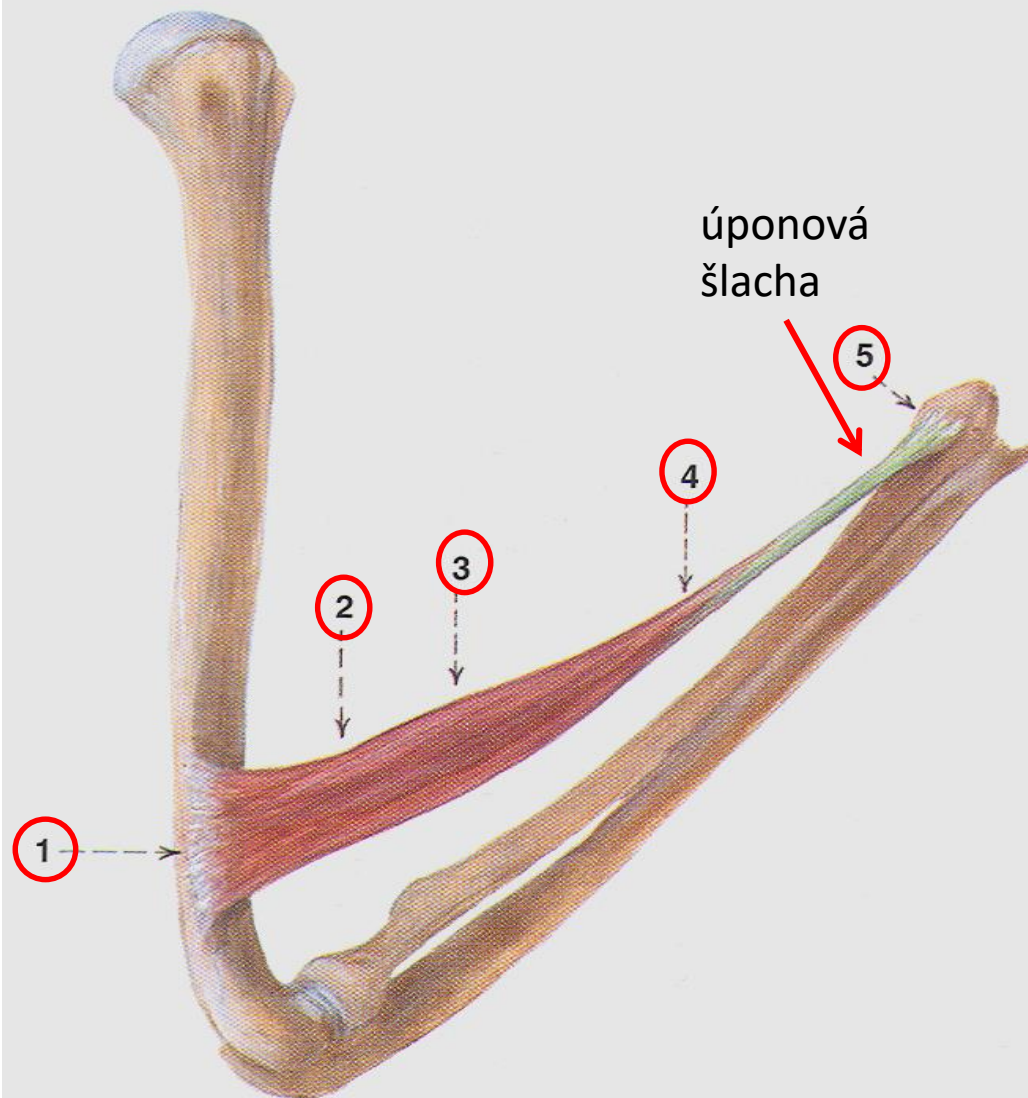
1 vlákno svalové

2 snopec svalu

3 perimysium internum (endomysium)

4 perimysium externum, vytvářející fascii na povrchu svalu





Obr. 337. SVAL A JEHO ÚSEKY

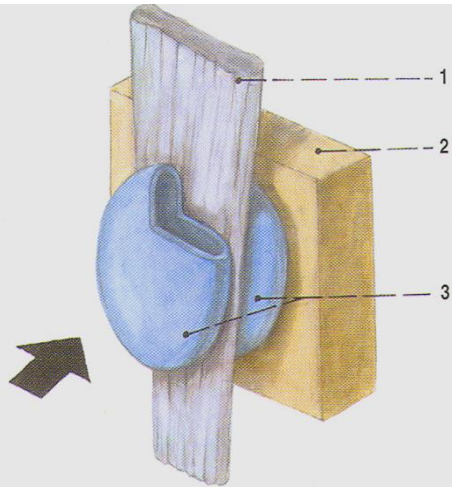
- 1 začátek svalu – origo
- 2 hlava svalu – caput musculi
- 3 břicho svalu – venter musculi
- 4 (ohon svalu – cauda musculi)
- 5 úpon svalu – insertio

# Pomocná zřízení

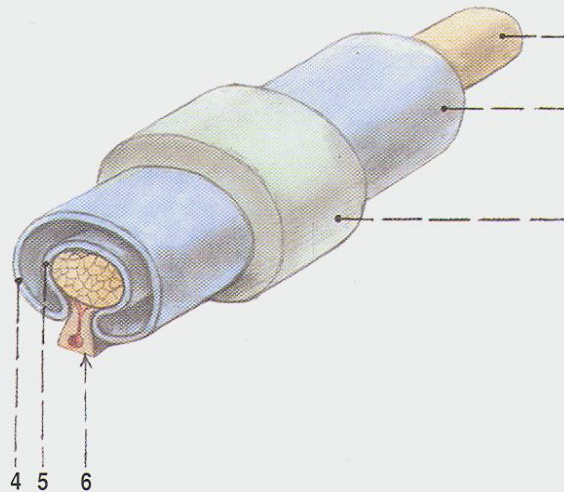
# Inervace

## Motorické nervy

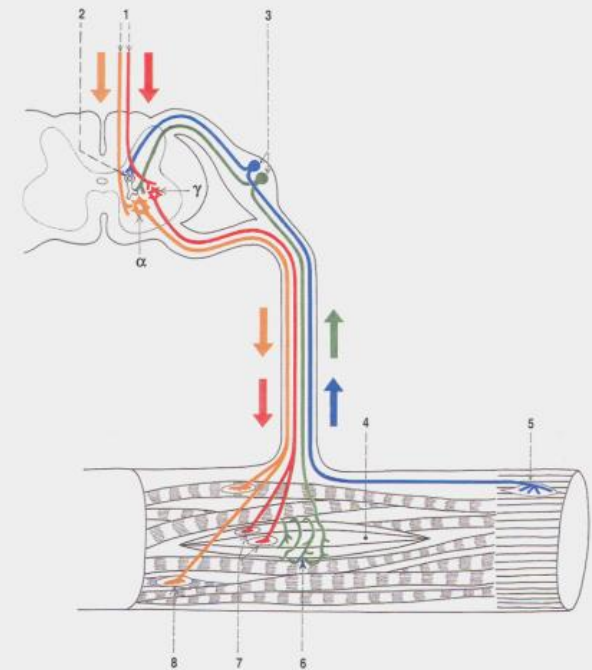
některé hlavové nn.  
míšňní nn.



Obr. 341. TÍHOVÉ VÁČKY, BURSAE MUCOSAE; schéma uložení  
1 šlacha  
2 kostěná podložka  
3 bursae mucosae; šipka naznačuje směr trvalého tlaku, bursy jsou uloženy v místech, kde spolupůsobí tlak a tření



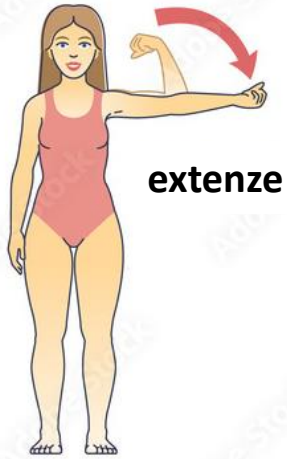
Obr. 342. ŠLACHOVÁ POCHVA; schéma  
1 šlacha  
2 vagina synovialis  
3 vagina fibrosa  
4 peritenonium  
5 epitenonium  
6 mesotenonium s cévami pro výživu šlachy



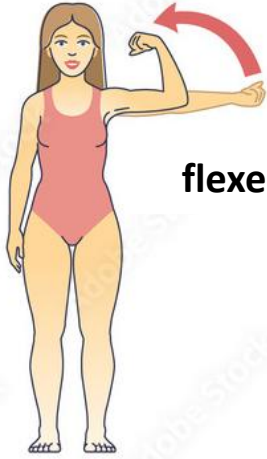
Obr. 340. SCHÉMA FUNKCE SVALOVÉHO VŘETÉNKA (a šlachového vřeténka) – viz text  
1 sestupné dráhy ovládající míšní motoneurony  
2 vnější neuron (interneuron) s inhibiční funkcí  
3 buňky citlivých vláken ve spinálním gangliu  
4 svalové vřeténko s intrafusálními svalovými vlákny

5 šlachové vřeténko, odkud vedou citlivá vlákna informací o napětí šlachy přes inhibiční interneuron  
6 citlivé nervy vedoucí informací ze svalového vřeténka  
7 motorická nervová zakončení  $\gamma$ -motoneuronu na intrafusálních vláknech  
8 motorická zakončení  $\alpha$ -motoneuronu na extrafusálních vláknech

# Pohyby



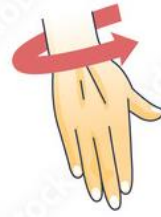extenze



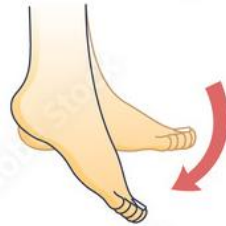flexe



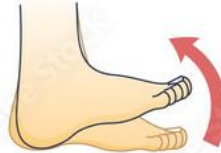supinace



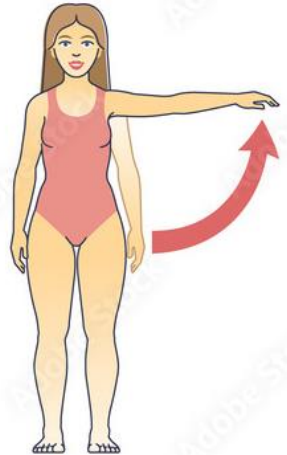
pronace



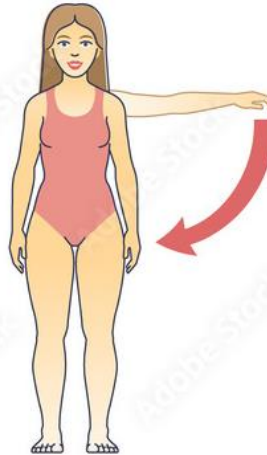
plantární flexe



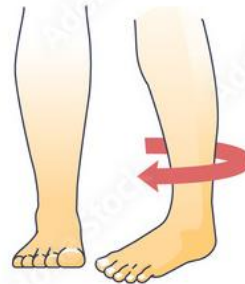
dorsiflexe



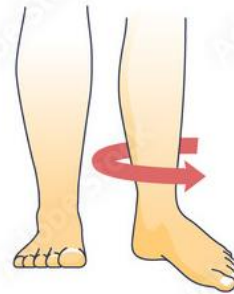
abdukce



addukce

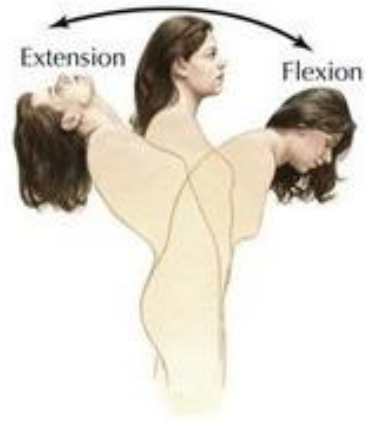

vnitřní rotace

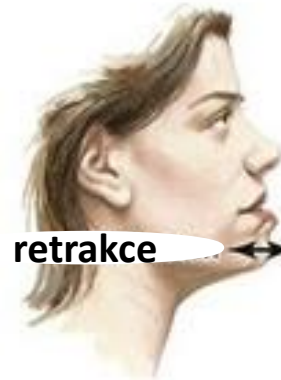

vnější rotace

elevace  
deprese

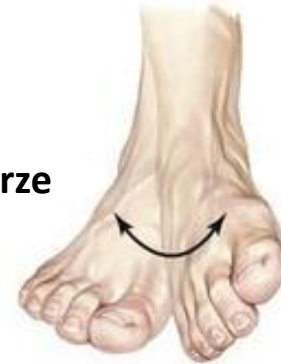

retrakce      protrakce



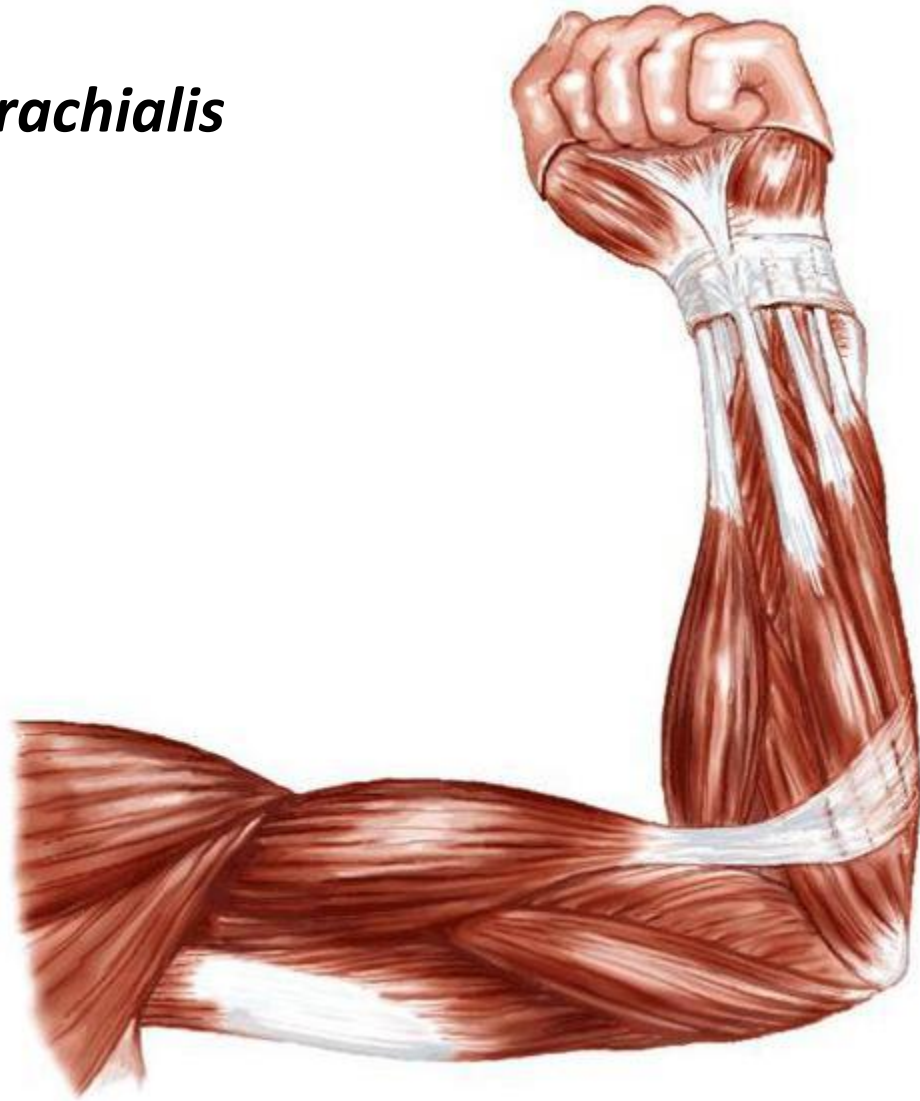
everze

inverze



# ***Musculi membri superioris***

- **inervace z *plexus brachialis***

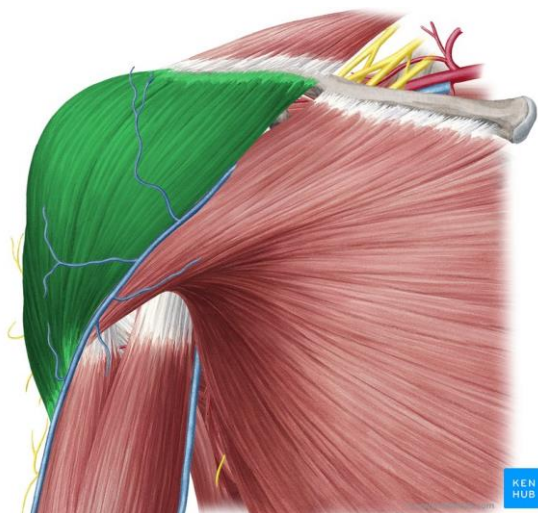




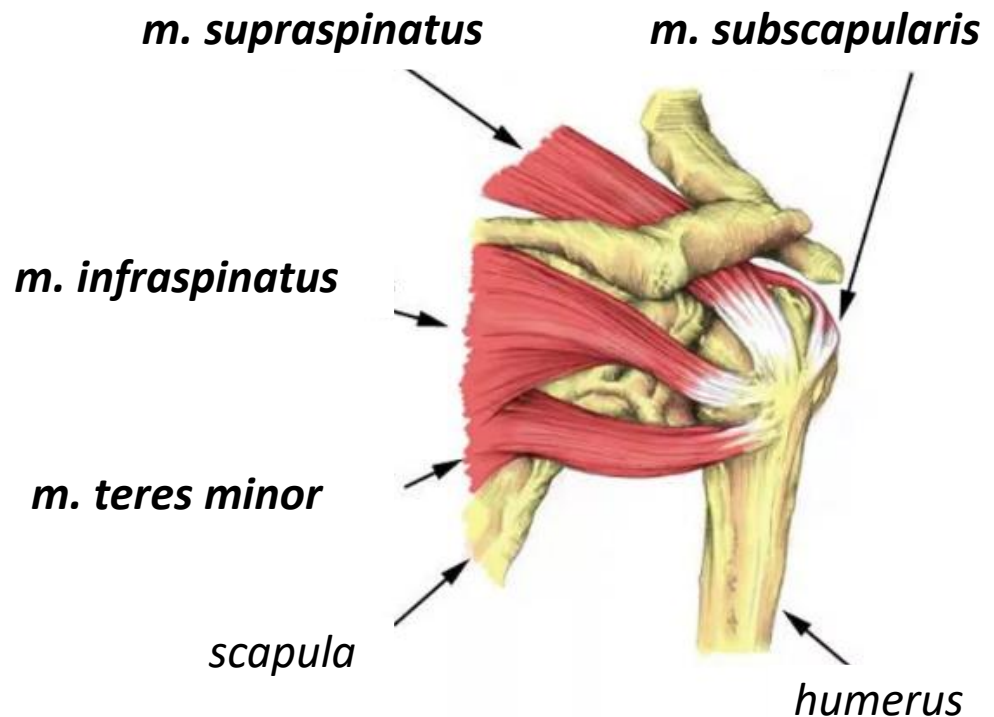
# *Musculi membri superioris*

## Svaly pletence HK (ramenní a lopatkové svaly):

- *m. deltoideus* - abdukce v ramenním kloubu
- rotátorová manžeta (fixace ramenního kloubu)
  - inervace: nervy z *plexus brachialis*



*m. deltoideus*



*m. supraspinatus*

*m. subscapularis*

*m. infraspinatus*

*m. teres minor*

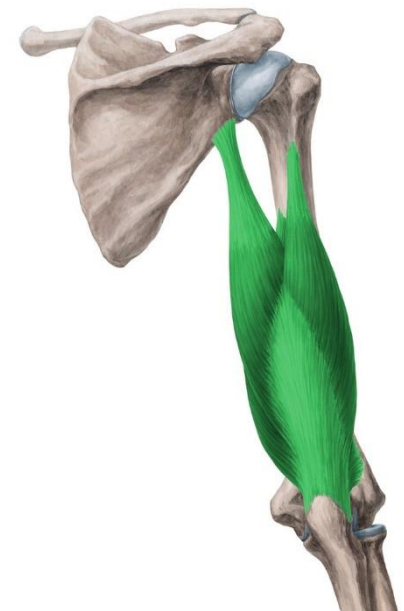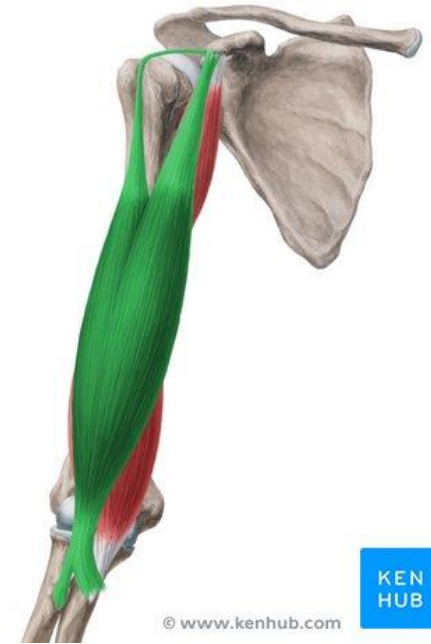scapula

humerus

# *Musculi membri superioris*

## ***Brachium:***

- přední skupina – flexory loketního kloubu (*např.: m. biceps brachii*)  
– inervace: *n. musculocutaneus*
- zadní skupina – extensory loketního kloubu (*např.: m. triceps brachii*)  
– inervace: *n. radialis*



lopatkové svaly a svaly paže  
zadní skupina – extensory - *n. radialis*

lopatkové svaly a svaly paže  
přední skupina – flexory – *n. musculocutaneus*

pohled  
z boční  
strany

*m. deltoideus*

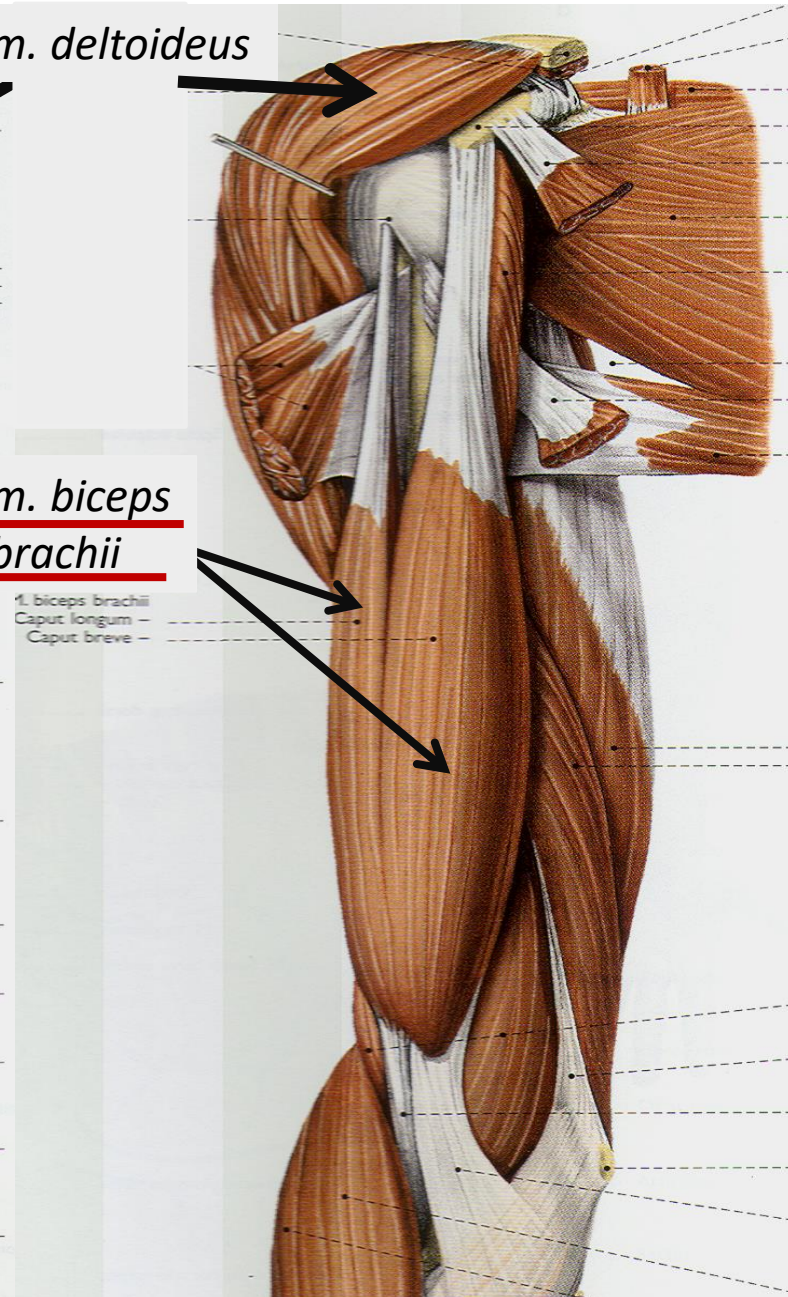
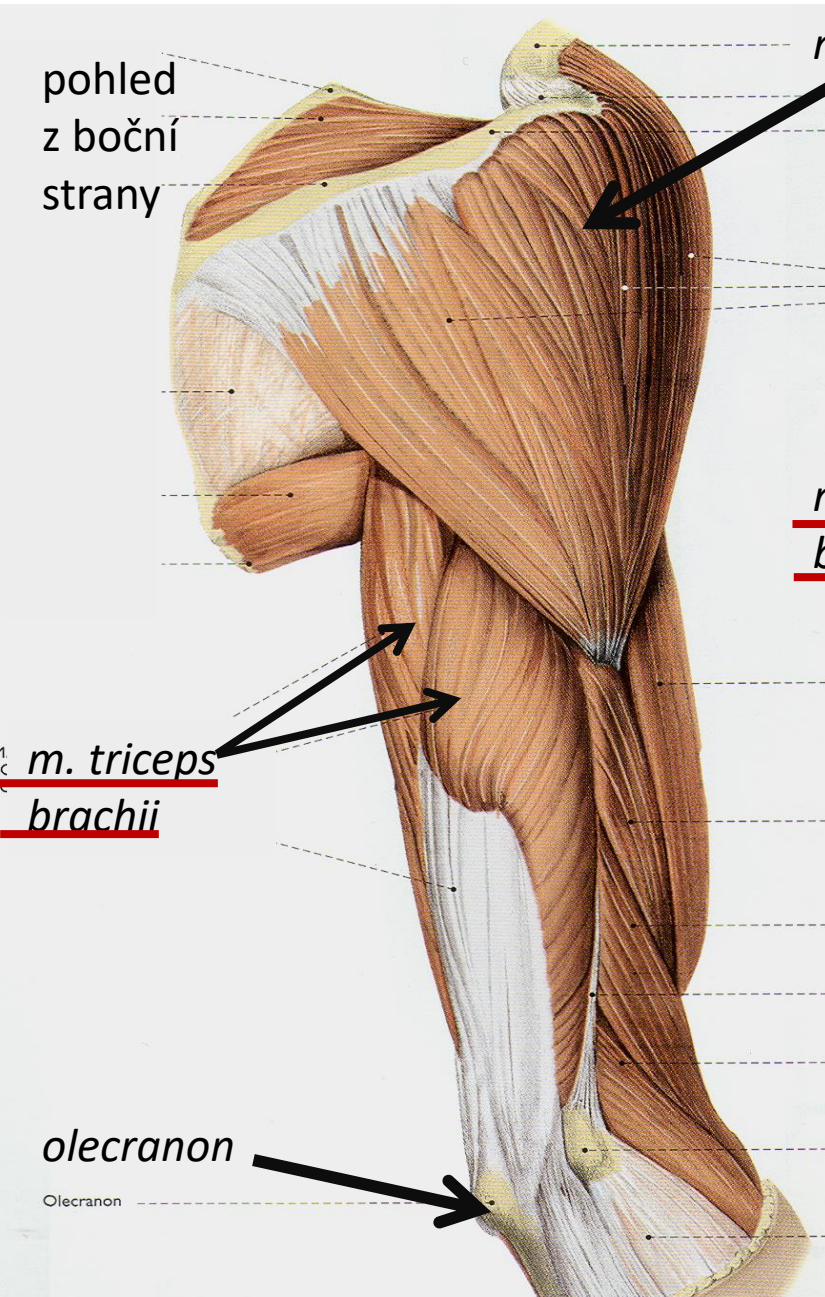
*m. triceps  
brachii*

*olecranon*

Olecranon

*m. biceps  
brachii*

1. biceps brachii  
Caput longum –  
Caput breve –



# *Antebrachium* - předloktí

## **přední skupina :**

- 4 vrstvy svalů
- hlavně flexory zápěstí a prstů a pronátory
  - inervace: většinou *n. medianus*, menší část *n. ulnaris*

## **zadní skupina:**

- povrchová a hluboká vrstva
- extensory zápěstí a prstů
  - inervace: *n. radialis*

## **laterální skupina:**

- povrchová a hluboká vrstva
- extense zápěstí, flexe v lokti, supinace
  - inervace: *n. radialis*



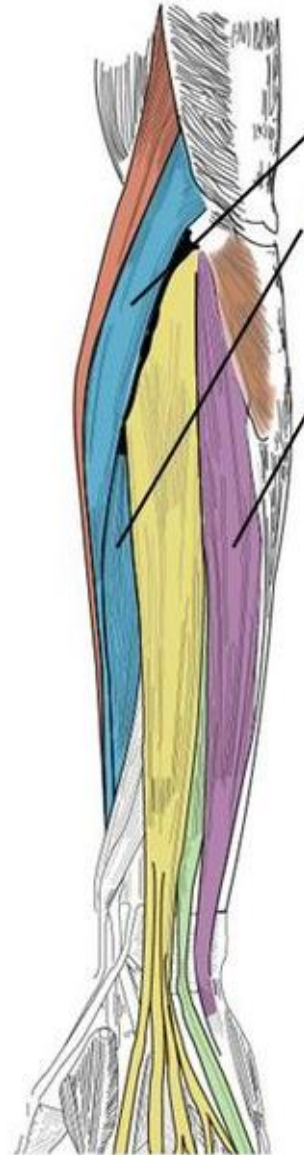
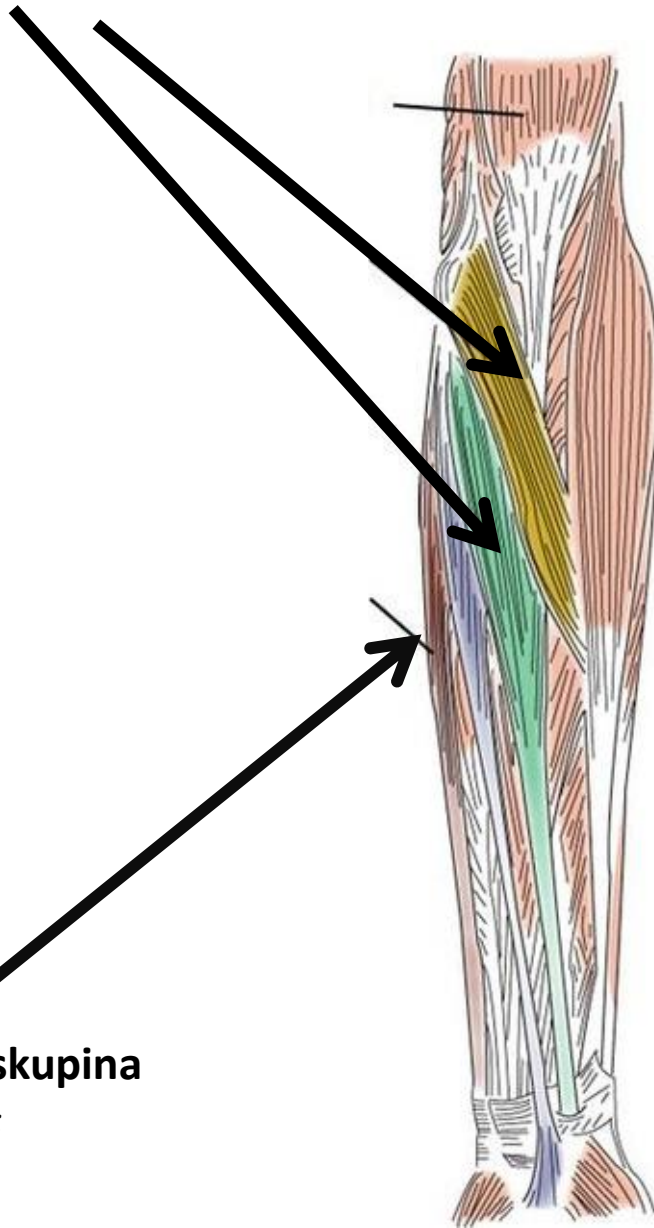
## svaly předloktí

**přední skupina** - flexory a pronátory

*n. medianus* a částečně i *n. ulnaris*

**zadní skupina** – extensory

*n. radialis*

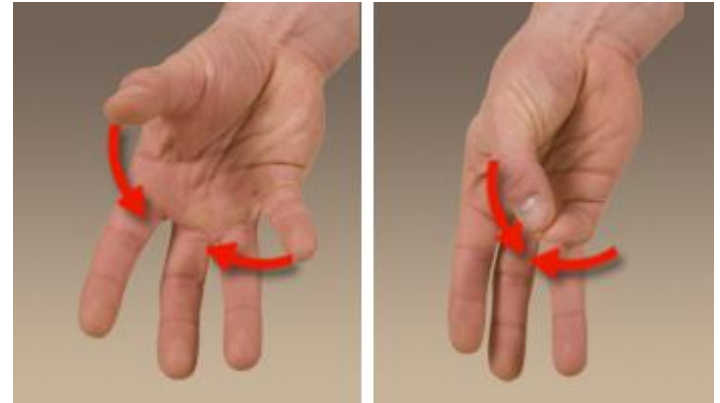


**laterální skupina**

*n. radialis*

## Svaly ruky

- **thenar** – funkce viz názvy svalů (např.: *m. opponens pollicis*!)
  - inervace: *n. medianus* a *n. ulnaris*



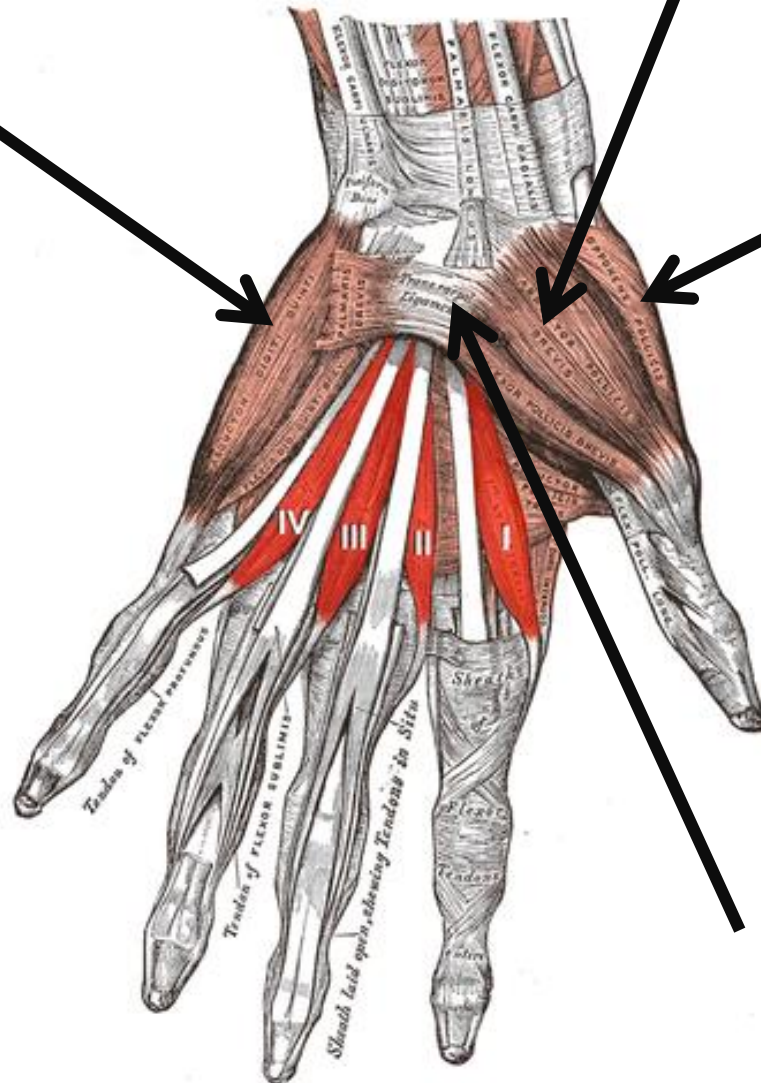
- **hypothenar** – funkce viz názvy svalů
  - inervace: *n. ulnaris*
- **střední skupina**
  - inervace-většinou *n. ulnaris*

# svaly ruky - dlaňové svaly

*Hypothenar – n. ulnaris*

*thenar – n. ulnaris a n. medianus*

*m. opponens pollicis –  
inervace n. medianus*



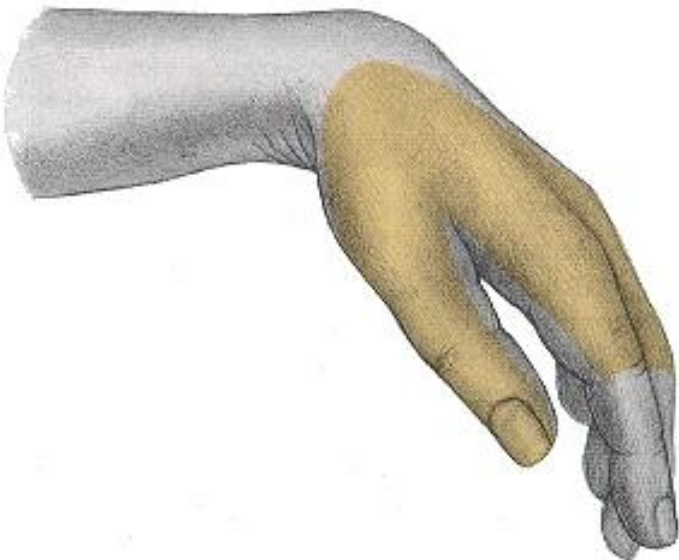
*retinaculum  
musculorum  
flexorum*



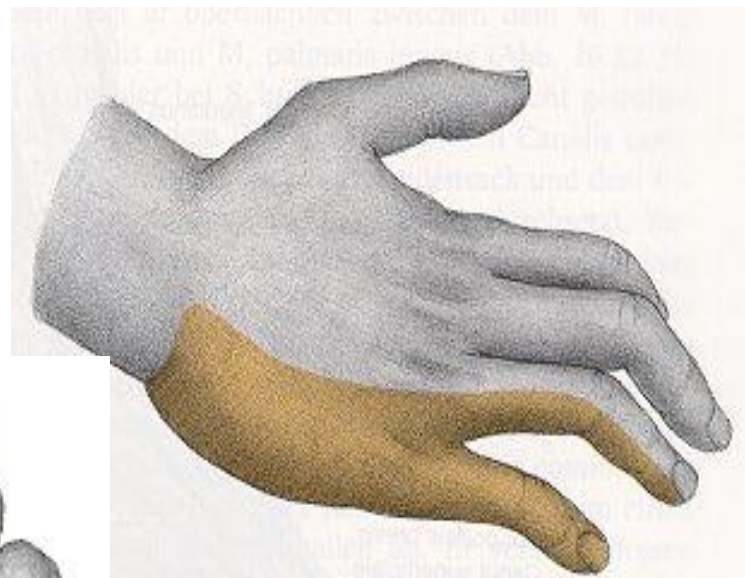


# Projevy poruch inervace:

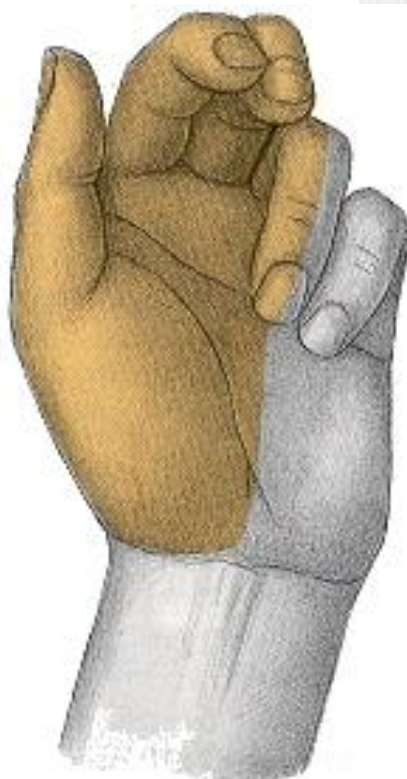*n. radialis*



*n. ulnaris*



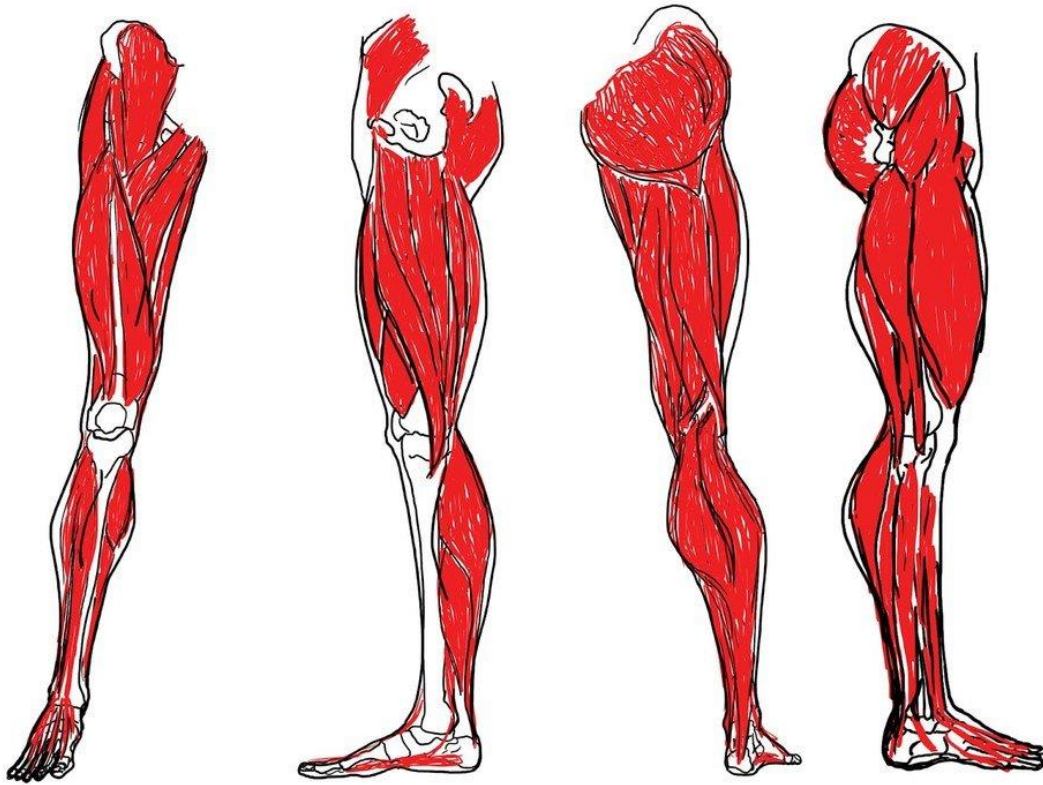
Porušená citlivost  
hnědá barva



*n. medianus*

# *Musculi membri inferioris*

- Inervace: *plexus lumbalis et sacralis*

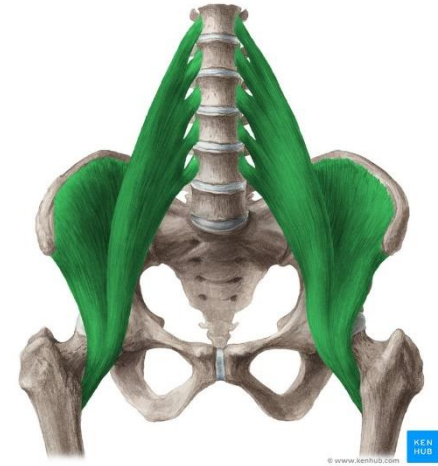


# *Musculi membri inferioris*

- Inervace: *plexus lumbalis et sacralis*

## Svaly kyčelního kloubu:

- Přední skupina
  - *m. iliopsoas* – flexe v kyč. kloubu
  - inervace: *plexus lumbalis*
- Zadní skupina povrchová
  - *mm. glutei* – extenze v kyč. kloubu
  - inervace: *plexus sacralis*
- Zadní skupina hluboká (pelvitrochanterické svaly)
  - rotace v kyčelním kloubu
  - inervace: *plexus sacralis*



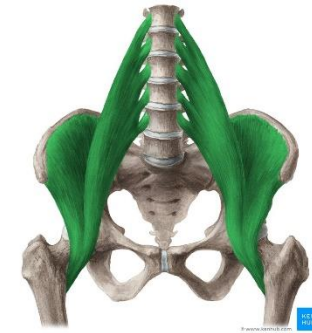
*m. iliopsoas*

# *Musculi membri inferioris*

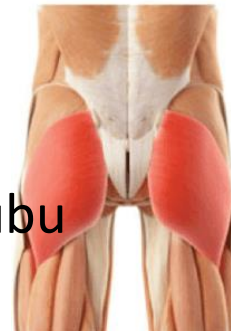- Inervace: *plexus lumbalis et sacralis*

## Svaly kyčelního kloubu:

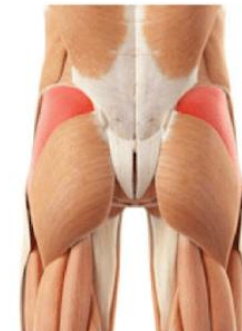- Přední skupina
  - *m. iliopsoas* – flexe v kyč. kloubu
  - inervace: *plexus lumbalis*
- Zadní skupina povrchová
  - *mm. glutei* – extenze v kyč. kloubu
  - inervace: *plexus sacralis*
- Zadní skupina hluboká  
(pelvitrochanterické svaly)
  - rotace v kyčelním kloubu
  - inervace: *plexus sacralis*



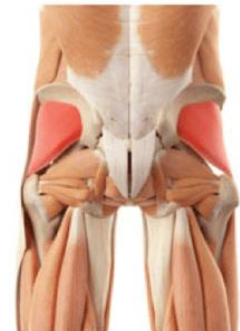*m. iliopsoas*



*m. gluteus  
maximus*



*m. gluteus  
medius*



*m. gluteus  
minimus*

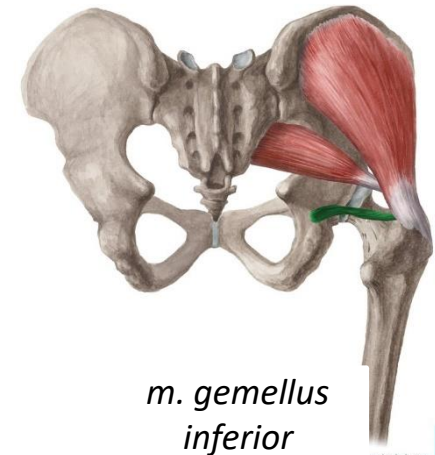
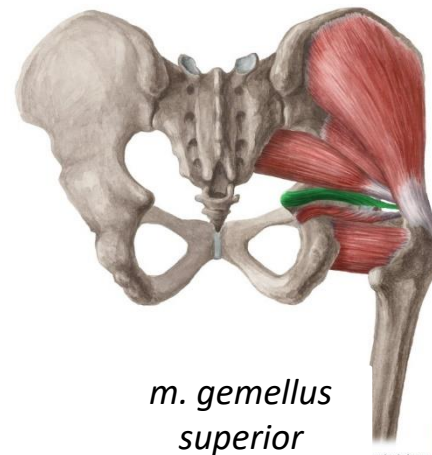


# *Musculi membri inferioris*

- Inervace: *plexus lumbalis et sacralis*

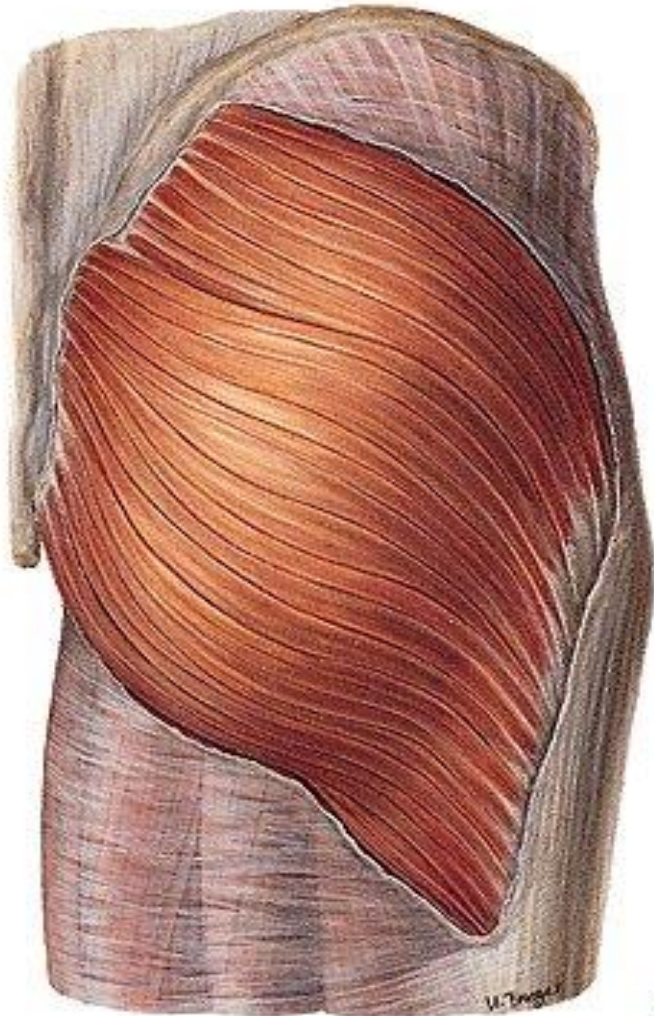
## Svaly kyčelního kloubu:

- Přední skupina
  - *m. iliopsoas* – flexe v kyč. kloubu
  - inervace: *plexus lumbalis*
- Zadní skupina povrchová
  - *mm. glutei* – extenze v kyč. kloubu
  - inervace: *plexus sacralis*
- Zadní skupina hluboká (pelvitrochanterické svaly)
  - rotace v kyčelním kloubu
  - inervace: *plexus sacralis*



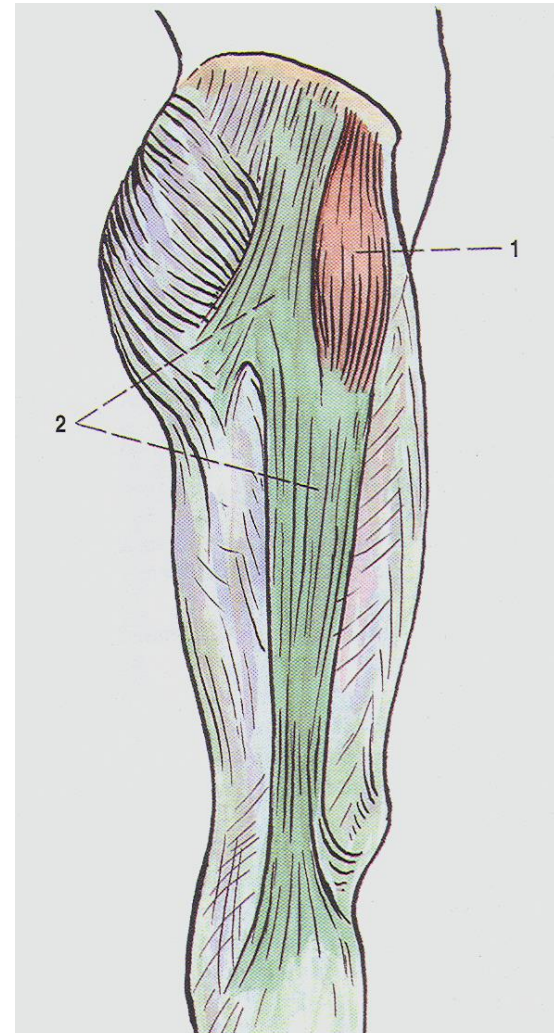
## Inervace *plexus sacralis*

Pohled zezadu  
*m. gluteus maximus*



laterální strana stehna

1/ *m. tensor fasciae latae*  
2/ *tractus iliotibialis*





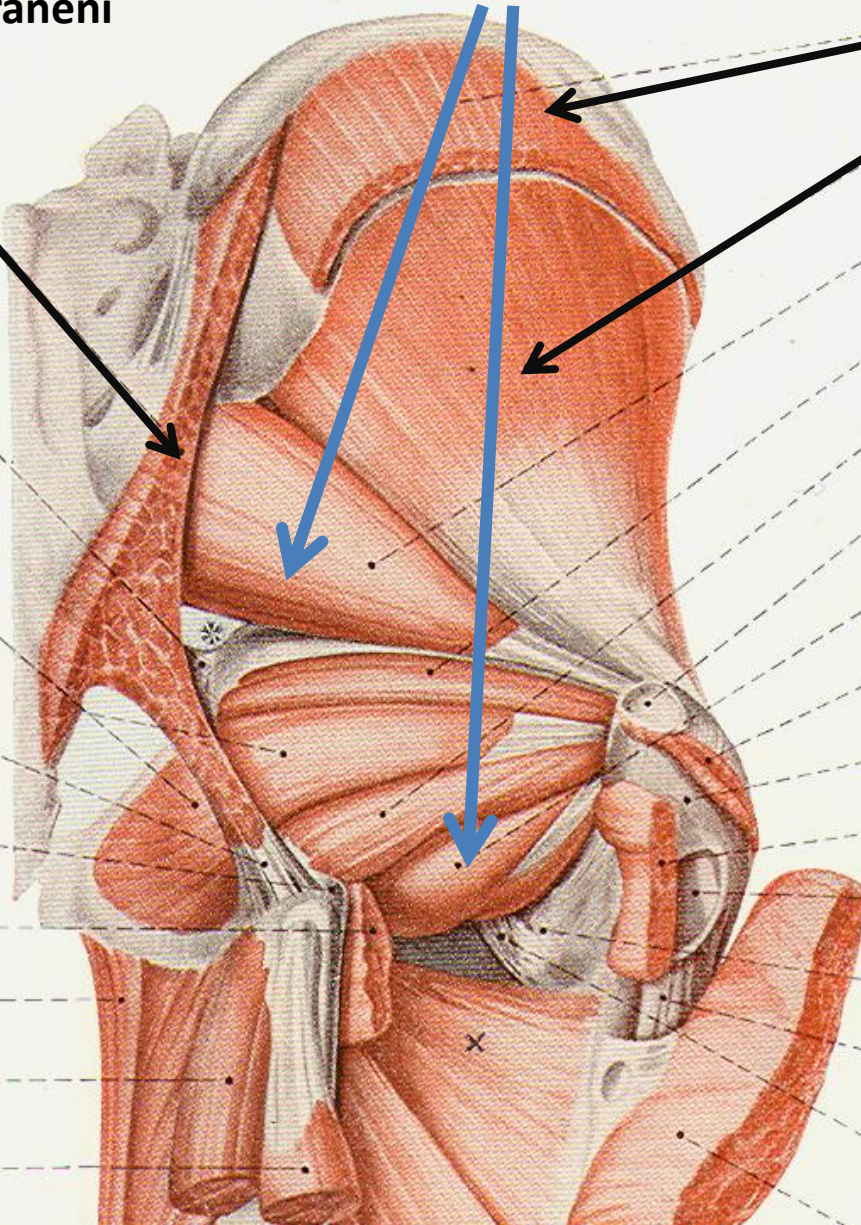
*Mm. glutei – plexus sacralis*

Pelvitrochanterické svaly (skupina)  
zevní rotátory – *plexus sacralis*

**Pohled zezadu po odstranění  
*m. gluteus maximus***

*m. gluteus maximus*

- Lig. sacrospinale
- M. obturatorius internus
- Lig. sacrotuberale
- Tuber ischiadicum
- M. quadratus femoris
- M. gracilis
- M. semitendinosus
- Caput longum m. bicipitis



- m. gluteus medius*
- m. gluteus minimus*
- M. piriformis
- M. gemellus superior
- M. gemellus inferior
- Bursa trochanterica mus. glutei medii profunda
- M. obturatorius externus
- M. gluteus medius
- Trochanter maior
- M. quadratus femoris
- Bursa trochanterica m. glutei maximi
- Trochanter minor
- Tendo m. vasti lateralis
- Tendo m. iliopsoas

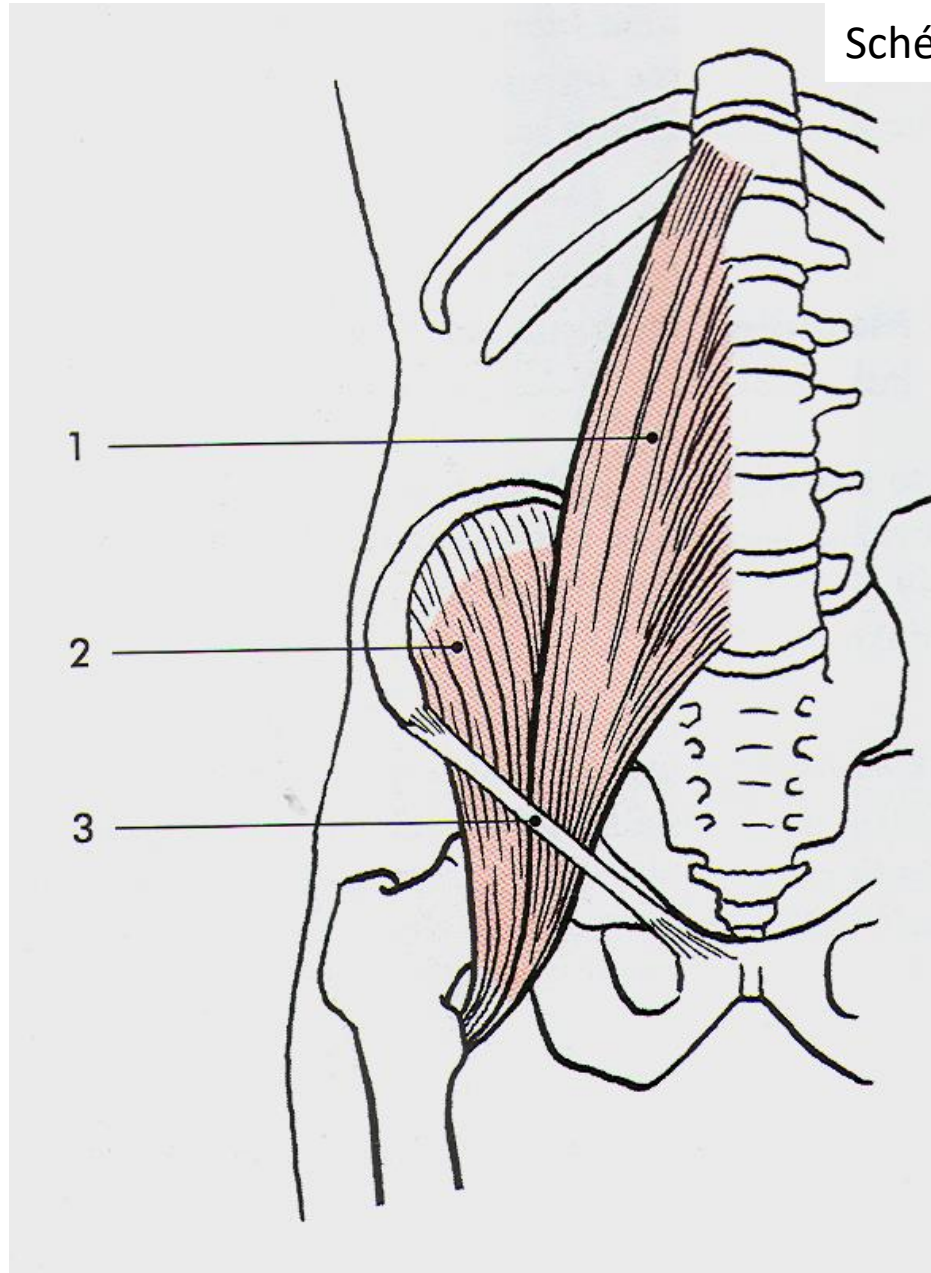
*m. iliopsoas* - flexor kyčelního kloubu – *plexus lumbalis*

Schéma – pohled zepředu

1 – *m. psoas major*

2 – *m. iliacus*

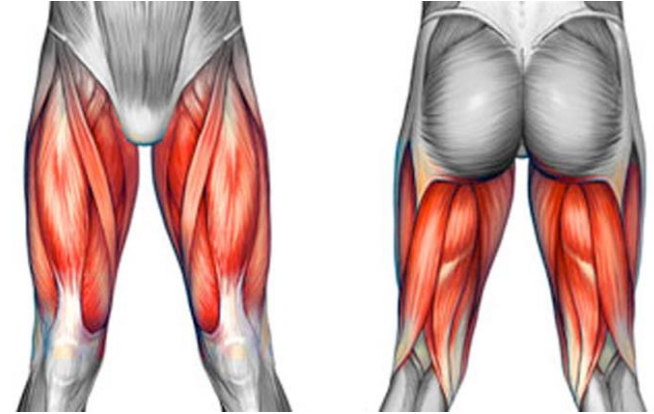
3 – *lig. inguinale*





# *Musculi membri inferioris*

- Inervace: *plexus lumbalis et sacralis*

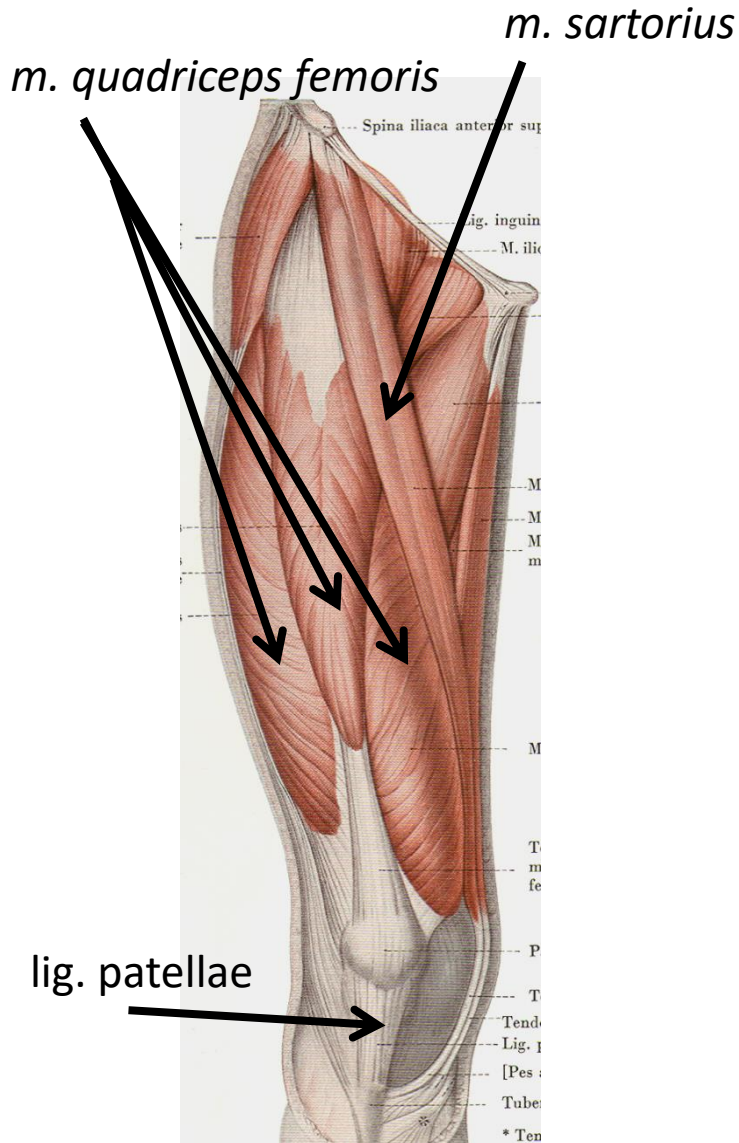


## svaly stehna:

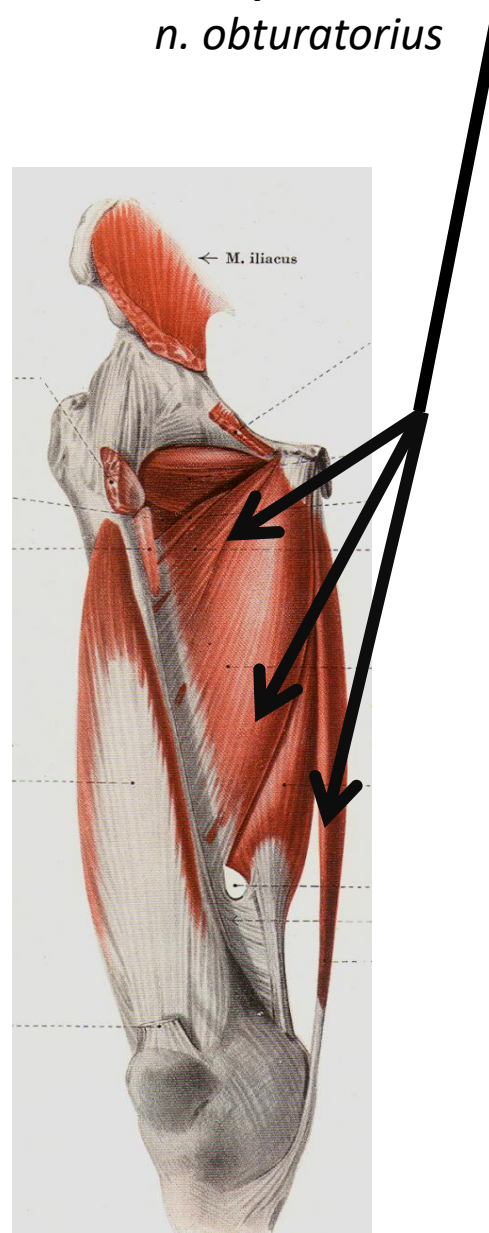
- **přední skupina** – extenze kolenního kloubu
  - inervace: *n. femoralis*
- **mediální skupina** – addukce v kyčelním kloubu
  - inervace: *n. obturatorius*
- **zadní skupina** – flexory kolenního kl. a extensory kyčelního kl.
  - inervace: *n. ischiadicus*

# svaly stehna

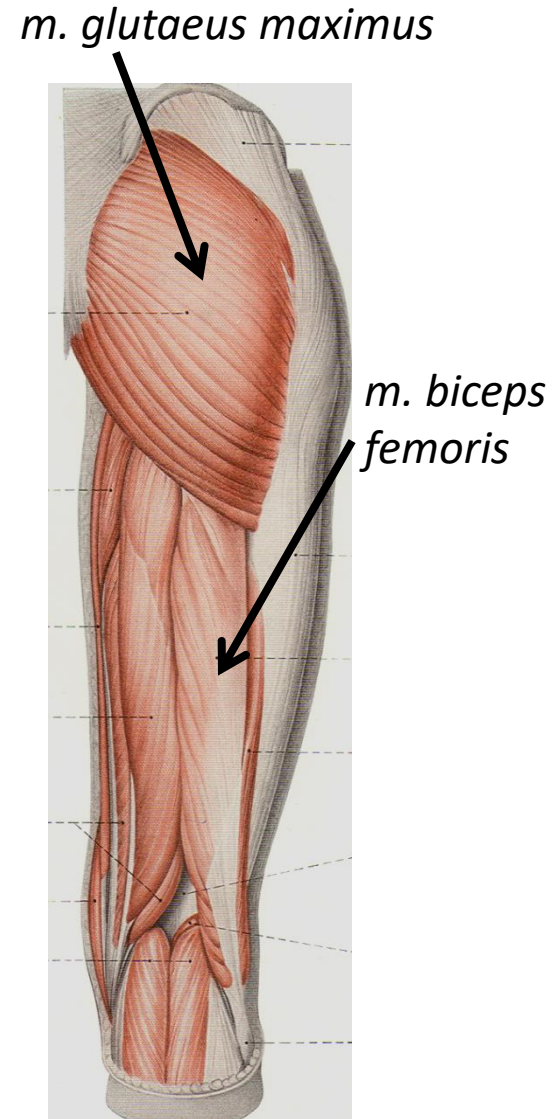
**přední skupina - extensory**  
*n. femoralis*



**mediální skupina - adduktory**  
*n. obturatorius*



**zadní skupina - flexory**  
*n. ischiadicus*



# Svaly bérce a nohy

- inervace: větve n. ischiadicus

**Zadní skupina** – flexory hlezna a prstců

- inervace: *n. tibialis* (z *n. ischiadicus*)

**Přední skupina** – extenzory hlezna a prstců

- inervace: *n. fibularis profundus* (z *n. ischiadicus*)

**Laterální skupina** – everse nohy (klenba nožní)

- inervace: *n. fibularis superficialis* (z *n. ischiadicus*)

**Plantární svaly** – pohyby prstců (převážně flexe)

- inervace: *n. tibialis*

**Dorzální svaly nohy** – extenze prstců

- inervace: *n. fibularis profundus*

# svaly bérce

## laterální skupina

zadní strana - flexory - *n. tibialis*

*m. triceps surae* - tendo Achillis

hluboké flexory

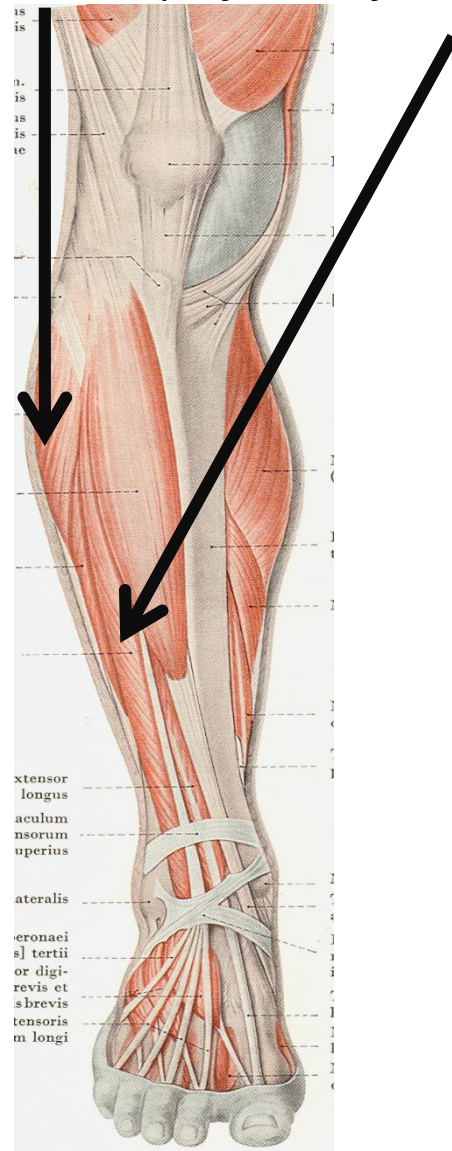
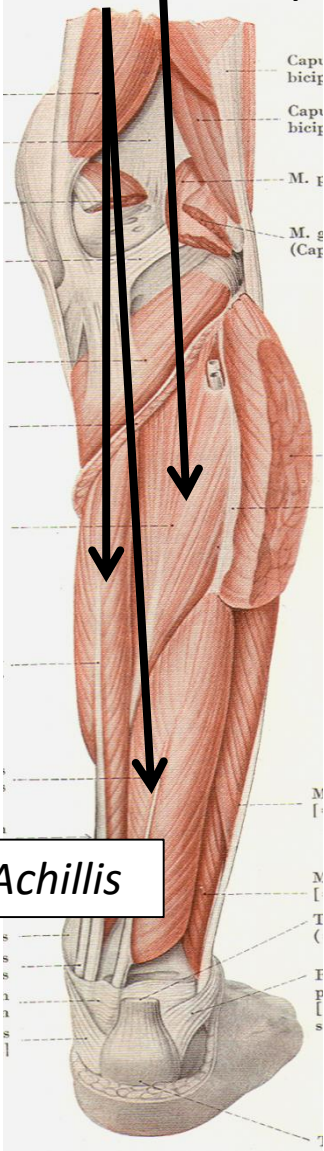
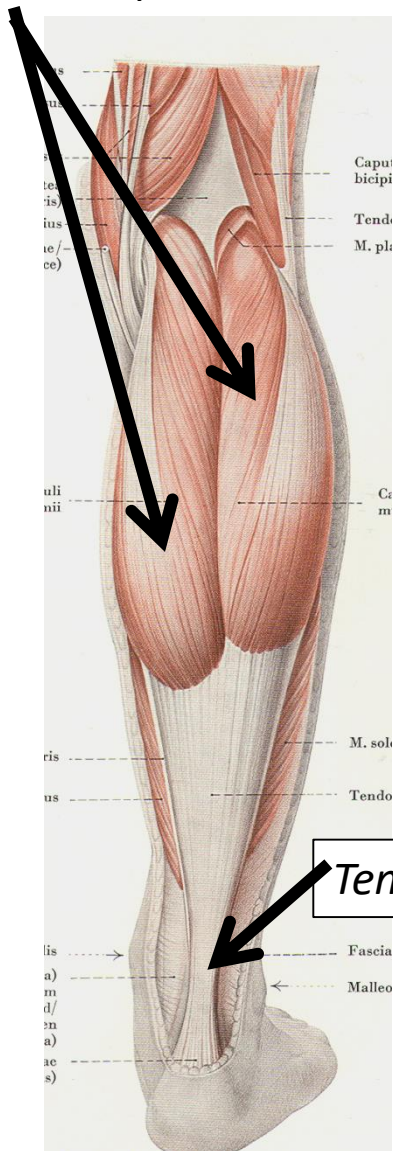
## přední skupina

klenba nožní

extensory

*n. fibularis superfic.*

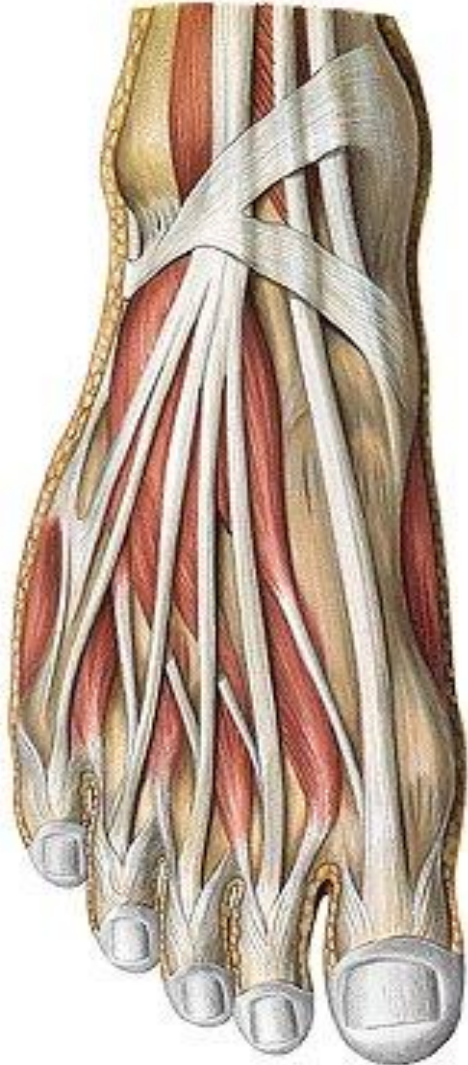
*n. fibularis prof.*



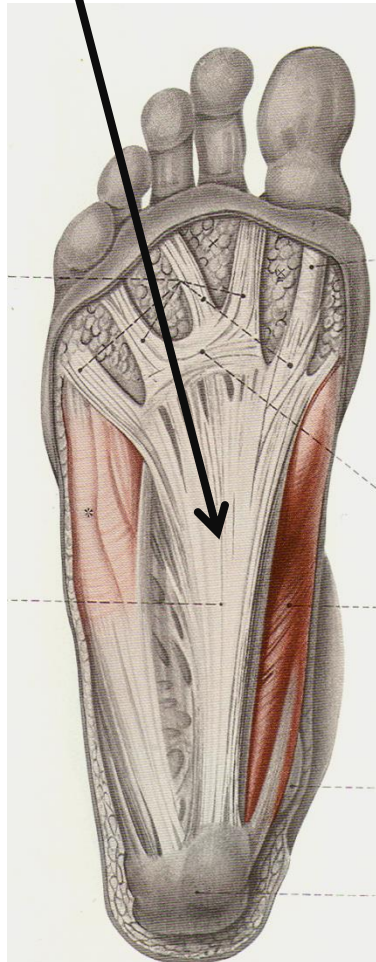
*Tendo calcaneus = Achillis*



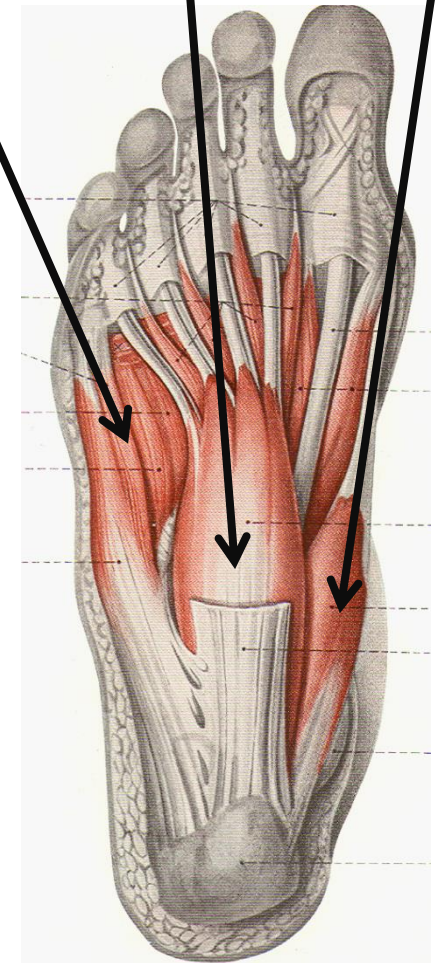
**dorsum pedis**  
krátké extensory  
*n. fibularis profundus*



**planta pedis – n. tibialis**  
plantární aponeuroza



**svaly malíku**  
**svaly palce**  
**střední skupina**  
krátký flexor prstců



# Svaly hlavy a jejich inervace

**Svaly mimické (obličejové) – *mm. faciei***

- inervace: *n. facialis* (n.VII)

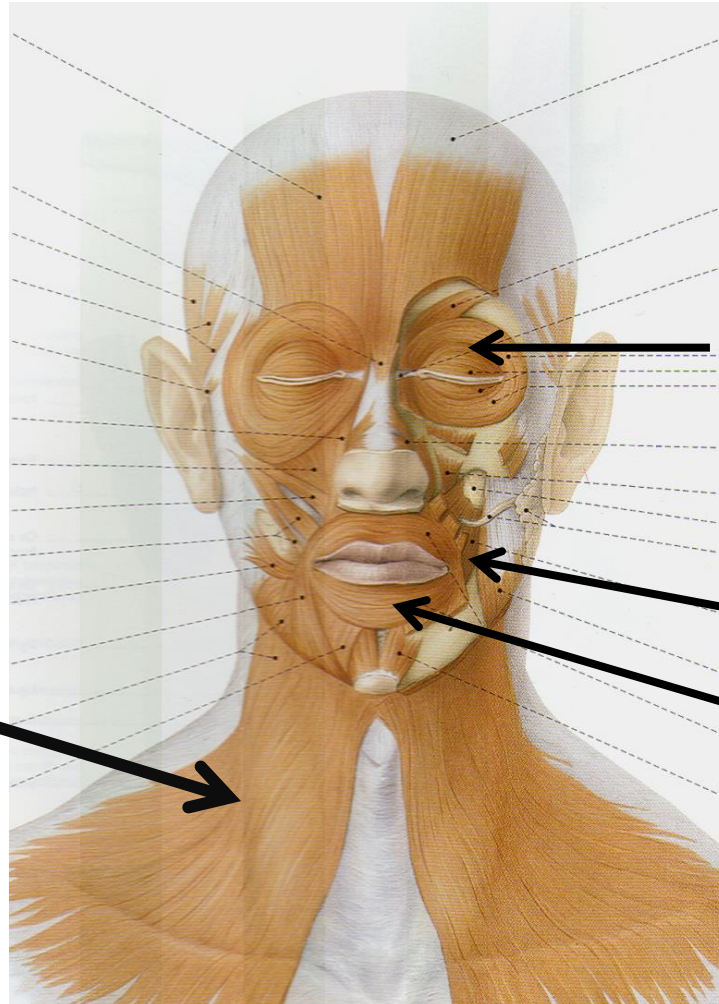
**Svaly žvýkací – *mm. masticatorii***

- inervace: *n. trigeminus* – 3. větev = *n. mandibularis*

# Mimické svaly – *mm. faciei* (n. VII)

Svaly oční a ústní štěrbiny

*m. platysma*



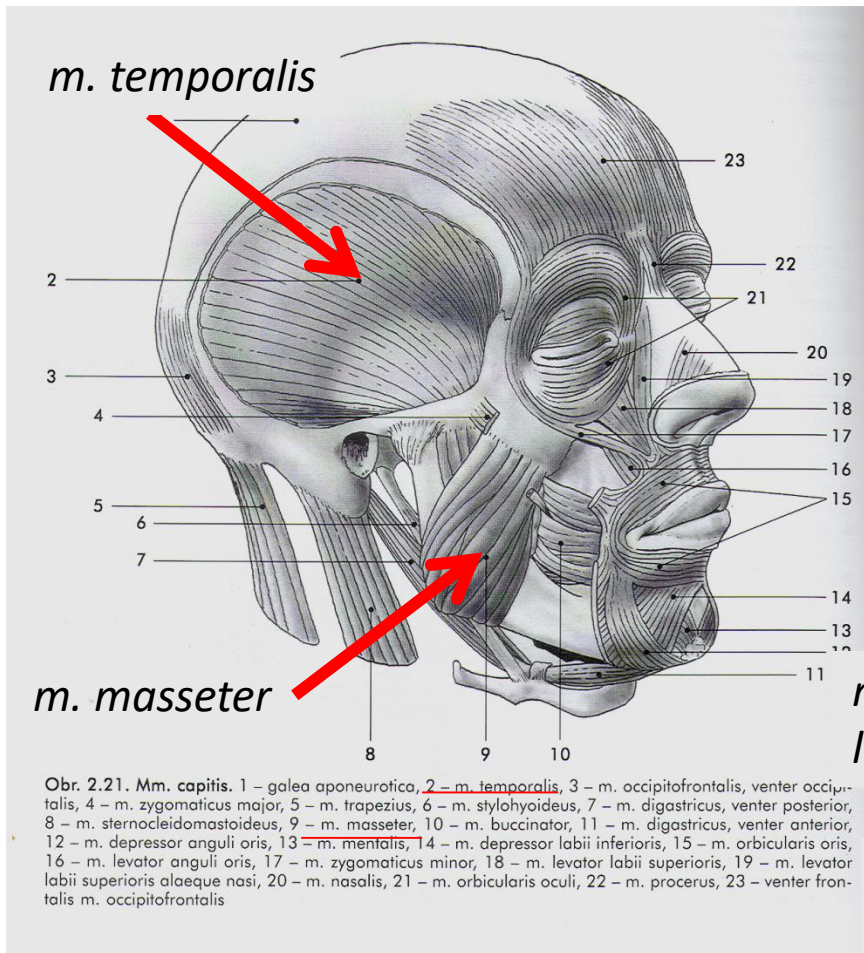
*m. orbicularis  
oculi*

*m. buccinator*

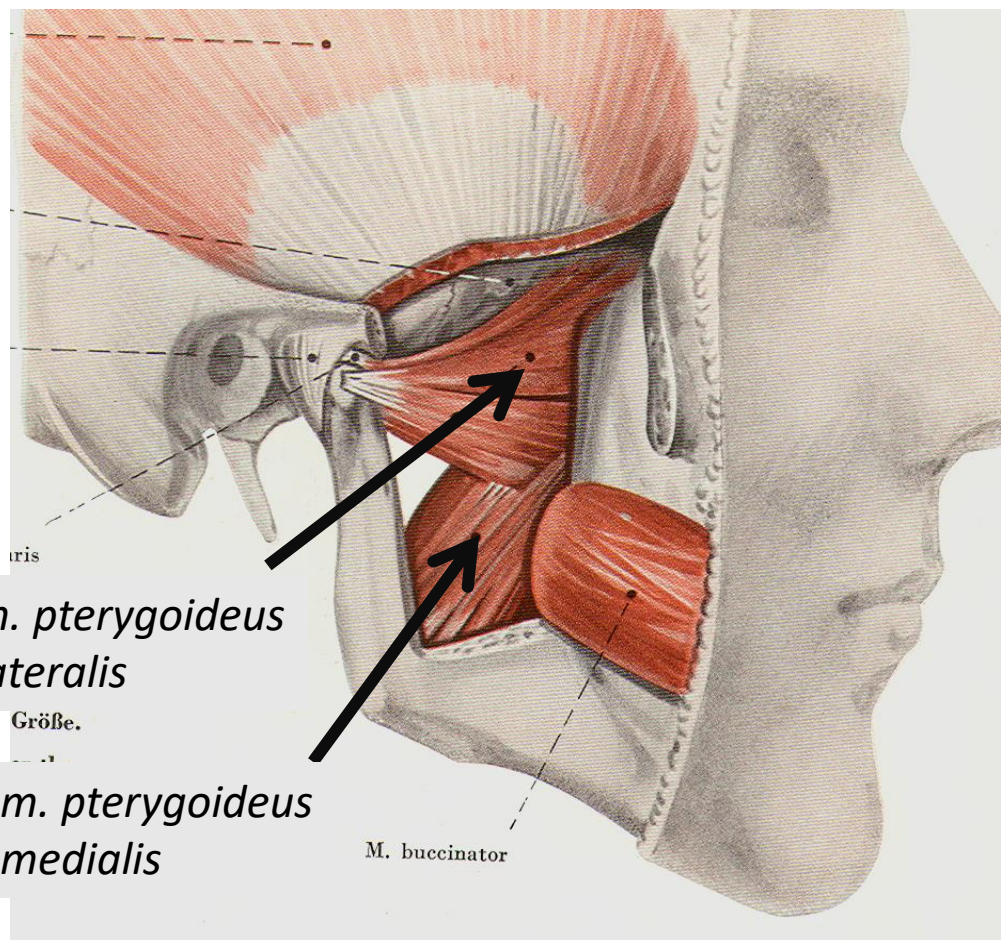
*m. orbicularis  
oris*



# *mm. masticatorii* – žvýkácí svaly (n.V, 3. větev)



Po odstranění části mandibuly  
*mm. pterygoidei*





# *Musculi colli* a jejich inervace

## *Platysma*

- n. VII. = *n. facialis*

## *m. sternocleidomastoideus*

- n. XI. = *n. accessorius*

## suprahyoidní svaly

- n. VII. = *n. facialis et n.V.3*

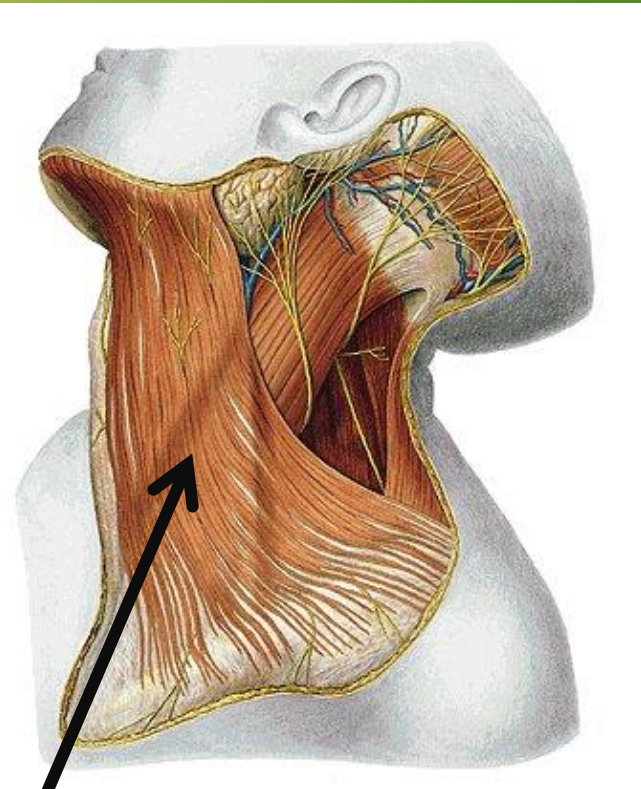
## Infrahyoidní svaly

- *rr. anteriores* cervikálních míšních nervů

*mm. scaleni* dtto

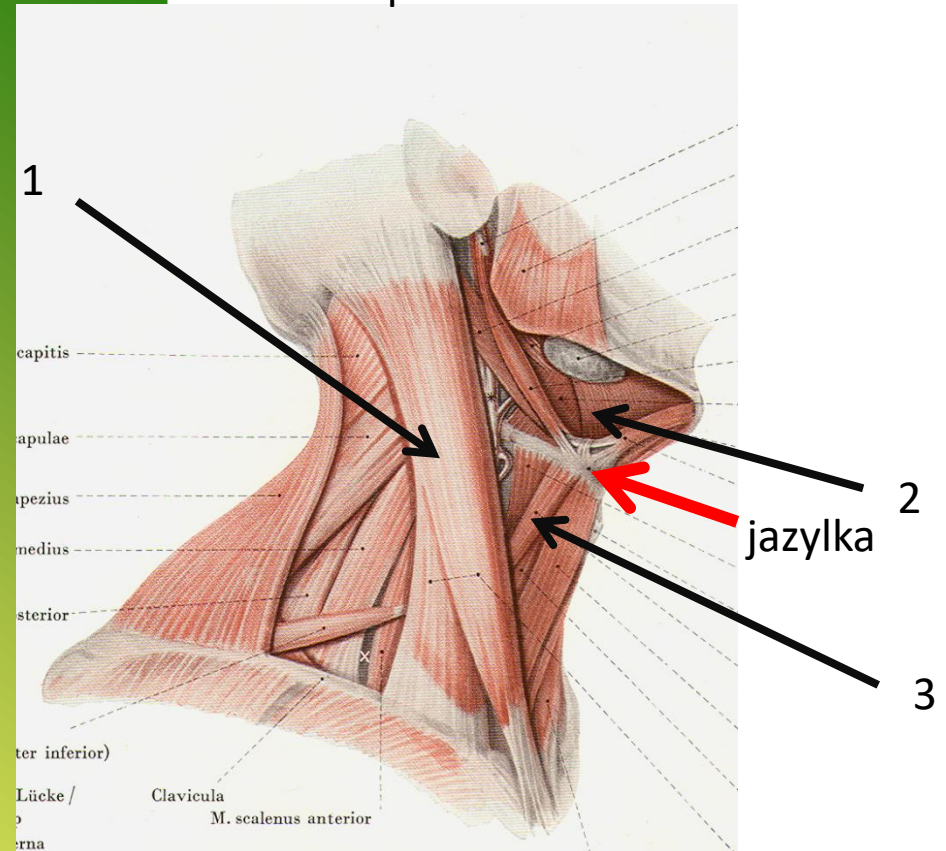
Prevertebrální svaly dtto

# 1- *m. sternocleidomastoideus* 2-svaly supra- a 3 infrahyoidní



*m. platysma* – n. VII

laterální pohled



# Pohled zepředu na hluboké svaly krku

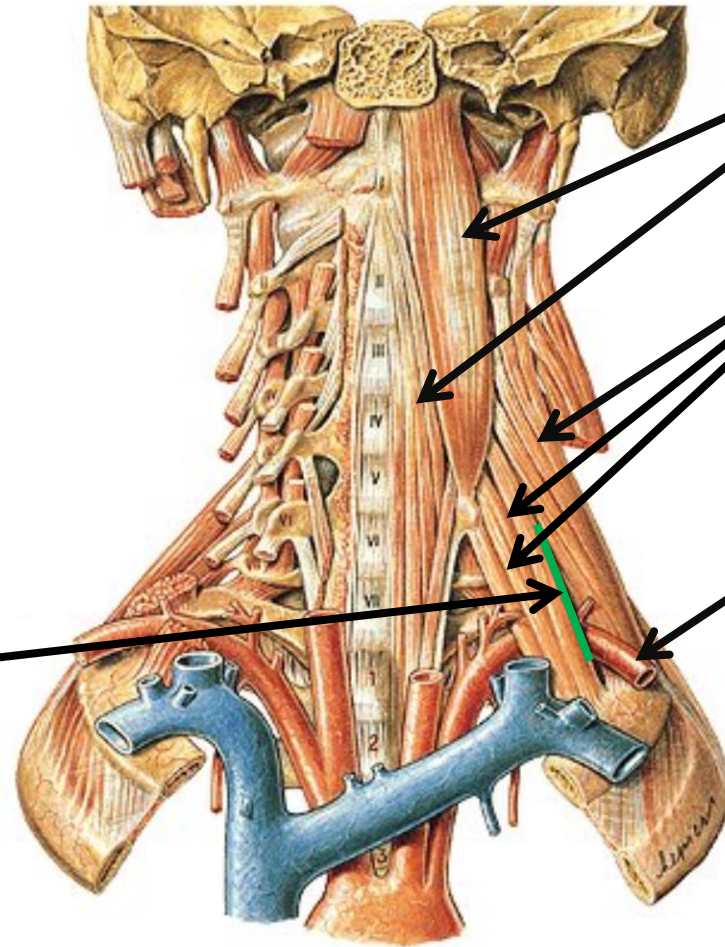
1. **Hluboké prevertebrální svaly**

Inervace - **C vlákna**

2. **m. scalenus ant., med., post.**

**fissura scalenorum**

3. **a. subclavia**



1.

2.

3.

# Svaly trupu

## Svaly hrudníku

- povrchové – *plexus brachialis*
- hluboké – *nn. intercostales*

**Bránice** – *n. phrenicus*

**Svaly břicha** – *nn. intercostales, plexus lumbalis*

**Svaly pánevního dna** – *plexus sacralis*

## Zádové svaly:

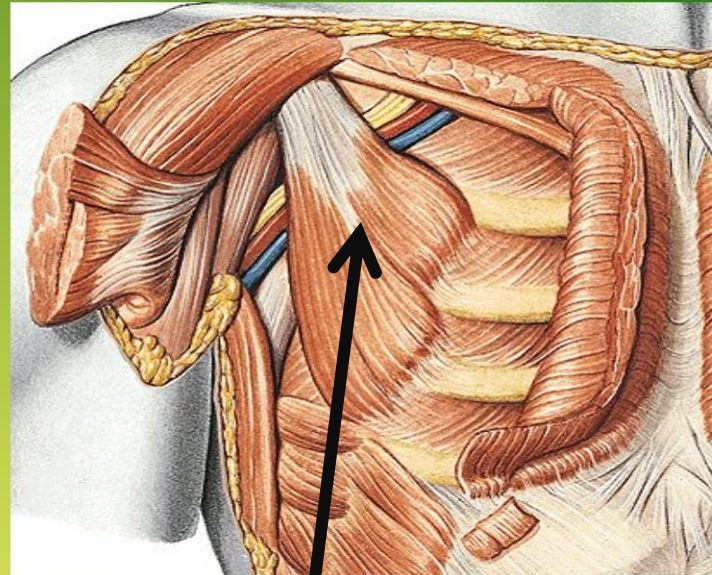
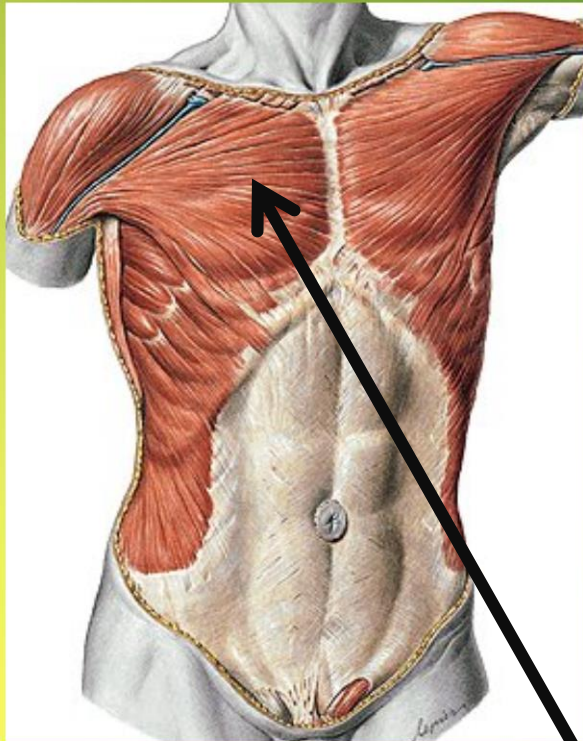
- **povrchové**
  - *n. XI. = n. accessorius, nervy z plexus brachialis, nn. intercostales*
- **hluboké** – zadní větve míšních nn.



# Svaly hrudníku – *mm. thoracis*

Přední strana trupu

po odstranění *m. pectoralis major*

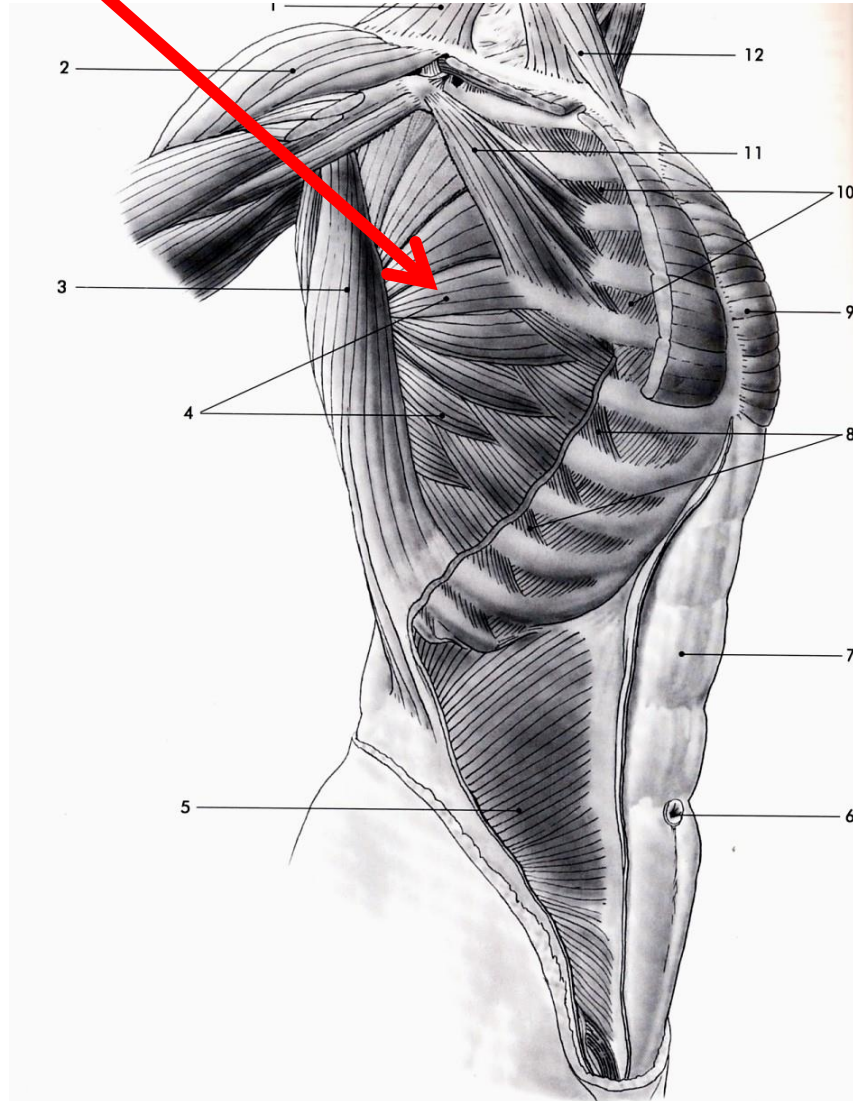


**m. pectoralis major et minor**  
**nn. pectorales** z *plexus brachialis*

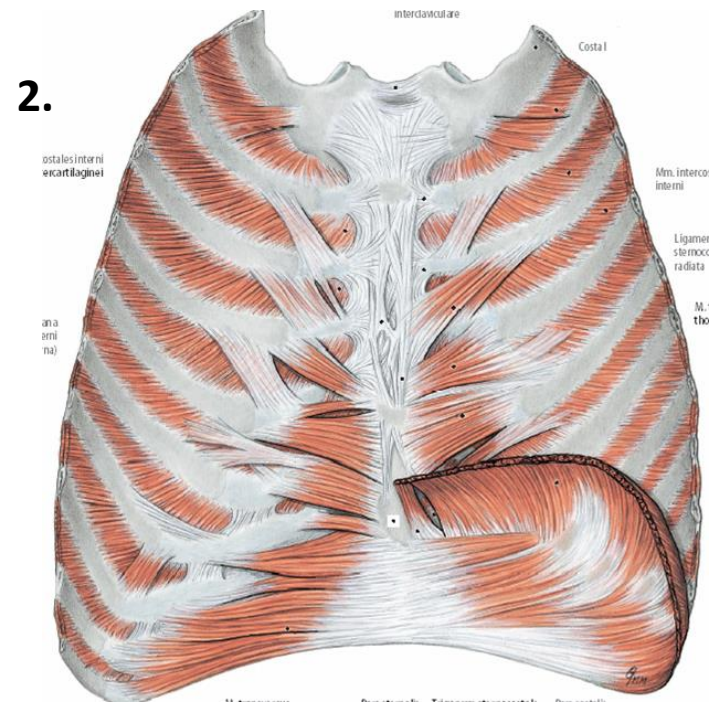
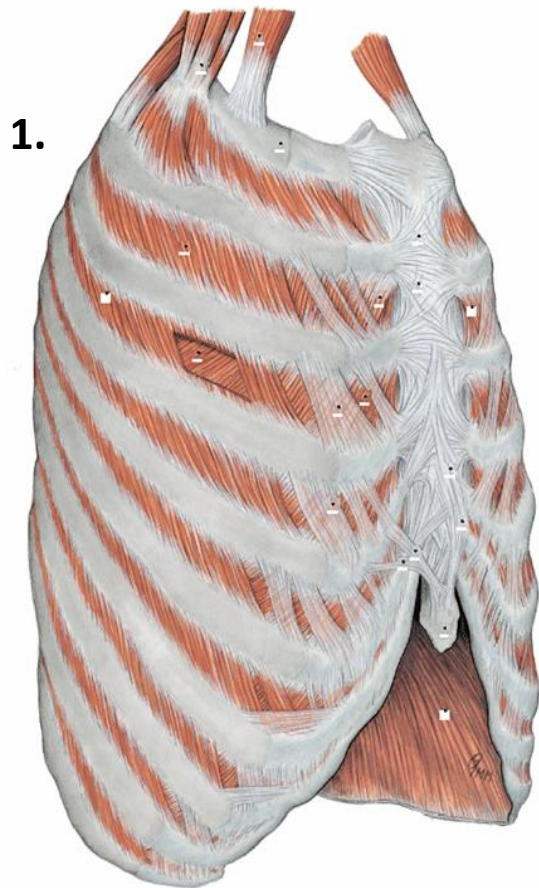laterální pohled

# *m. serratus anterior (n.thoracicus longus)*

Inervace z *plexus brachialis*



1. *mm. intercostales externi* (nádech)
2. *mm. inercost. interni et intimi* (výdech)

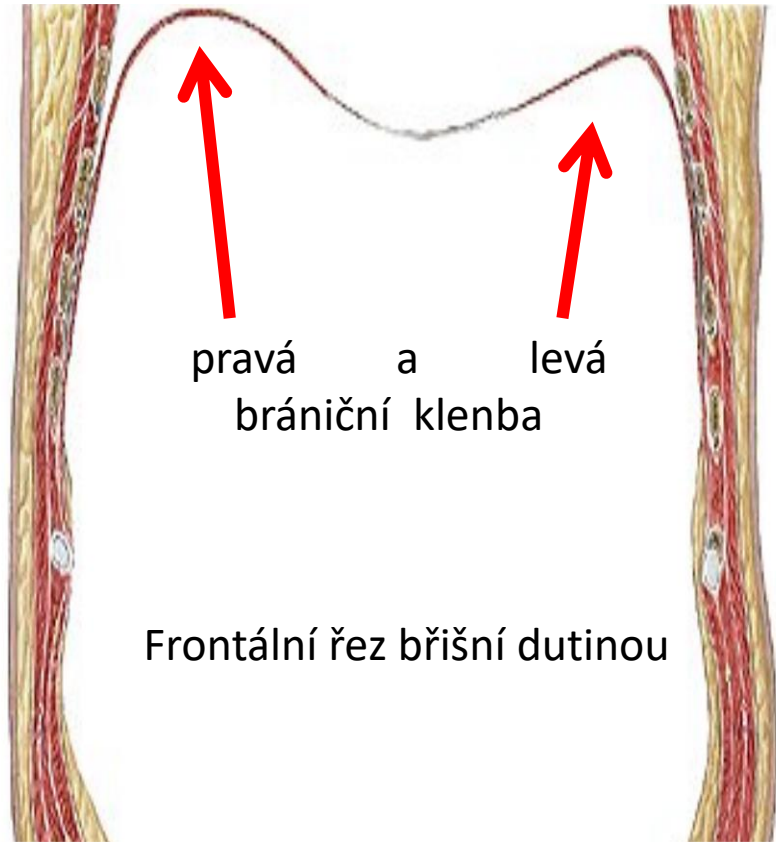
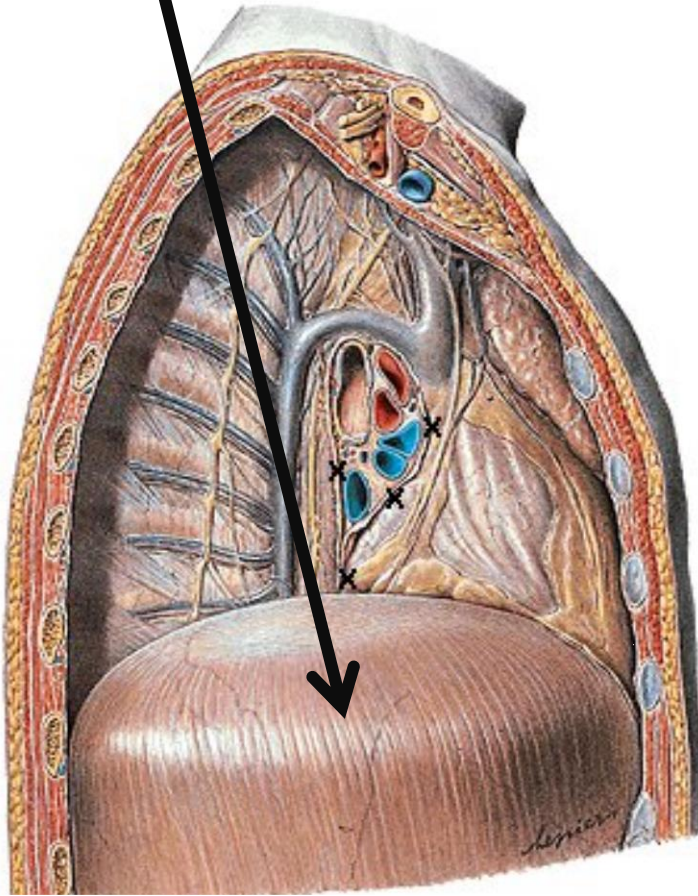


pohled na přední stranu hrudníku zezadu



# Bránice – *diaphragma* (*n. phrenicus*)

Sagitální řez hrudníkem



pravá a levá  
brániční klenba

Frontální řez břišní dutinou



# Bránice

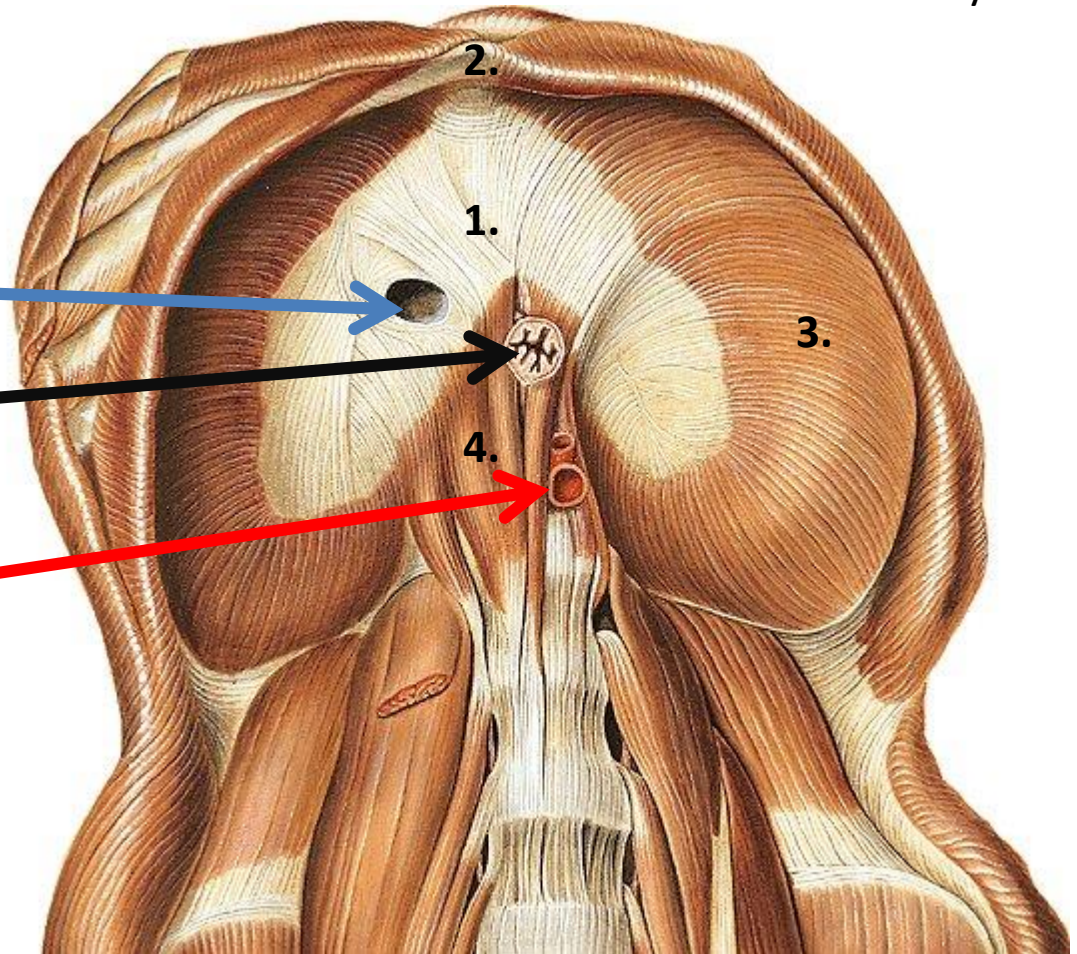
1. *centrum tendineum*
2. *pars sternalis*
3. *pars costalis*
4. *pars lumbalis*

*foramen venae  
cavae inferioris*

*hiatus oesophageus*

*hiatus aorticus*

Pohled z břišní dutiny

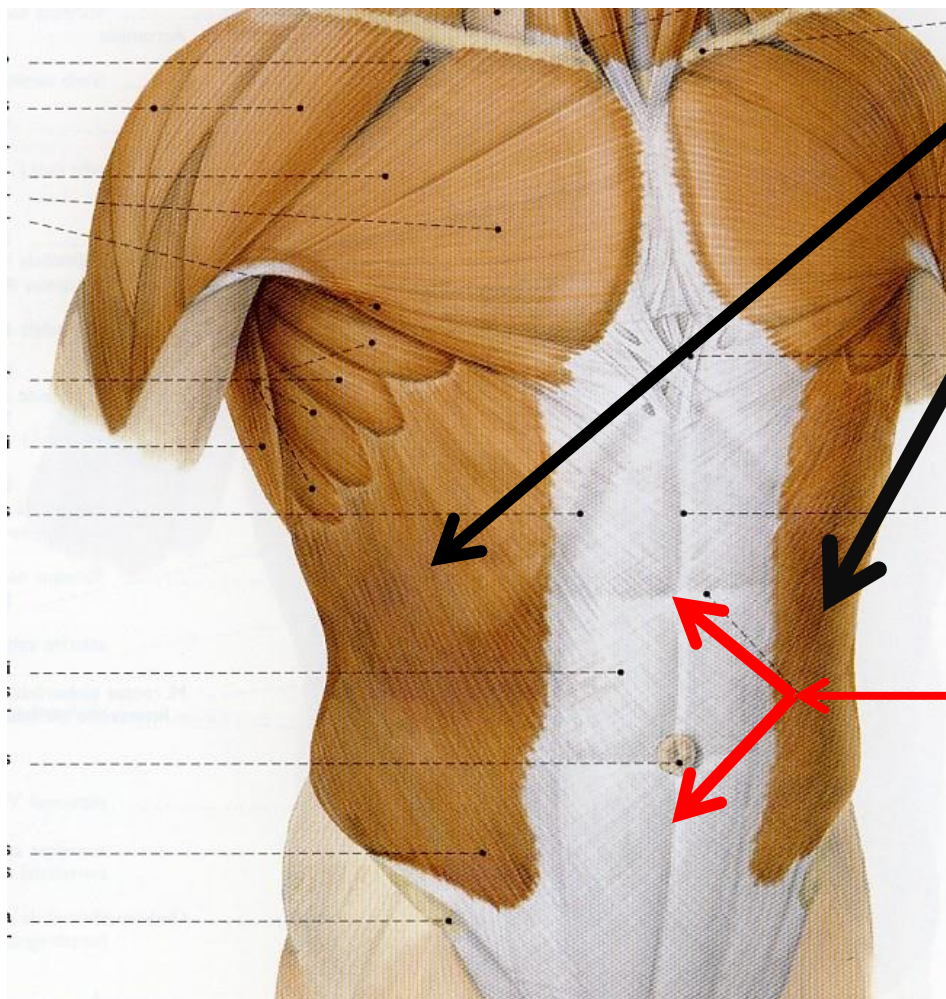


Inervace: n. phrenicus

# Břišní svaly – *mm. abdominis (n. intercostales)*

povrch

*m. obliquus abdominis externus*

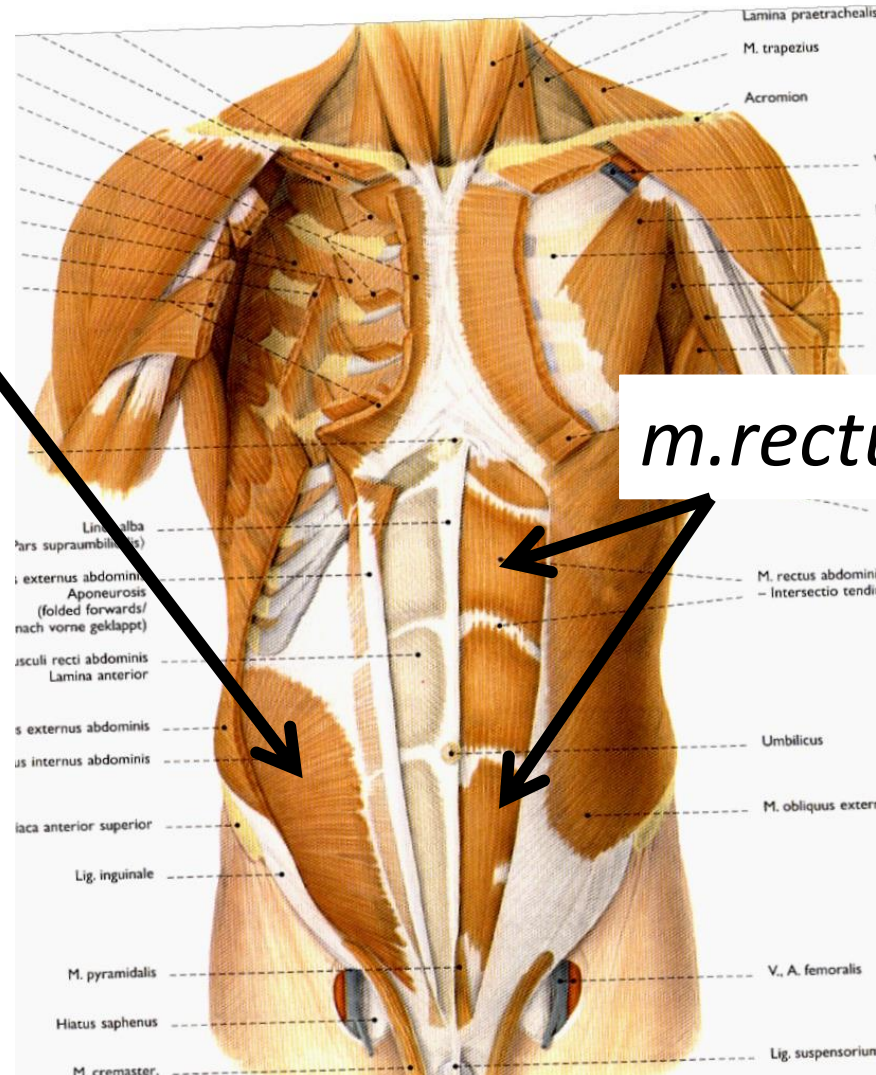


*Linea alba*



# *m. obliquus abdominis internus*

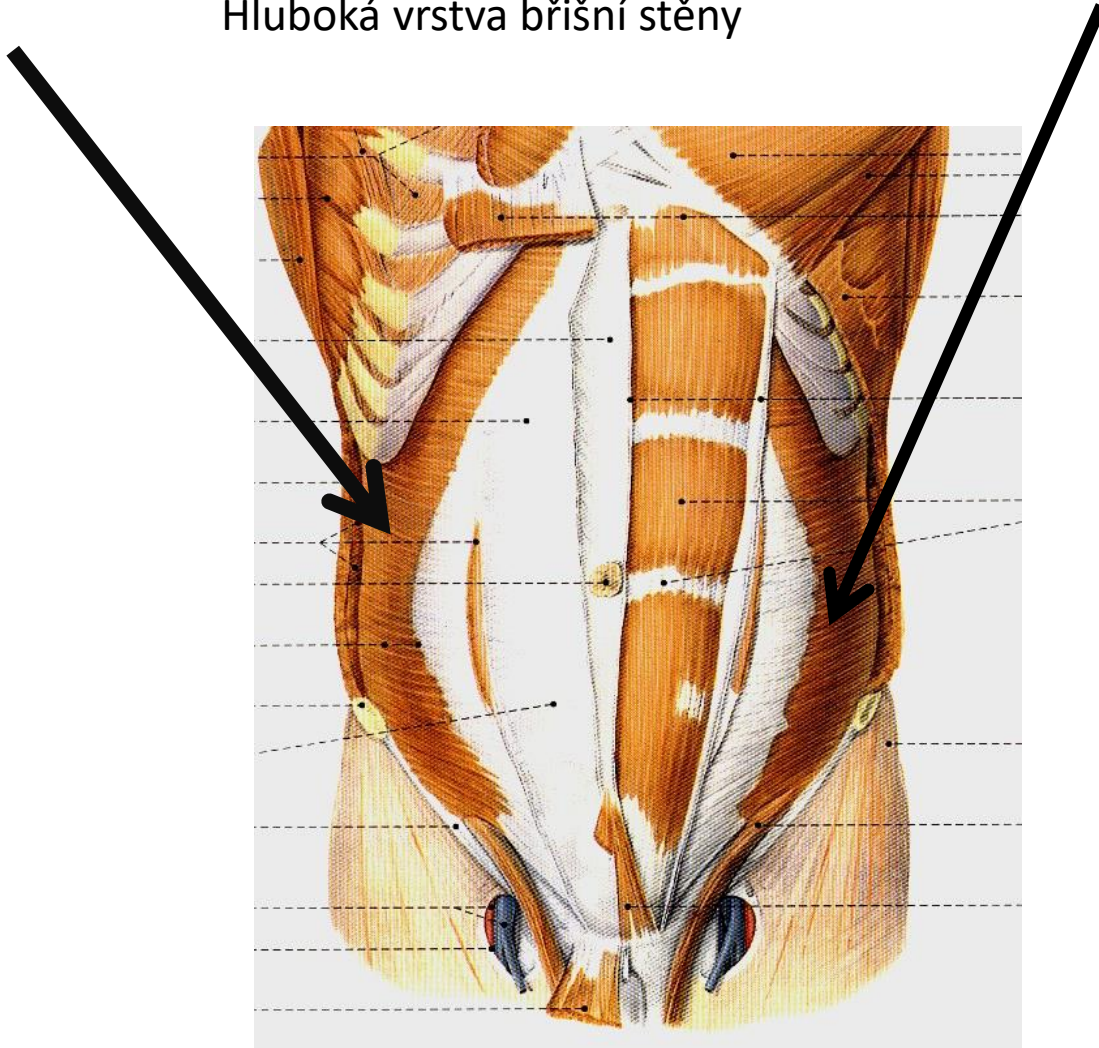
Svaly trupu po odstranění povrchových svalů



*m. rectus abdominis*

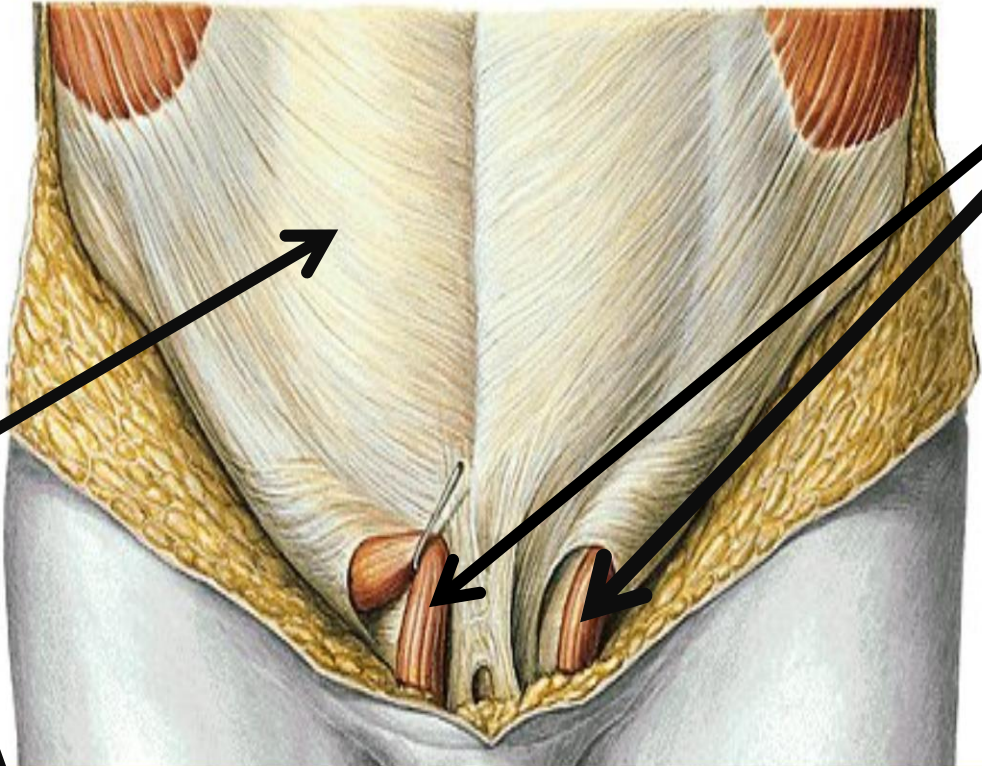
# *m. transversus abdominis*

Hluboká vrstva břišní stěny





Semenný provazec – *funiculus spermaticus*



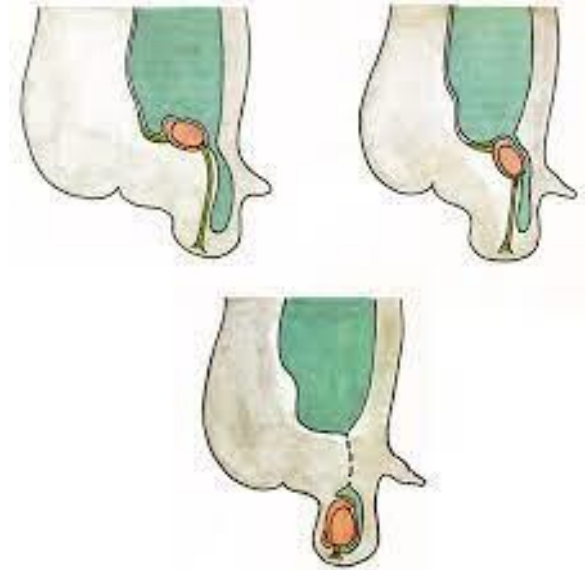
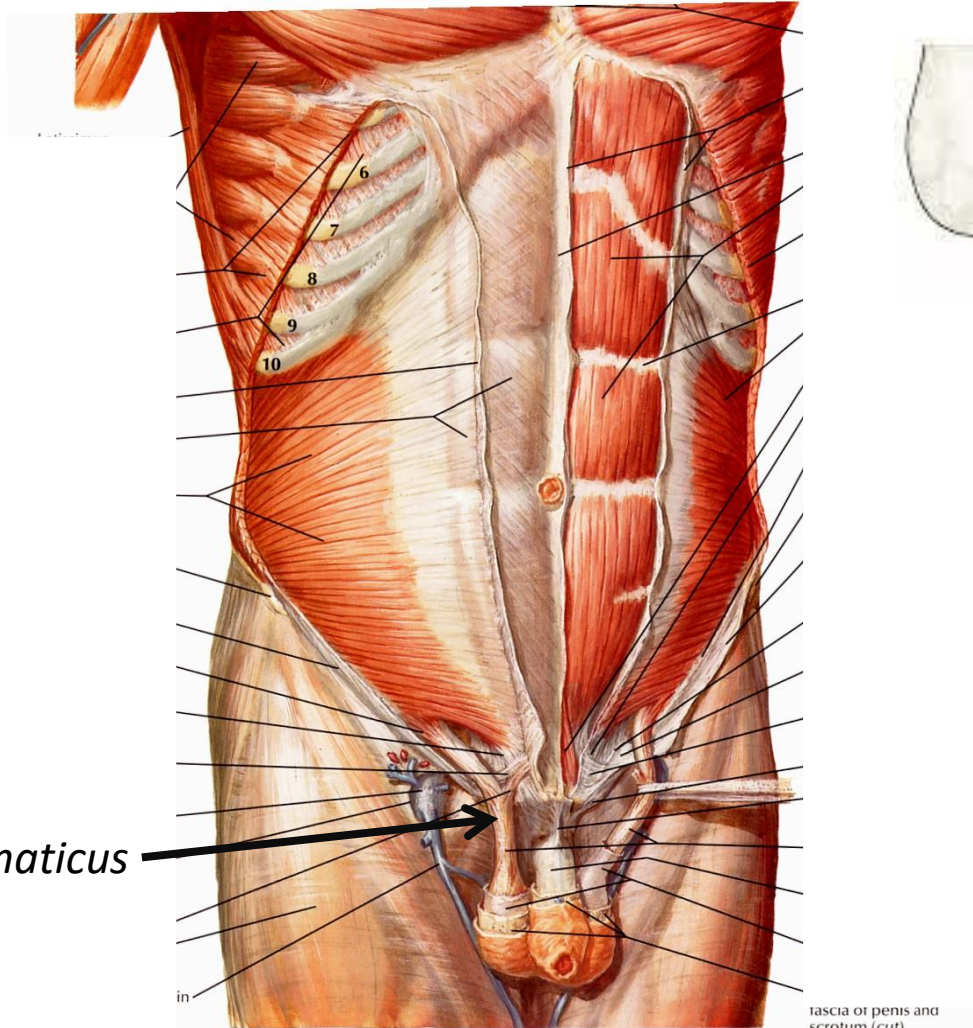
**Canalis inguinalis** - zeslabené místo břišní stěny

**Aponeurosis m. obliqui abdominis externi**

*canalis inguinalis* – zeslabené místo břišní stěny

inguinálním kanálem prochází semenný provazec =  
funiculus spermaticus u muže, u ženy lig.teres uteri

***Descensus testium***



## ***Hernia* = kýla**

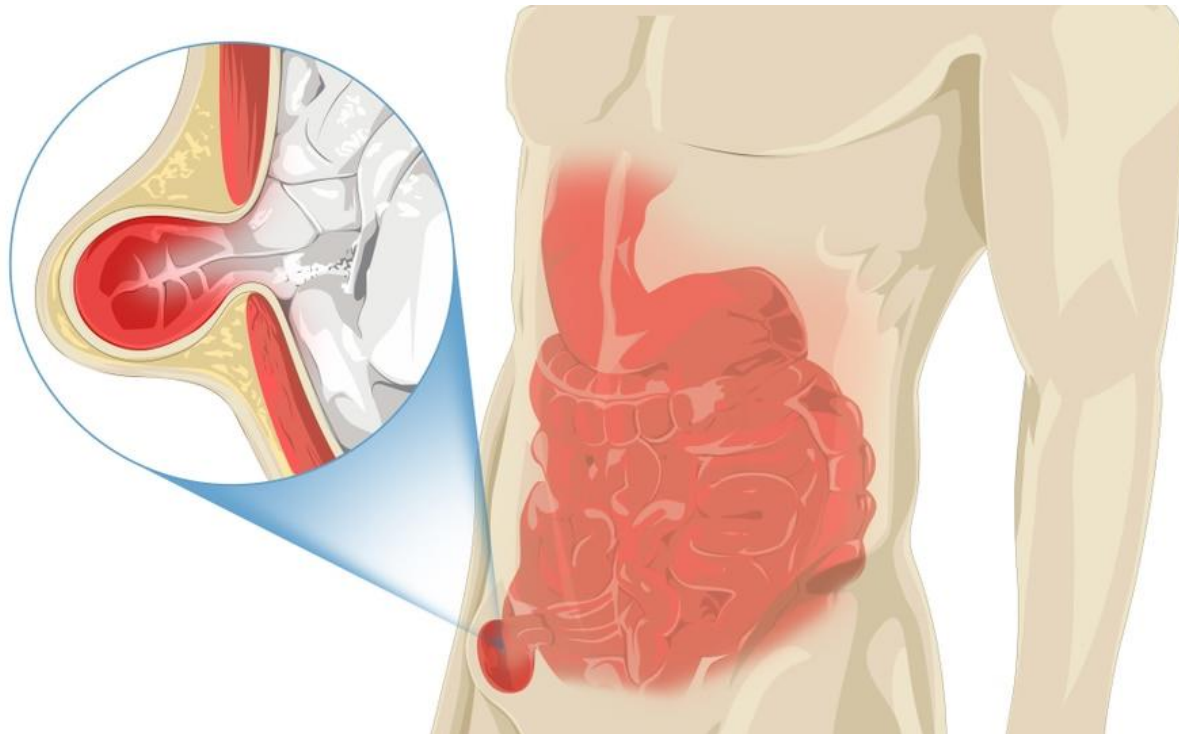
Vychlípení nástěnného peritonea event. i střevní kličky zeslabeným místem (většinou) tělní stěny.

### **Hernia inguinalis directa**

- přímá (získaná)

### **Hernia inguinalis indirecta**

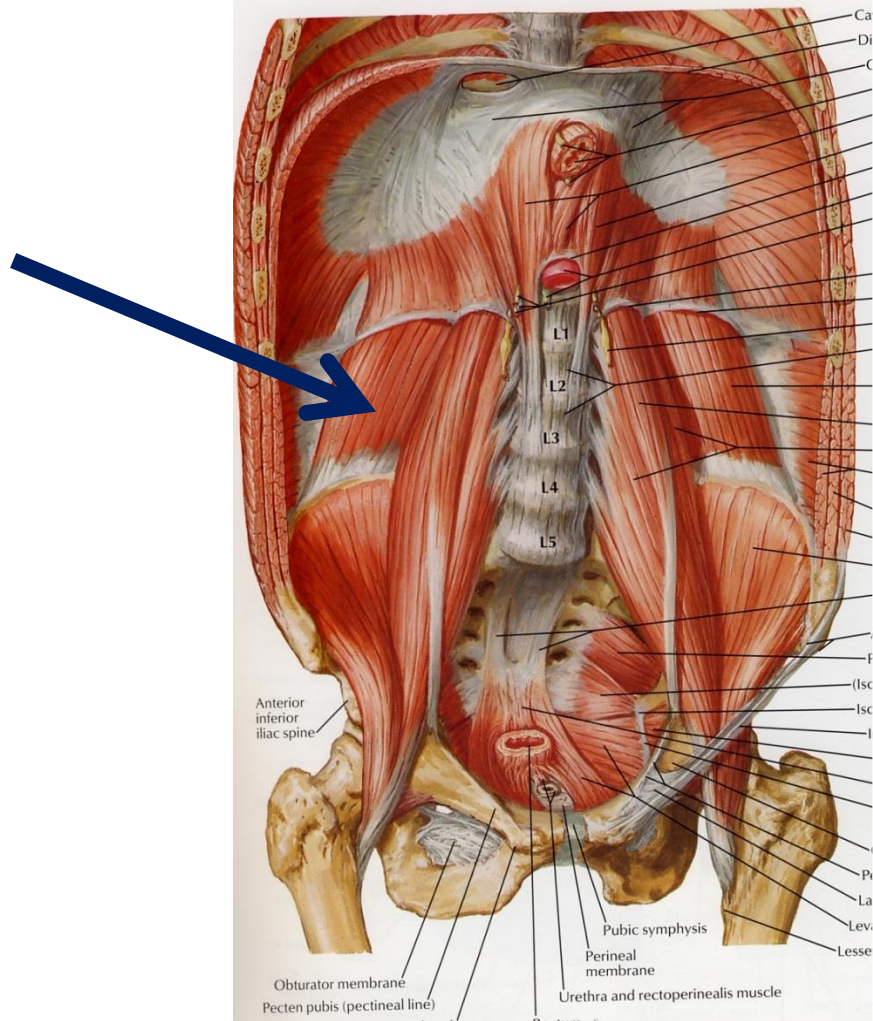
- nepřímá (vrozená, může být i získaná)





# *m. quadratus lumborum*

inervace: *plexus lumbalis*



Zadní stěna trupu



# Svaly pánevního dna = *diaphragma pelvis*

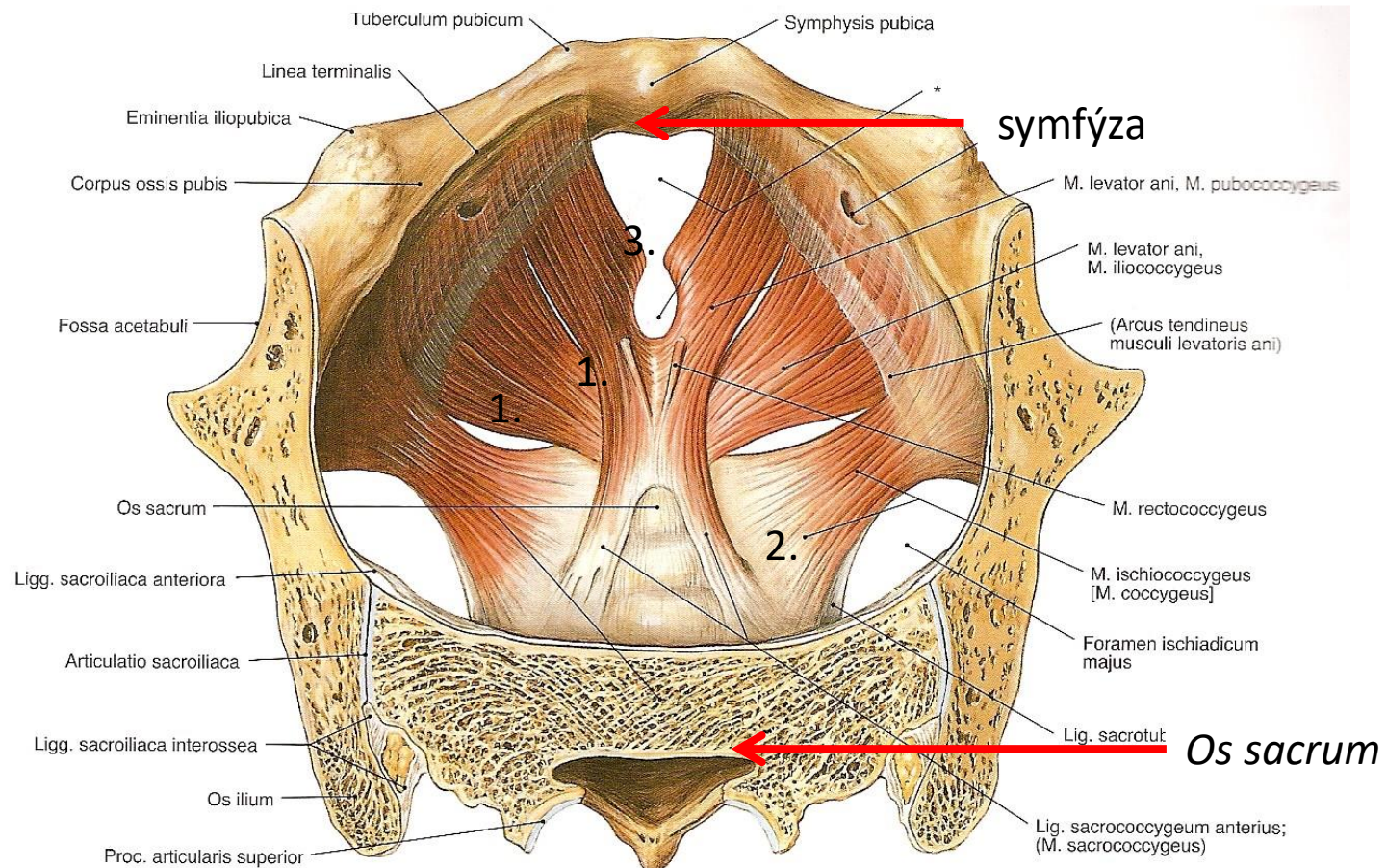
1. *m. levator ani*

2. *m. coccygeus*

3. *hiatus urogenitalis*

Pohled do malé pánve

inervace: *plexus sacralis, n. pudendus*



# ***Musculi dorsi* – zádové svaly**

## **A - povrchové zádové svaly**

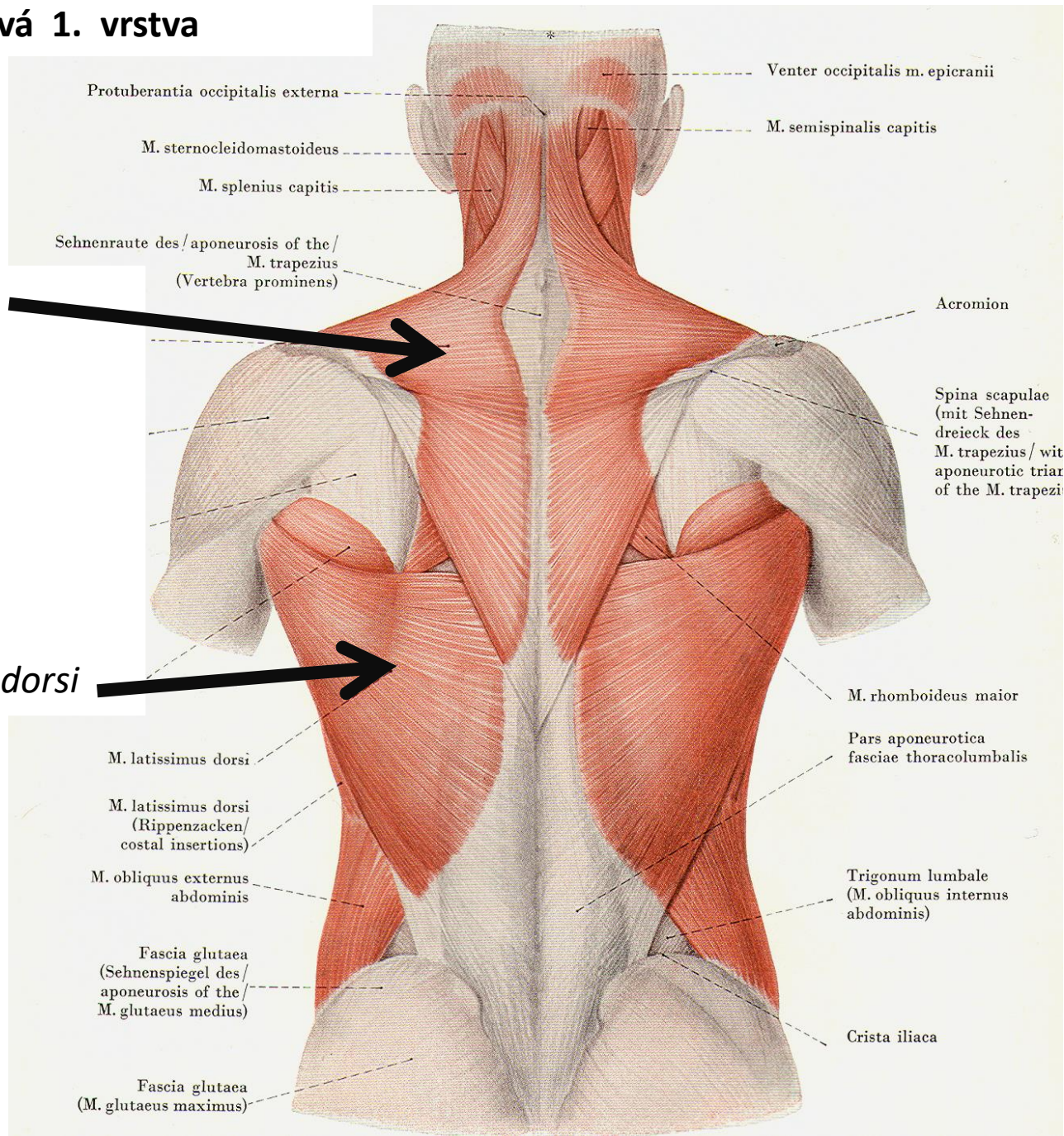
- vrstvy:
  - 1. *m. trapezius et m. latissimus dorsi*
    - Inervace - *n. accessorius (XI.)* a *n. thoracodorsalis (plexus brachialis)*
  - 2. *m. levator scapulae et mm. rhomboidei*
    - inervace – nervy z *plexus brachialis*
  - 3. *mm. serrati posteriores*
    - inervace - *nn. intercostales*

## **B - Hluboké zádové svaly:**

- „dlouhé“ systémy
- krátké hluboké svaly
- suboccipitální svaly
  - inervace: dorzální větve míšních nervů



# Povrchová 1. vrstva



Protuberantia occipitalis externa

M. sternocleidomastoideus

M. splenius capitis

Sehnenraute des / aponeurosis of the /  
M. trapezius  
(Vertebra prominens)

Venter occipitalis m. epicranii

M. semispinalis capitis

Acromion

Spina scapulae  
(mit Sehnen-  
dreieck des  
M. trapezius / mit  
aponeurotic triar  
of the M. trapezi

M. rhomboideus maior

Pars aponeurotica  
fasciae thoracolumbalis

Trigonum lumbale  
(M. obliquus internus  
abdominis)

Crista iliaca

M. latissimus dorsi

M. latissimus dorsi  
(Rippenzacken/  
costal insertions)

M. obliquus externus  
abdominis

Fascia glutea  
(Sehnenspiegel des /  
aponeurosis of the /  
M. gluteus medius)

Fascia glutea  
(M. gluteus maximus)

*m. trapezius*

*m. latissimus dorsi*



3. vrstva

2. vrstva

*m. serratus posterior superior*

*m. levator scapulae*

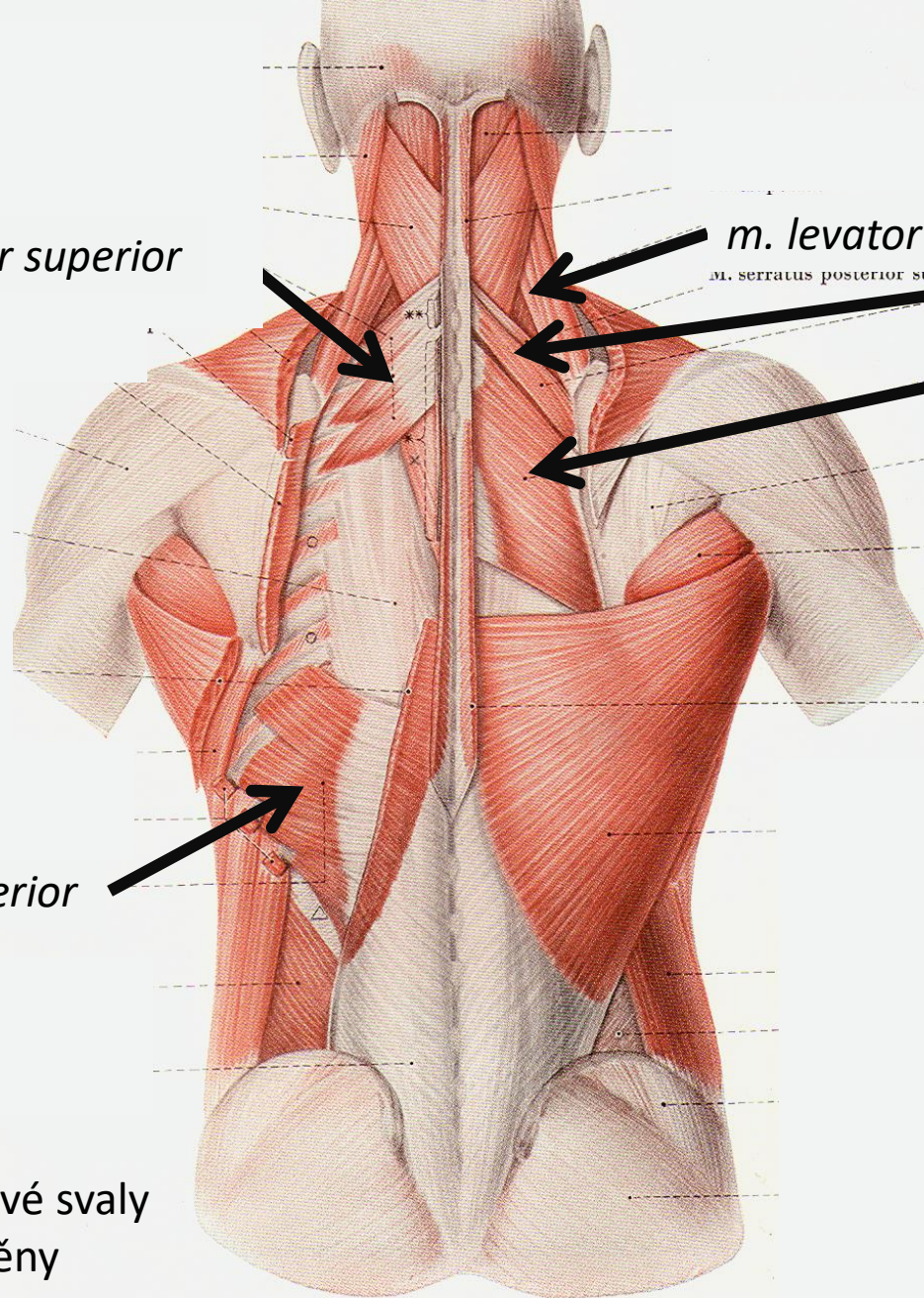
*m. serratus posterior supe*

*m. rhomboideus minor*

*m. rhomboideus major*

*m. serratus posterior inferior*

povrchové svaly  
odstraněny





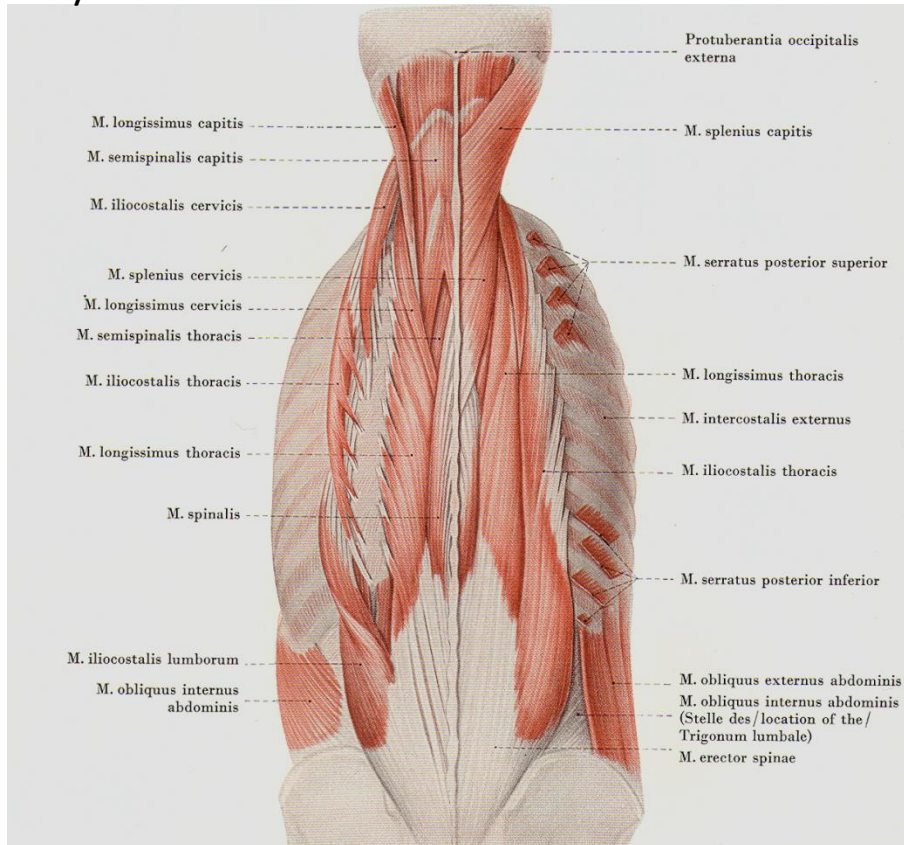
## B - Hluboké zádové svaly = svaly autochtonní

- inervace: rami posteriores míšních nervů

1/ Dlouhé „systémy“ zádových svalů

2/ Krátké zádové svaly a hluboké šíjové (subokcipitální) svaly

1/



2/

