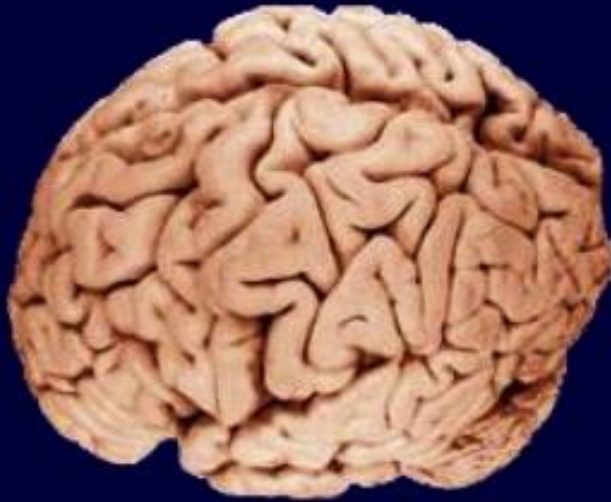


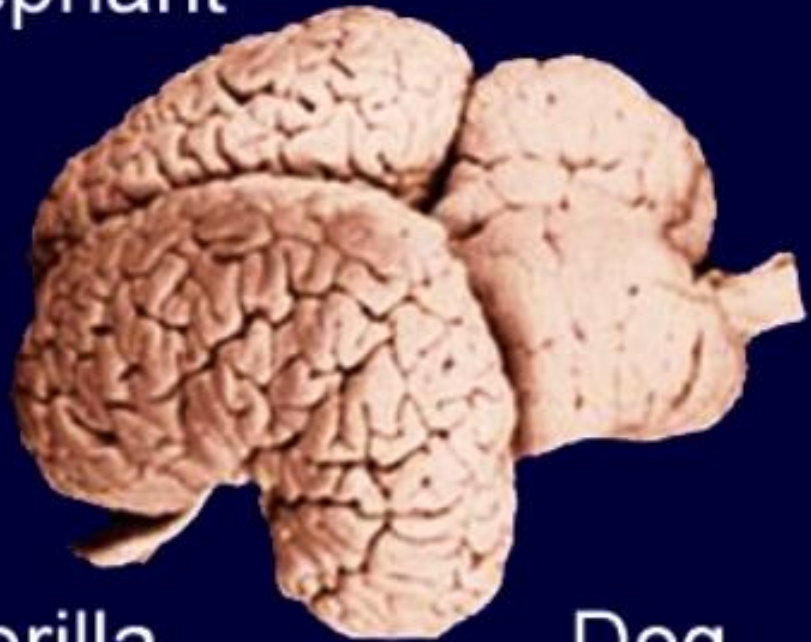TELENCEPHALON

Cortex cerebri

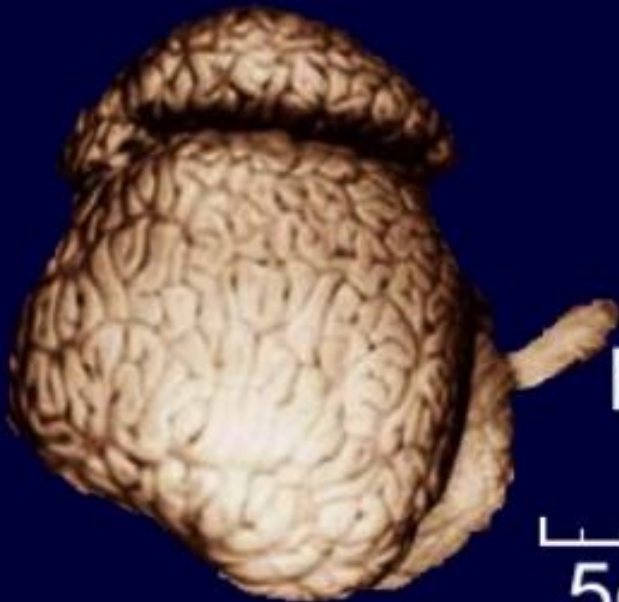
Human



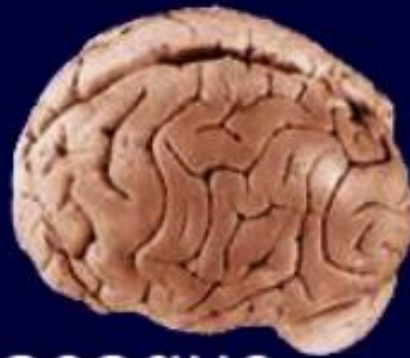
Elephant



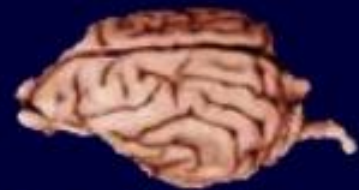Dolphin



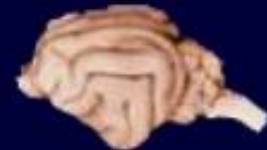Gorilla



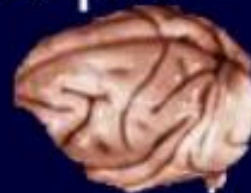Dog



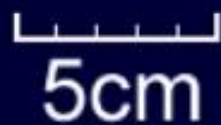Cat



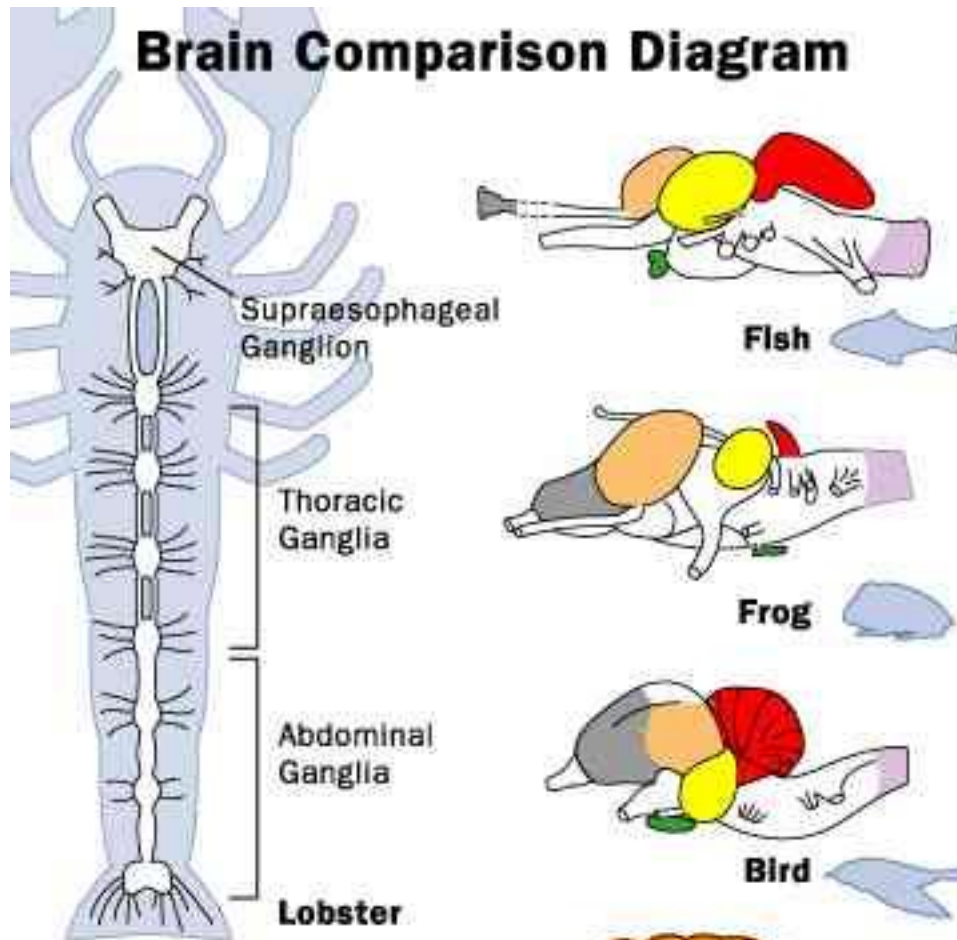
Macaque



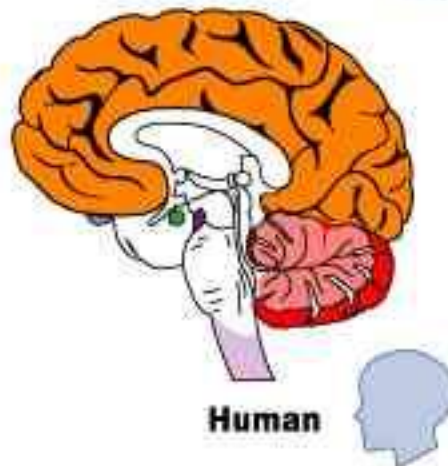
Mouse



Brain Comparison Diagram



- Cerebellum
- Optic Lobe
- Cerebrum
- Cerebral Hemisphere
- Medulla
- Pituitary
- Olfactory Bulb

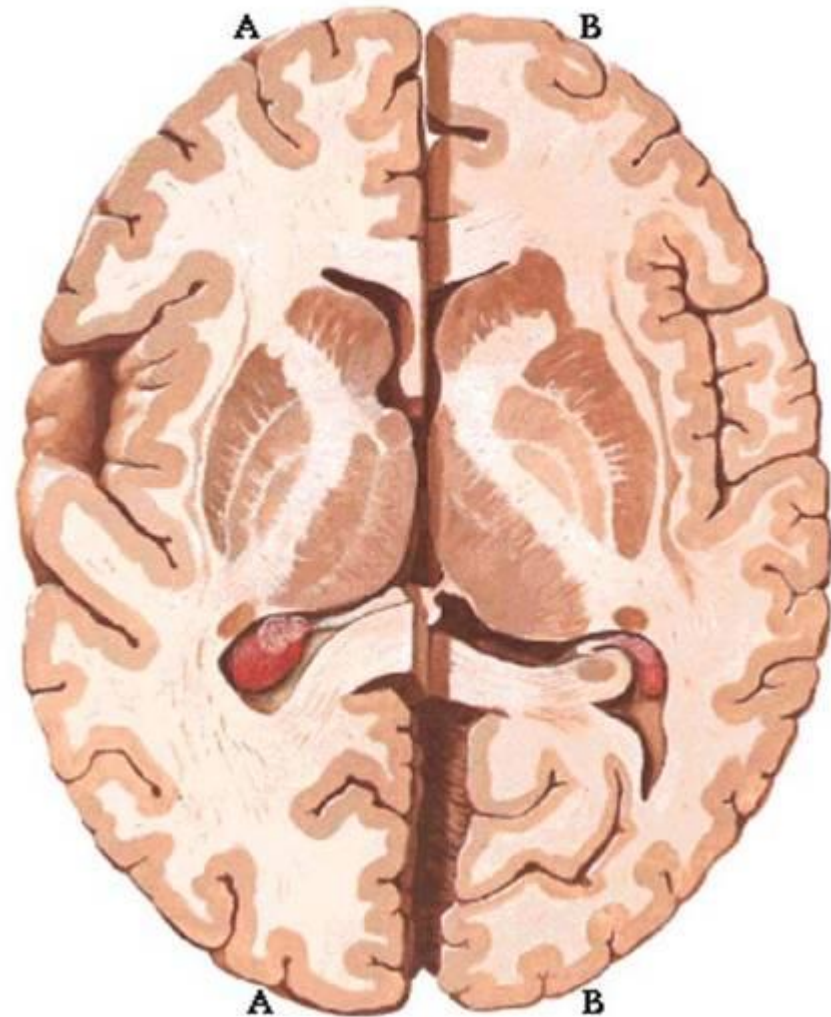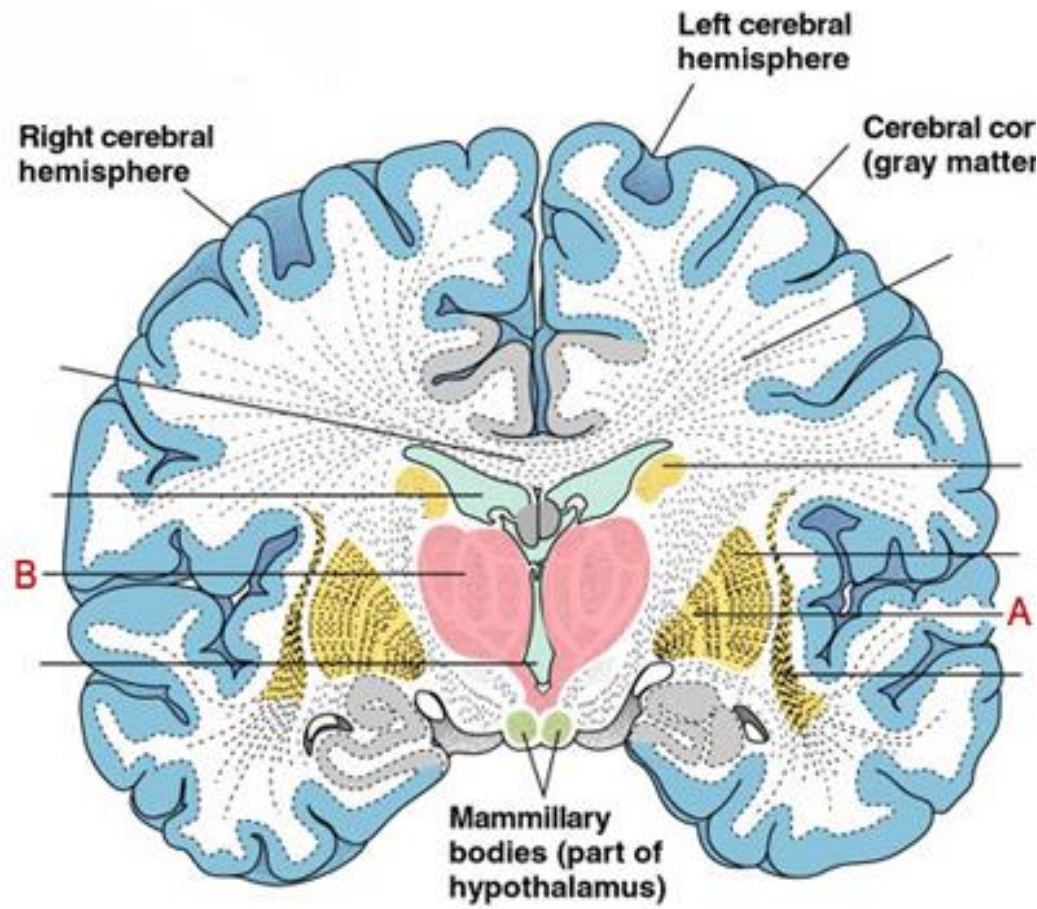


Telencephalon = Cerebrum

- střední část (= telencephalon medium)
 - rostrální úsek III. komory
 - před foramen interventriculare
 - ukončený pomocí **lamina terminalis**
 - frontální ploténka upnutá na rostrum corporis callosi
 - přecházející přes commissura anterior až na chiasma opticum
 - rostrální hranice di- a telencephalon
- **laterální část**
 - **pars pallialis** = pallium = cerebrum = hemisféry
 - **pars basilaris** = nuclei basales = bazální ganglia
 - v hloubi hemisféry
 - **pars septalis** = septum
 - těsně před lamina terminalis

Basal Nuclei [Ganglia]

Horizontal Sections through Cerebrum

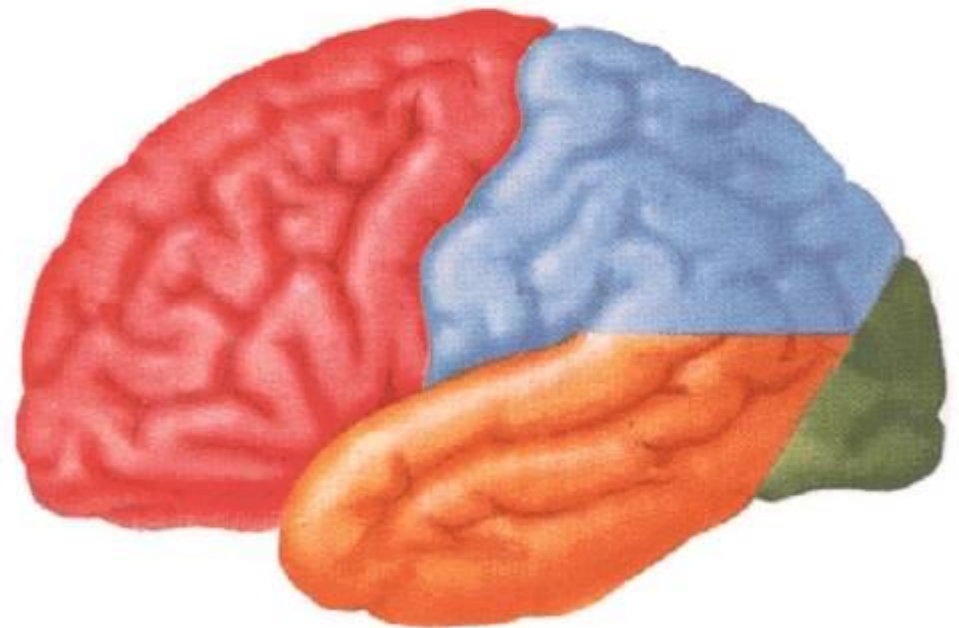


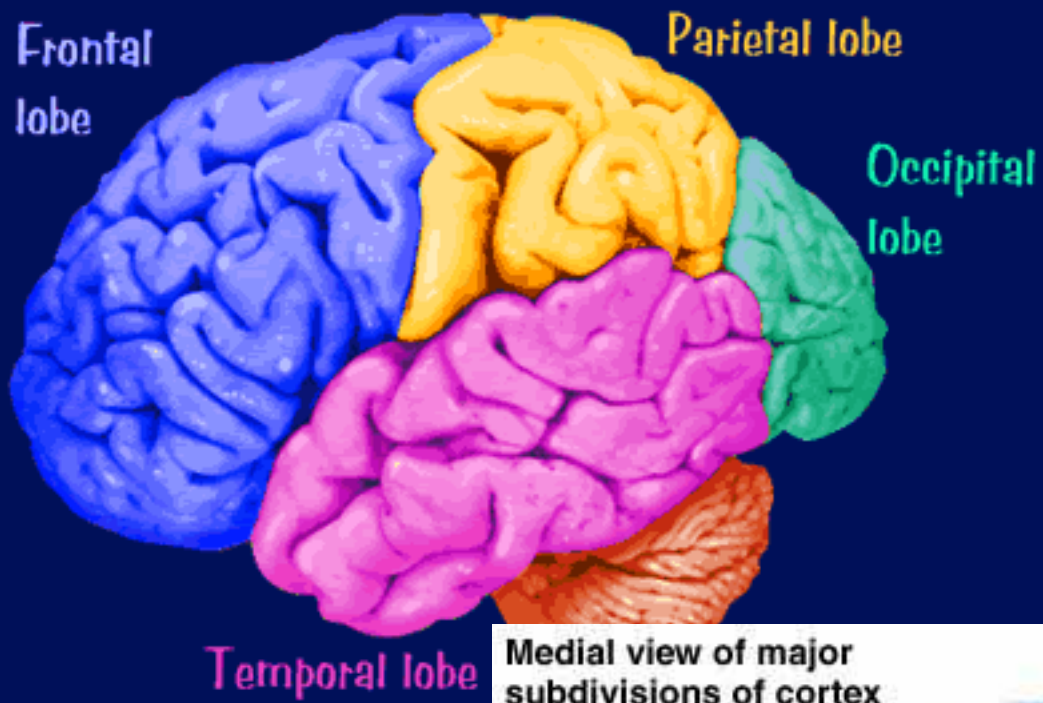
Hemisphaerium dextrum + sinistrum = pallium

morfologické části: **lobus**

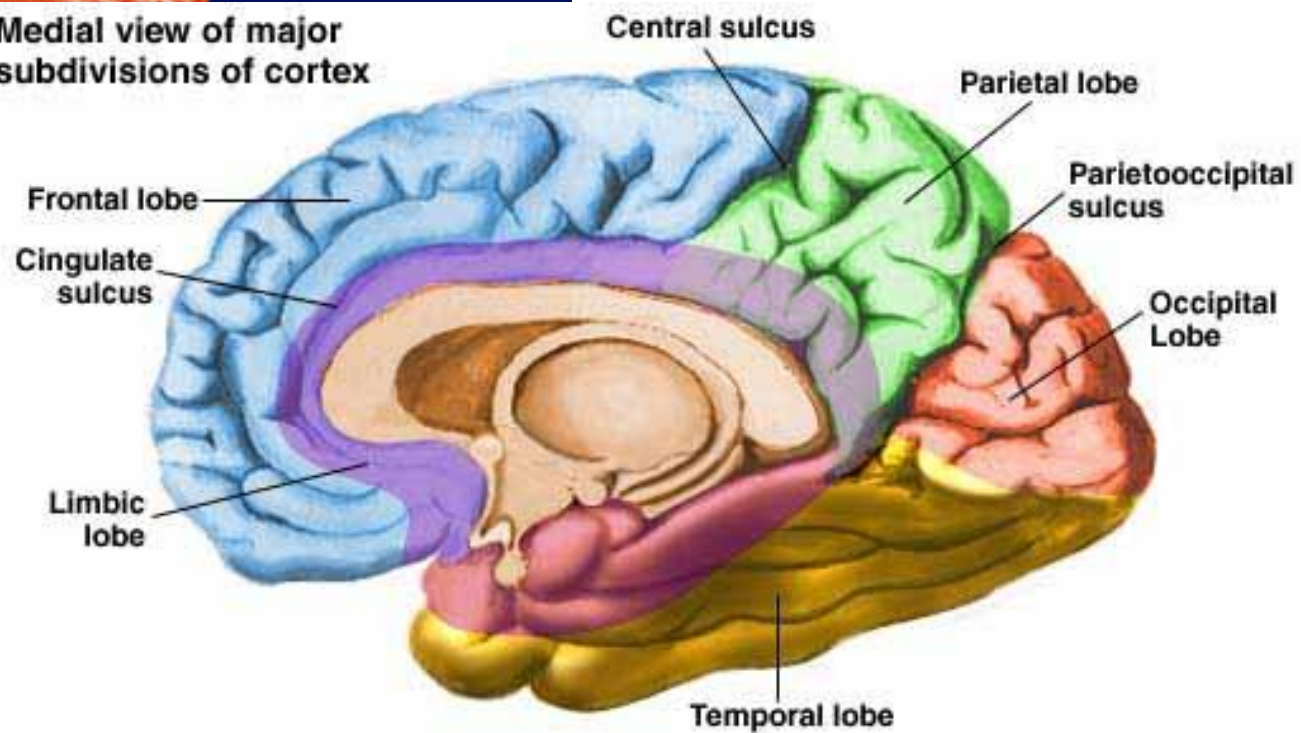
- frontalis
- parietalis
- occipitalis
- temporalis
- insularis (= insula)
- *limbicus*

Cerebrum - Lobes
Lateral View





Medial view of major subdivisions of cortex

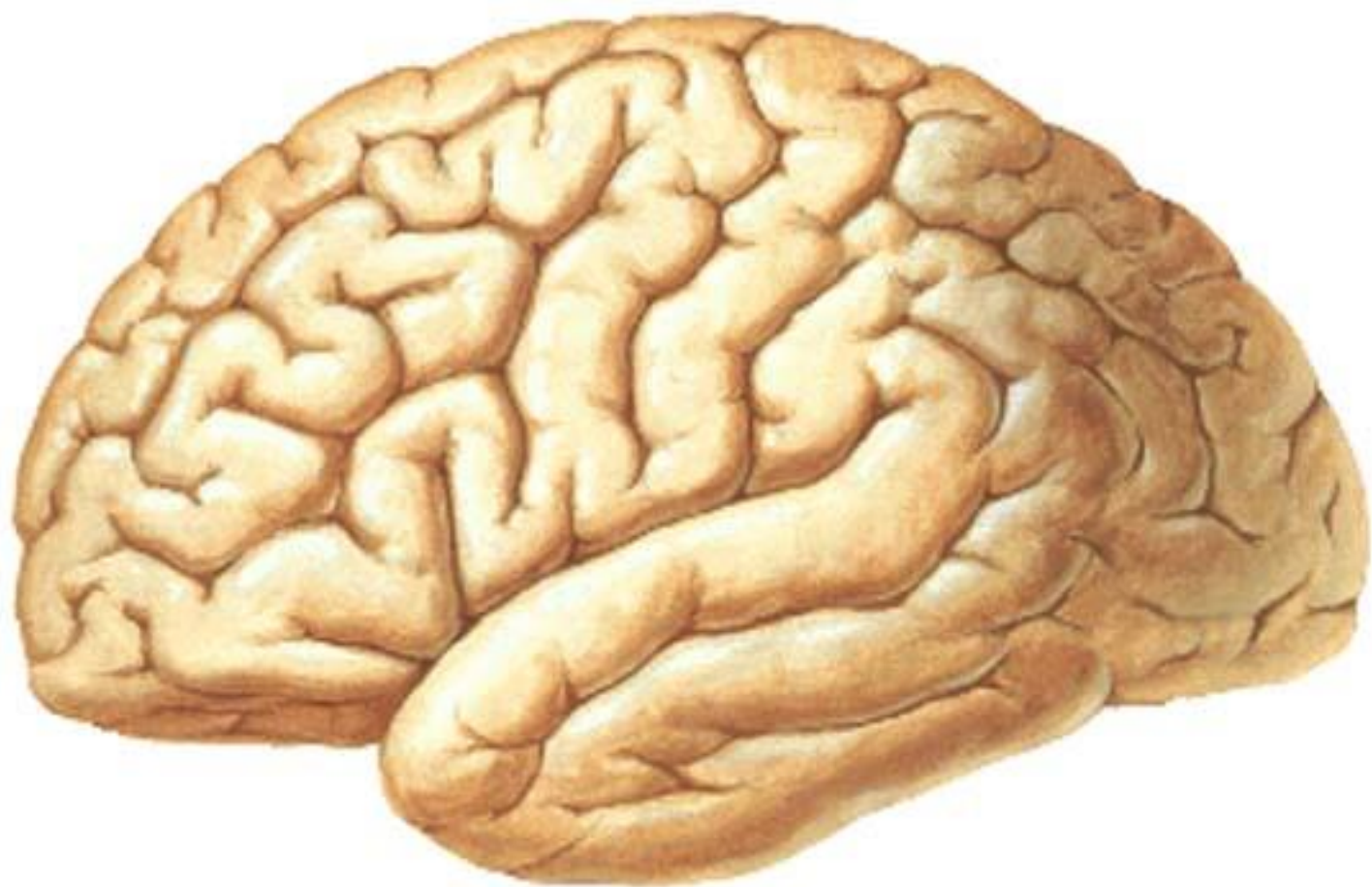


Pallium – členění

- laloky (lobi)
- závity (gyri)
- rýhy (sulci)
 - fissura longitudinalis cerebri
- oblasti (areae)
- corpus callosum (vazník)

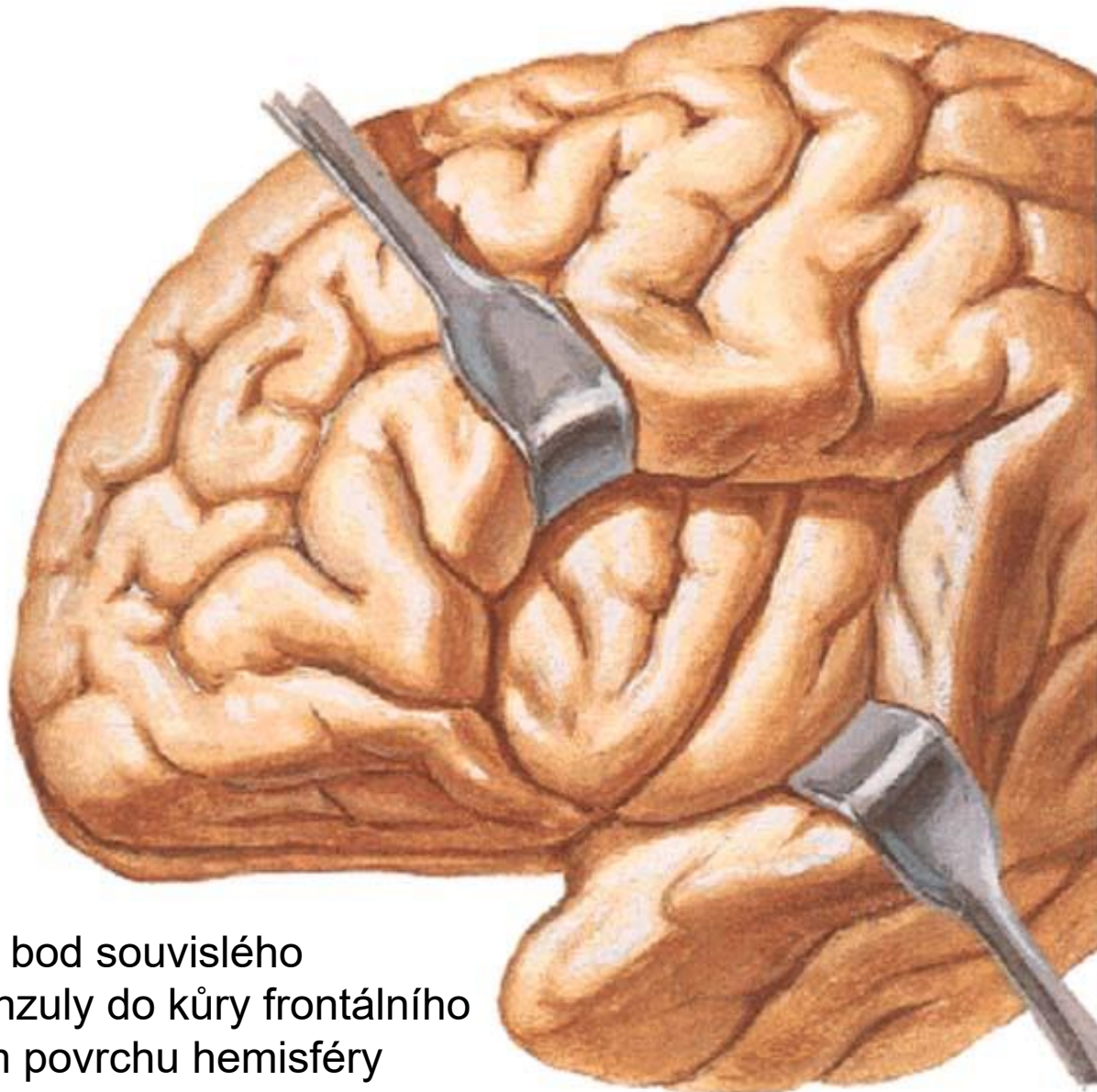
Cerebrum

Lateral View

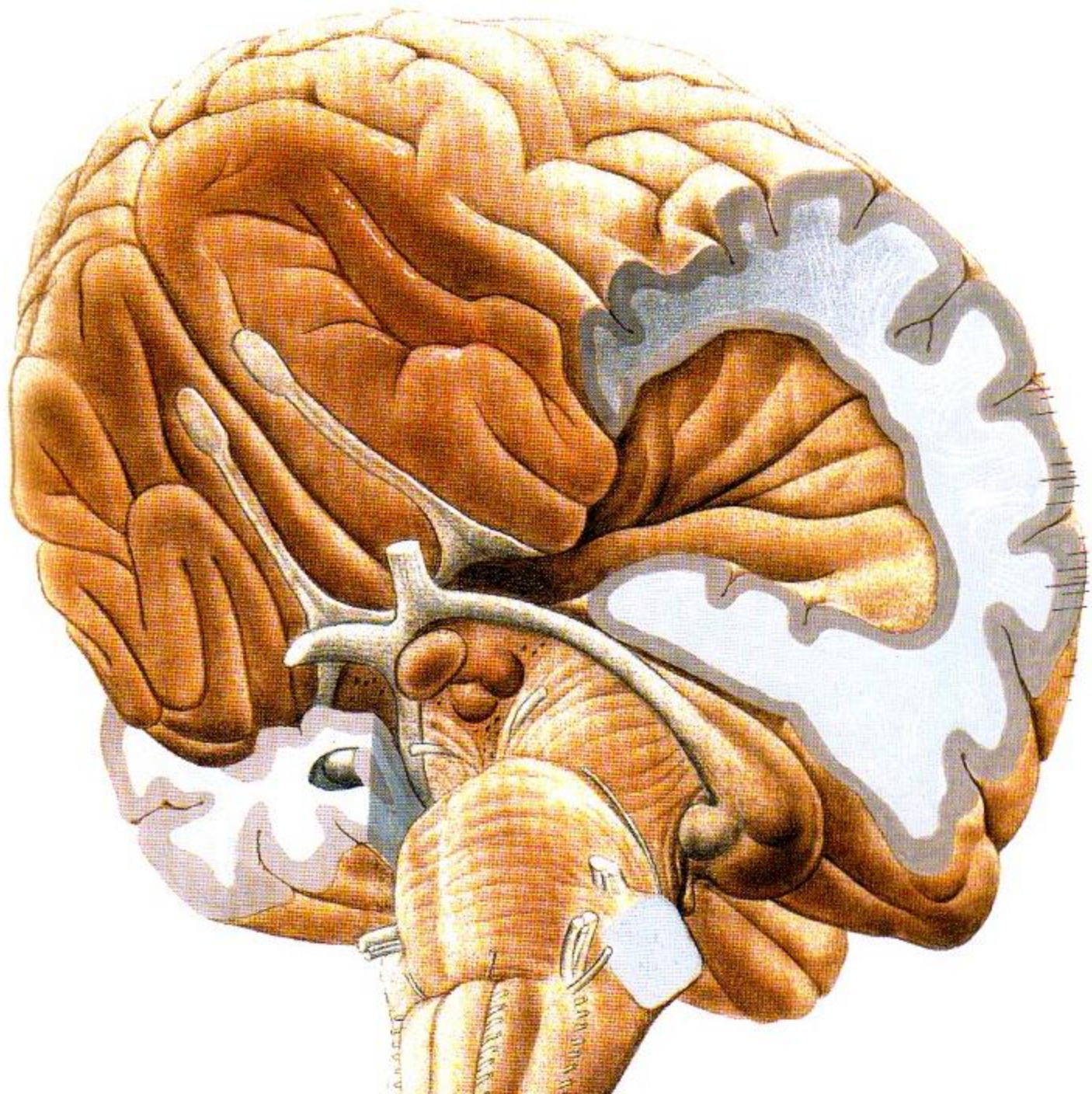


Cerebrum - Insula [Island of Reil]

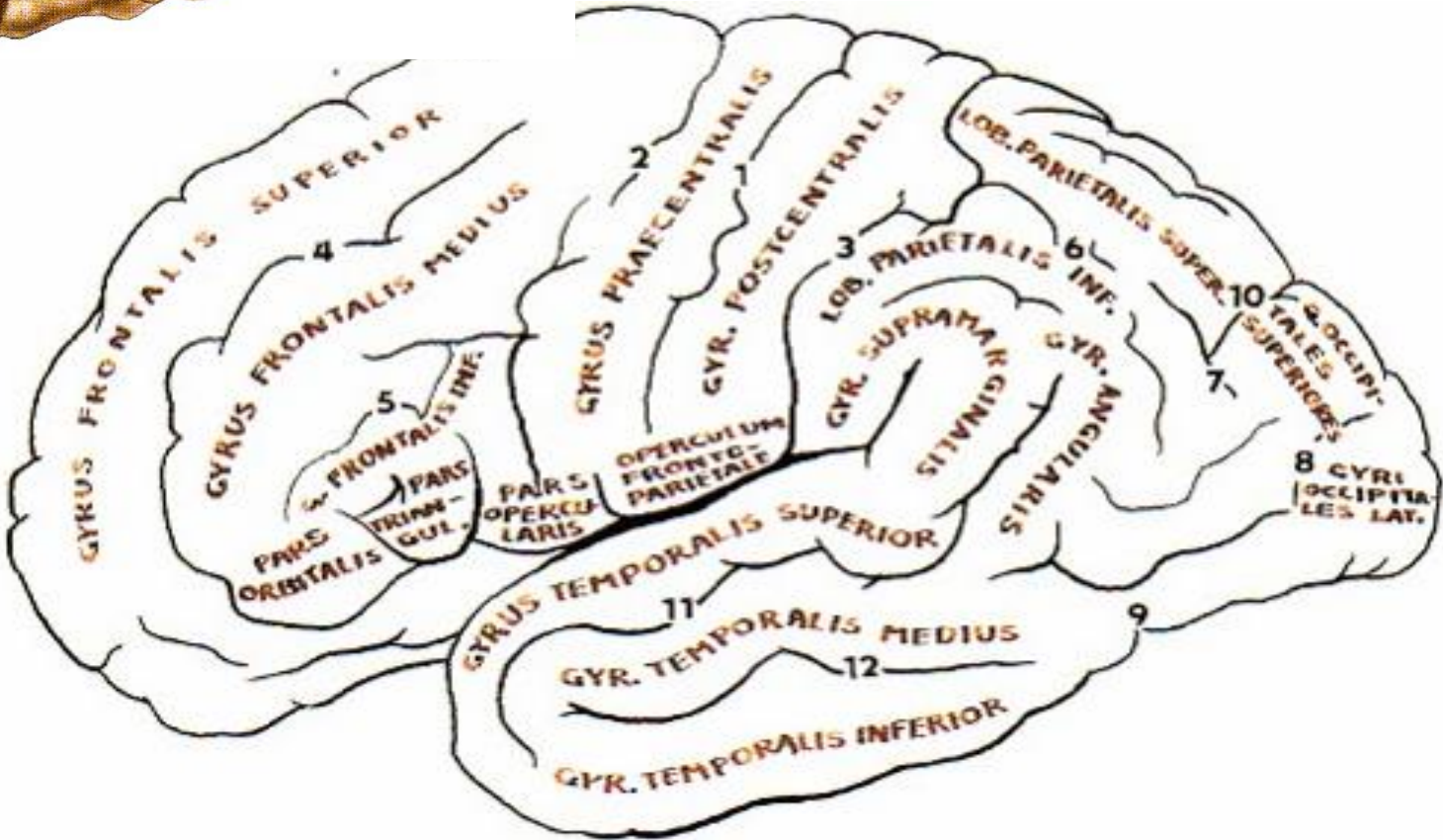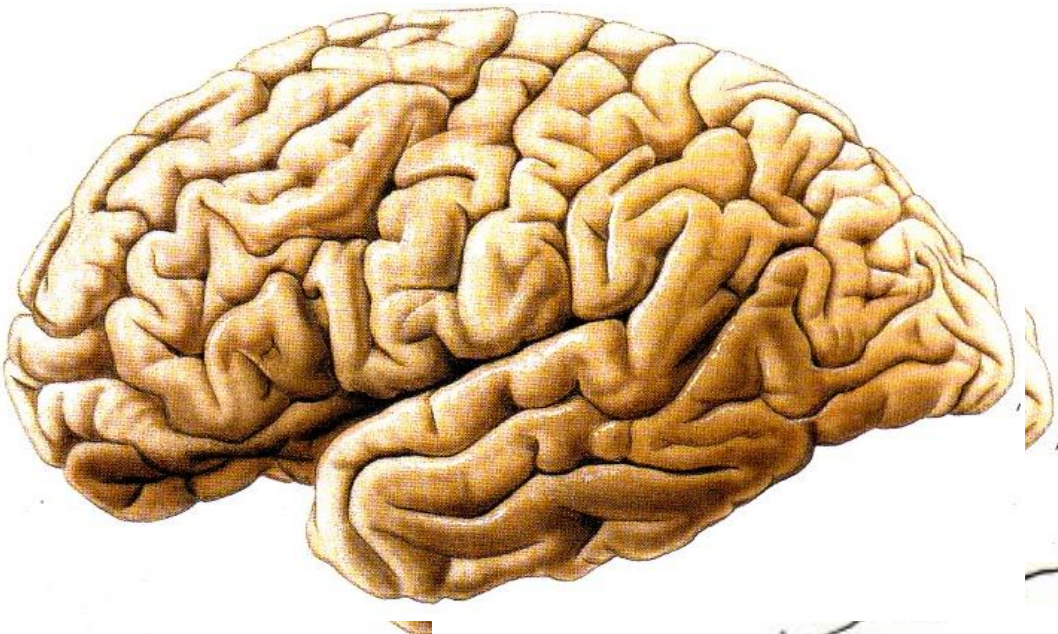
Lateral View

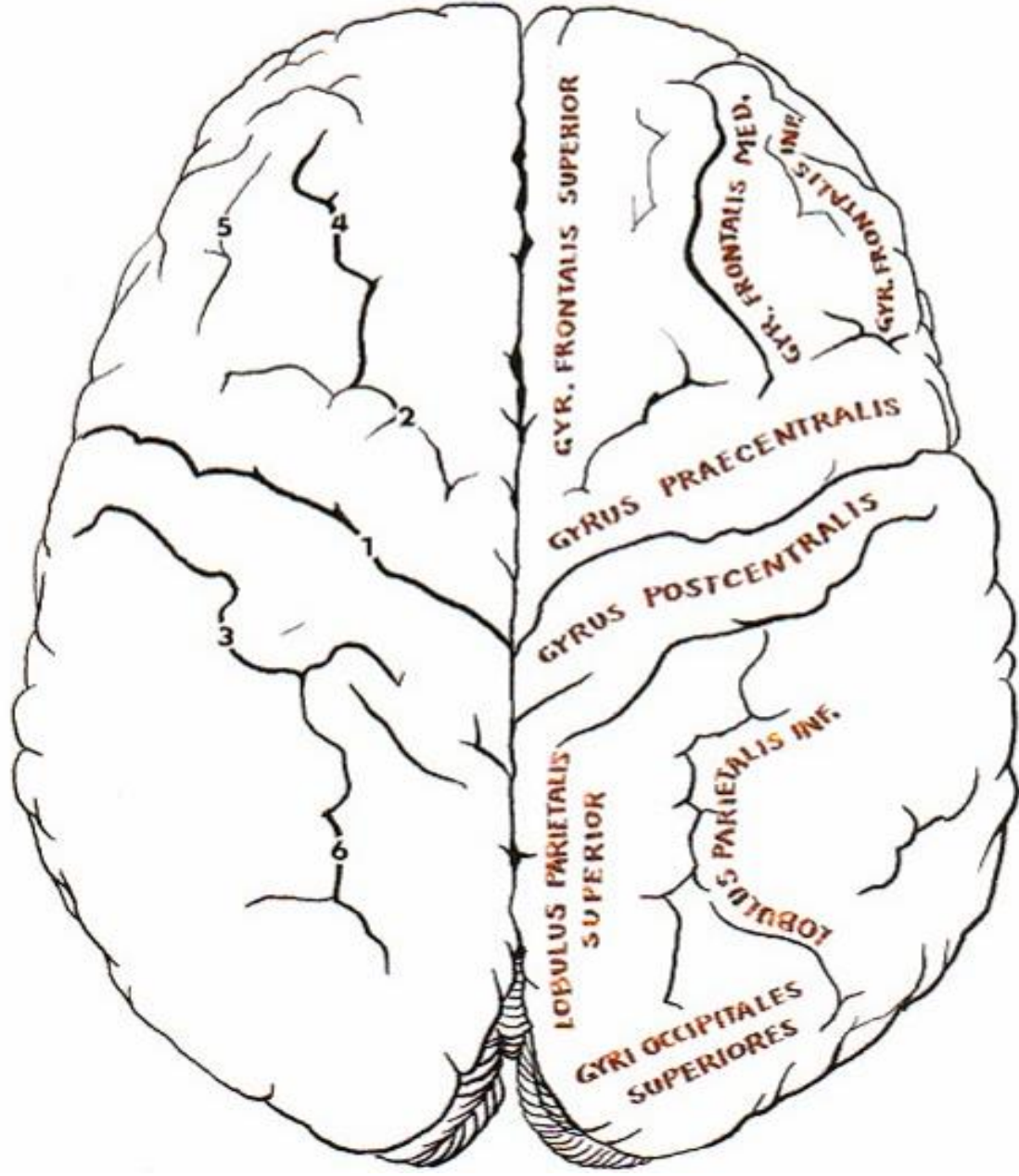


limen insulae = bod souvislého
přechodu kůry inzuly do kůry frontálního
laloku na dolním povrchu hemisféry



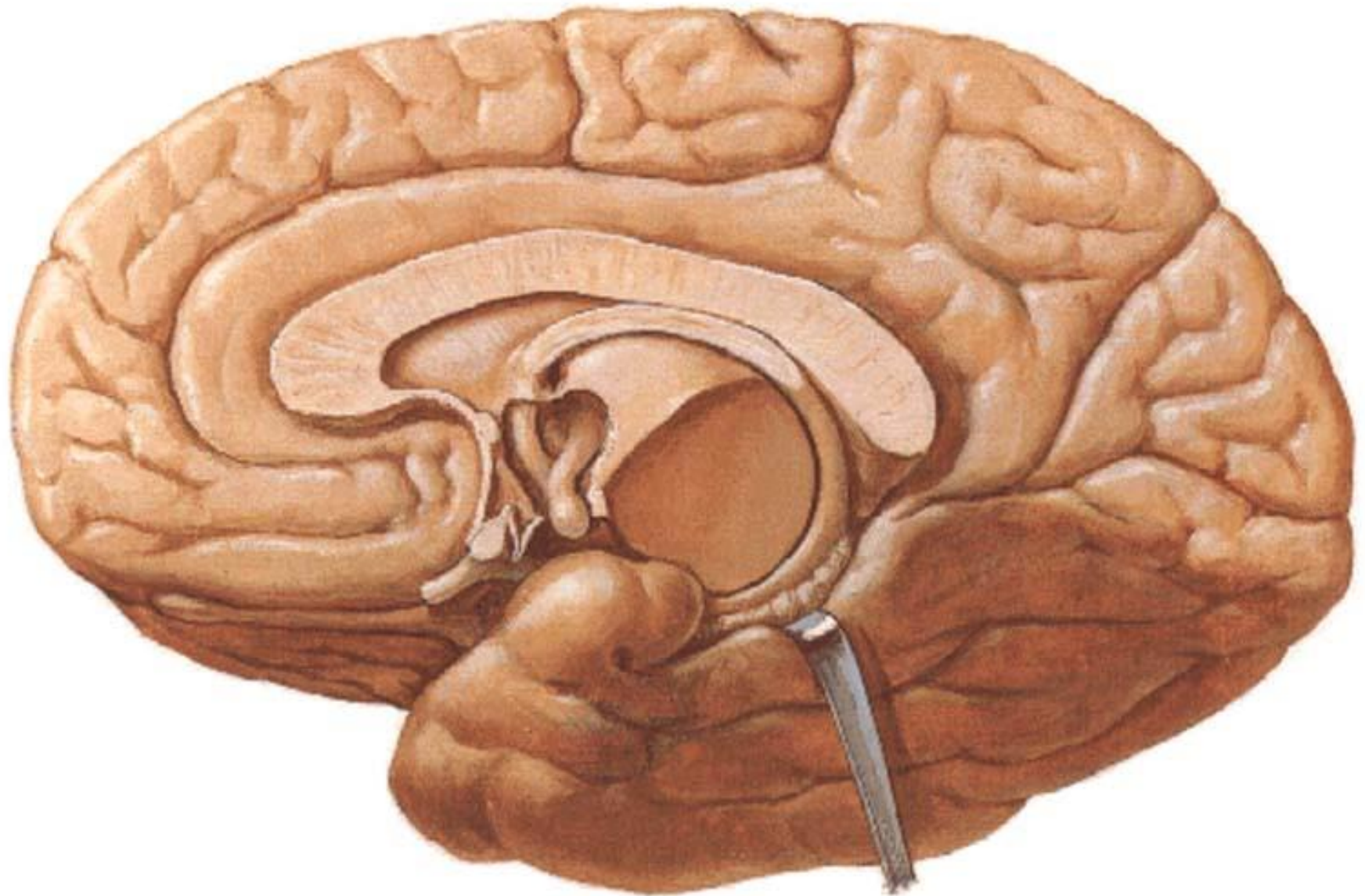
Facies superolateralis



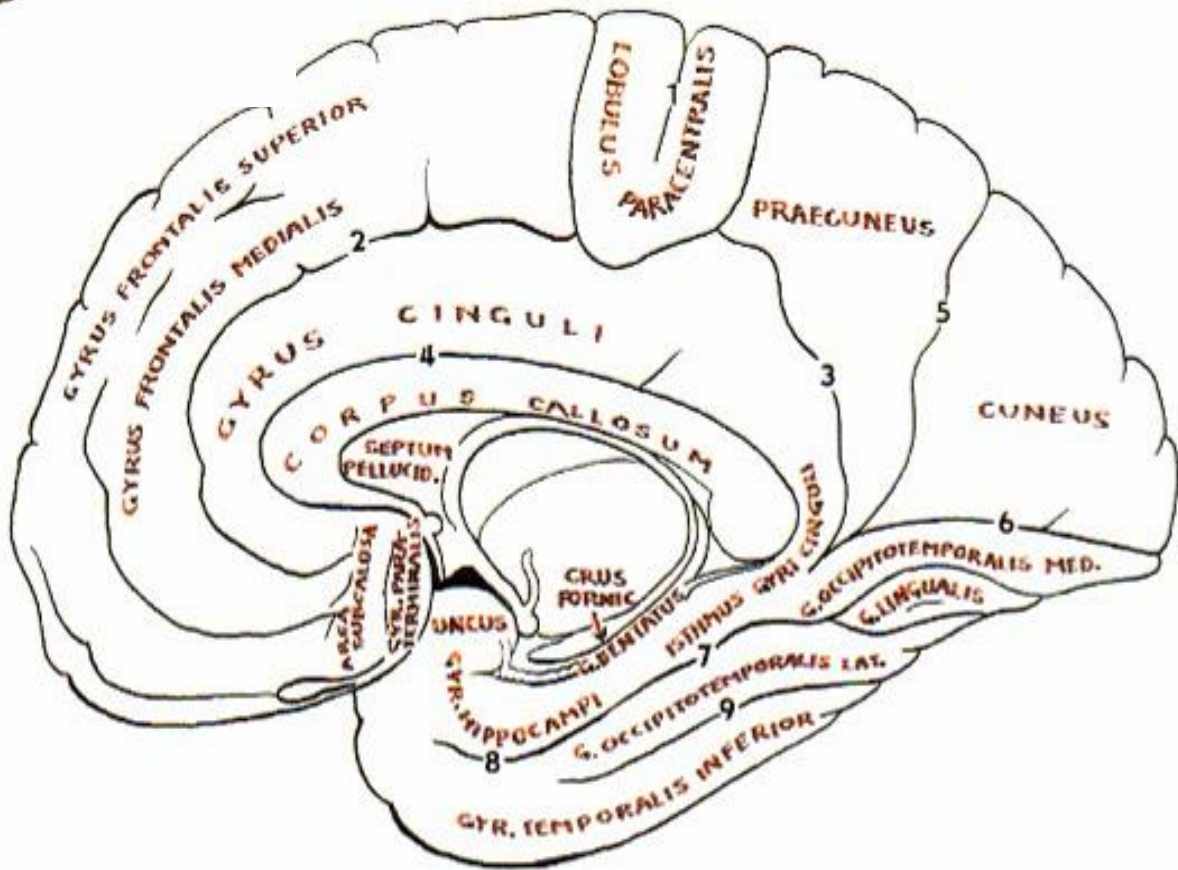
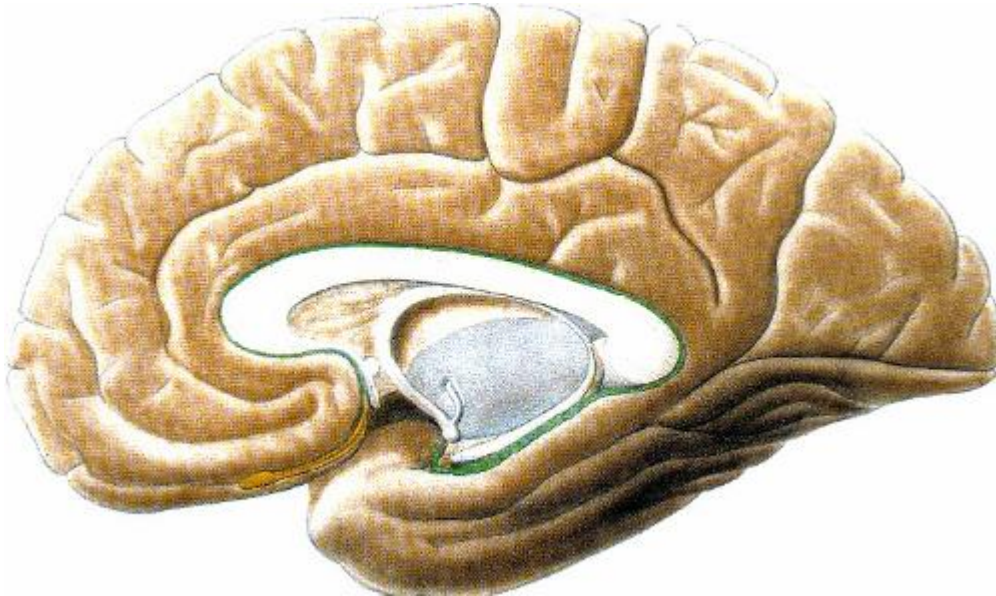


Cerebrum - Hemisphere with Brainstem Excised

Medial View

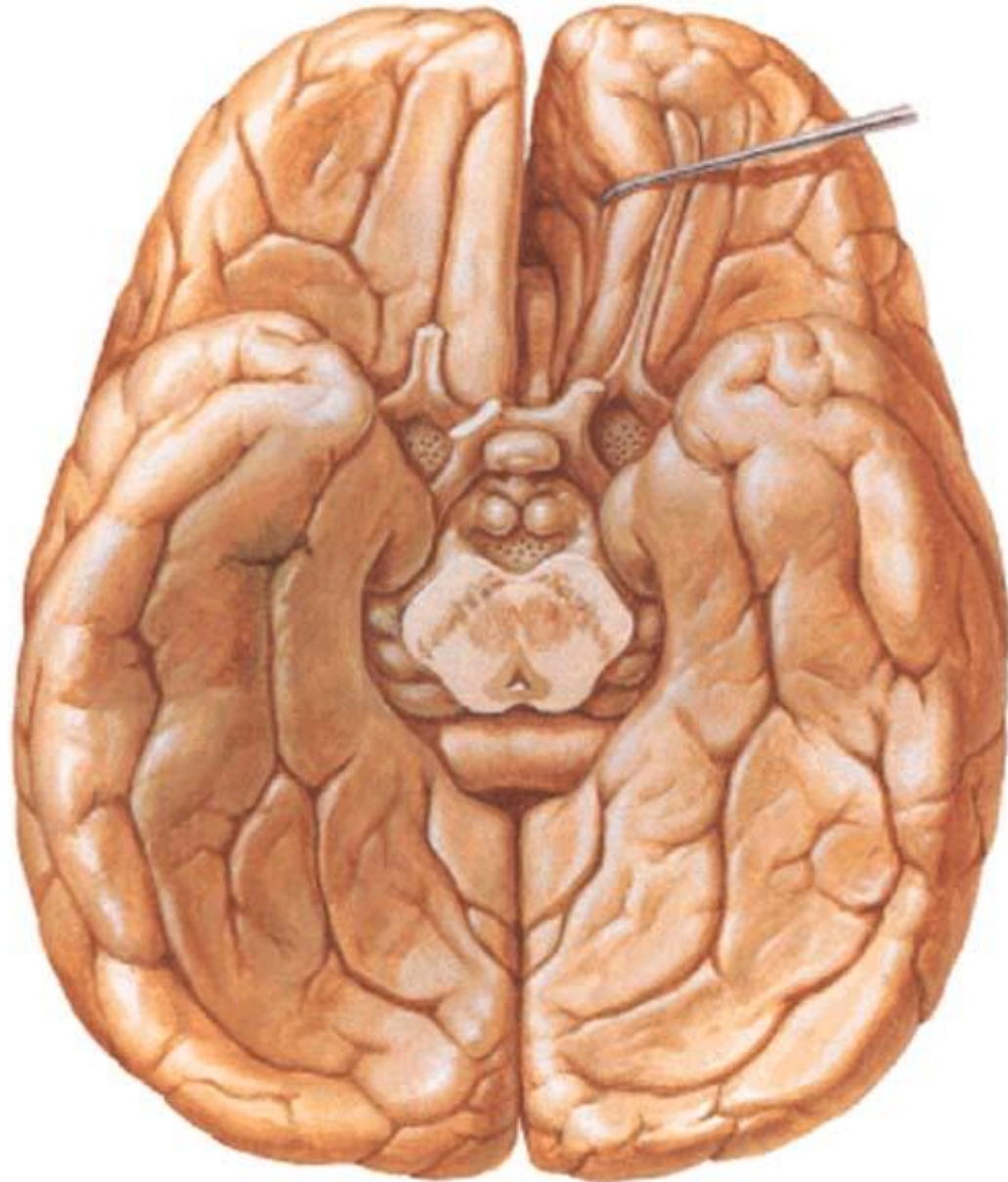


Facies medialis



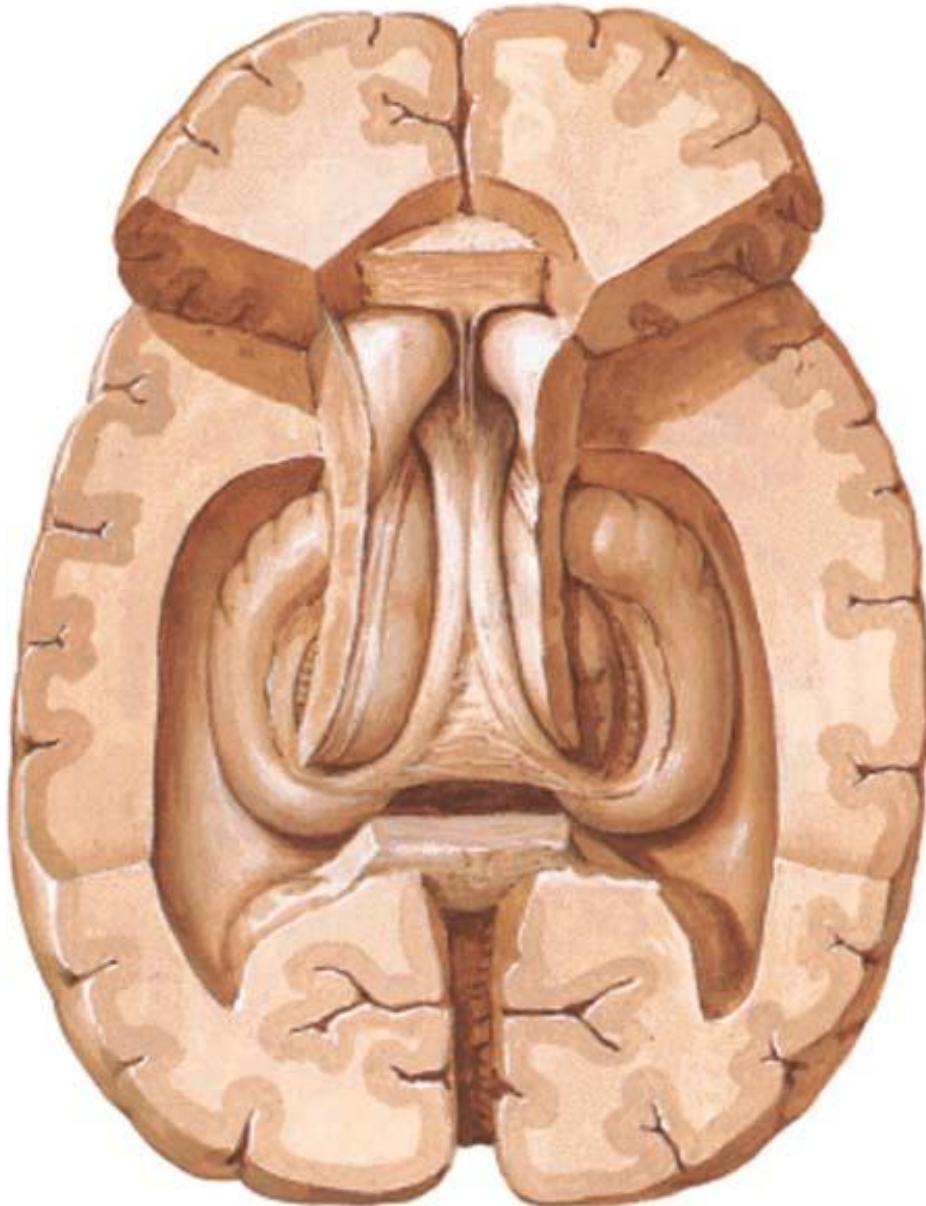
Cerebrum
Inferior View

**Facies
inferior**

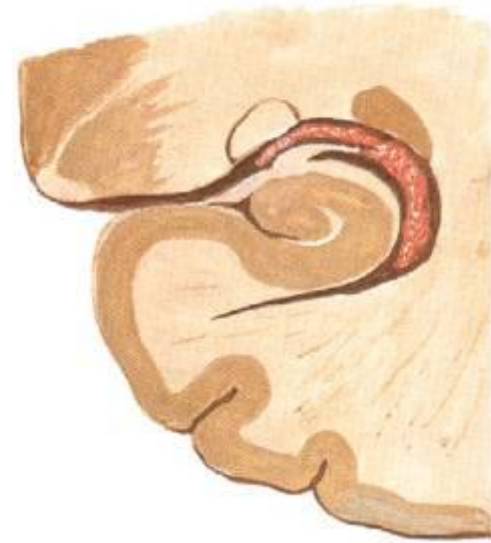

Hippocampus and Fornix

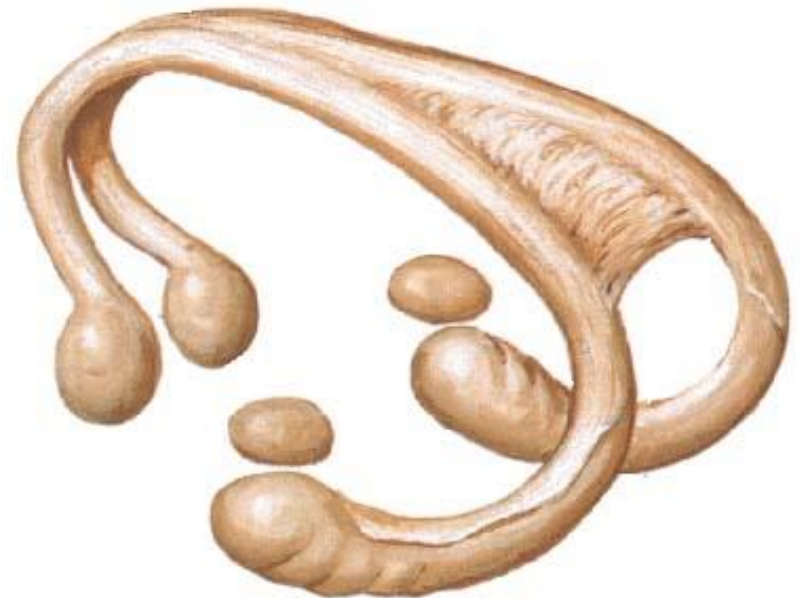Superior Dissection



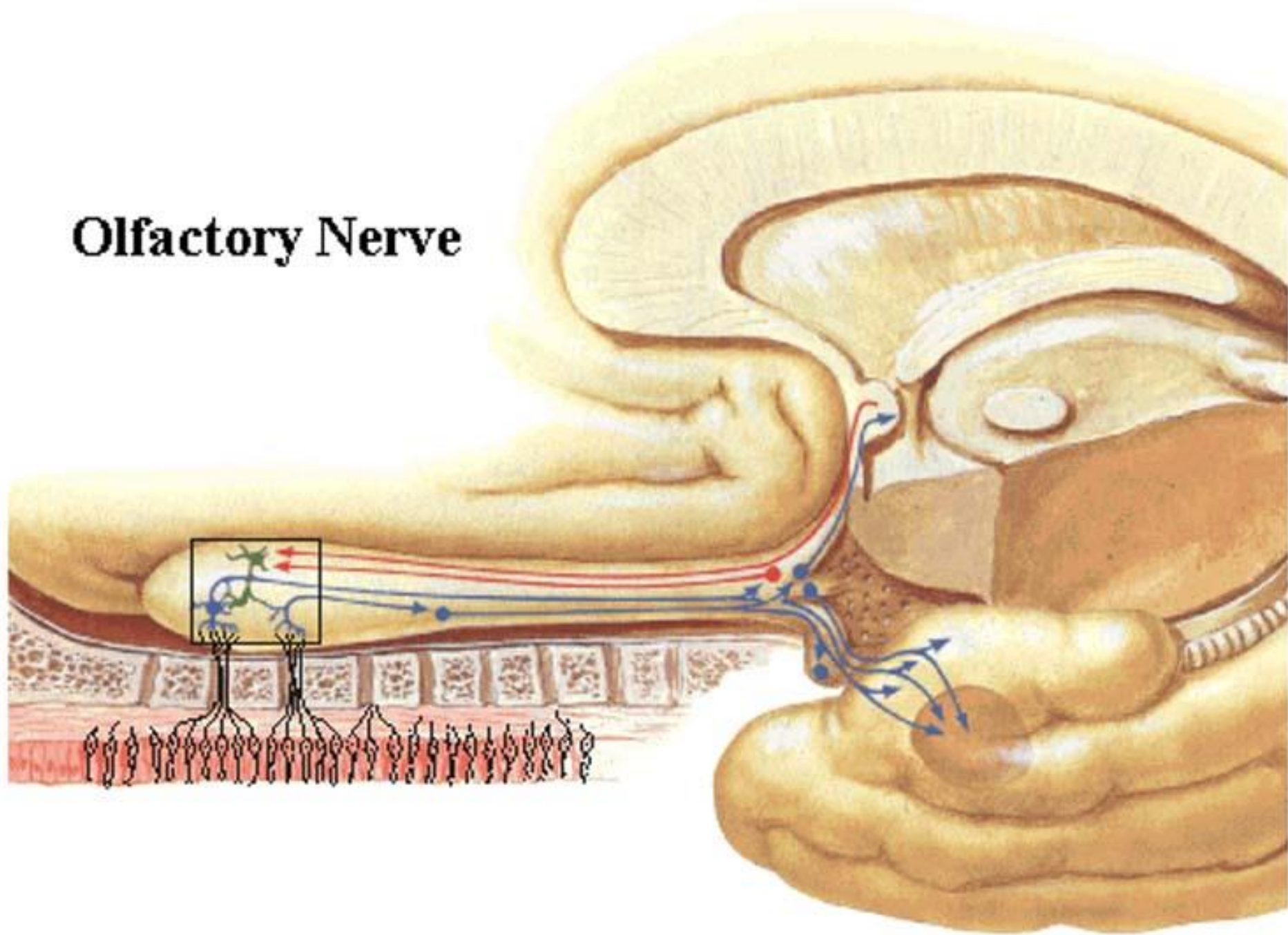
Hippocampus and Fornix
Coronal Section - Posterior View



Hippocampus and Fornix
Schema of Fornix



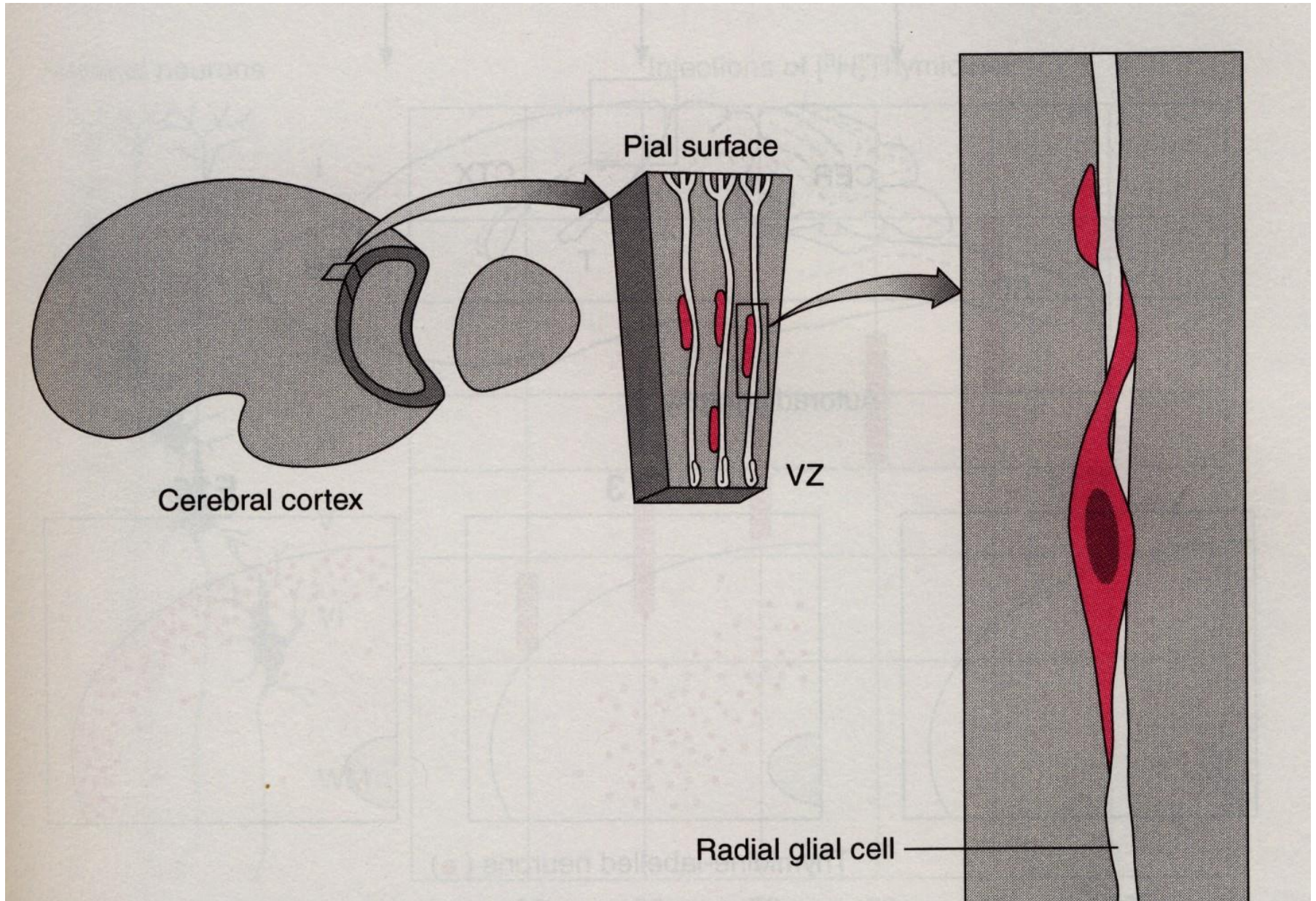
Olfactory Nerve

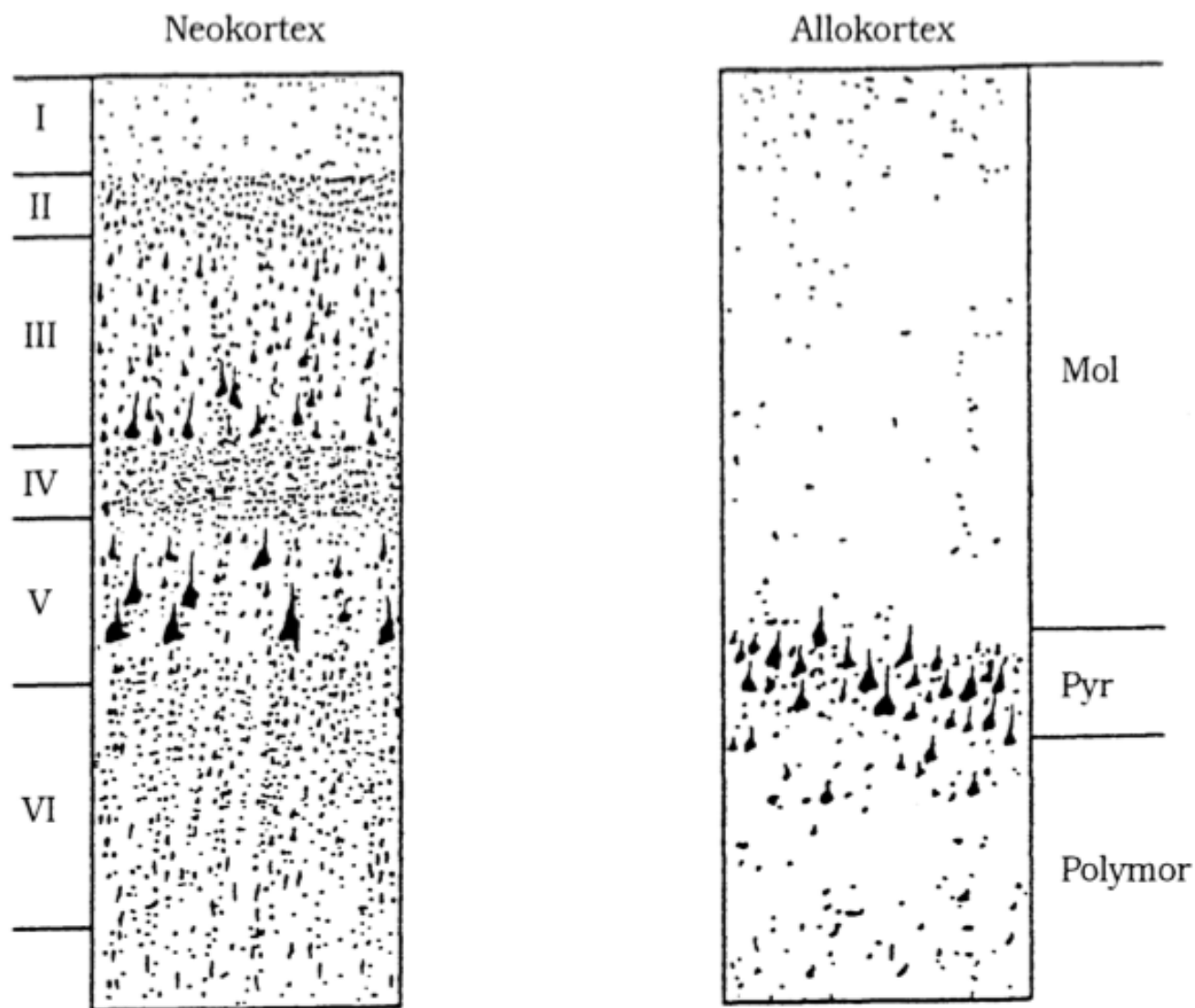


Pallium – vývojové části

- allocortex: 3 vrstvy buněk kůry
 - paleocortex (1 %)
 - archicortex (3,5 %)
- isocortex: 6 vrstev
 - neocortex
- mesocortex: 4-5 vrstev
 - peripaleocortex
 - periarchicortex

Migrace neuronů z ventrikulární zony



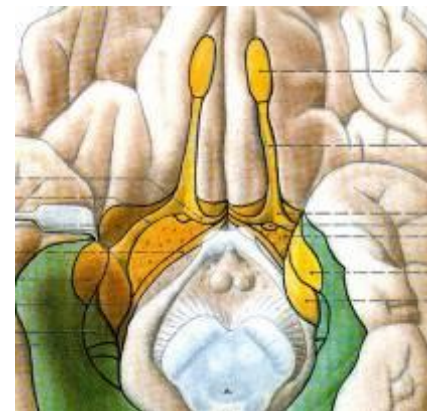


Obr. 38/III. Rozdíl ve stavbě neocortexu (má vrstvy I – VI) a allocortexu (má vrstvy: 1 – molekulární, 2 – pyramidální, 3 – polymorfni).

Paleopallium = Paleocortex

- na ventrální a mediální straně plochy polokoule
 - 0,9 % kůry
 - hlavní součástí je čichový mozek = **rhinencephalon** = cortex piriformis
- u zvířat samostatný *lobus olfactorius*

- stratum glomerulosum
- stratum mitrale
- stratum granulosum

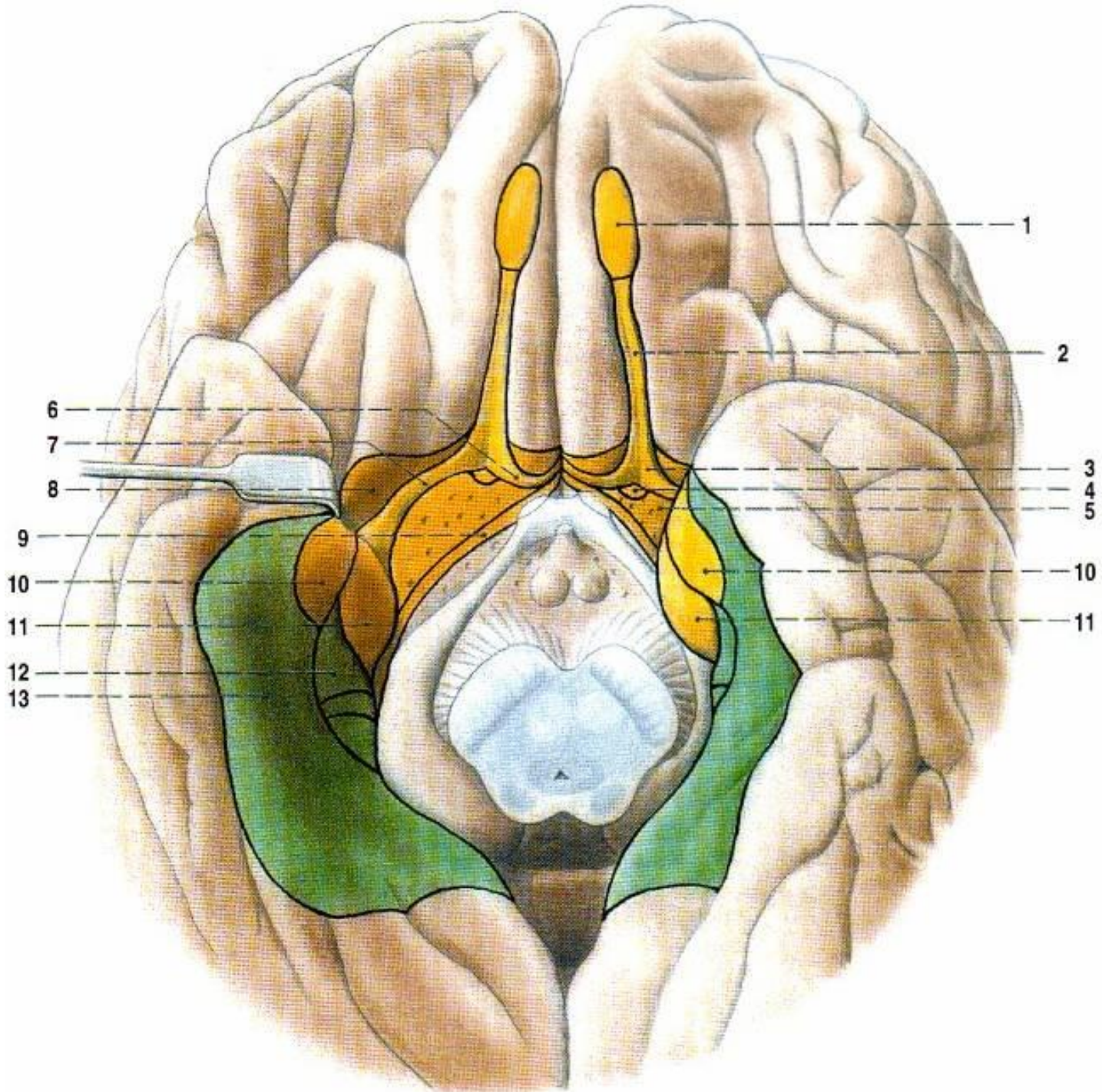


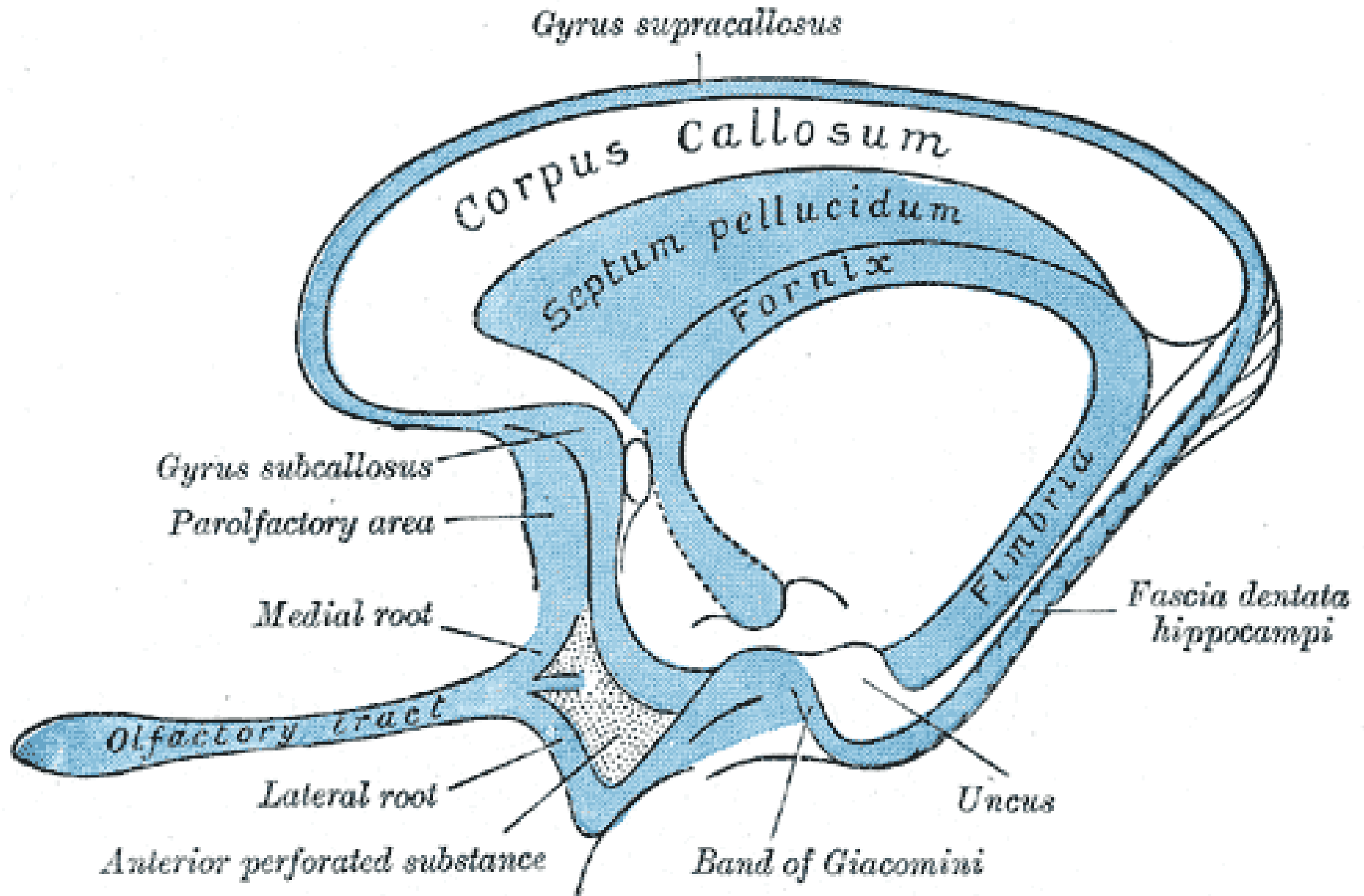
Paleopallium = Paleocortex

- bulbus olfactorius
- tractus olfactorius
- trigonum olfactorius
- stria olfactoria med.+ lat.
- malá část anterolaterální plochy uncus gyri parahippocampalis
- substantia perforata anterior

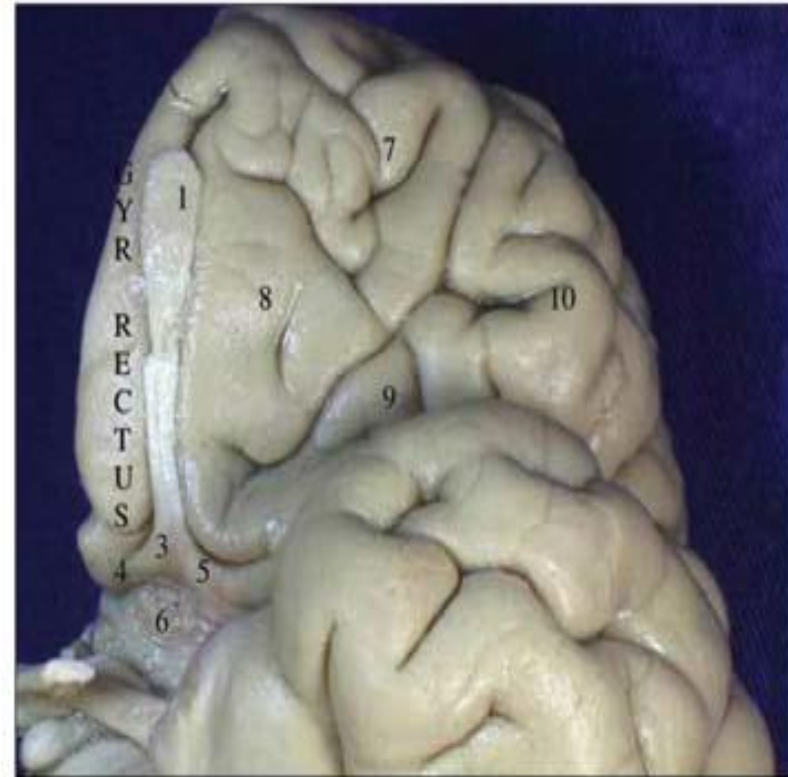

Fig 1. The olfactory nerve is divided in the olfactory bulb (1), olfactory tract (2), olfactory trigone (3) and medial (4) and a lateral (5) olfactory stria in front of the anterior perforated substance (6) in a frontal lobe basal view. The orbital surface is lateral to the olfactory tract, it is divided in the anterior orbital gyri (7), the medial orbital gyri (8), the posterior orbital gyrus (9) and lateral orbital gyri (10).





Peripaleocortex

- bazální část lobus insularis
- uncus gyri parahippocampalis

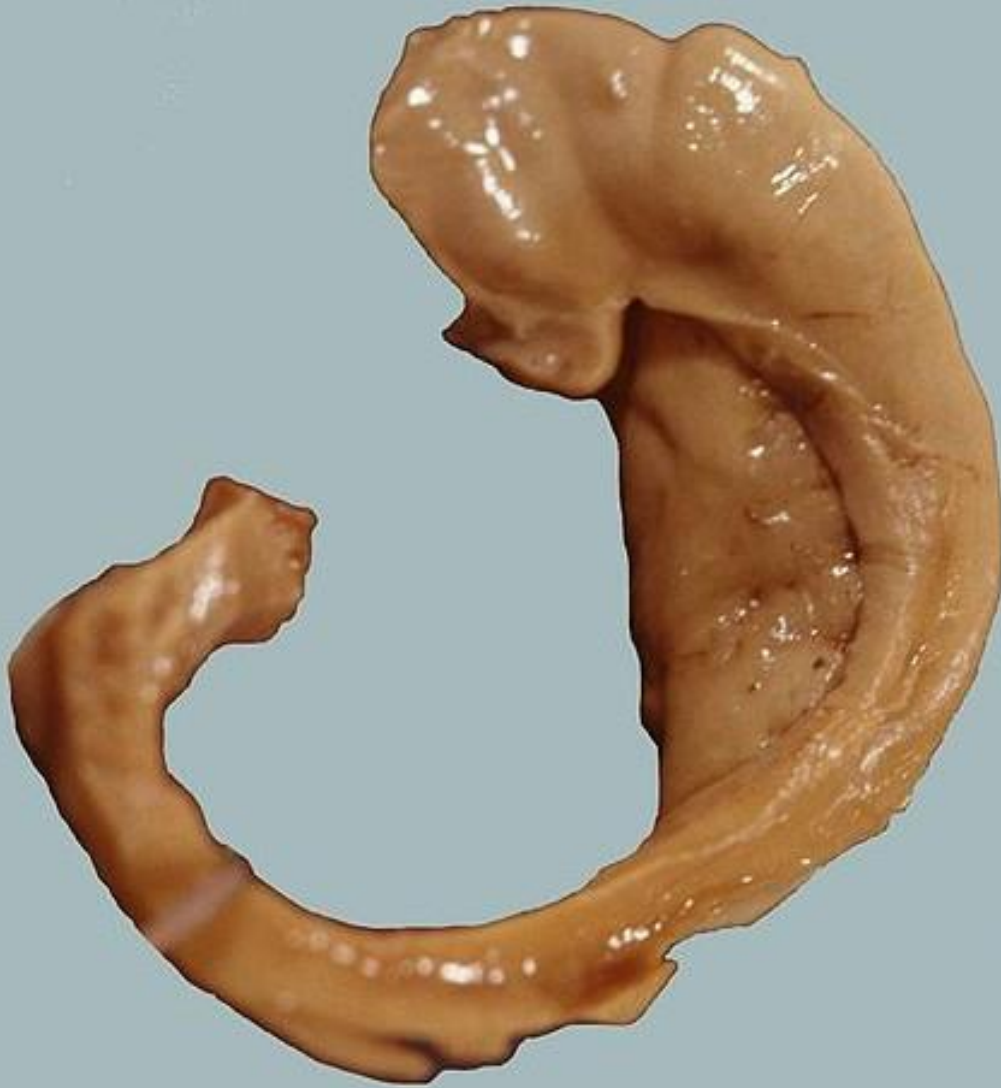Archipallium = Archicortex

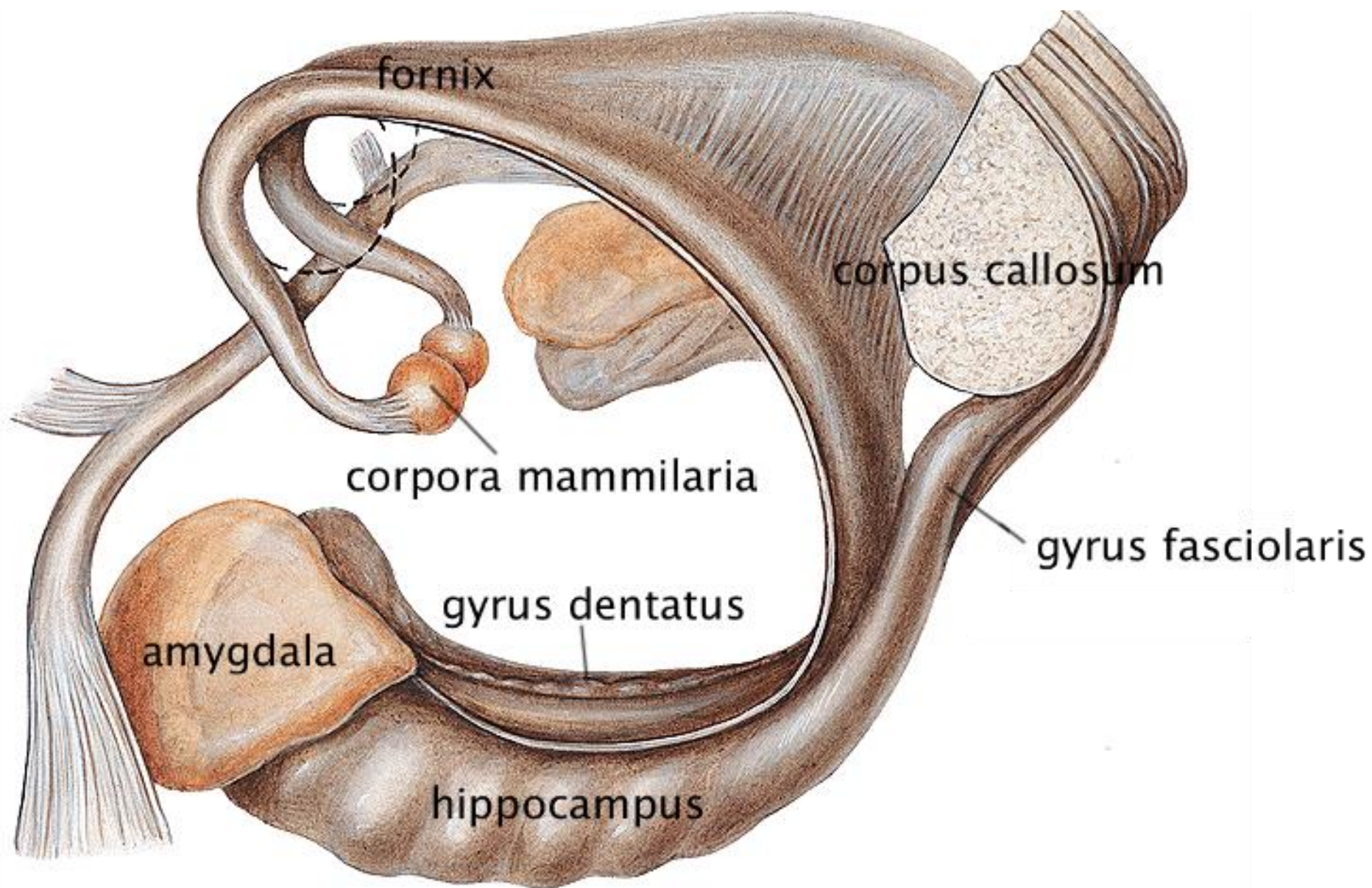
- dorzomediálně od paleopalia
- na povrchu corpus callosum a mediální ploše temporálního laloku
- 3,5 % kůry
 - stratum moleculare
 - stratum pyramidale
 - stratum multiforme

Archipallium = Archicortex

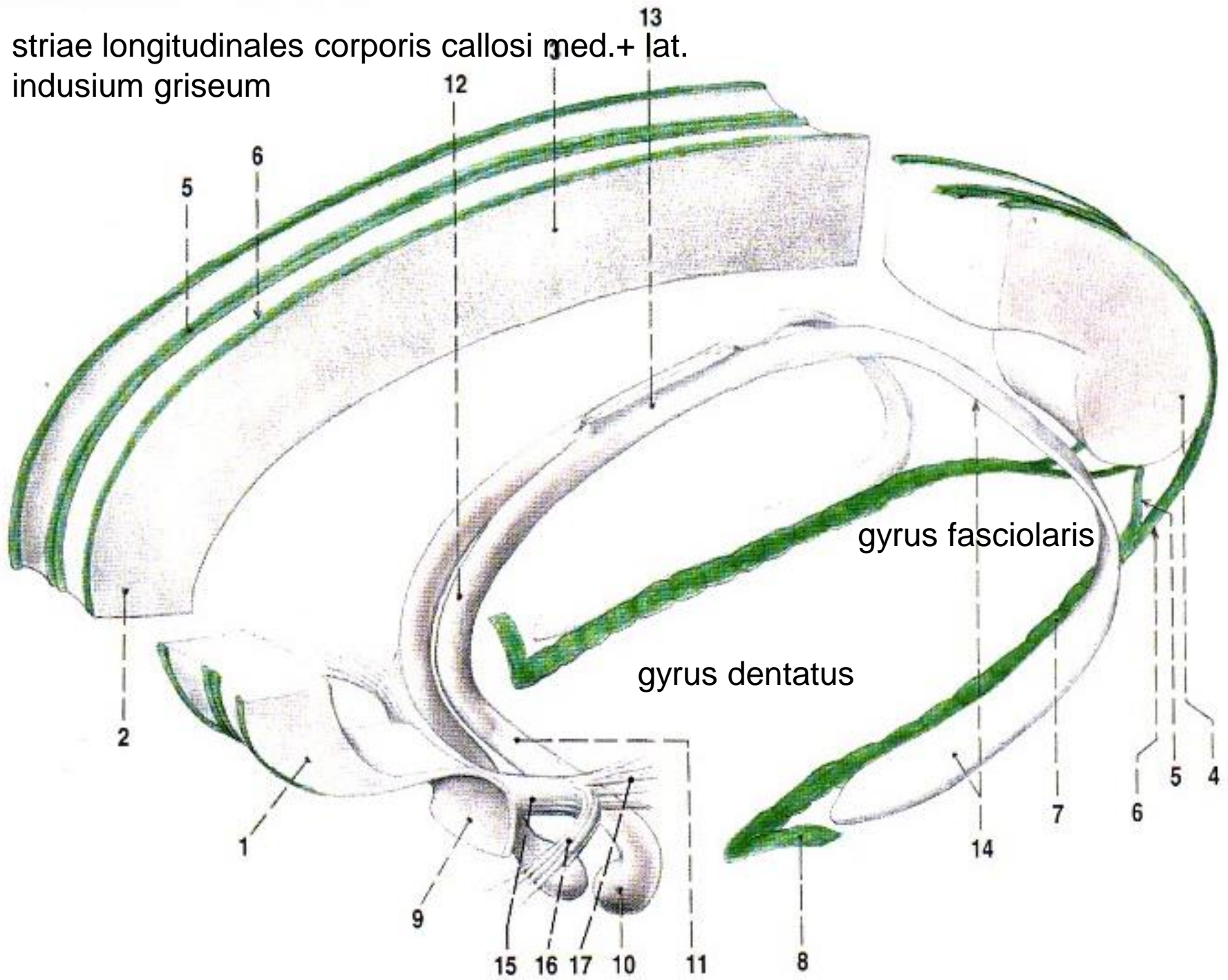
- striae longitudinales corporis callosi med.+ lat.
- indusium griseum
- gyrus fasciolaris
- hipokampová formace
 - hippocampus
 - gyrus dentatus
 - subiculum

Hippocampus





striae longitudinales corporis callosi med.+ lat.
indusium griseum



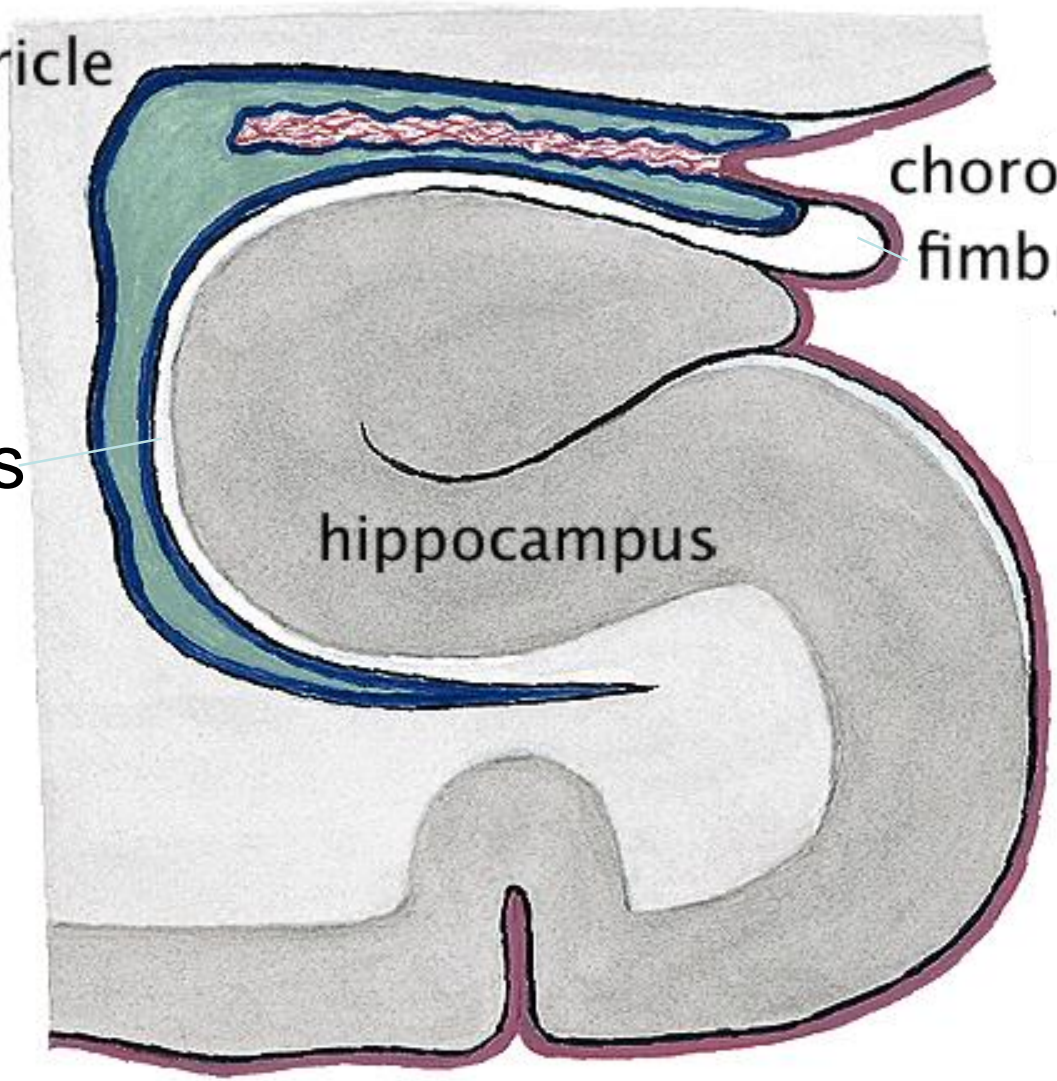
lateral ventricle

choroid plexus

fimbria hippocampi

alveus

hippocampus



Optic tracts

Caudate nucleus

Fimbria

Fimbriodentate sulcus ->

CA3

CA4

CA2

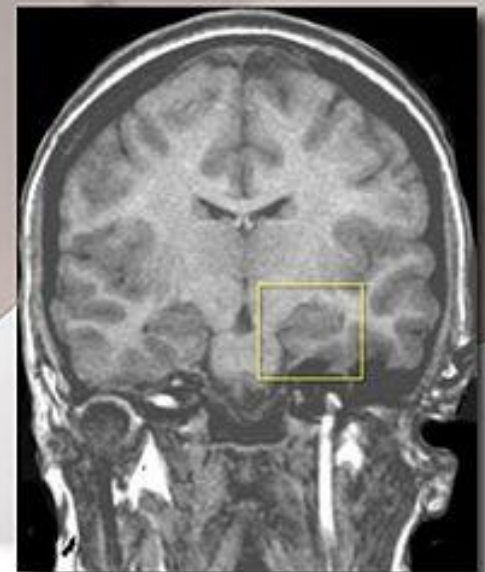
Dentate gyrus

CA1

Hippocampal sulcus ->

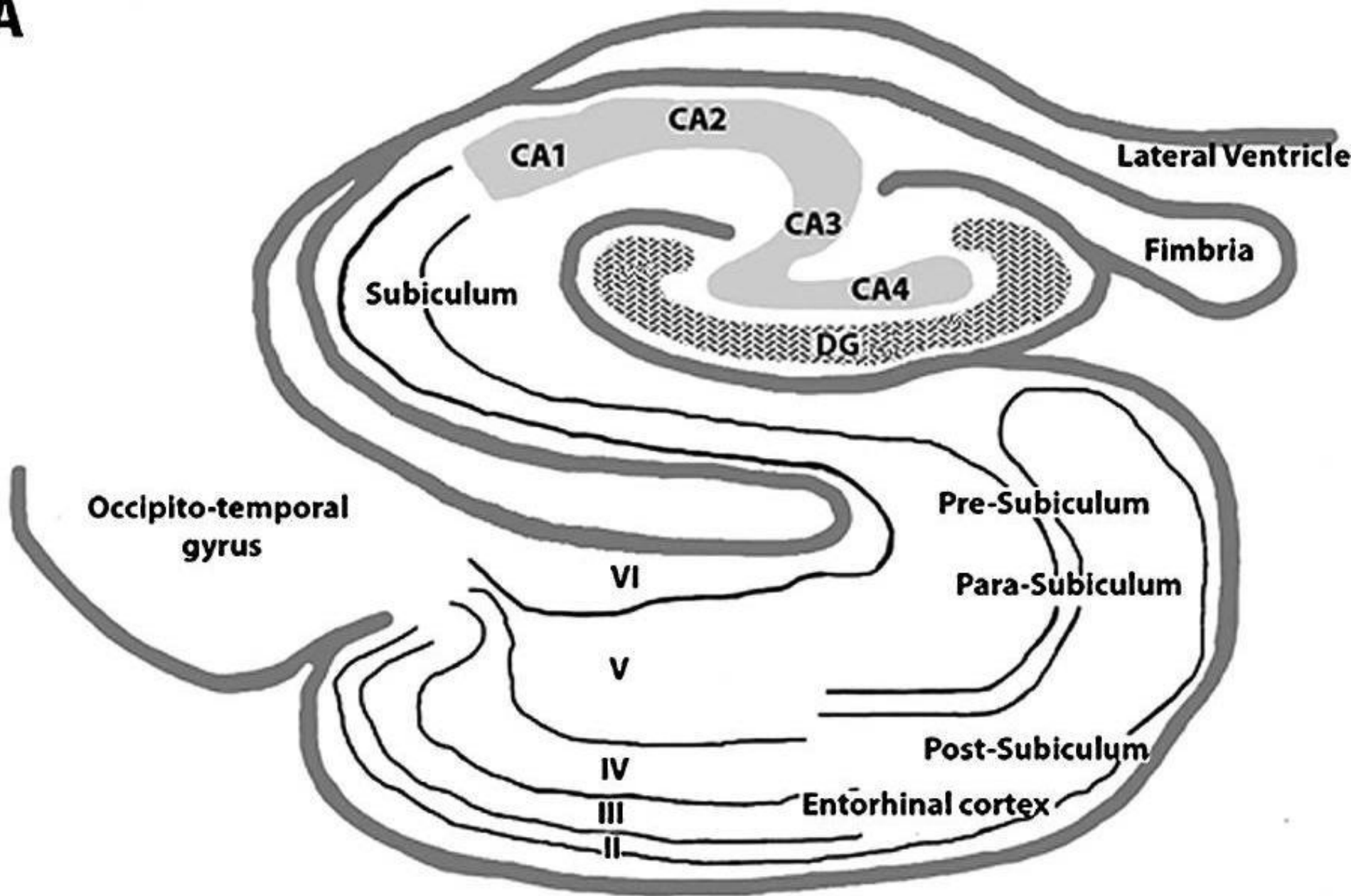
Subiculum

Parahippocampal gyrus

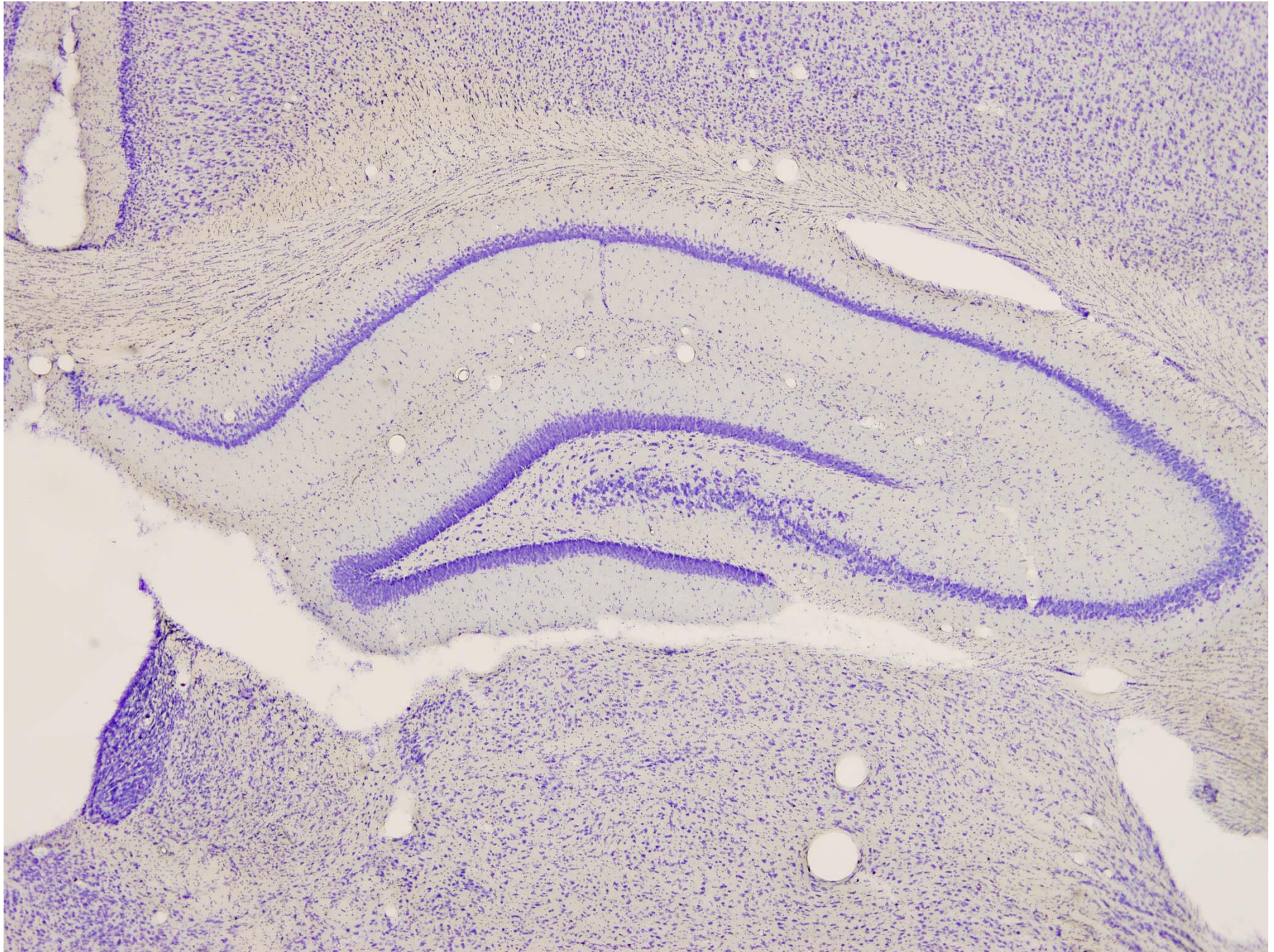


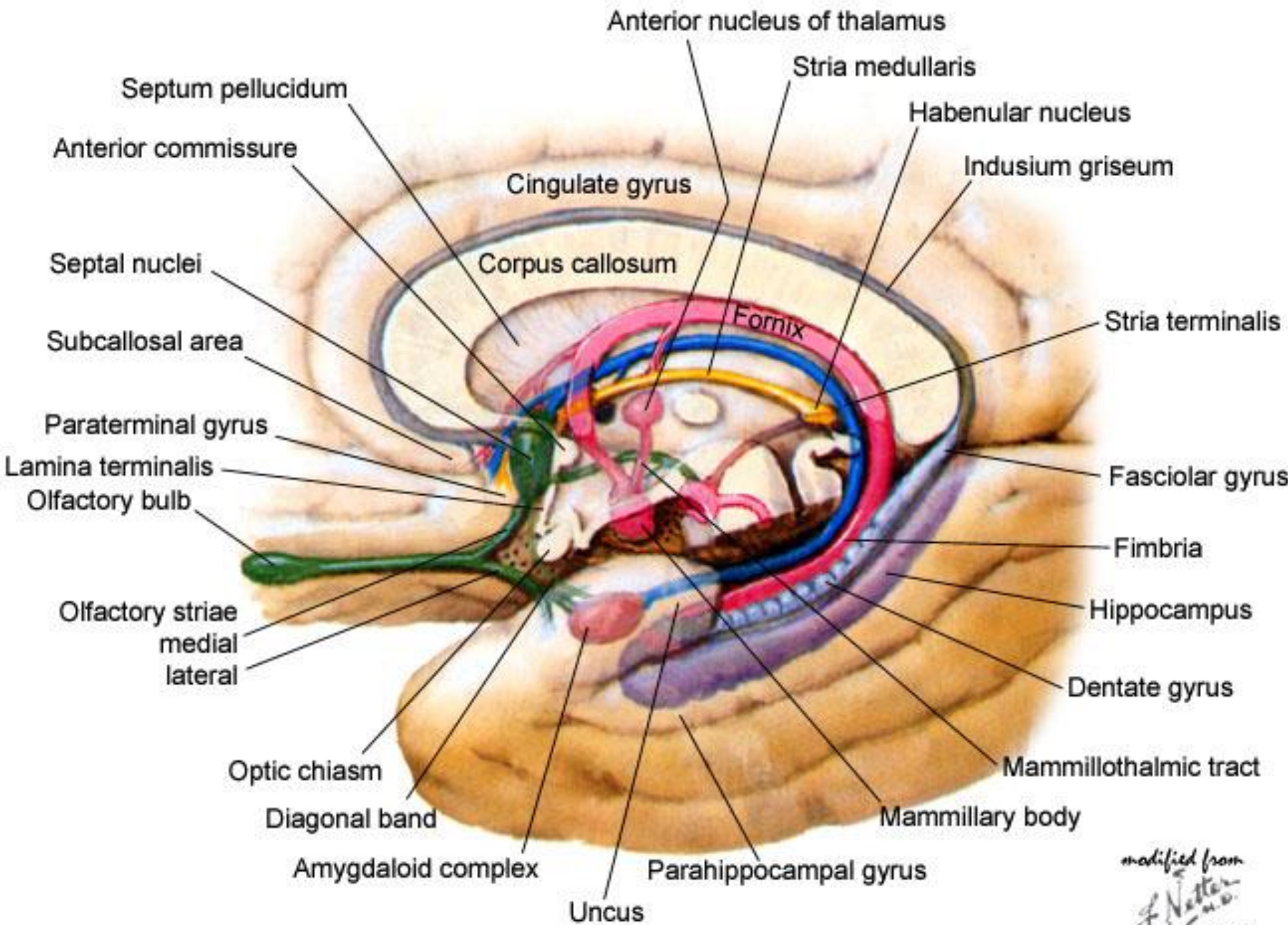
Hippocampus

- *Cornu Ammonis* („vlastní hippocampus“)
 - vyklenuje do postranní komory jako alveus
 - zvlněný povrch – digitationes hippocampi
 - 4 pole: CA1-CA4 (od subiculum ke g. dentatus)
 - z vláken alveus začíná fimbria hippocampi
 - přechází do fornixu jako fimbria fornicis
- *subiculum*
 - na gyrus parahippocampalis, v hloubce sulcus hippocampi
 - dále přechází do periarchikortexu (area 28 = area entorhinalis)

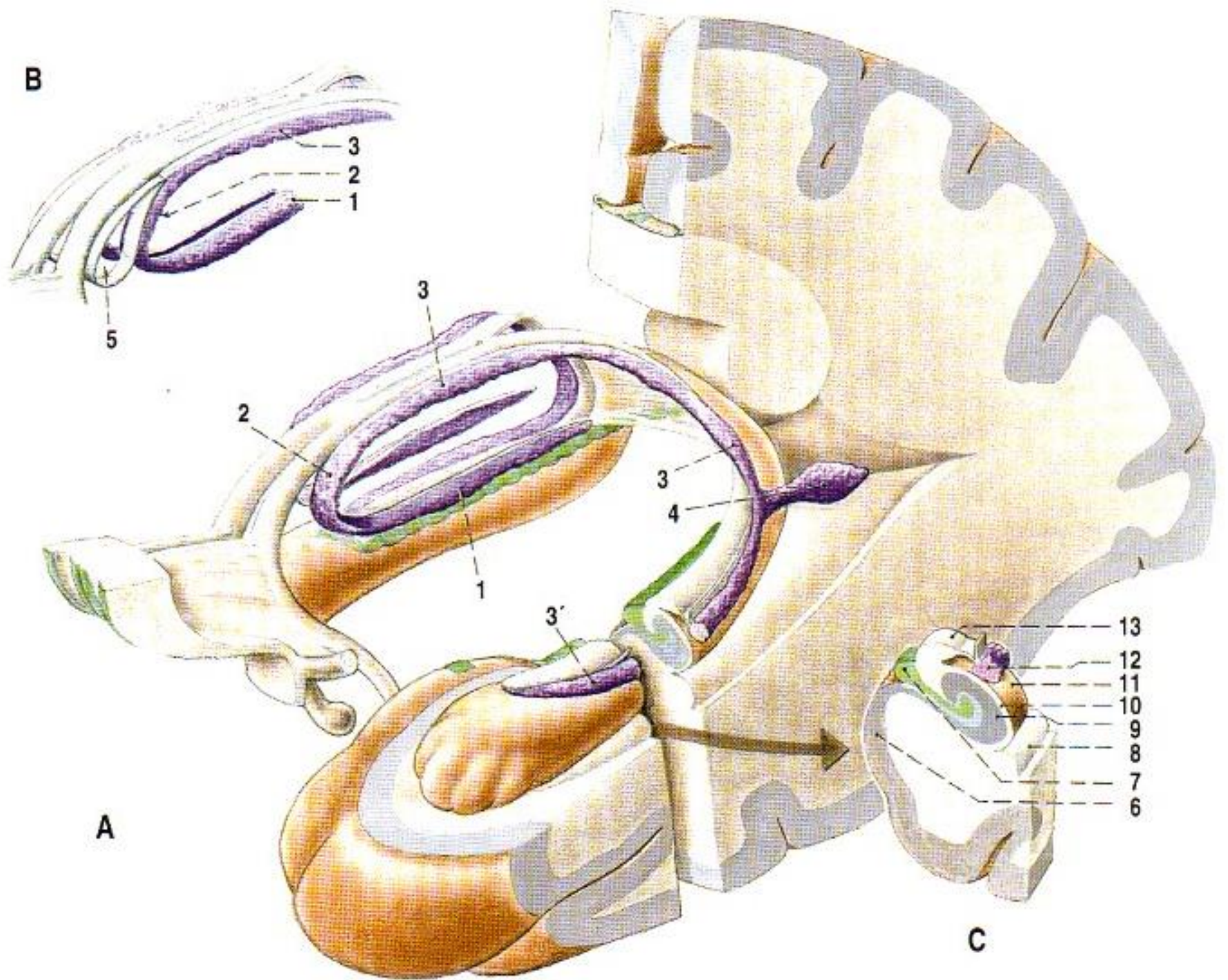
A

Hippocampus = Archikortikální struktura 3 vrstvy





modified from
F. Netter M.D.
 © CIBA



Periarchicortex

- uvnitř gyrus cinguli
- uvnitř gyrus parahippocampalis
 - vnitřní plocha uncus gyri parahippocampalis
 - přední a vnitřní plocha gyrus parahippocampalis
 - area entorhinalis (area 28)
 - presubiculum + parasubiculum

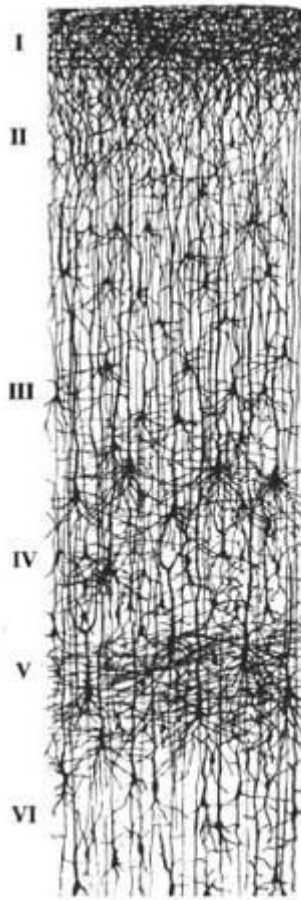
Mozková kůra

Isocortex = neocortex = neopallium


6 vrstev mozkové kůry (*poprvé u plazů*)

1. lamina **molecularis (I)** – inhibiční neurony
 2. lamina **granularis externa (II)** – asociační neurony
 3. lamina **pyramidalis externa (III)** – komisurální
 - axony jen do kůry
 4. lamina **granularis interna (IV)** – tr. thalamocorticalis
 5. lamina **pyramidalis interna (V)** – projekční
 - axony pryč z kůry (BG, mozkový kmen, mícha)
 6. lamina **multiformis (VI)** – tr. corticothalamicus
- 10-20.000.000.000 neuronů

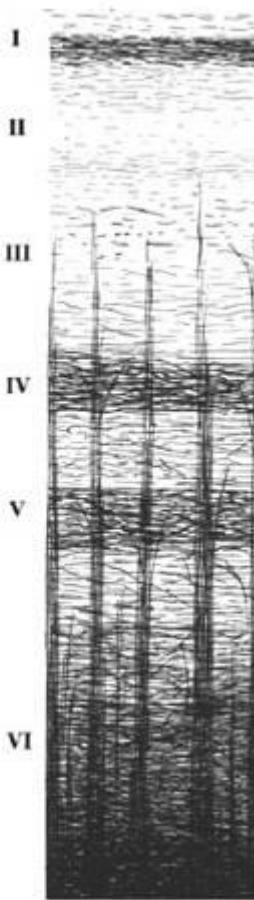
Vrstvy mozkové kůry



Golgi



Nissl



Weigert

I. lamina molecularis

II. lamina granularis externa

III. lamina pyramidalis externa

linea Kaes-Bechterew = sublamina superficialis laminae suprastricatae

IV. lamina granularis interna

stria l.p.e. Baillarger

stria occipitalis Gennari v area 17

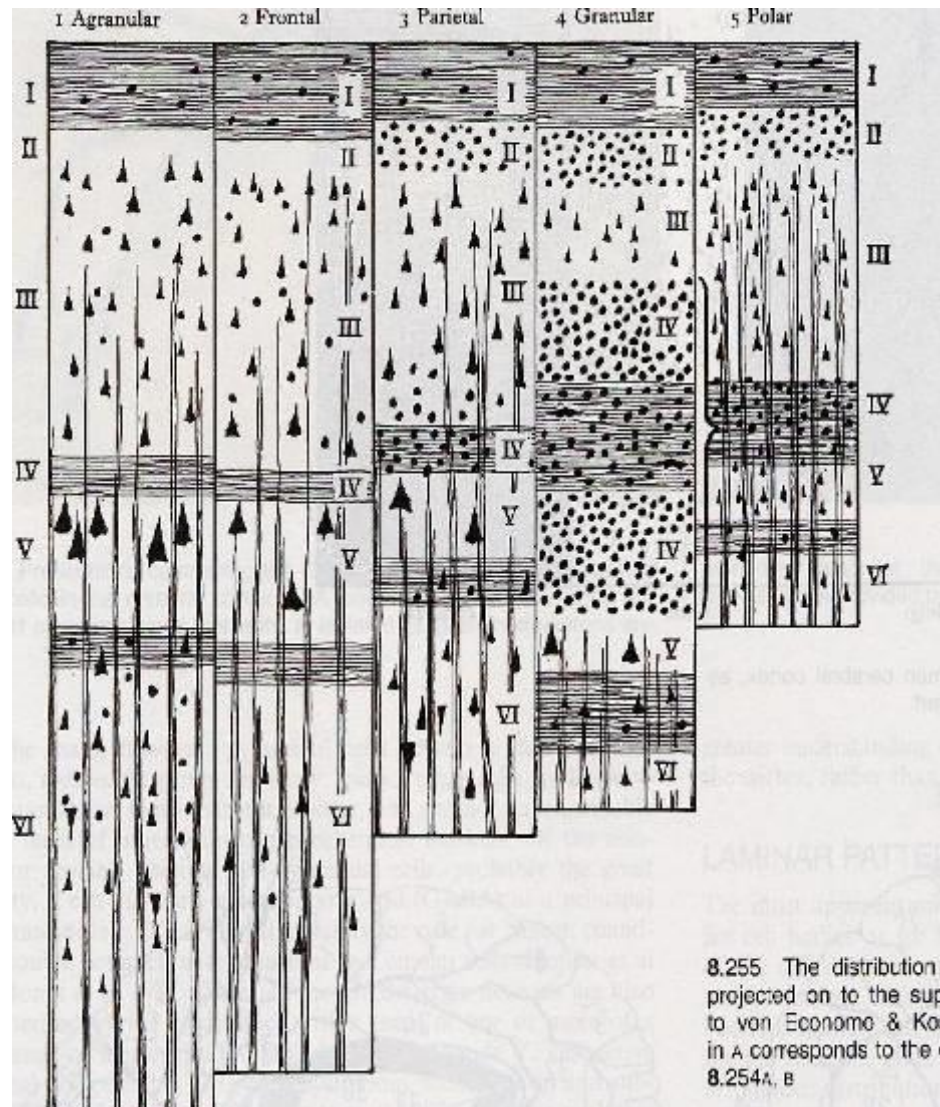
V. lamina pyramidalis interna

Betzovy pyramidy

stria l.p.i. Baillarger

VI. lamina multiformis

Vrstvy mozkové kůry



I. lamina molecularis

II. lamina granularis externa

III. lamina pyramidalis externa

linea Kaes-Bechterew = sublamina superficialis laminae suprastricatae

IV. lamina granularis interna

stria l.p.e. Baillarger

stria occipitalis Gennari v area 17

V. lamina pyramidalis interna

Betzovy pyramidy

stria l.p.i. Baillarger

VI. lamina multiformis

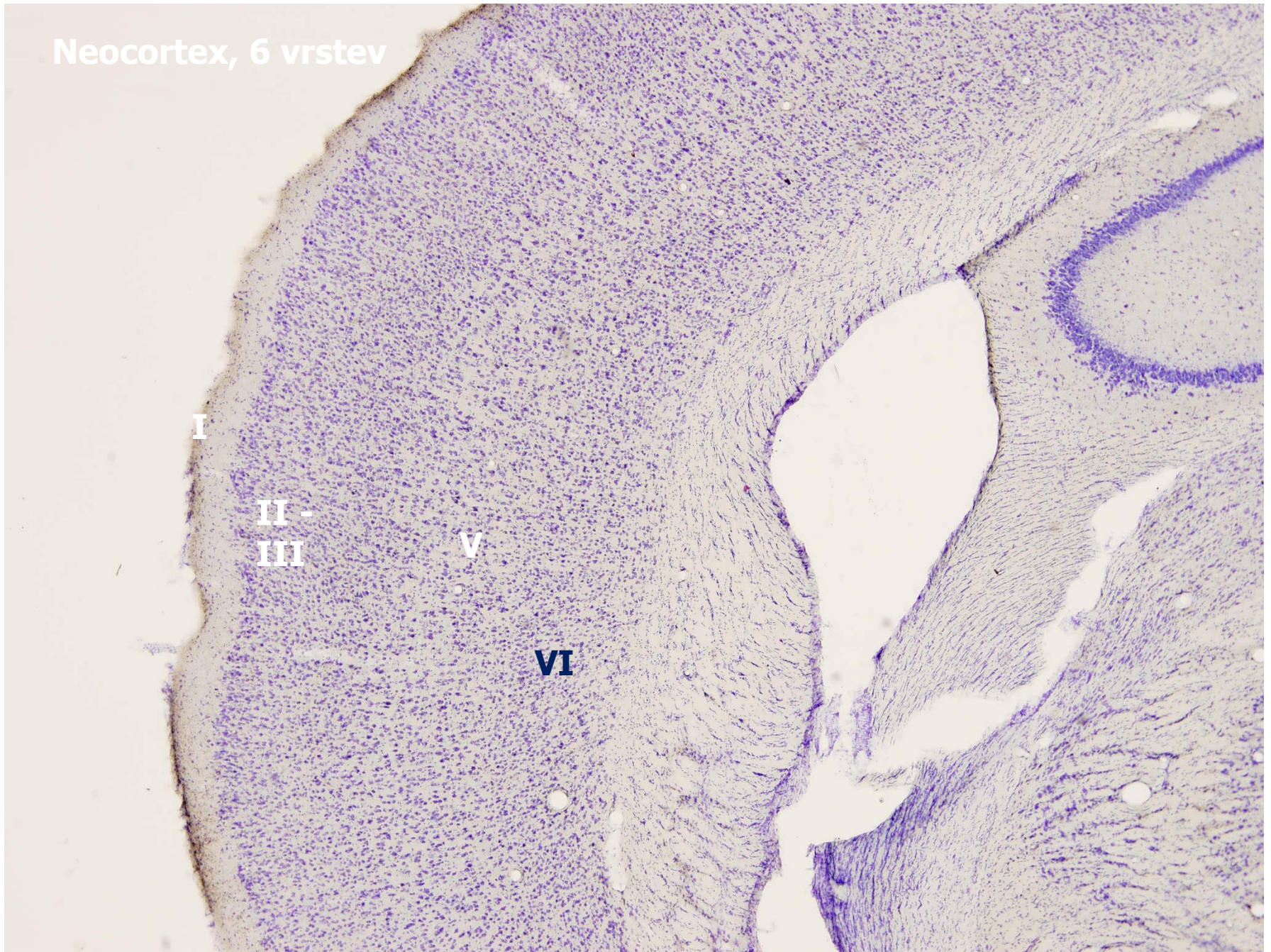
Neocortex, 6 vrstev

I

II -
III

V

VI



Mozková kůra – buňky

projekční neurony

neuron pyramidale (pyramidové buňky)

- 30-100 μm
- 3. a 5. vrstva; apikální dendrity do 1. vrstvy
- projekční neurony (*Glu, Asp*)
- *neuron pyramidale giganteum* = Betzovy pyramidy (3 %)

neuron fusiforme (vřetenovité buňky)

- 6. vrstva – do talamu (*GABA*)

neuron stellatum (granulární/hvězdicovité buňky)

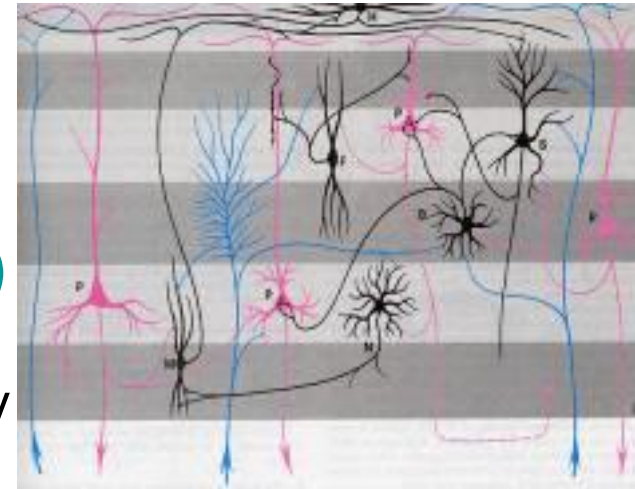
- interneurony, 2. a 4. vrstva – nejvíce (*Glu, Asp*)

neuron pyramidale inversum = Martinottiho buňky (= granulární mozečku) (*GABA*)

asociační neurony

neuron horizontale (horizontální Retziusovy-Cajalovy buňky)

neuron corbiforme (košíčkové), *neuroglioforme* (chomáčkové),
candelarium (lustrové)... (*GABA*)

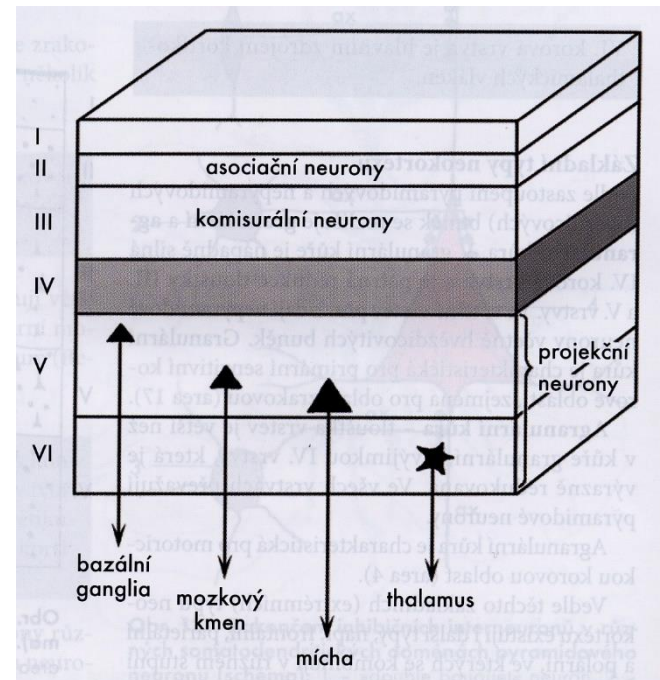


Aferentace kůry

- **fibrae cortico-corticales**
 - asociační
 - komisurální
- **fibrae thalamo-corticales**
 - specifická
 - nespecifická a asociační
- **mimotalamická kortikopetální (subkortikální) vlákna**
 - cholinergní – *acetylcholin*
 - nucleus basalis Meynerti
 - mesolimbická dopaminergní – *dopamin*
 - nuclei tegmentales ventrales Tsai
 - serotonergní – *serotonin*
 - nuclei raphes
 - noradrenergní – *noradrenalin*
 - nucleus caeruleus v locus caeruleus
- další: corpus amygdaloideum, claustrum, hypothalamus

Eferentace kůry

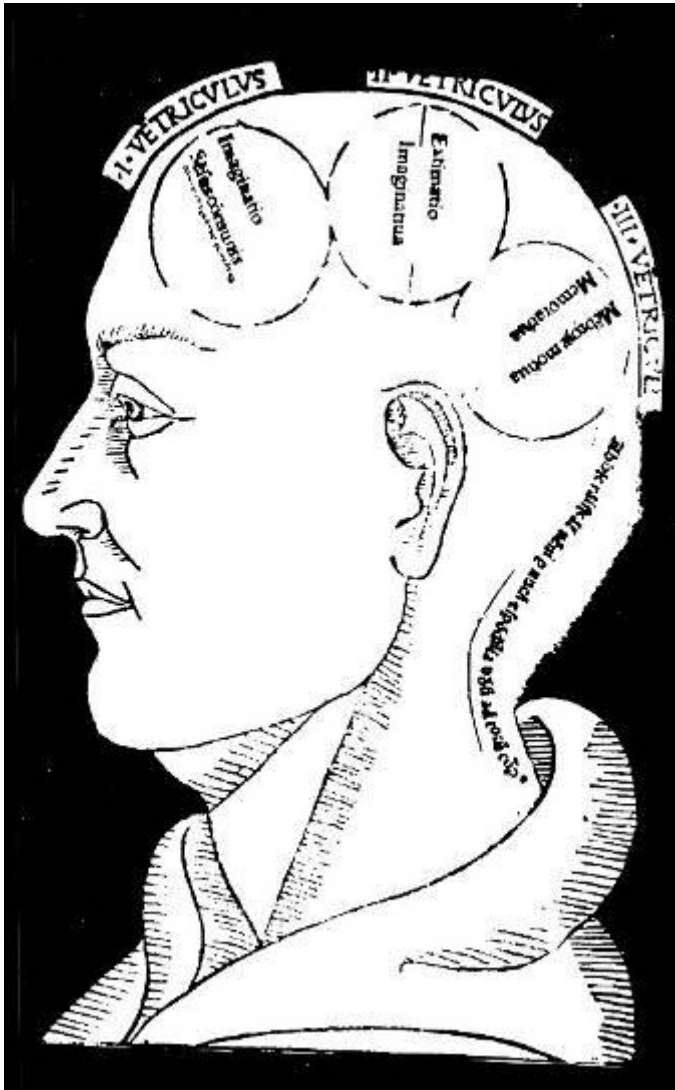
- fibrae cortico-corticales
 - asociační
 - komisurální
- kortikofugální vlákna = projekční
 - fibrae corticostriatae – do okruhu BG
 - fibrae corticothalamicae
 - fibrae corticorubrales
 - fibrae corticotectales
 - fibrae corticopontinae
 - fibrae cortico-olivares
 - fibrae corticoreticulares
 - fibrae corticonucleares
 - fibrae corticospinales



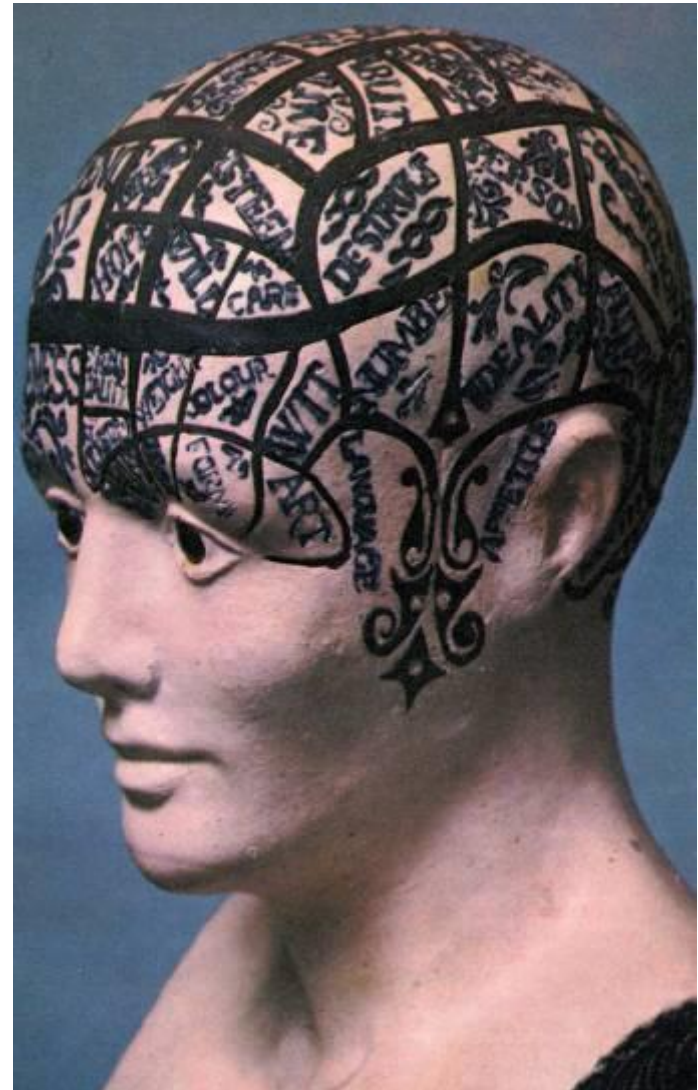
Kůra jako funkční celek

Funkční umístění v mozkové kůře

- frenologie: Gall a Spurzheim
- klinické důkazy:
 - Brocovo motorické centrum řeči (1861)
 - Jacksonská epilepsie (1864)
- experimentální důkazy:
 - motorická kůra: Fritsch a Hitzig (1870)
 - zraková kůra: von Gudden (1870)
 - sluchová kůra: Ferrier (1873)

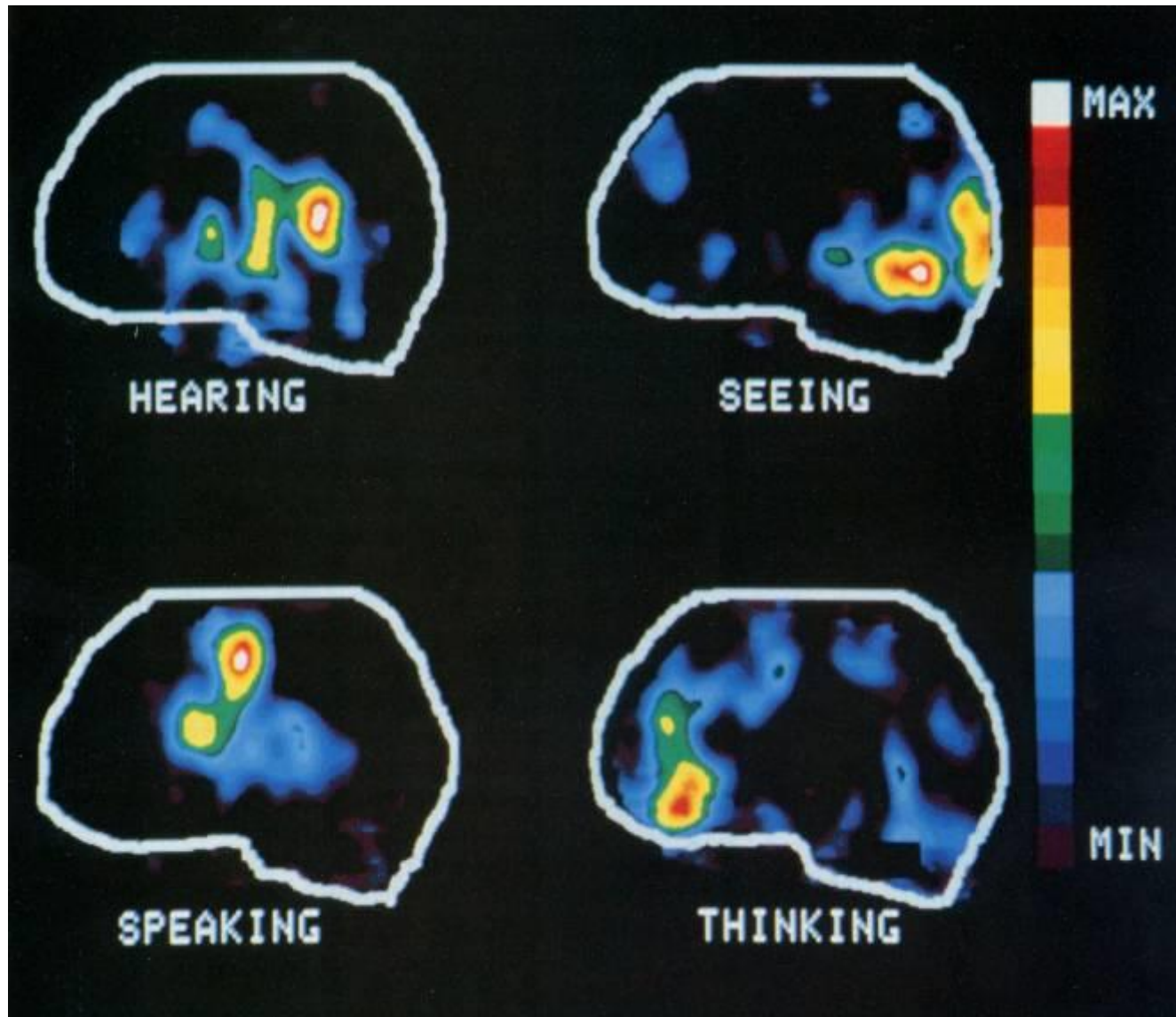


**Albertus Magnus
(Albert Veliký)
(1206-1280)**



**frenologie:
Gall (1758-1828)
Spurzheim (1776-1832)**

PET (positron emission tomography) scan




Morfologické dělení mozkové kůry

založeno na histologických
cytoarchitektonických studiích:

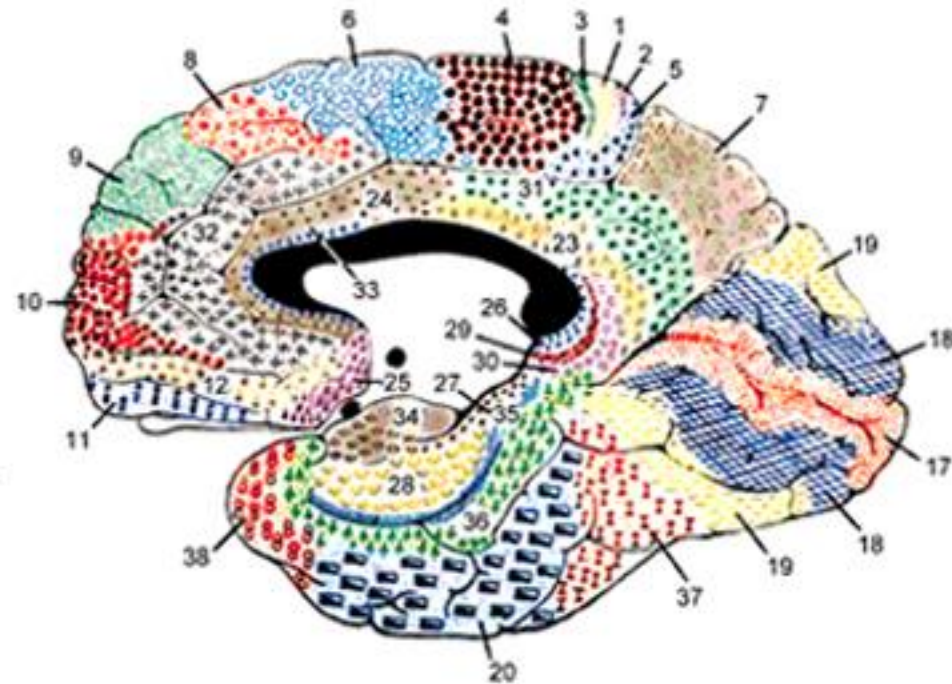
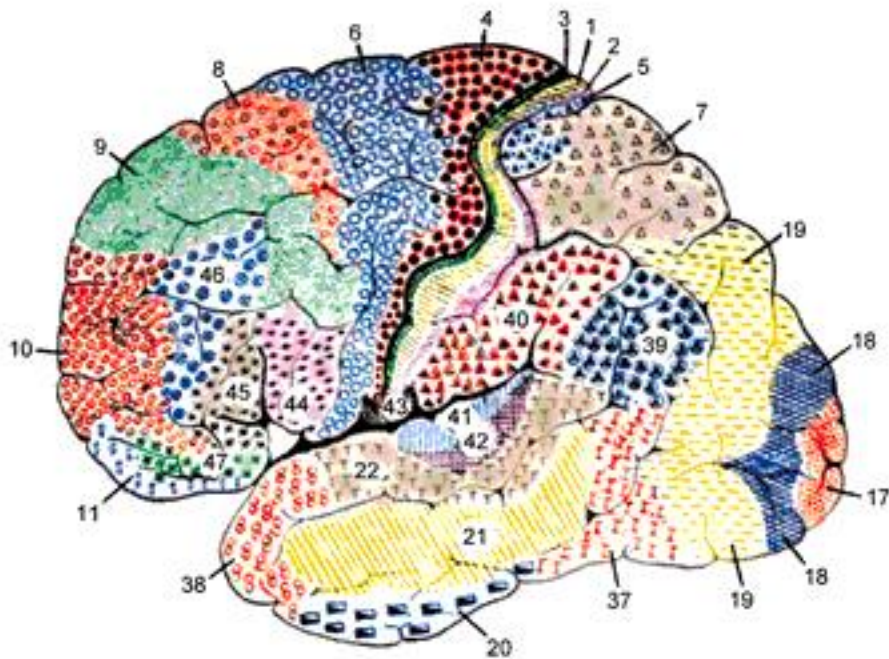
- Campbell (1905) – asi 20 oblastí
- **Brodmann (1909) – 52 oblastí**
- Vogt a Vogt (1919) – více než 200 oblastí
- von Economo (1929) – 109 oblastí

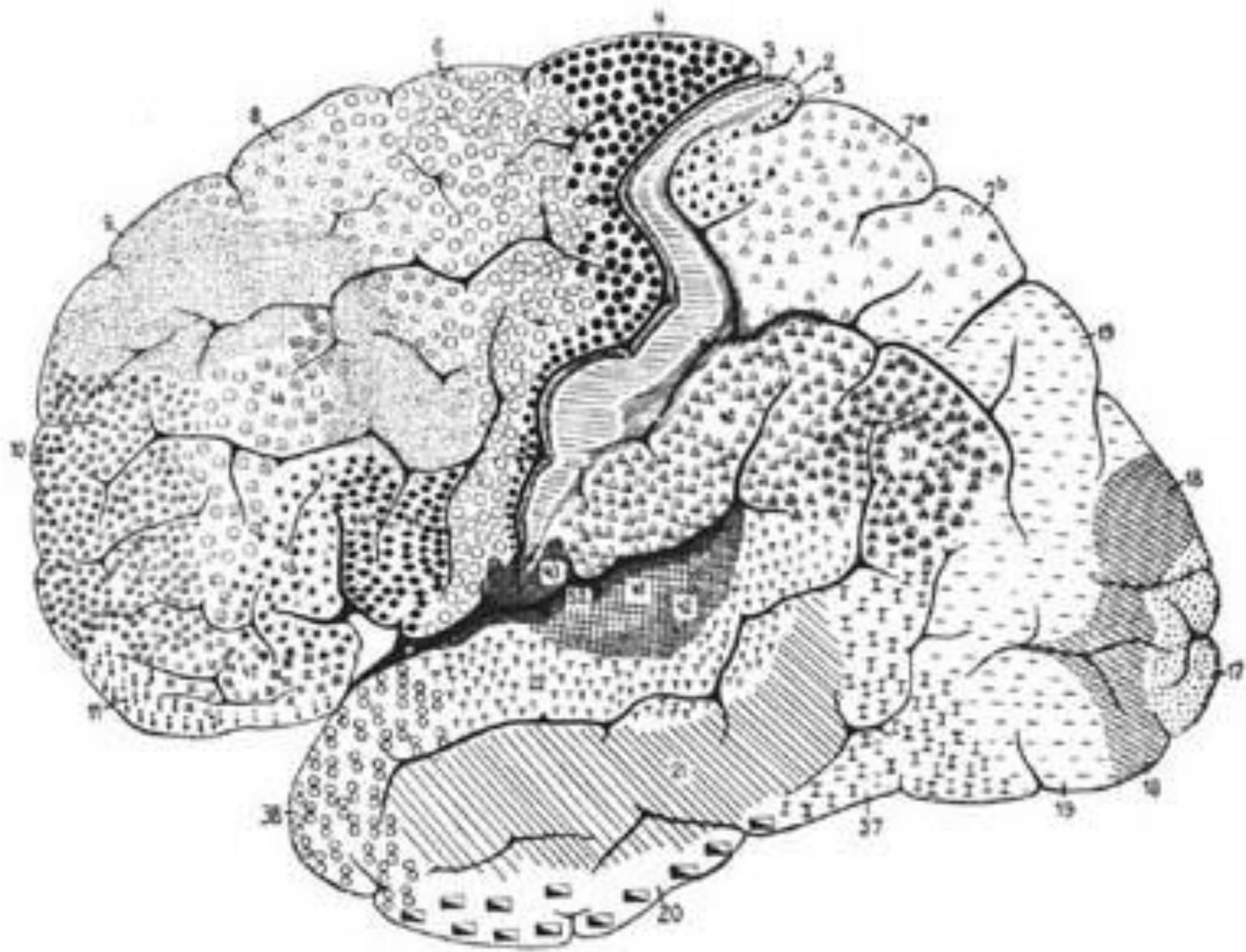
Brodmannovy oblasti (areje, arey)

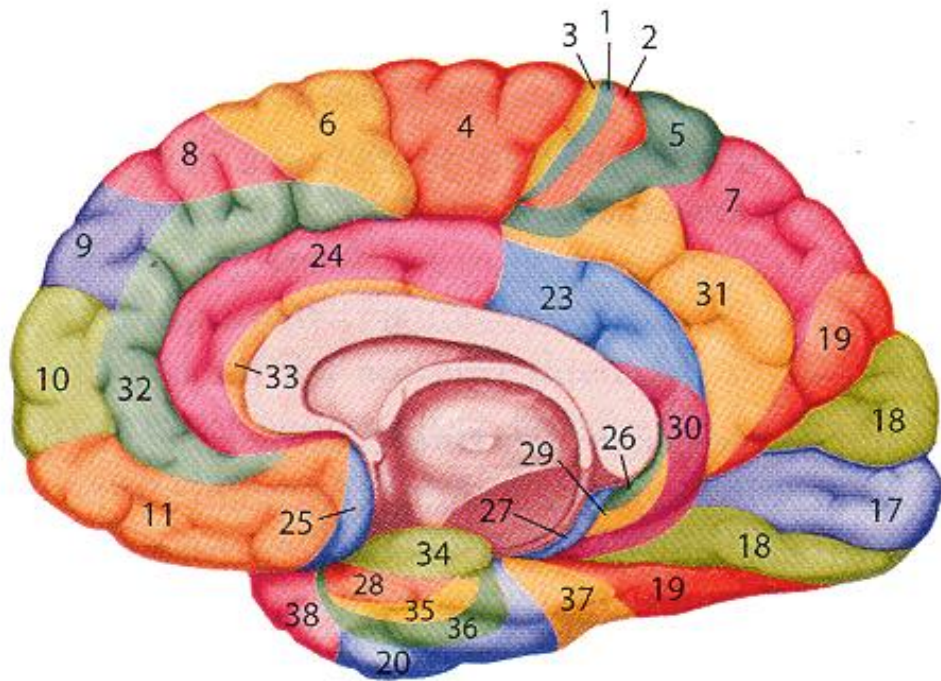
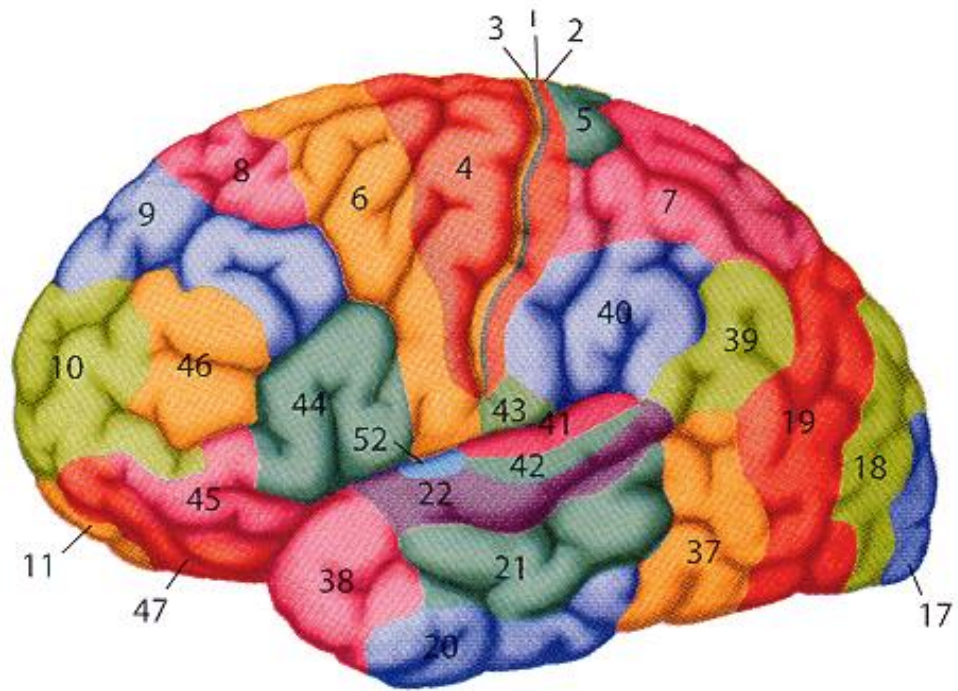
- člověk, opice a další druhy (1909)
 - dle uspořádání neuronů v mozkové kůře na základě Nisslova barvení
- 52 oblastí (49-51 původně nebylo)



Korbinian Brodmann
(1868-1918)

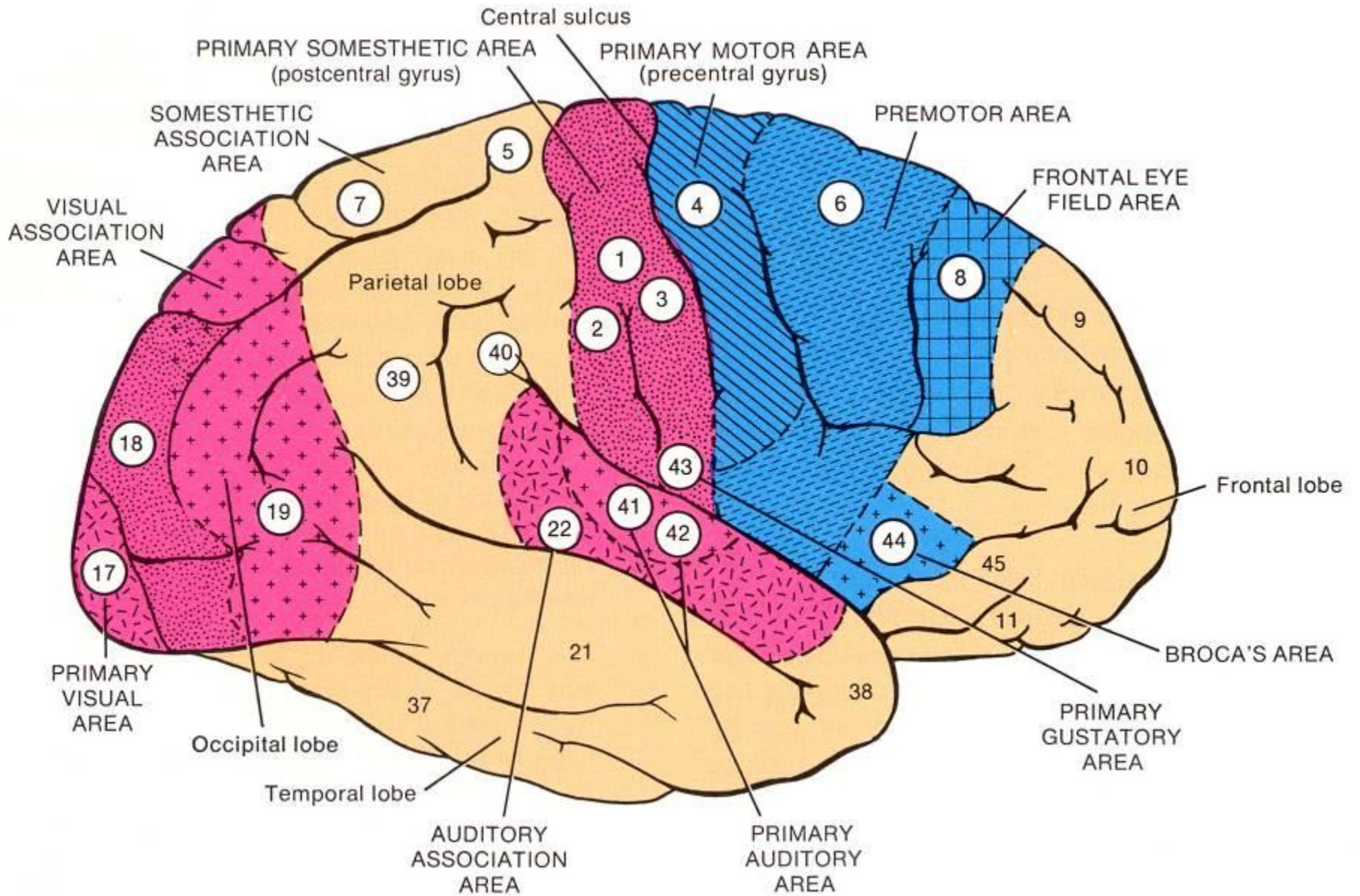






Funkční oblasti mozkové kůry

- primární oblasti
- asociační oblasti
 - sekundární
 - terciární
- senzitivní
- motorické
- smyslové
- asociační
 - motorická kůra
 - primární
 - sekundární (doplňková)
 - premotorická
 - somatosenzitivní kůra
 - primární
 - sekundární
 - asociační kůra
 - parietální
 - okcipitální
 - temporální
 - prefrontální



Motorické (somatomotorické) oblasti

M I – primární motorická oblast

– area 4 – lobus frontalis, gyrus precentralis

- ovládání distálních svalů končetin

M II – doplňková (sekundární) motorická oblast

– area 6 – lobus frontalis, mediální plocha ventrálně od lobulus paracentralis

- příprava motorických vzorců a následných změn pohybu, obouručná kontrola
- činnost pod vnitřní kontrolou (z paměti)

PM – premotorická oblast

– area 6 – lobus frontalis, gyrus precentralis (vepředu) + gyri frontales (vzadu)

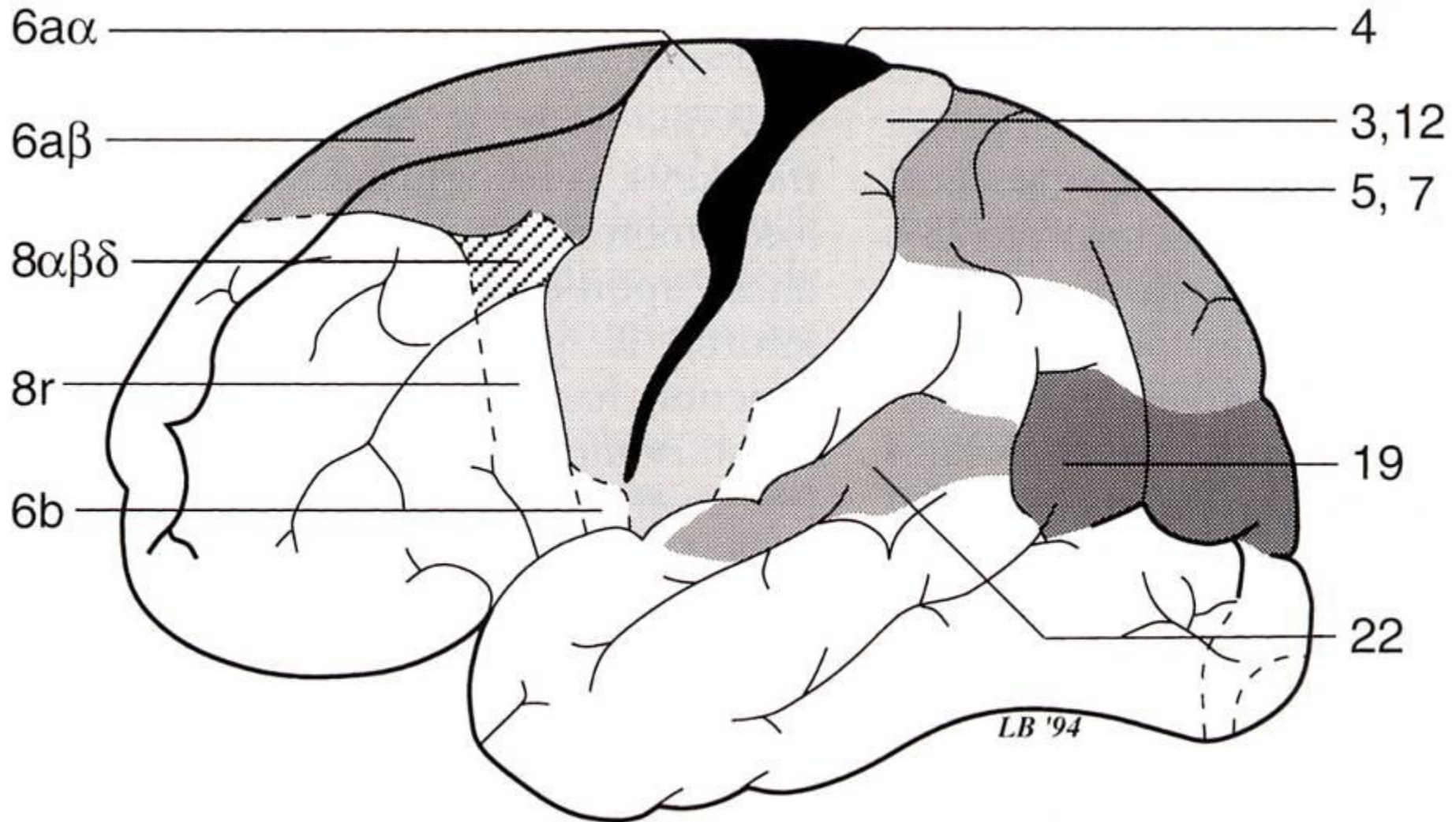
- příprava motorických vzorců a plánování následných pohybů
- senzorické vedení

FEF – čelní okohybné pole (frontal eye field)

– area 8 – lobus frontalis, zadní část gyrus frontalis medius


- volní a reflexní oční pohyby (koordinace očních pohybů)

Brodmanova mapa motorických a senzitivních oblastí

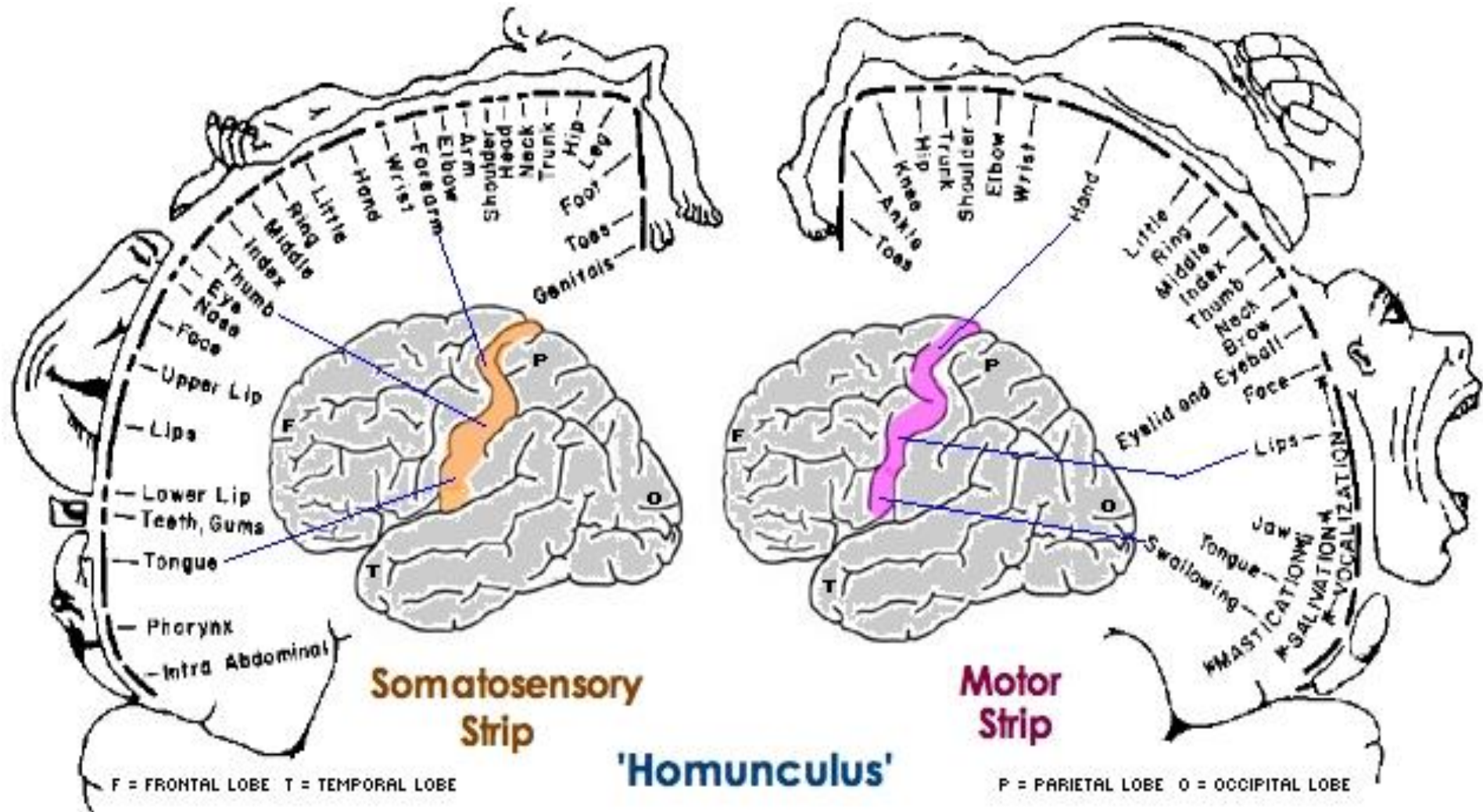


Primární motorická oblast

M I – area 4

- lobus frontalis, gyrus precentralis + přední část lobulus paracentralis
 - heterotypická agranulární kůra
 - velké Betzovy pyramidy
 - motorický homunkulus
 - ovládání distálních svalů končetin
- 
- AF: area 6 (premotorická a doplňková motorická oblast), SI (primární somatosenzitivní oblast), ncl. VL thalami
 - EF: tractus pyramidalis
 - *porucha: centrální (spastická) obrna*
 - zejména HK, jazyk, obličej

Homunculus Penfieldi



Doplňková (sekundární, suplementární) motorická oblast M II – area 6

- lobus frontalis – mediální plocha ventrálně od lobulus paracentralis
- příprava motorických vzorců a následných změn pohybu, obouručná kontrola
- činnost pod vnitřní kontrolou (z paměti)

- AF: ncl. VA thalami + asociační oblasti
- EF: oblast M I, BG, mozeček, RF, ncl. ruber
- *porucha: obtíže s provedením složitějších pohybů – není obrna!*

PM – premotorická oblast area 6

- přední oddíl gyrus precentralis + zadní oddíl gyrus frontalis superior et medius (+ inf.)
- příprava motorických vzorců a plánování následných pohybů
- senzorické vedení
- AF: ncl. VA thalami, asociační korové oblasti
- EF: M I, BG, mozeček, RF, ncl. ruber (tractus pyramidalis)
- *porucha: obtíže s provedením složitějších pohybů (apraxie)*

Čelní okohybné pole (frontal eye field)

FEF – area 8

- lobus frontalis – zadní část gyrus frontalis medius
- koordinace očních pohybů
- začátek provedení volných očních pohybů (pohledu)
- souhyby oči + hlava + krk ve směru viděného předmětu
- AF: V I, V II (area 17,18,19) + ncl. DM thalami
- EF: area pretectalis, colliculi superiores, RF (PPRF) a jádra okohybných nervů
- *porucha: porucha souhybů očí a horizontálního pohledu (deviace bulbů na postiženou stranu)*

Senzitivní oblasti (somatosenzitivní, somestetická)

S I – primární somatosenzitivní oblast

– area 3, 1, 2 – lobus parietalis – gyrus postcentralis

- uvědomování pocitů z těla (hmat, polohocit, rychlá bolest), rozlišení čítí, určení místa a intenzity čítí

doplňková somatosenzitivní oblast

– malá část v precuneus

- *klinicky nemá*

S II – sekundární somatosenzitivní oblast

– area 40

– malá oblast u horního okraje sulcus lateralis

- *klinicky nemá*

Asociační somatosenzitivní oblast

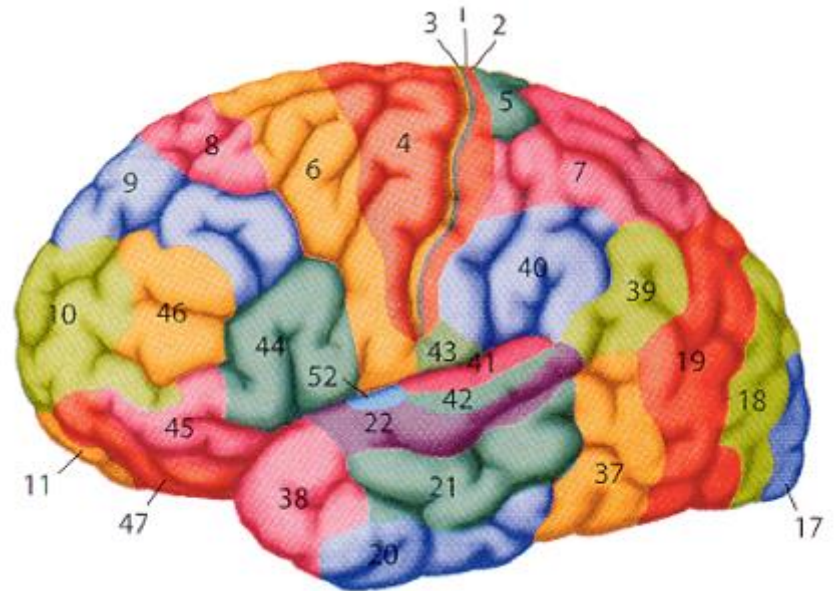
– area 5, 7 – lobulus parietalis superior (precuneus)

- integrace obecného čítí se zkušeností
- prostorová představa o vzájemných vztazích částí těla
- *taktilní agnózie, astereognózie*

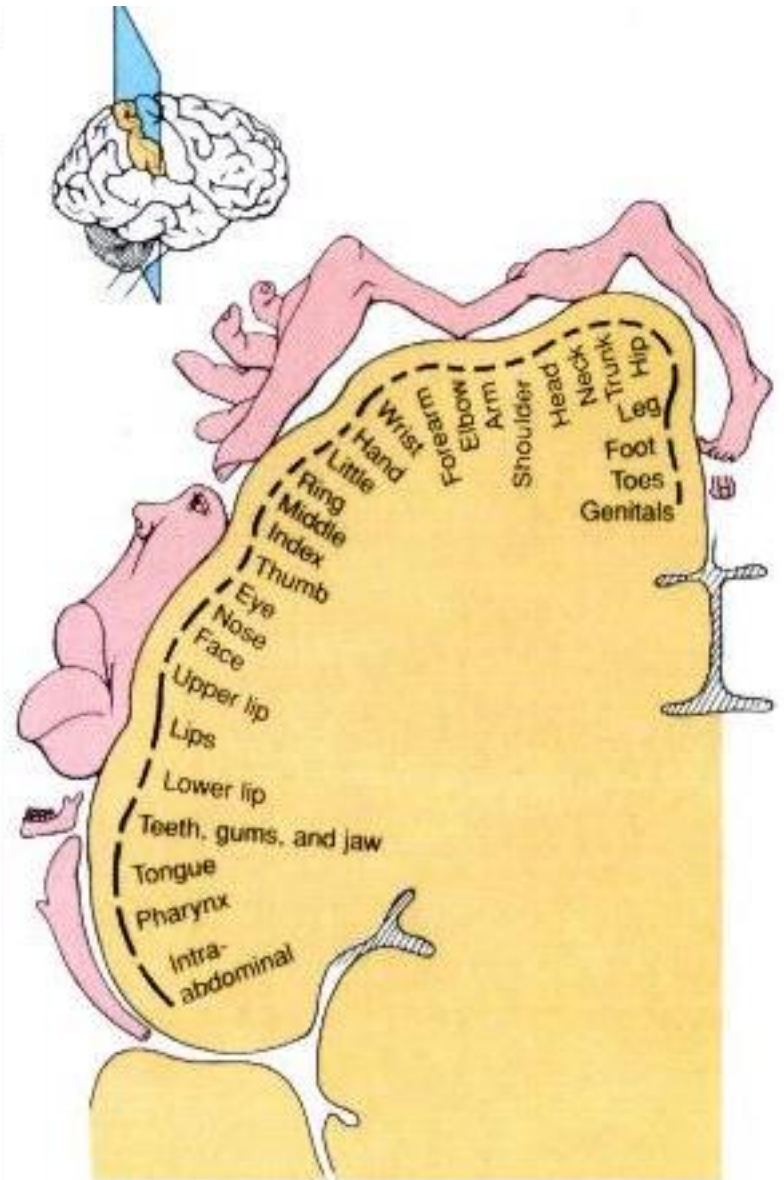
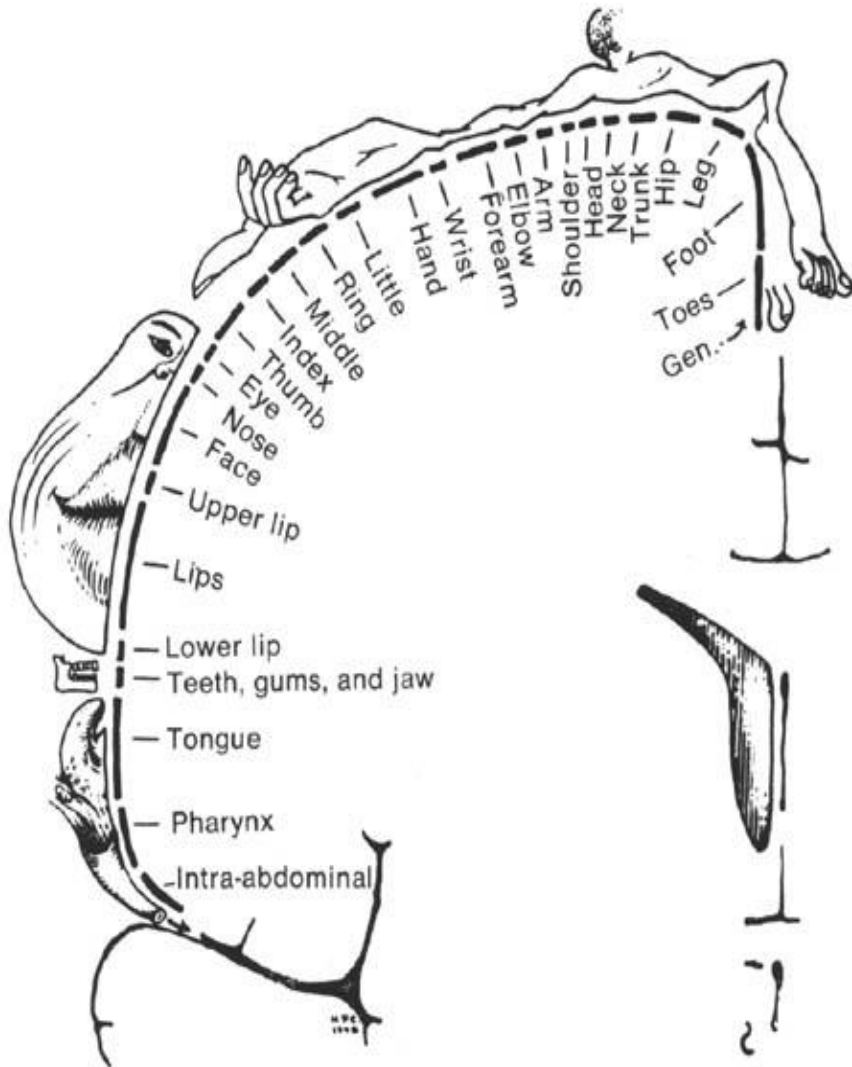
Primární somatosenzitivní oblast

SI – area 3,1,2

- gyrus postcentralis
- AF: ncl. VPL+VPM thalami, asociační jádra talamu
lemniscus medialis
 - tr. spinothalamicus
 - tr. spinoreticularis
 - tr. trigeminothalamicus
- area 3: svaly
- area 1: kůže
- area 2: klouby
 - *porucha: anaesthesia contralateralis*



Homunculus sensorius

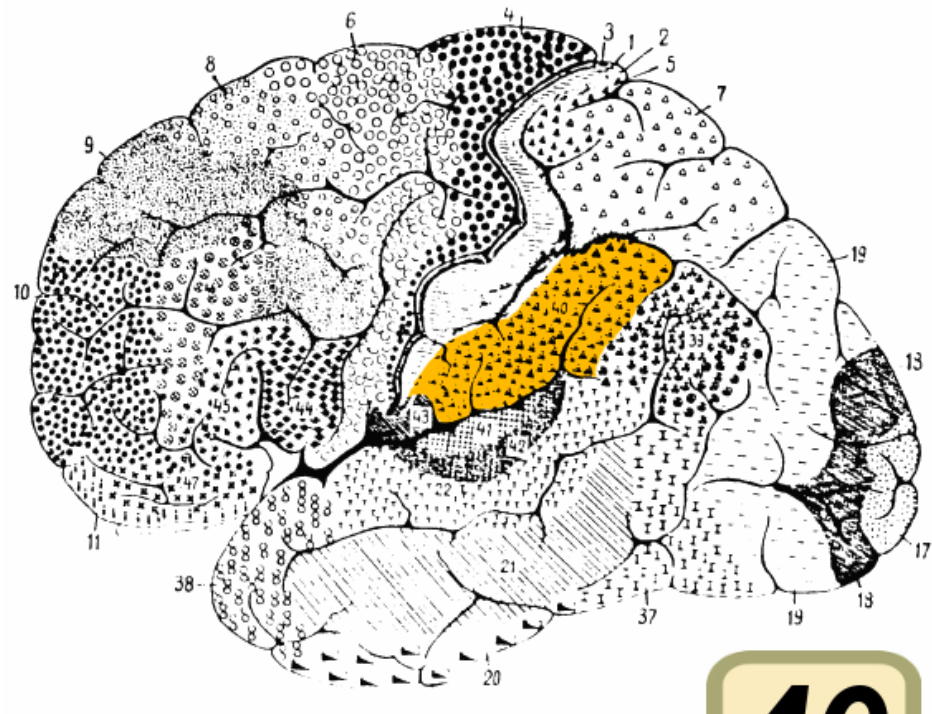

(a) Somatosensory cortex in right cerebral hemisphere

S II – sekundární somatosenzitivní oblast

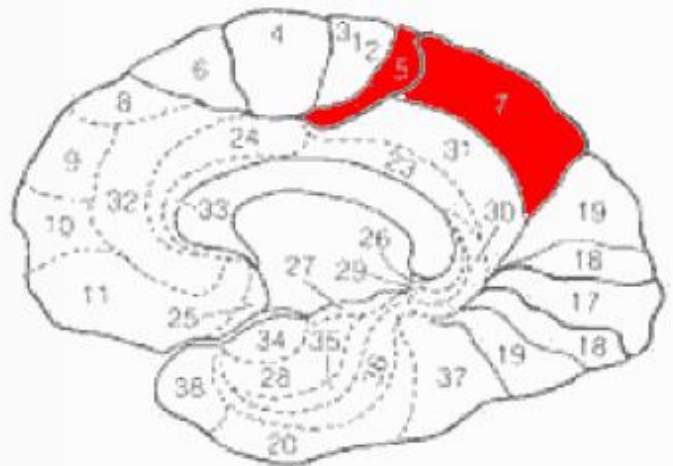
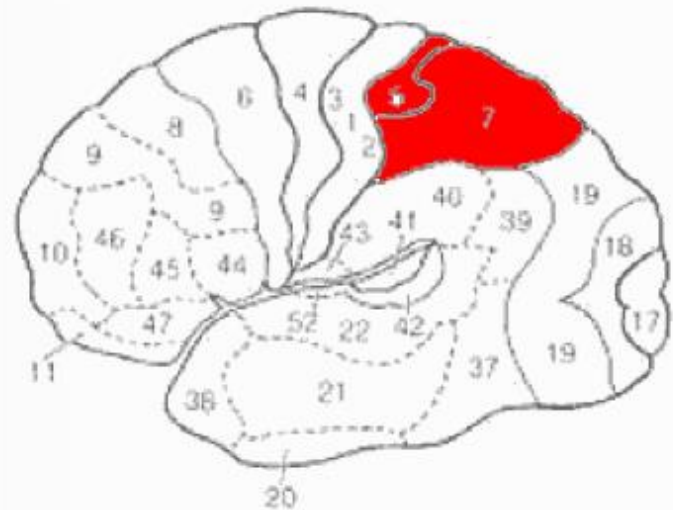
SII – area 40

- horní okraj sulcus lateralis
- AF: SI, ncl. IL thalami
- EF: SI, MI
- *klinicky nemá*



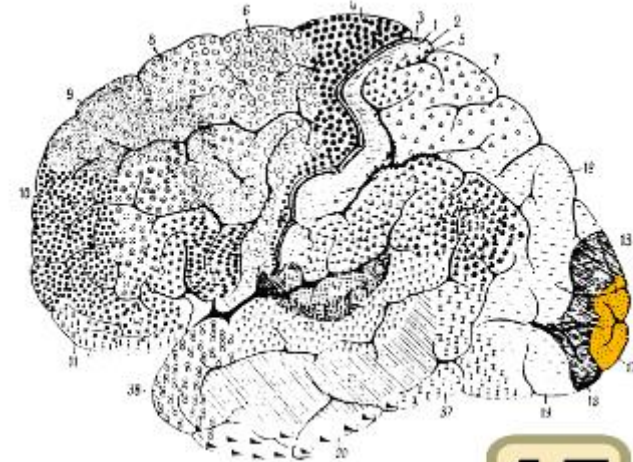
Asociační somatosenzitivní oblast area 5, 7

- integrace obecného čítí se zkušeností
- prostorová představa o vzájemných vztazích částí těla
- AF: senzitivní a asociační oblasti, ncl. LP+IL thalami
- EF: zpětnovazebně
- *porucha: taktilní agnózie, astereognózie*

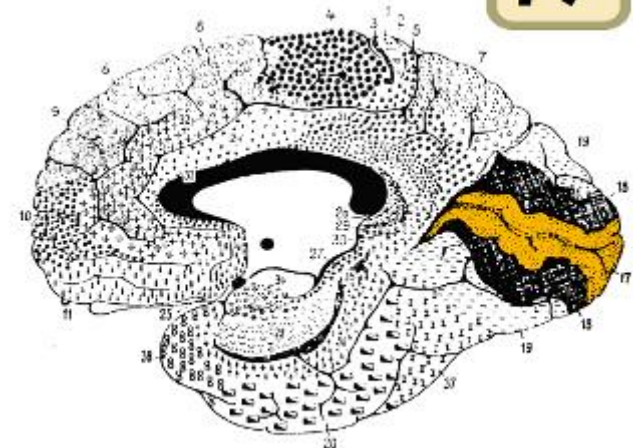


Primární zraková oblast: V1 – area 17

- lobus occipitalis – kolem sulcus calcarinus (nad i pod)
- kůra s pruhy (lineae Gennari, zesílená stria externa Baillargerii)
- heterotypický isocortex
- AF: radiatio optica z corpus geniculatum laterale
- EF: V2 (area pretektalis, colliculi sup.)
- podněty: skvrny, geometrické tvary
- zajišťuje vnímání viděných předmětů
- *porucha:*
 - *quadranopsia homonyma + makulární šetření (jednostranná)*
 - *kortikální slepota (oboustranná)*
 - *zornicový reflex zachován*



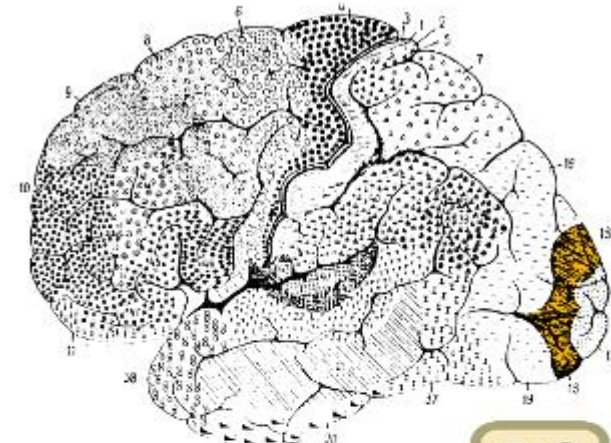
17



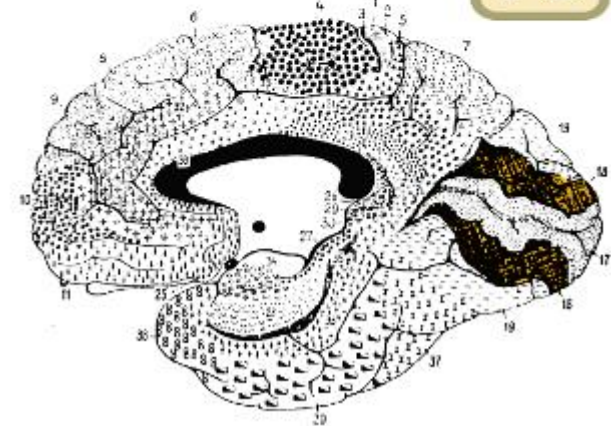
Sekundární zraková oblast

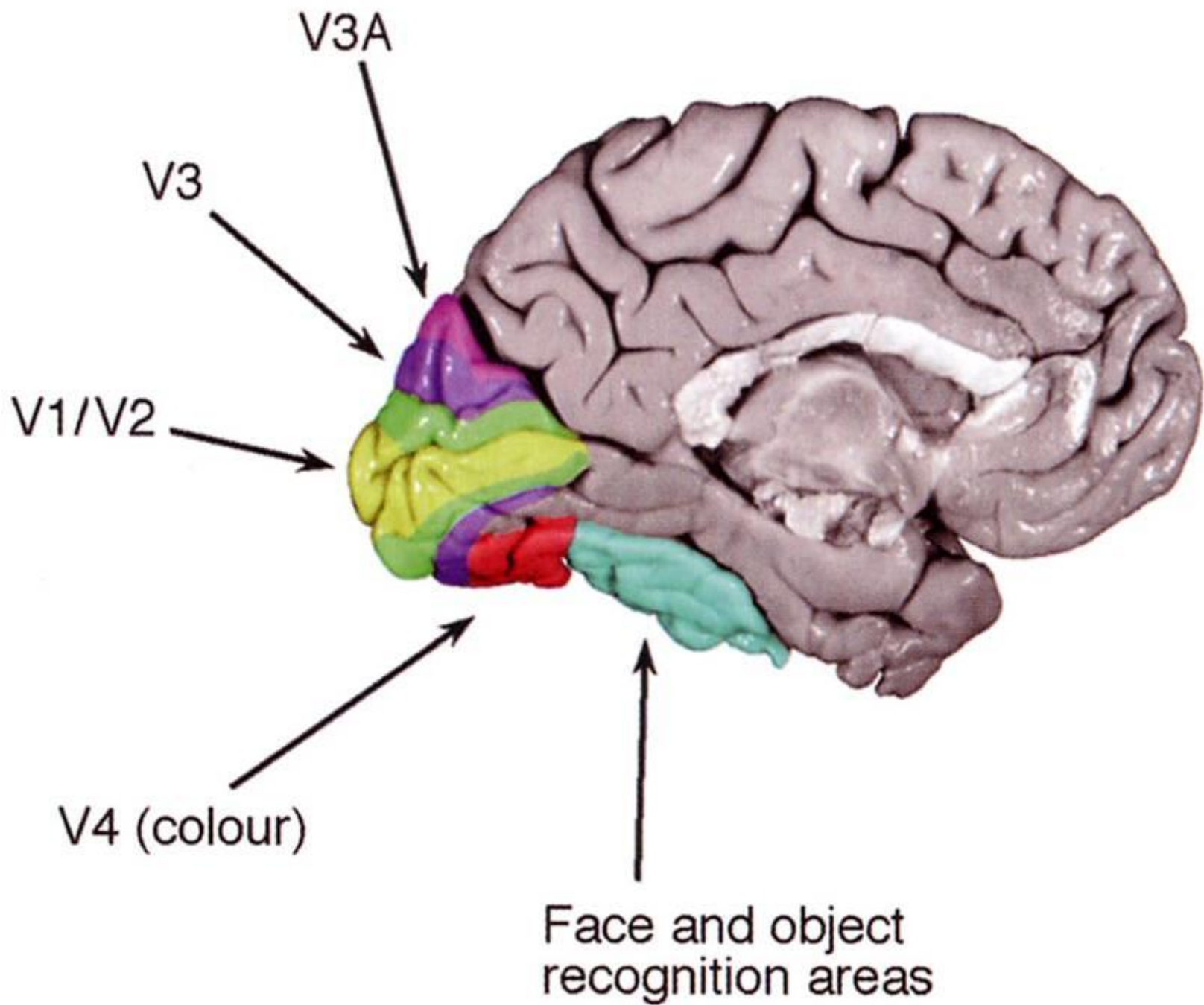
V2 – area 18,19

- okolí V1
- integrace zrakových vjemů se zkušeností (zraková paměť)
- AF: V1 (ncl. P thalami)
- EF: asociační kůra (pM, FEF), area pretectalis
- podněty: složité vidění
- *porucha: agnosia visualis*



18

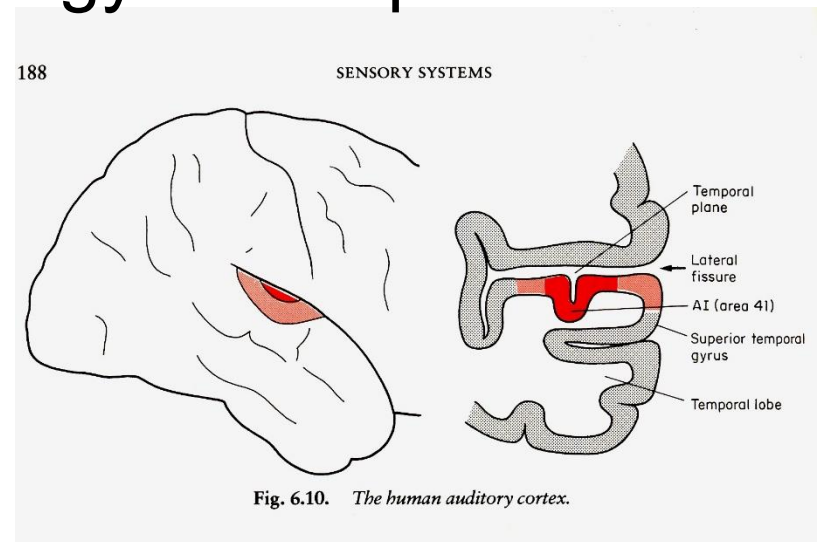




Primární sluchová oblast

A1 – area 41

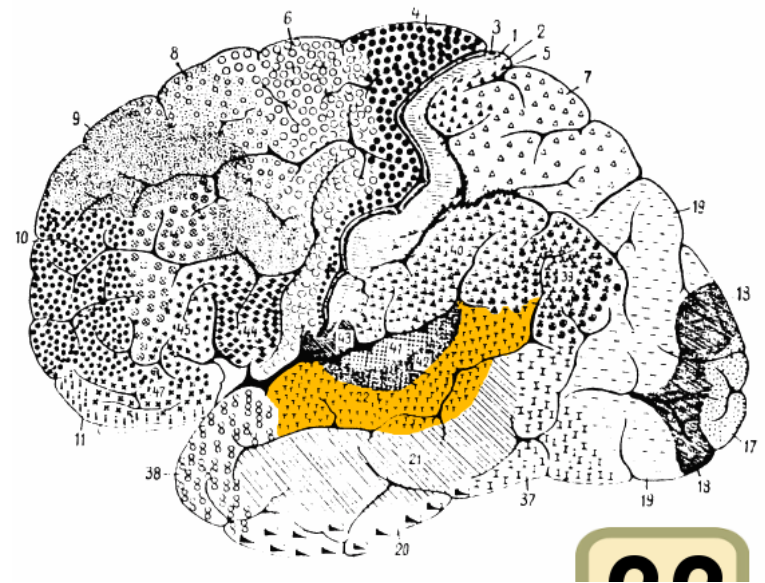
- gyri temporales transversi (Heschli) v sulcus lateralis (Sylvii) na horní ploše gyrus temporalis superior
- heterotypický isocortex
- AF: corpus geniculatum mediale
- EF: A2
- uvědomování jednotlivých tónů a zvuků
- *porucha: částečné poruchy sluchu*
 - *sluchové reflexy zachovány*



Sekundární sluchová oblast

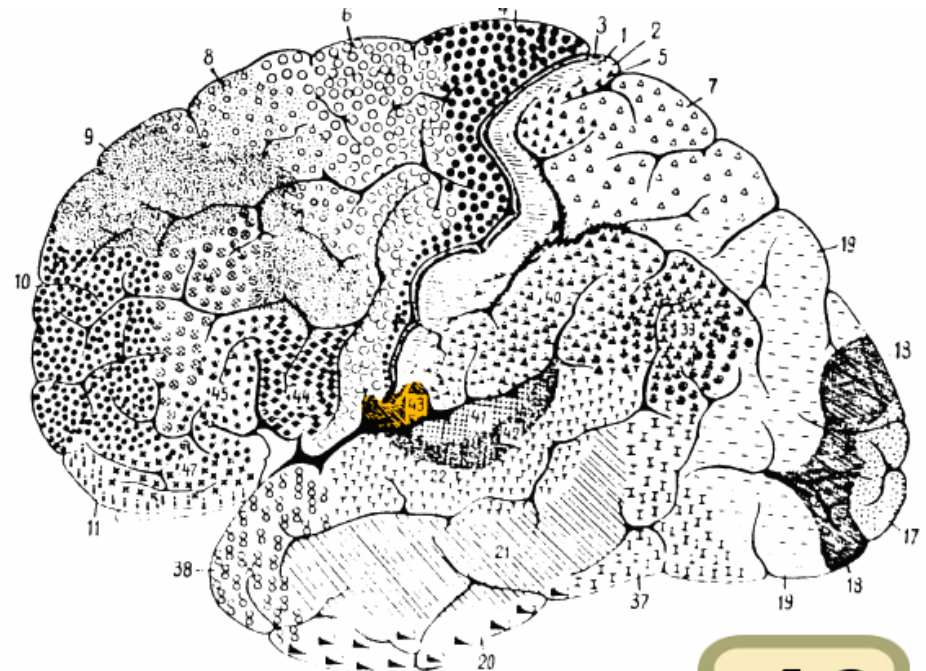A2 – area 42, 22

- gyrus temporalis superior (špatně definovaná)
= část Wernickeovy oblasti
- AF: A1
- EF: asociační oblasti
+ řečová centra
- rozeznávání, analýza,
komplexní vnímání zvuků a hlasů
- *porucha: agnosia acustica = senzorická afázie*



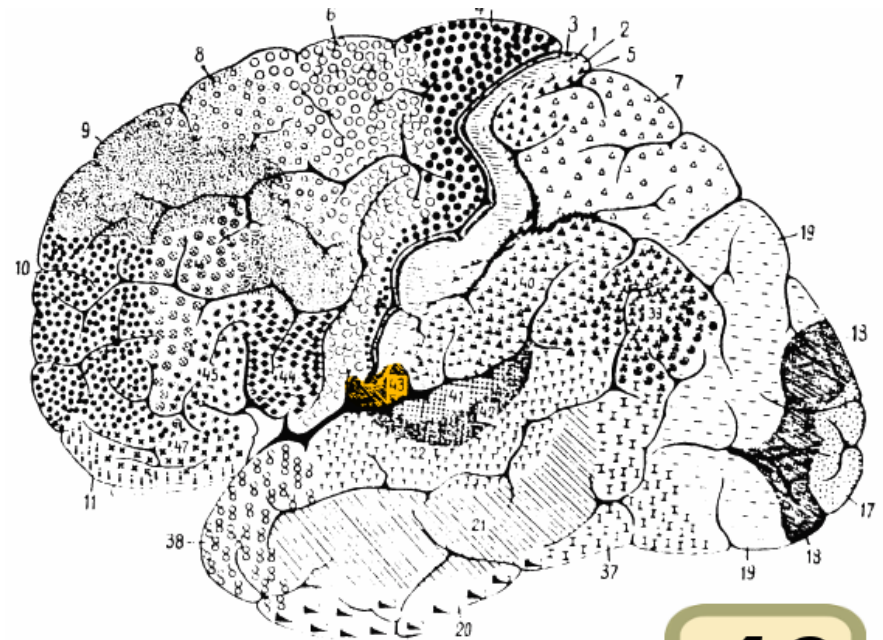Rovnovážná (vestibulární) oblast area 3a, 2V (součást S1)

- dolní část gyrus postcentralis
- gyrus temporalis superior
 - rostrálně od A1
- AF: ncl. VP thalami
- EF: asociační kůra



Chuťová oblast area 43

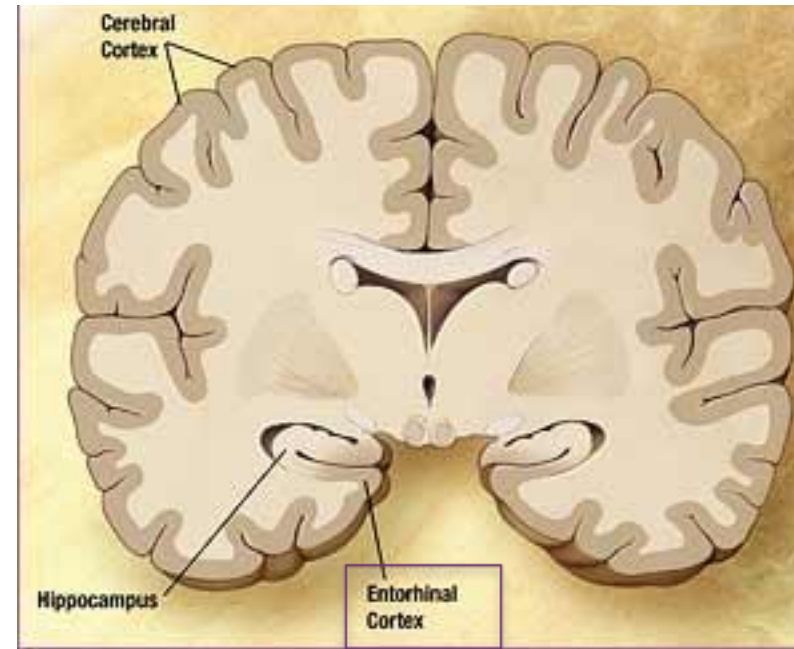
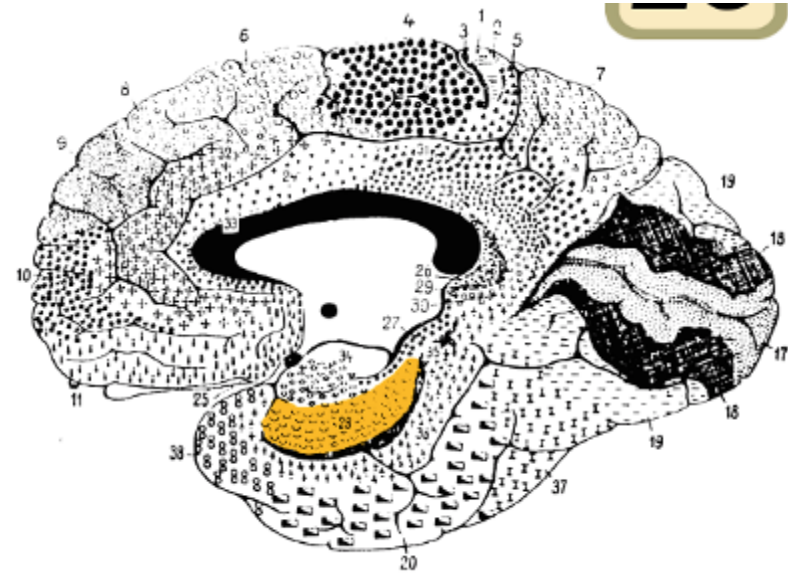- dolní část gyrus postcentralis
- AF: ncl. tractus solitarii → ncl. VPM thalami
- EF: asociační kůra



Čichová oblast – area 28

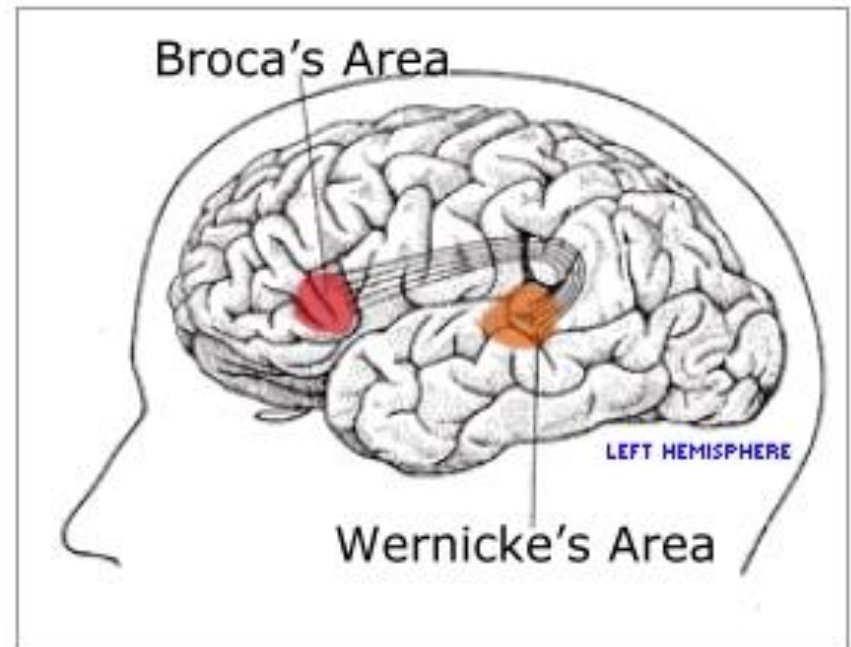
- paleocortex – gyrus parahipocampalis
- **area entorhinalis**
- vazba na limbický systém
 - čichová paměť
- AF: bulbus olfactorius (čichová dráha)
- EF: nejvyšší čichová oblast: orbitofrontální kůra
- uvědomování a rozlišování vůní a pachů

*porucha: unkální (unciformní) krize
= nepříjemné pachy bez podnětu*

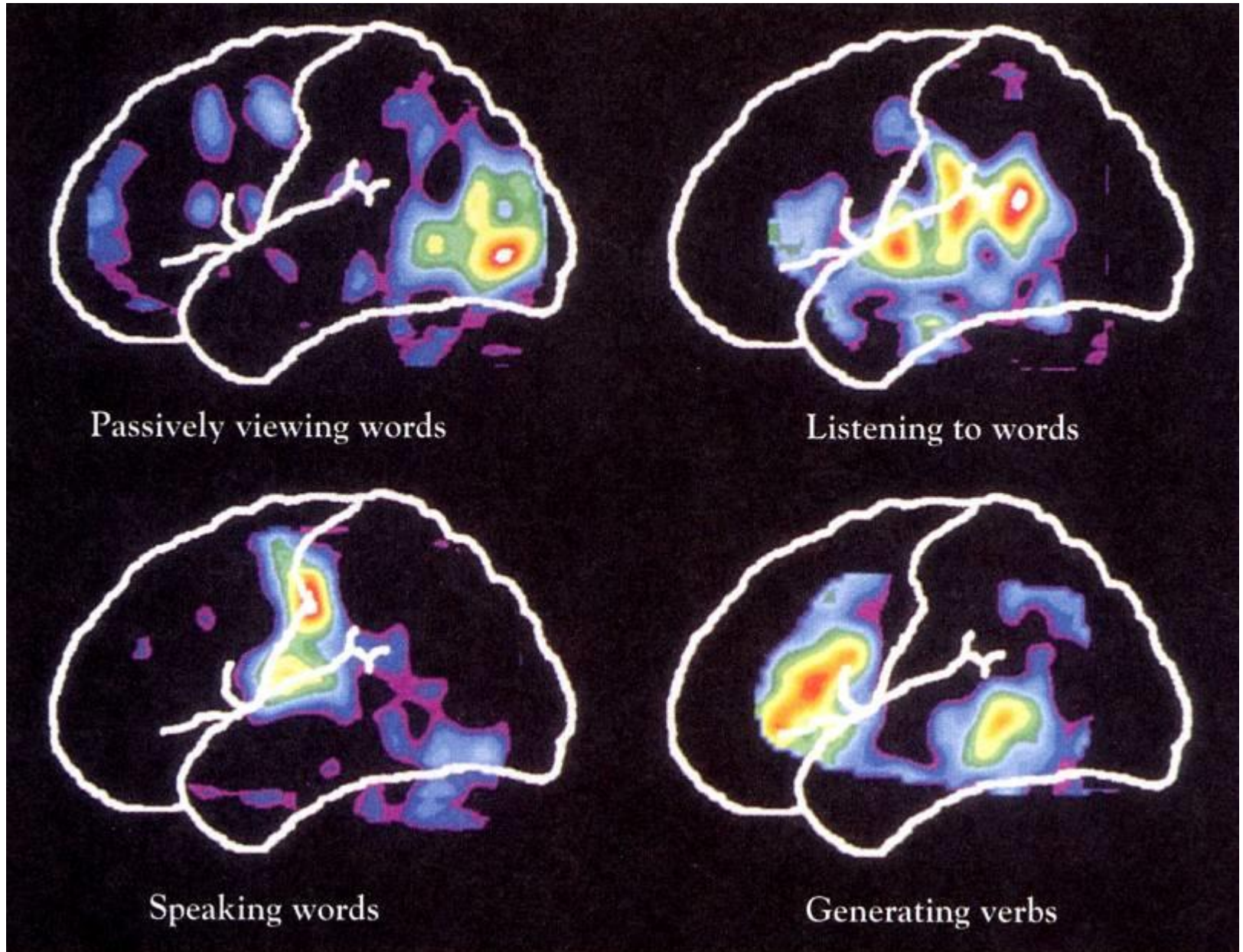


Řečová centra

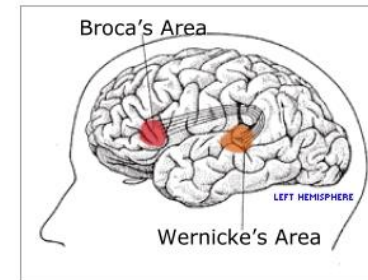
- senzoričká jazyková oblast – area 22,39,40 = Wernickeovo centrum
- motorická jazyková oblast – area 44,45 = Brocovo centrum
- propojena pomocí fasciculus arcuatus
- *u 95 % lidí vlevo*



PET (positron emission tomography) scan



Senzorická jazyková oblast Wernickeovo centrum area 22,39,40

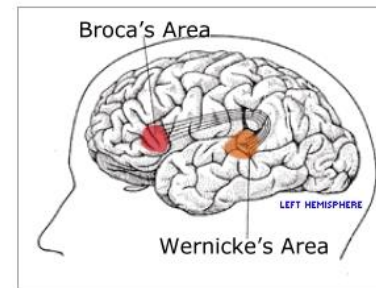


- lobulus parietalis inferior:
 - area 39 (gyrus supramarginalis), 40 (gyrus angularis)
- lateralizace: 95 % v levé polokouli
- poruchy:*
 - *percepční afázie (area 22)*
 - porucha porozumění slyšeného slova a psaného textu (jazyka), dobrá spontánní řeč
 - *anomická afázie*
 - potíže s nalezením správných slov
 - *jargonová afázie*
 - logorrhea – plynulý smysluprázdný žargon

Motorická jazyková oblast

Brocovo centrum

area 44,45



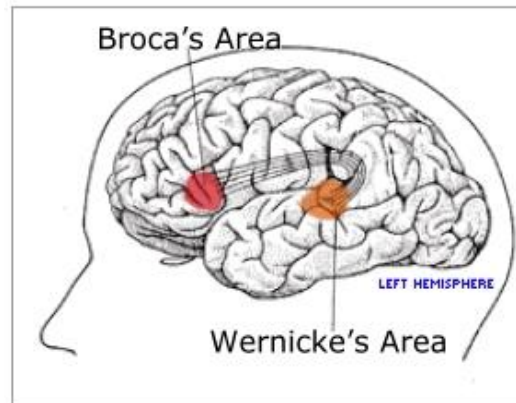
- gyrus frontalis inferior:
 - pars triangularis (+ opercularis)
- lateralizace: 95 % v levé polokouli (někdy u leváků v pravé)
- tvorba slov, vět, psaný projev
- *porucha: motorická afázie*
 - dobré porozumění, potíže s vyjádřením a spontánní řečí

Fasciculus arcuatus

- dráha spojující Brocovo a Wernickeovo centrum řeči
- součást fasciculus longitudinalis superior

porucha: kondukční afázie

- *dobré porozumění a dobrá spontánní řeč*
- *porucha opakování a konverzace*



Asociační kůra

Temporo-parieto-okcipitální kůra

- multisenzorická integrace (hmat, zrak, sluch)
- parietální: area 5,7,39,40
 - vytváření prostorové mapy okolí pro orientaci v prostoru a motorického plánování pohybu
 - „prostředník“ mezi smyslovými vjemy a cílenou motorickou odpovědí
- temporální: area 20-22,37,38
 - rozeznávání obličejů a předmětů
- okcipitální: area 18,19

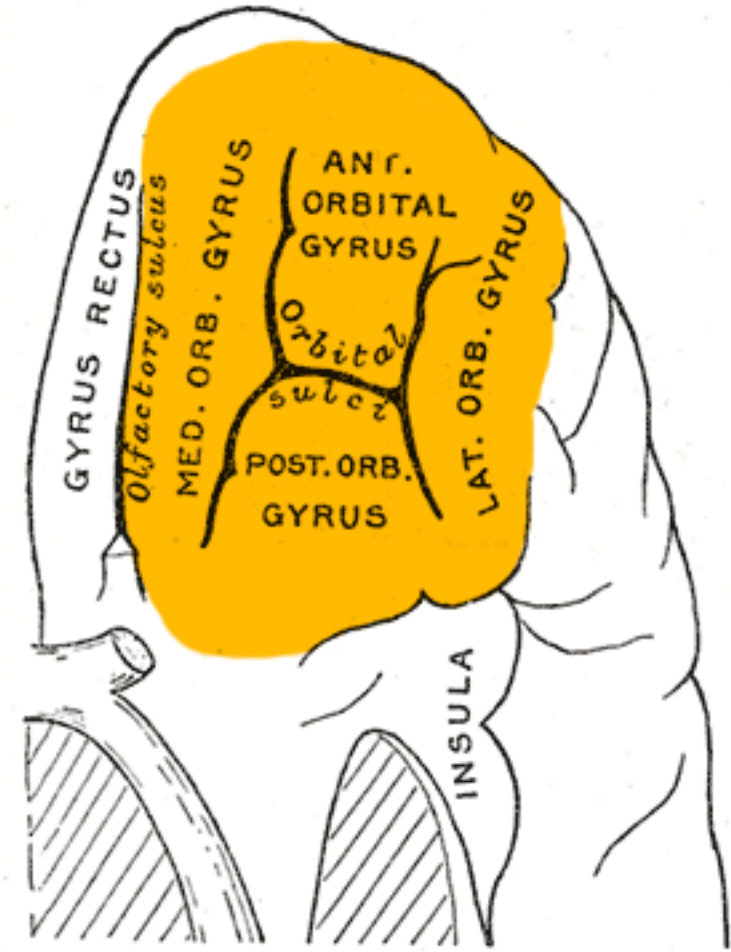
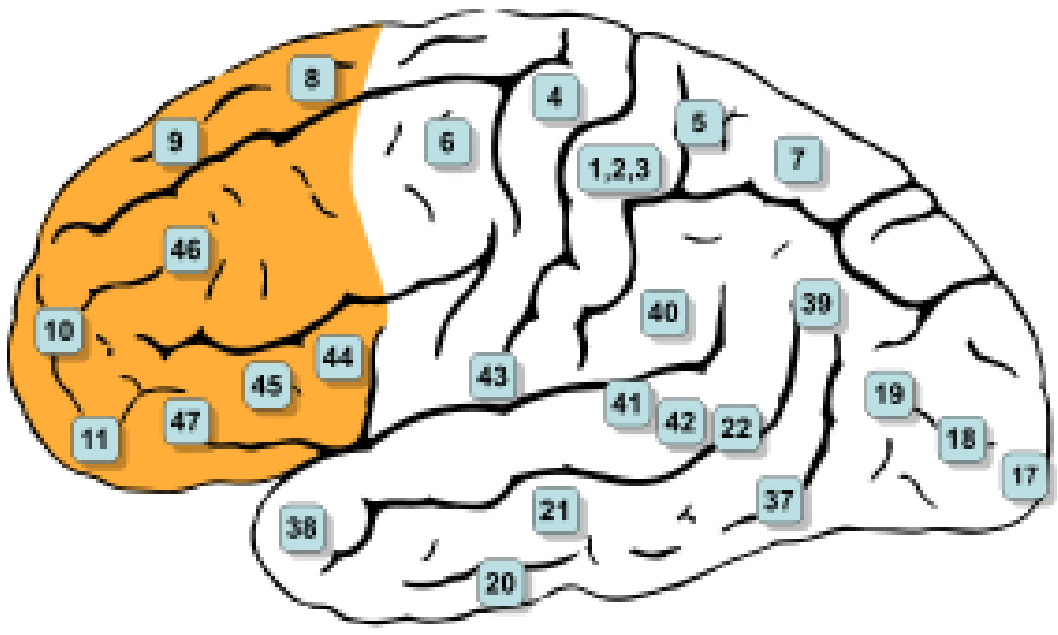
Cortex prefrontalis

pF – area 9-12,46,47

- laterální prefrontální asociační oblast
 - area 9,10,46
 - „vyšší prefrontální oblast“
 - myšlení
- orbitofrontální a mediální prefrontální asociační oblast
 - area 11,12,47
 - „nižší prefrontální oblast“
 - „limbická prefrontální oblast“
 - emoce, čich, osobnost

Orbitofrontální kůra

Prefrontální kůra



Cortex prefrontalis

pF – area 9,10,46

- planování komplexního kognitivního chování
- projev osobnosti
- rozhodování, úsudek, předvídání
- sociální chování
- **výkonné (exekutivní) funkce: rozlišování mezi rozpornými myšlenkami**
 - dobré x špatné
 - předvídání následků probíhající činnosti
 - sociální „kontrola“ (vyhnutí se neočekávaných výstupů jednání)

Cortex prefrontalis

Orbitofrontální kůra

area 11,12,47

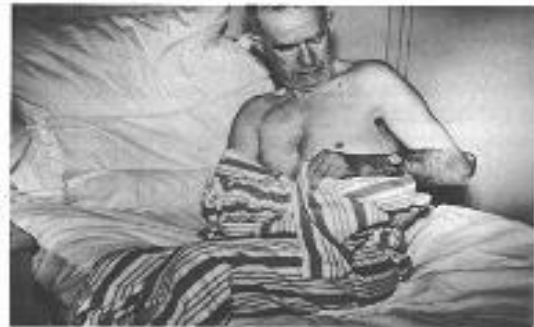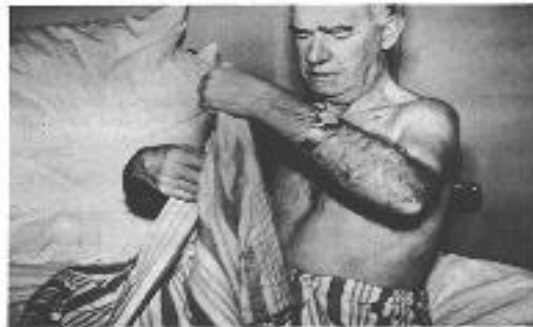- emoční chování
- čich a ovlivnění chování
- *poruchy celé PF: “klinicky téměř němé”*
 - psychologické poruchy, poruchy chování

Poruchy asociační kůry přehled

- agnózie
 - taktilní, zraková (alexia), sluchová
- apraxie
- afázie
 - globální, receptivní, motorická, kondukční

Apraxie

- porucha asociační kůry
 - premotorická (PM, area 6)
 - okcipito-temporo-parietální



Phineas Gage

(1823-1861)

úraz v roce 1848

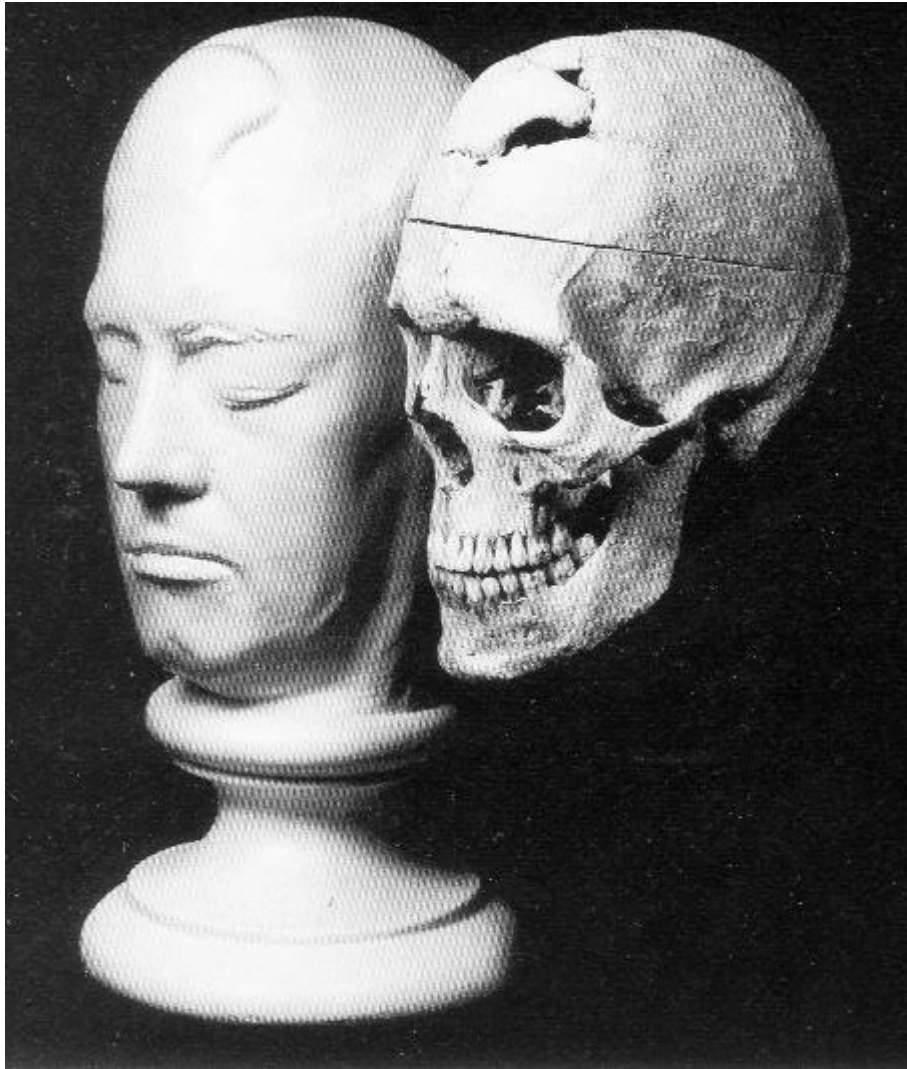
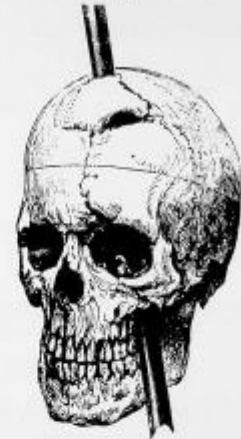
Fig. 1.



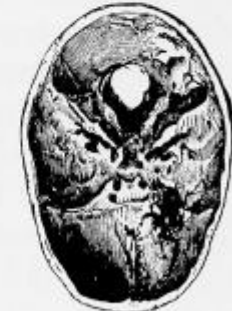View of the tamping iron, and front view of the cranium, showing their comparative size.

Fig. 2.



Front and lateral view of the cranium, representing the direction in which the iron traversed its cavity; the present appearance of the line of fracture, and also the large anterior fragment of the frontal bone, which was entirely detached, replaced, and partially re-united.

Fig. 3.

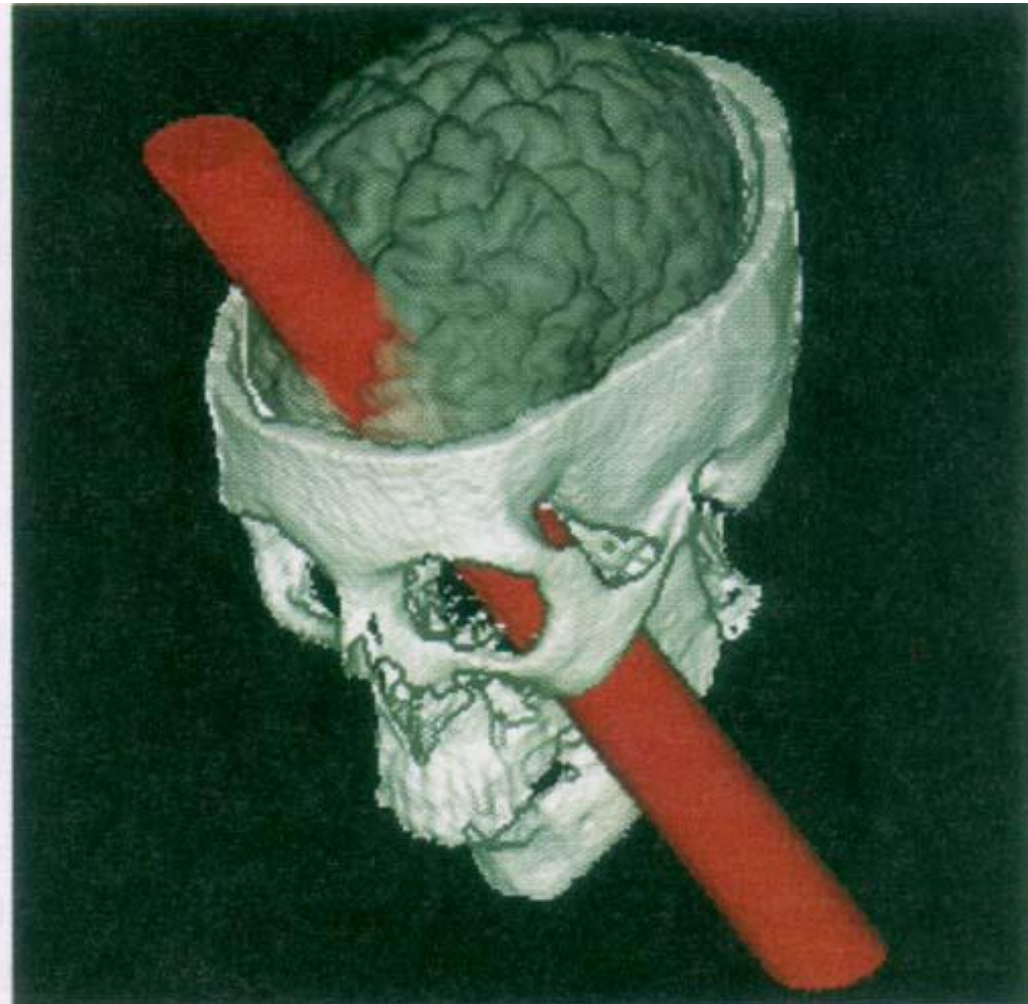
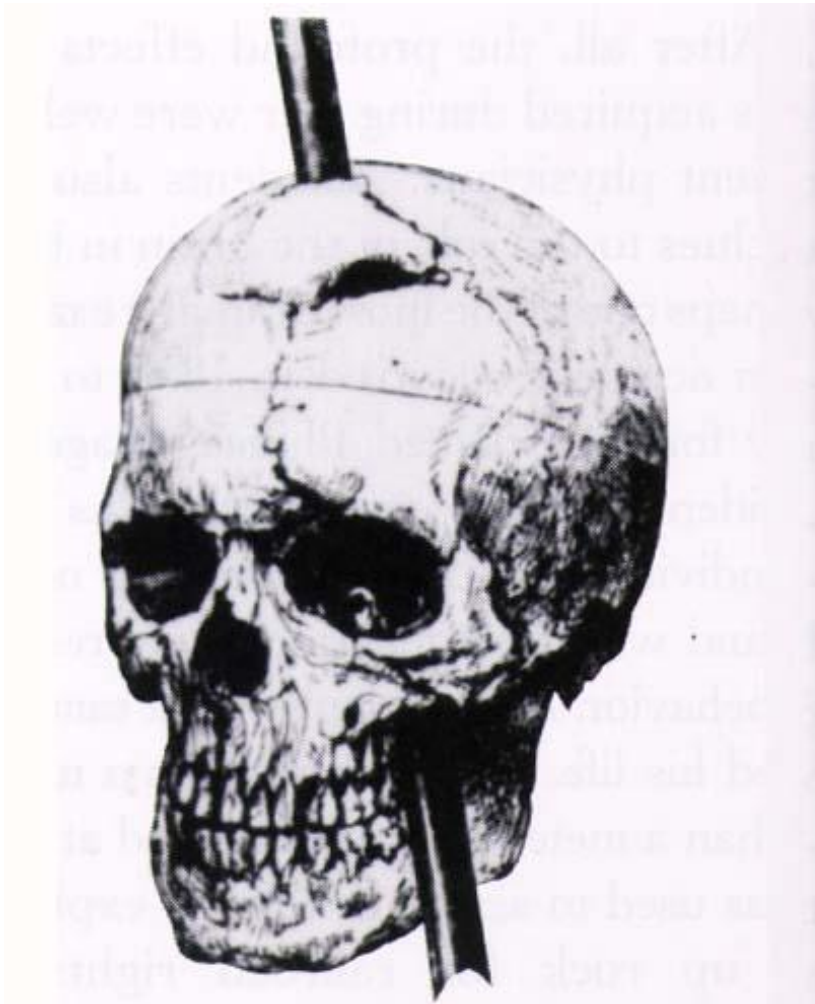

View of the base of the skull from within; the orifice caused by the passage of the iron having been partially closed by the deposit of new bone.

Phineas Gage

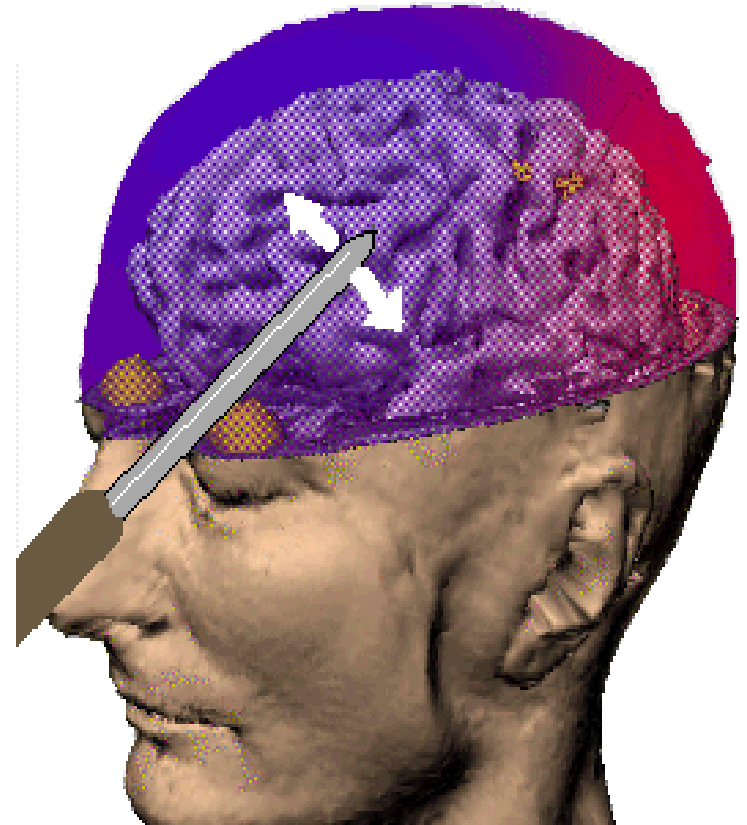
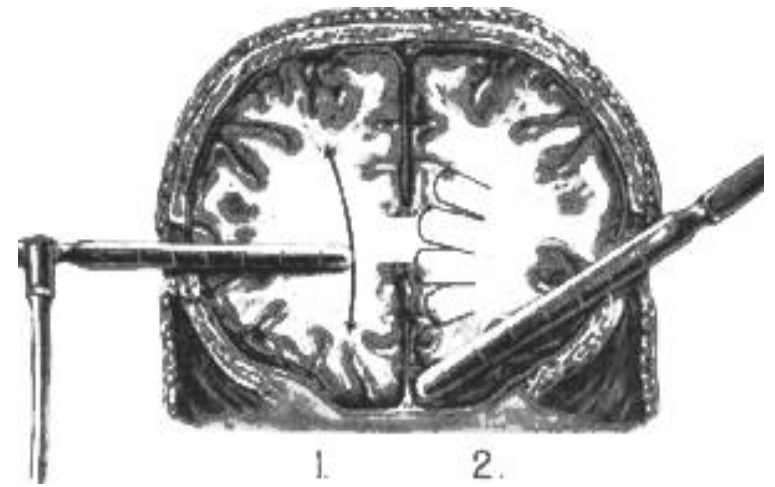
(1823-1861)

úraz v roce 1848



Prefrontální Leukotomie (Frontální Lobotomie)


Antonio Egas Moniz



Split Brain

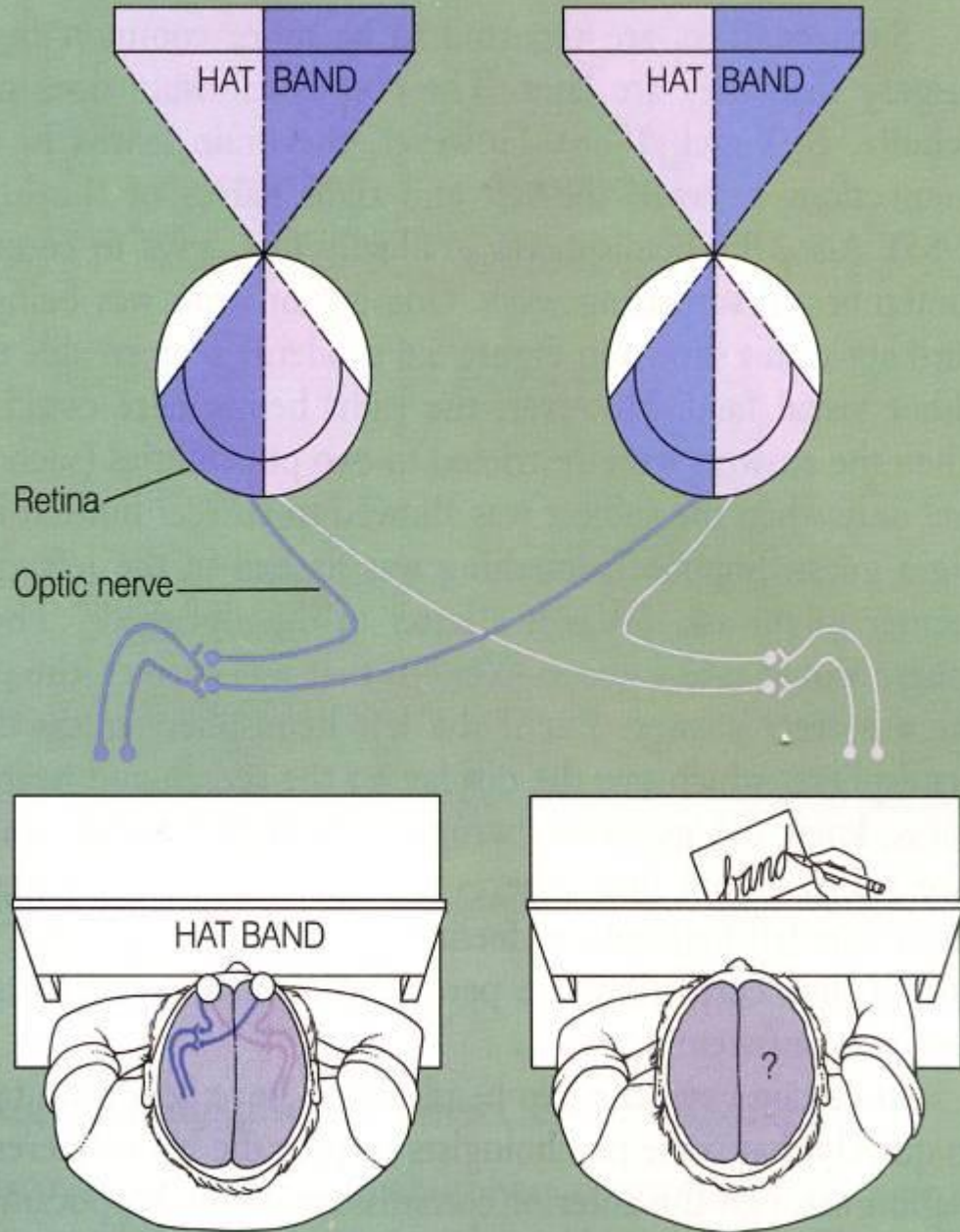
Commissurotomy
(split corpus callosum)

Two minds in one brain?



Roger Sperry
(1913-1994)

1981
Nobel Laureate



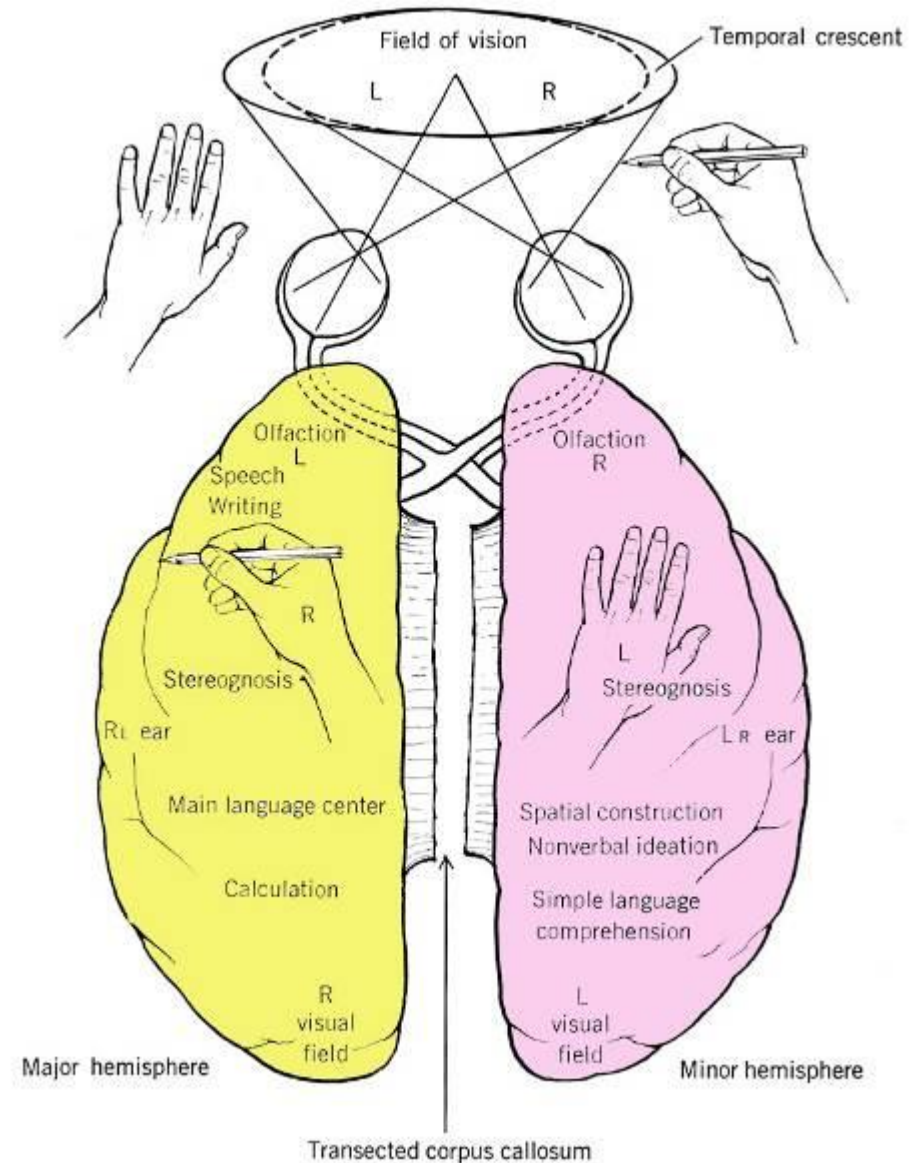
Dominance polokoucí (lateralita, symetrie)

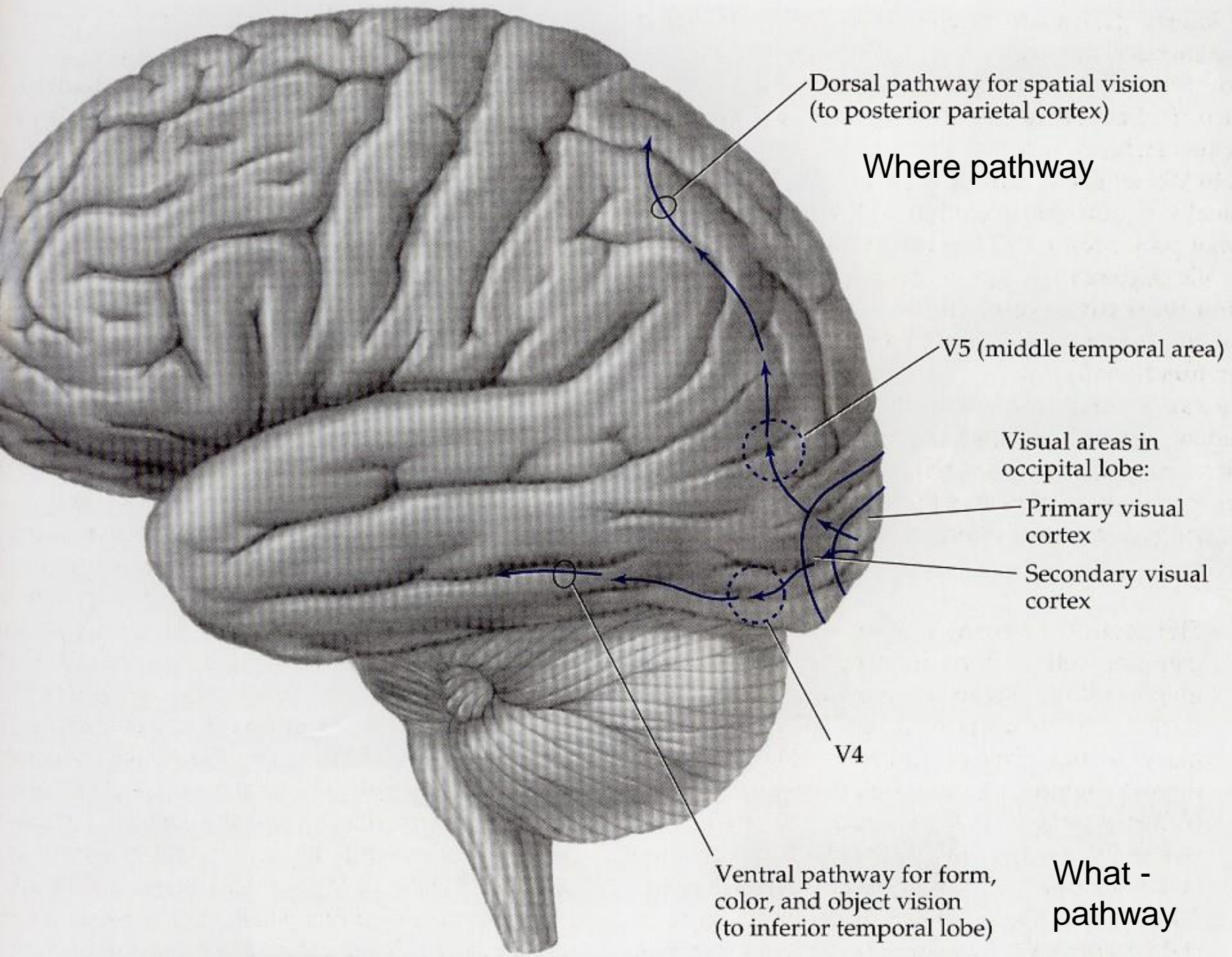
Dominantní polokoule

- **jazyk**
 - řeč, psaní
- **počítání**

Nedominantní polokoule

- vnímání prostoru (3D objekty)
- zpěv
- hra na hudební nástroj





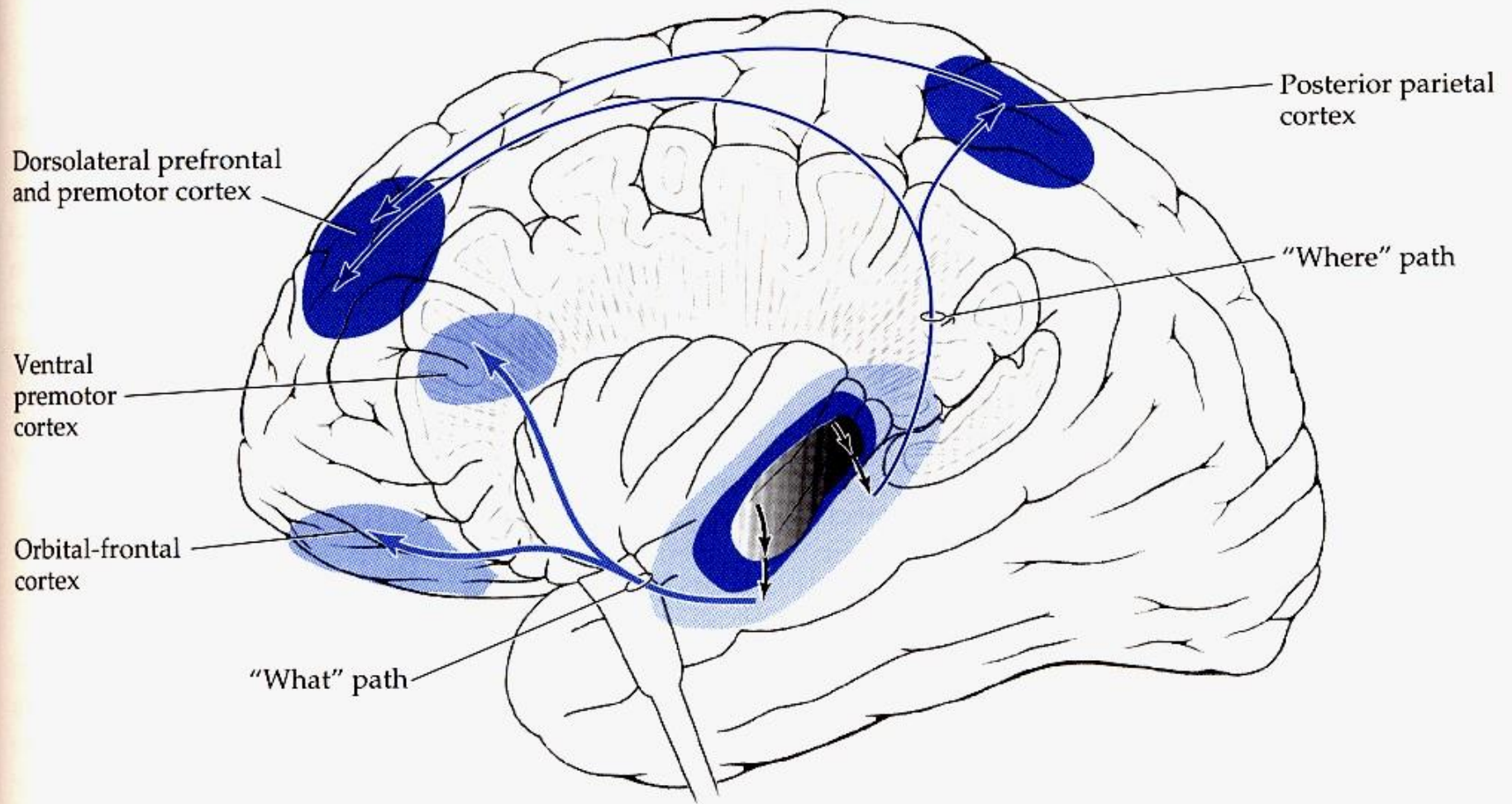


Figure 8-10. Separate "what" and "where" pathways originate from the auditory cortex and project to different regions of the prefrontal cortex and parietal cortex.

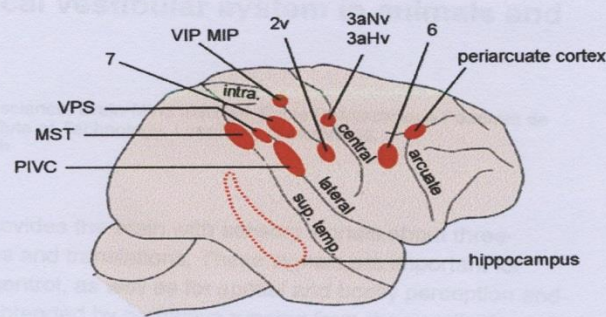
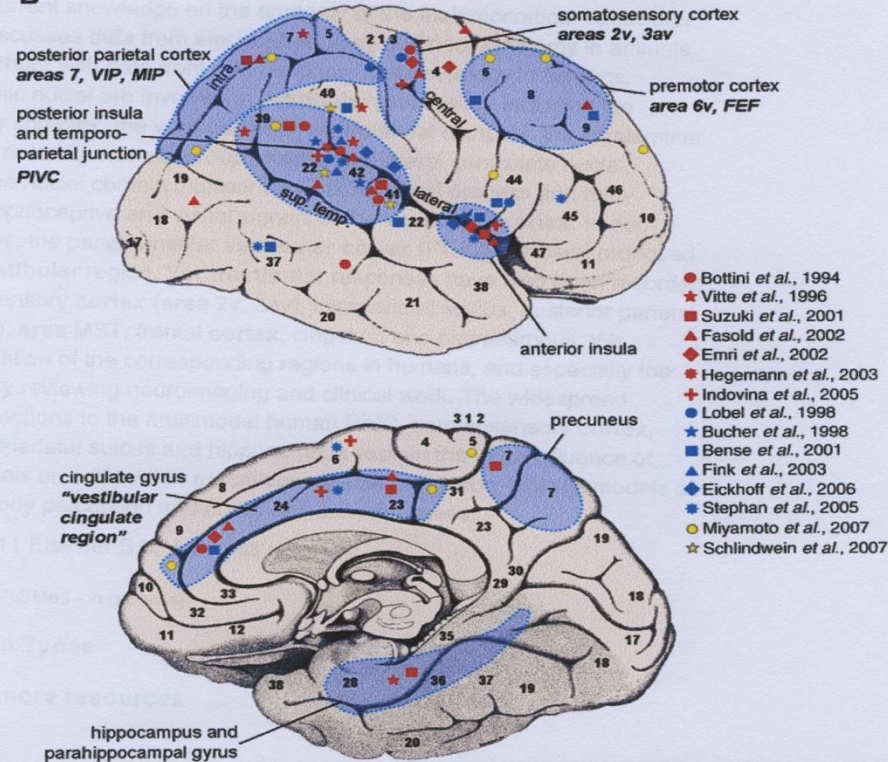
A**B**

Fig. 3 – Comparative anatomy of monkey and human vestibular cortex. (A) Schematic representation of the vestibular areas in monkeys. Areas 2v, 6v, 7 and 3av (3aHv: 3a-hand-vestibular region, 3aNv: 3a-neck-vestibular region), MIP: medial intraparietal area, MST: medial superior temporal area, PIVC: parieto-insular vestibular cortex, VIP: ventral intraparietal area, VPS: visual posterior sylvian area. Major sulci are represented: arcuate sulcus (arcuate), central sulcus (central), lateral sulcus (lateral), intraparietal sulcus (intra.) and superior temporal sulcus (sup. temp.). Adapted from [Sugiuchi et al., 2005](#). **(B)** Vestibular areas in humans revealed by neuroimaging during caloric (red symbols) and galvanic (blue symbols) vestibular stimulation, as well as during short auditory stimulation (yellow symbols). To summarize, right and left cerebral activations are reported on a lateral view of the right hemisphere (modified after [Duvernoy, 1999](#)). The supposed homologous vestibular areas reported in animals are indicated in bold letters (FEF: frontal eye fields). The numbers on the cortex refer to the cytoarchitectonic areas defined by Brodmann. Adapted from [Lopez et al. \(2008\)](#).

Pokles hustoty korových GABAergních neuronů

- Epilepsie
- Schizofrenie
- Maniodepresivní sy